This is a digital copy of a book that was preserved for generations on library shelves before it was carefully scanned by Google as part of a project to make the world's books discoverable online.

It has survived long enough for the copyright to expire and the book to enter the public domain. A public domain book is one that was never subject to copyright or whose legal copyright term has expired. Whether a book is in the public domain may vary country to country. Public domain books are our gateways to the past, representing a wealth of history, culture and knowledge that's often difficult to discover.

Marks, notations and other marginalia present in the original volume will appear in this file - a reminder of this book's long journey from the publisher to a library and finally to you.

Usage guidelines

Google is proud to partner with libraries to digitize public domain materials and make them widely accessible. Public domain books belong to the public and we are merely their custodians. Nevertheless, this work is expensive, so in order to keep providing this resource, we have taken steps to prevent abuse by commercial parties, including placing technical restrictions on automated querying.

We also ask that you:

+ *Make non-commercial use of the files* We designed Google Book Search for use by individuals, and we request that you use these files for personal, non-commercial purposes.

+ *Refrain from automated querying* Do not send automated queries of any sort to Google's system: If you are conducting research on machine translation, optical character recognition or other areas where access to a large amount of text is helpful, please contact us. We encourage the use of public domain materials for these purposes and may be able to help.

+ *Maintain attribution* The Google "watermark" you see on each file is essential for informing people about this project and helping them find additional materials through Google Book Search. Please do not remove it.

+ *Keep it legal* Whatever your use, remember that you are responsible for ensuring that what you are doing is legal. Do not assume that just because we believe a book is in the public domain for users in the United States, that the work is also in the public domain for users in other countries. Whether a book is still in copyright varies from country to country, and we can't offer guidance on whether any specific use of any specific book is allowed. Please do not assume that a book's appearance in Google Book Search means it can be used in any manner anywhere in the world. Copyright infringement liability can be quite severe.

About Google Book Search

Google's mission is to organize the world's information and to make it universally accessible and useful. Google Book Search helps readers discover the world's books while helping authors and publishers reach new audiences. You can search through the full text of this book on the web at `http://books.google.com/`

Über dieses Buch

Dies ist ein digitales Exemplar eines Buches, das seit Generationen in den Regalen der Bibliotheken aufbewahrt wurde, bevor es von Google im Rahmen eines Projekts, mit dem die Bücher dieser Welt online verfügbar gemacht werden sollen, sorgfältig gescannt wurde.

Das Buch hat das Urheberrecht überdauert und kann nun öffentlich zugänglich gemacht werden. Ein öffentlich zugängliches Buch ist ein Buch, das niemals Urheberrechten unterlag oder bei dem die Schutzfrist des Urheberrechts abgelaufen ist. Ob ein Buch öffentlich zugänglich ist, kann von Land zu Land unterschiedlich sein. Öffentlich zugängliche Bücher sind unser Tor zur Vergangenheit und stellen ein geschichtliches, kulturelles und wissenschaftliches Vermögen dar, das häufig nur schwierig zu entdecken ist.

Gebrauchsspuren, Anmerkungen und andere Randbemerkungen, die im Originalband enthalten sind, finden sich auch in dieser Datei – eine Erinnerung an die lange Reise, die das Buch vom Verleger zu einer Bibliothek und weiter zu Ihnen hinter sich gebracht hat.

Nutzungsrichtlinien

Google ist stolz, mit Bibliotheken in partnerschaftlicher Zusammenarbeit öffentlich zugängliches Material zu digitalisieren und einer breiten Masse zugänglich zu machen. Öffentlich zugängliche Bücher gehören der Öffentlichkeit, und wir sind nur ihre Hüter. Nichtsdestotrotz ist diese Arbeit kostspielig. Um diese Ressource weiterhin zur Verfügung stellen zu können, haben wir Schritte unternommen, um den Missbrauch durch kommerzielle Parteien zu verhindern. Dazu gehören technische Einschränkungen für automatisierte Abfragen.

Wir bitten Sie um Einhaltung folgender Richtlinien:

+ *Nutzung der Dateien zu nichtkommerziellen Zwecken* Wir haben Google Buchsuche für Endanwender konzipiert und möchten, dass Sie diese Dateien nur für persönliche, nichtkommerzielle Zwecke verwenden.

+ *Keine automatisierten Abfragen* Senden Sie keine automatisierten Abfragen irgendwelcher Art an das Google-System. Wenn Sie Recherchen über maschinelle Übersetzung, optische Zeichenerkennung oder andere Bereiche durchführen, in denen der Zugang zu Text in großen Mengen nützlich ist, wenden Sie sich bitte an uns. Wir fördern die Nutzung des öffentlich zugänglichen Materials für diese Zwecke und können Ihnen unter Umständen helfen.

+ *Beibehaltung von Google-Markenelementen* Das "Wasserzeichen" von Google, das Sie in jeder Datei finden, ist wichtig zur Information über dieses Projekt und hilft den Anwendern weiteres Material über Google Buchsuche zu finden. Bitte entfernen Sie das Wasserzeichen nicht.

+ *Bewegen Sie sich innerhalb der Legalität* Unabhängig von Ihrem Verwendungszweck müssen Sie sich Ihrer Verantwortung bewusst sein, sicherzustellen, dass Ihre Nutzung legal ist. Gehen Sie nicht davon aus, dass ein Buch, das nach unserem Dafürhalten für Nutzer in den USA öffentlich zugänglich ist, auch für Nutzer in anderen Ländern öffentlich zugänglich ist. Ob ein Buch noch dem Urheberrecht unterliegt, ist von Land zu Land verschieden. Wir können keine Beratung leisten, ob eine bestimmte Nutzung eines bestimmten Buches gesetzlich zulässig ist. Gehen Sie nicht davon aus, dass das Erscheinen eines Buchs in Google Buchsuche bedeutet, dass es in jeder Form und überall auf der Welt verwendet werden kann. Eine Urheberrechtsverletzung kann schwerwiegende Folgen haben.

Über Google Buchsuche

Das Ziel von Google besteht darin, die weltweiten Informationen zu organisieren und allgemein nutzbar und zugänglich zu machen. Google Buchsuche hilft Lesern dabei, die Bücher dieser Welt zu entdecken, und unterstützt Autoren und Verleger dabei, neue Zielgruppen zu erreichen. Den gesamten Buchtext können Sie im Internet unter `http://books.google.com` durchsuchen.

BIBLIOTHECA · BOSTONIENSIS · MEDICINAE
SERVAT · ET · DOCET
FVNDATA
MDCCLXXX
EX DONO

ARCHIV

FÜR

LARYNGOLOGIE

UND

RHINOLOGIE.

HERAUSGEGEBEN

VON

Dr. B. FRÄNKEL

GEH. MED.-RAT, ORD. HONORAR-PROFESSOR UND DIREKTOR DER KLINIK UND POLIKLINIK FÜR HALS- UND NASENKRANKE AN DER UNIVERSITÄT BERLIN.

Achtzehnter Band.

Mit 9 Tafeln und Abbildungen im Text.

BERLIN 1906.

VERLAG VON AUGUST HIRSCHWALD.

NW. 7. UNTER DEN LINDEN 68.

BOSTON MEDICAL
AUG 6 1907
LIBRARY.

CATALOGUED
AUG 6 1907
E. H. B.

Inhalt.

Seite

I. Ueber Röntgentherapie in den oberen Luftwegen. Von L. Mader (München) 1

II. Der anatomische Bau des Nervus recurrens beim Kaninchen. Von Arthur Haeberlin (Berg, Thurgau) 20

III. Beitrag zur Kenntnis der leukämischen Veränderungen in der Schleimhaut der oberen Luft- und Digestionswege. Von Dr. K. M. Menzel (Wien) 39

IV. Zur Tamponade der Nase und des Nasenrachenraumes. Von Dr. G. Lennhoff (Berlin) 47

V. Chronisch-ödematöse Veränderungen der Kehlkopfschleimhaut als Folge von Kompression durch Struma. Von Dr. K. M. Menzel (Wien) 53

VI. Klinische Beobachtungen im Jahre 1904. Von Dr. Georg Cohn (Königsberg i. Pr.) 64

VII. Indikationen zur kurativen Tracheotomie bei der Kehlkopftuberkulose. Von Dr. Henrici (Aachen) 88

VIII. Kritische Betrachtungen über den augenblicklichen Stand der Recurrensfrage. Von A. Kuttner (Berlin) 97

IX. Die Stimme des Säuglings. Untersuchungen von Theodor S. Flatau und Hermann Gutzmann (Berlin) 139

X. Die submucöse Fensterresektion der Nasenscheidewand, nach eigener Methode ausgeführt von Dr. Otto Freer (Chicago) . . 152

XI. Gestielte maligne Geschwulst der Tonsille (Endotheliom). Von Dr. Levinger (München) 181

XII. Spontane Ausstossung einer Zahnwurzel aus der Kieferhöhle durch die Nase 14 Jahre nach dem Auftreten eines akuten Kieferhöhlen-Empyems; nebst Bemerkungen über Fremdkörper in den Nebenhöhlen. Von Dr. Hugo Sternfeld (München) 185

XIII. Sauerstoff-Gasglühlicht. Von Priv.-Doz. Dr. A. Schoenemann (Bern) 192

XIV. Eine neue Spritze zum Gebrauch für starres Paraffin. Von Prof. Dr. A. Onodi (Budapest) 195

XV. Internationaler Laryngo-Rhinologen-Kongress 196

XVI. Ueber einen eigenartigen sensiblen Reizzustand des oberen und des unteren Kehlkopfnerven. Von Privatdozent Dr. Georg Boenninghaus (Breslau) 197

XVII. Ueber die Beziehungen der Grössenvariationen der Highmorshöhlen zum individuellen Schädelbau und deren praktische Be-

		Seite
	deutung für die Therapie der Kieferhöhleneiterungen. Von Dr. phil. O. Schürch (Langnau). (Hierzu Tafel I.)	229
XVIII.	Die Statistik der adenoiden Vegetationen. Von Prof. H. Burger (Amsterdam)	258
XIX.	Ueber die sogenannten „blutenden Polypen" der Nasenschleimhaut. Von Dr. Hermann Torhorst (Strassburg i. E.) (Hierzu Tafel II.)	268
XX.	Hypertrophische Rachenmandeln bei Greisen. Von Dr. Paul Georg Frank (Strassburg i. E.)	285
XXI.	Ein Beitrag zum Studium des Infektionsweges bei der rhinogenen Gehirnkomplikation. Von Privatdozent Dr. M. Hajek (Wien). (Hierzu Tafel III.)	290
XXII.	Laryngoscopia subglottica. Von Prof. Dr. Gerber (Königsberg i. Pr.)	301
XXIII.	Mitteilung über Erfahrungen mit Merk'scher Stypticinwatte in der Praxis. Von Dr. W. Uffenorde (Göttingen)	306
XXIV.	Ueber die Anwendung der Hyperämie als Heilmittel nach Bier bei Erkrankungen der oberen Luftwege. Von Dr. L. Polyák (Budapest)	313
XXV.	Ueber regionäre Anästhesierung des Kehlkopfes. Von G. Frey (Bern)	346
XXVI.	Die Reizerscheinungen des Kehlkopfes und der Speiseröhre bei den Läsionen des Magens. Von Dr. Wilhelm Plönies (Wiesbaden)	361
XXVII.	Ein bronchoskopischer Fremdkörperfall. Von Dr. Henrici (Aachen)	375
XXVIII.	Pyocele des Stirn-Siebbeinlabyrinthes. Von Dr. Th. E. ter Kuile (Enschede)	381
XXIX.	Eine Tonsillenklemme. Von Dr. Proebsting (Wiesbaden)	386
XXX.	Eine Cyste der unteren Nasenmuschel. Von Doz. Dr. Alexander Baurowicz (Krakau)	388
XXXI.	Ein Taschenbesteck für Hals-, Nasen- und Ohrenärzte. Von Dr. Sprenger (Stettin)	392
XXXII.	Ueber den angeblichen motorischen Effekt der elektrischen Reizung des Sympathicus auf die Kehlkopfmuskeln. Von Prof. Dr. Michael Grossmann (Wien)	394
XXXIIa.	Bemerkungen zu den Aufsätzen von weiland Prof. P. Schultz: „Beteiligung des Sympathicus an der Kehlkopfinnervation" und von Prof. M. Grossmann: „Ueber den angeblichen motorischen Effekt der elektrischen Reizung des Sympathicus auf die Kehlkopfmuskeln." Von Prof. Dr. A. Onodi (Budapest)	399
XXXIII.	Die Paralyse des Musc. crico-thyreoideus. Von Prof. Dr. med. Holger Mygind (Kopenhagen)	403
XXXIV.	Zur Recurrensfrage. Von Privatdozent Dr. Grabower (Berlin)	419
XXXV.	Die Verbreitung des Skleroms in Steiermark. Von Dr. Otto Mayer (Graz)	428
XXXVI.	Die Behandlung der Ozaena mittels Paraffininjektionen. Von Dr. med. Albert Blau (Görlitz)	448
XXXVII.	Die Ventrikelform beim Sängerkehlkopf. Von Dr. Georg Avellis (Frankfurt a. M.)	458

Seite

XXXVIII. Beitrag zur Lehre von der wechselseitigen funktionellen Beziehung der Kehlkopfmuskeln untereinander. Von Prof. Dr. Michael Grossmann (Wien). (Hierzu Tafel IV, V und VI.) 463

XXXIX. Neue Fragestellung zur Symptomatologie der Sensibilitätsstörungen im Larynx. Von Dr. Georg Avellis (Frankfurt a. M.) . . . 472

LX. Beitrag zur Beleuchtung der Beziehungen zwischen Nasen- und Augenkrankheiten. Von Prof. Dr. E. Schmiegelow (Kopenhagen) 478

XLI. Ueber die häutigen Teile der sogen. Fontanelle des mittleren Nasenganges. Von Prof. Dr. A. Onodi (Budapest) 488

XLII. Ueber die Involution der normalen und hyperplastischen Rachenmandel. Von C. Serebrjakoff (Bern) 502

XLIII. Ueber die klimatische Behandlung der Tuberkulose der oberen Luftwege. Von Dr. W. Freudenthal (New York) 517

XLIV. Bisherige Erfahrungen mit einer Modifikation der Friedrich'schen Operation der chronischen Kieferhöhlenempyeme. Von Stabsarzt Dr. Börger (Berlin) 524

XLV. Kasuistische Mitteilungen aus der Privatklinik von Dr. A. Schoenemann (Bern). (Hierzu Tafel VII.) 538

XLVI. Endolaryngoskopie mittels zweier Kehlkopfspiegel. Von Dr. Th. E. ter Kuile (Enschede). (Hierzu Tafel VIII.) 544

XLVII. Therapeutische Mitteilungen. Von Dr. J. Weleminsky (Wien). 547

XLVIII. Hochgradige Stenose in der Nase beim Uebergang zwischen Vestibulum und der eigentlichen Nasenkavität. Von Privatdozent Dr. Frans Törne (Lund) 552

XLIX. Ein echtes Papillom des Nasenrachenraums. Von Dr. Chr. Schmidt (Chur). (Hierzu Tafel IX.) 556

L. Von einem neuen Apparat zur äusseren vibrierenden Massierung der Kehle. Von Dr. Elemer von Tövölgyi (Budapest) . . 559

LI. Schichtweise Nasentamponade. Von Dr. Ruprecht (Bremen) . 562

dass die Röntgenstrahlen therapeutisch nur auf beschränkte Gewebstiefen wirken. Die erzielten Effekte waren denn auch dementsprechend. Bei verborgenem Sitz der Krankheit wurde fast durchweg nichts erreicht, höchstens noch eine Beschädigung der mitbestrahlten gesunden Bedeckung bewirkt; bei oberflächlichem Sitze dagegen wurden schöne Erfolge erzielt. Freilich waren diese meist Teilerfolge, d. h. es wurde die Krankheit in den leicht zugänglichen Teilen günstig beeinflusst, während in der Tiefe der Prozess seinen Fortgang nahm.

Sollten also die Röntgenstrahlen wirklich in unserem Gebiete ausgedehntere Verwendung finden — und nach den eben erwähnten und besonders in anderen Disziplinen erhaltenen Resultaten hielt ich das in der Tat für wünschenswert —, so musste in erster Linie eine Erweiterung und womöglich Verbesserung der Technik der Behandlung angestrebt werden. Dazu schien mir vor allem notwendig, therapeutisch wirksame Röntgenstrahlen ungehindert auch in die Tiefe der oberen Luftwege, also die tiefen Partien des Rachens, auf den Zungengrund, auf den Kehldeckel, in die Sinus pyriformes, in den Kehlkopf oder den Nasenrachenraum bringen zu können. Aber nicht nur das, — es war empfehlenswert, auch die Verhältnisse bei der Bestrahlung „von aussen her" in ein gewisses System zu bringen, so zwar, dass sich die Röntgenstrahlen bei hinreichendem Schutz gesunder Teile und — eine sehr wichtige Sache — des Arztes selbst leicht und bequem auf bestimmte Partien dirigieren liessen.

Bei einer Umschau nach Röntgenröhren, welche der Lösung der ersten Aufgabe dienlich sein konnten, waren nur ein paar (wenig bekannte und benützte) Spezialröhren in Betracht zu ziehen; es gibt nämlich solche für „Körperhöhlen", allerdings nur zu dentalen und gynäkologischen Zwecken. Immerhin lag es nahe, damit einen Versuch zu machen, und wählte ich die mir hierzu am ehesten geeignet scheinende, von der in der Herstellung physikalischer Instrumente rühmlich bekannten Fabrik Müller-Uri in Braunschweig konstruierte, welche überdies die jüngste ist und die man gewissermassen als Prototyp solcher Röhren ansehen kann.

Um der zweiten Forderung zu entsprechen, liess ich mir einen Blendenkasten (für gewöhnliche Röhren) bauen. Es gibt zwar bereits mehrere Blendenkästen, hauptsächlich zu chirurgischen Zwecken, aber keiner entsprach dem, was ich glaubte, von einem solchen für die besonderen Umstände bei den Luftwegen verlangen zu müssen. Nach mancherlei Proben und Vorversuchen gelangte ich zu dem Modell, dessen Zeichnung Sie hier vor sich sehen. Der Kasten besteht aus Holz und ist innen mit Bleiblech beschlagen, bekanntlich das beste Schutzmittel gegen Röntgenstrahlen. Er hat eine untere, obere, vordere und zwei seitliche Wände, die Hinterwand fehlt. Befestigt ist der Kasten durch einen eisernen Arm an einem auf Rollen laufenden Stativ, so zwar, dass er möglichst beweglich ist. Man kann den Kasten (samt Arm) am Stativ nach unten und oben schieben oder nach rechts und links drehen; ausserdem aber, und das ist die Hauptsache, ihn auf dem Arme

verstellen und mit Hilfe eines Scharniers in beliebig schräge Richtung bringen und dort festschrauben. In seinem Innern ist die Röntgenröhre geborgen. Sie ruht mit ihren drei Glasfortsätzen auf einem Gestell von Hartgummi, das aus einer Bodenplatte und drei von derselben aufragenden, oben mit Ausschnitten versehenen säulenartigen Stützen besteht, deren zwei, da die Entfernung der Röhrenfortsätze von einander nicht immer gleich ist, verschoben werden können. Das Gestell selbst ist durch eine Klemme am Boden des Kastens befestigt, so dass also die Röhre einerseits

Figur 1.

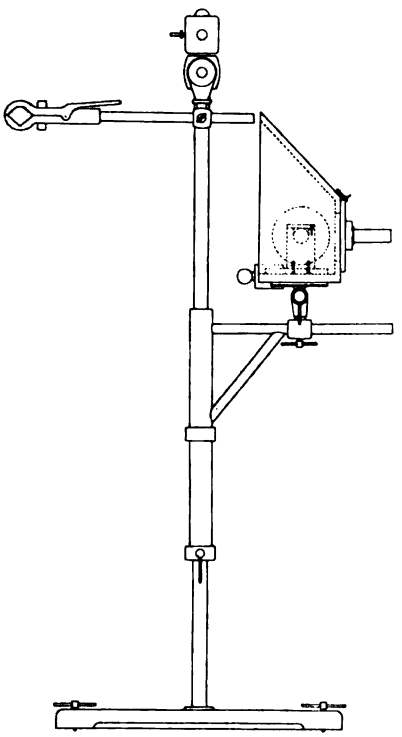

Blendenkasten. Seitenansicht.

Figur 2.

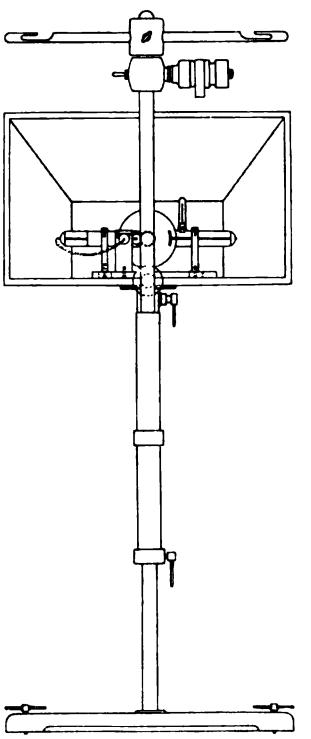

Blendenkasten. Rückansicht.

unbeweglich jeder Bewegung des Kastens folgt, andererseits aber doch behufs „Zentrierung“ mit samt dem Gestell verschoben werden kann. Unter „Zentrierung der Röhre“ versteht man deren Lagerung in der Weise, dass ihre Antikathode, von der ja die Röntgenstrahlen ausgehen, sich im Mittelpunkt der Austrittsöffnung einer Blendenvorrichtung befindet. Diese Austrittsöffnung ist bei meinem Kasten an der Vorderwand: dortselbst sehen Sie ein 8 cm langes Metallrohr, innen aus Blei, aussen vernickelt, welches abgeschraubt und durch ein weiteres oder engeres ersetzt werden kann. Wenn man durch dasselbe hindurchschaut, fällt der Blick

direkt auf die Antikathode; durch dieses Rohr also, und zwar nur durch dieses, können die Röntgenstrahlen aus dem Kasten entweichen.

Von Bedeutung ist die Art der Befestigung des Metallrohrs. Es ist nicht direkt am Kasten, sondern auf einem Deckel, welcher in einen viereckigen Ausschnitt der Vorderwand passt, angebracht. Der Deckel ist aus ziemlich dickem Hartgummi und innen mit Bleiblech verkleidet bis auf einen kreisförmigen Ausschnitt, entsprechend dem Lumen der Röhre. An seiner Aussenwand sehen Sie in der Mitte einen kleinen, turmartigen Vorbau, welcher das Metallrohr trägt. Zwischen dem letzteren und der Bleiverkleidung des Deckels ist aber jede Verbindung, auch eine solche durch Schrauben, vermieden. So ist erreicht, dass das Metallrohr vollständig von der Bleiauskleidung des Kastens isoliert und der Patient gegen die von jeder Röhre ausgehende Oberflächenleitung und besonders gegen das bei Hochspannungen nicht immer vermeidliche Ueberspringen von Funken geschützt ist. Zwar ist der Kasten aus dem gleichen Grunde bereits zur Erde abgeleitet — es geschieht dies durch seine Verbindung mittels eines Kupferdrahtes mit dem Rohr der Wasserleitung des Zimmers —, allein gleich die ersten Vorversuche haben ergeben, dass das nicht genügte, indem trotz der Erdleitung eine Versuchsperson durch Ueberspringen von Funken von der Metallröhre Blasen auf der Lippe bekam (welche allerdings rasch und völlig wieder verheilten).

Uebrigens hat der Deckel noch einen anderen Zweck, was nebenbei hier bemerkt sei. Man kann dadurch, dass man ihn abnehmen und so eine grössere Oeffnung im Kasten herstellen kann, letzteren nicht nur zur Therapie, sondern auch zur Durchleuchtung und Photographie verwenden.

Nach dieser Beschreibung brauche ich der Gebrauchsanweisung des Blendenkastens nicht mehr viel hinzuzufügen. Der Patient sitzt vor dem Kasten und nimmt dessen Metallrohr, welches aus hygienischen Gründen mit einer passenden Gummihülle überzogen wird, in den Mund. Um dasselbe richtig auf die zu behandelnde Partie einzustellen, tritt man hinter den Kasten und leuchtet mit der Stirnlampe hindurch. — Soll die Zunge beseitigt oder geschützt werden, so dient hierzu der bekannte Mundöffner von Whitehead, welchen ich etwas verändern liess. Der Zungenteil ist etwas verbreitert und mit einer starken Feder versehen und so gerichtet worden, dass man ihn tiefer herabdrücken kann. Oben ist ein an den seitlichen Rändern aufgebogenes Metallplättchen aufgelötet. Der ausziehbare Teil des Zungenhalters ist nicht mehr ganz durchbrochen, sondern am hinteren Ende undurchlässig hergestellt.

So ausgerüstet ging ich an die Arbeit, d. h. ich begann zu behandeln.

Fall I betraf ein Carcinom. Es bestand Induration und starke Schwellung der linken Zungenhälfte. Dieselbe ist unbeweglich. Mandeln und hintere Rachenwand sind nicht zu sehen. Links am Gaumenbogen ein tiefes Geschwür von etwa 8 mm Durchmesser. Halsdrüsenschwellung gering, jedoch sehr starke Schmerzen, welche in letzterer Zeit auf starke Morphiumdosen nicht mehr rea-

gieren. Der Mund kann nur daumenbreit geöffnet werden. Nahrungsaufnahme und Sprache sehr behindert; mässige Kachexie.

Bezüglich der Art der Behandlung solcher Fälle herrscht noch eine völlige Unklarheit, wie das ja auch bei der geringen Zahl derselben gewiss natürlich ist. Immerhin ist es erstaunlich, wie verschieden in jeder Beziehung die einzelnen Autoren vorgegangen sind. Um mir den Vorwurf der Planlosigkeit zu ersparen, beschloss ich, mich an eine der allerdings eigentlich für die Behandlung der äusseren Haut empfohlenen Methoden anzulehnen; ich wählte dazu die von dem Dermatologen Scholz angegebene, die sich mir bereits bei der Behandlung roter Nasen gut bewährt hatte. Dieselbe ist zwar etwas langwierig, bietet aber den unschätzbaren Vorteil, die grösstmögliche Gewähr dafür zu haben, dass der Patient vor unliebsamen Schädigungen bewahrt bleibt. Das aber ist vorerst, so lange die Radiotherapie sich noch in etwas unsicheren Bahnen bewegt, meiner Meinung nach das Ausschlaggebende. Die Methode besteht bekanntlich darin, dass man mit ziemlich kräftigen Bestrahlungen beginnt, um sich möglichst rasch der Schwelle einer „Reaktion" zu nähern. Erreicht wird die Reaktion dann durch kurze Sitzungen, welche bis zu ihrem wirklichen Eintritt fortgesetzt werden. Es folgt eine Beobachtungspause von 10—20 Tagen, je nach dem Grade der aufgetretenen Erscheinungen, um sodann von Neuem wieder zu beginnen. Es werden so viele Sitzungsperioden abgehalten, bis der gewünschte Effekt erreicht ist. Die Schwierigkeit im gegebenen Falle war nur die, die Reaktion und besonders deren Beginn zu erkennen, worüber, wie es scheint, sehr im Gegensatz zu den Verhältnissen der äusseren Haut, nichts bekannt ist; wenigstens habe ich weder aus Büchern, noch mündlich Belehrung darüber finden können.

Es wurde zunächst die Zunge in Angriff genommen. Die übliche Probebestrahlung ergab keine besondere Empfindlichkeit des Patienten, so dass nach mehrtägiger Pause mit täglichen Sitzungen von 10 Minuten begonnen werden konnte. In Anbetracht der Dicke des Bestrahlungsobjektes wählte ich eine mittelharte Röhre. Das Metallrohr des Blendenkastens wurde schräg von oben her gegen die Zunge gerichtet, somit Antikathodenabstand vom Objekt ca. 18 cm, Induktor von 25 cm Schlagweite, Quecksilberstrahlunterbrecher mit Rheostat, welcher halb eingeschaltet war[1]), 3—4 Ampère[2]).

Ich hielt vier Sitzungen à 10, eine mit 8, eine mit 6 und eine mit 4 Minuten Dauer ab. Am fünften Tage lassen die Schmerzen fast ganz nach, es tritt leichte Drüsenschwellung am Halse auf. Am achten Tage klagt Patient über Brennen, Kitzeln, Jucken und das Gefühl der Schwellung auf der Zunge. Obwohl objektiv nichts zu sehen ist, wird eine Pause gemacht. — Bis zu deren Ablauf wird das Rachengeschwür behandelt; das dünnste Rohr des Kastens wird direkt auf das Geschwür gerichtet und eine weiche Röntgenröhre (bekanntlich sind die weichen Röntgenröhren therapeutisch am wirksamsten) genommen. Tägliche Sitzungen: eine zu 12, zwei zu 10, zwei zu 5 Minuten. Am sechsten Tage stellt sich leichter, ziehender Schmerz und eine leichte Blutung ein; es wird aufgehört. — Patient reist nach Hause und stellt sich nach vier Wochen wieder vor. Befund: Die Zunge ist bedeutend kleiner geworden, fast normal, die Schmerzen sind be-

---

1) Die Tourenzahl des Unterbrechers wurde leider nicht gemessen.

2) Das von Holzknecht behufs besserer und sichererer Dosierung konstruierte Chromoradiometer ist in unserem Spezialgebiete bedauerlicher Weise nicht verwendbar.

deutend besser, auch der Mund geht besser auf, man kann jetzt gut nach hinten sehen. Das Geschwür ist geheilt, dagegen hat der Prozess in der Tiefe des Rachens ziemliche Fortschritte gemacht; auch ist die Kachexie im Zunehmen. Patient kann die Kur aus äusseren Gründen vorerst nicht fortsetzen und entzieht sich der Behandlung.

Fall II und III waren chronische Katarrhe der gesamten oberen Luftwege mit Hauptlokalisation im Rachen. Der eine (II) zeichnete sich durch starke nervöse Beschwerden, der andere durch auffällige Injektion der Rachenschleimhaut aus.

Hier galt es, vor Eintritt in die Behandlung zwei wichtige Fragen zn entscheiden: 1. Ist es gerechtfertigt, eine derartige Krankheit mit einem so differenten Mittel, wie es die X-Strahlen sind, zu behandeln? 2. Welche Art der Behandlung wird diesmal stattzufinden haben?

Die erste Frage glaubte ich ohne weiteres mit „ja“ beantworten zu dürfen. Wenn es erlaubt ist, aus kosmetischen Gründen Hypertrichosis und ähnliches mit Röntgenstrahlen zu behandeln, und das ist allgemein eingeführt, so muss es auch erlaubt sein, eine Affektion mit Röntgenstrahlen zu behandeln, welche ganz andere Folgen und Schädigungen hervorzubringen vermag, als die angedeuteten Krankheiten. Dazu kommt, dass sich die Röntgenstrahlen bei chronischen Entzündungen der Haut bereits bewährt haben; sollte es da verwehrt sein, den Versuch zu machen, ob sich das nicht auch bei der Schleimhaut ergeben würde? Ueberdies gaben beide Patienten, welche bereits alles mögliche bei verschiedenen Aerzten ohne jeden Erfolg versucht hatten, ihre Einwilligung zur Röntgenbehandlung, ja Fall II wünschte dieselbe sogar, da er von Fall I gehört hatte, dass die Röntgenstrahlen so deutliche schmerzstillende Wirkung gehabt hätten.

Bezüglich der zweiten Frage stand folgendes zur Erwägung: Waren im vorhergehenden Falle (I) nur geringe Anhaltspunkte für das therapeutische Handeln vorhanden gewesen, so fehlten sie diesmal ganz; denn noch niemals ist meines Wissens, und ich habe extra Nachforschungen darüber angestellt, die Schleimhaut des Halses resp. deren Entzündung Gegenstand der Röntgentherapie gewesen. Bezüglich der Krebse, auch derjenigen der Schleimhäute, war wenigstens das Eine festgestellt, dass dieselben eine ordentliche Portion Röntgenstrahlen vertrügen. Wie aber würde sich in dieser Hinsicht die entzündete Halsschleimhaut verhalten, ein Ding, von dem wir wissen, dass es so ziemlich auf alle uns bekannten Reize heftig reagiert? In wesentlich anderen Bahnen als vorhin musste sich auch die theoretische Spekulation bewegen. Ist es beim Krebs die Absicht, von der destruierenden Wirkung der Röntgenstrahlen Gebrauch zu machen, so sollte das gerade bei der entzündeten Schleimhaut vermieden werden. Da durfte höchstens die anregende Eigenschaft derselben in Verwendung kommen.

Auf Grund dessen entschied ich mich dahin, diesmal von jeder Methode, auch von der vorhin geübten, welche doch mit recht kräftigen

Dosen einsetzt, abzusehen und mit äusserster Vorsicht und Langsamkeit, selbst auf die Gefahr hin, nichts zu erreichen, erst den Grad der Empfindlichkeit und Reaktionsfähigkeit der Halsschleimhaut auszukundschaften. In erster Linie also wollte ich auf den alten Grundsatz „nil nocere" bedacht sein und erst in zweiter Linie auf die Erzielung eines therapeutischen Effektes.

So begann ich bei Fall II (eine Probebestrahlung war negativ ausgefallen) mit ganz kurzen, zweitäglichen Sitzungen à 4 Minuten, und zwar wurde jetzt die Müller-Uri'sche Röhre probiert. Ich führte dieselbe, während die Zunge mit dem Whitehead-Instrument niedergedrückt war, in die Mundhöhle soweit als möglich ein, die Antikathodenfläche nach unten gerichtet, um die hintere Rachenwand vom Zäpfchen abwärts bestrahlen zu können. Die Form des eingeführten Röhrenendes[1]) schien mir hierzu allerdings wenig geeignet, doch dachte ich, das würde sich, wenn die Leistungsfähigkeit der Röhre konvenierte, vielleicht ohne besondere Schwierigkeit ändern lassen. Sonstige Verhältnisse wie oben, dagegen kaum 1 Ampère. Nach der dritten Sitzung war die Probe schon zu Ende und meine Hoffnung, auch die tiefen Teile der Luftwege beeinflussen zu können, vorläufig vernichtet. Das kam so: Es waren mir bei der Prüfung der Müller-Uri'schen Röhre mit dem Fluoreszenzschirm von Anfang an Zweifel aufgestiegen, ob dieselbe für meine Zwecke passend wäre. Ich konnte nämlich unter Einhaltung der erlaubten Belastung einerseits nur geringe Helligkeit des Schirmes, andererseits selbst bei direktem Auflegen des Fingers auf die Röhre am Durchleuchtungsschirm nur die Umrisse der Weichteile erhalten, woraus zu schliessen ist, dass die Intensität der Strahlen eine sehr geringe wäre. Wie aber sollten diese sehr schwachen Strahlen therapeutisch wirksam sein können, noch dazu bei den Entfernungen der tiefen Rachenpartien und des Kehlkopfes, nachdem bekanntlich die Intensität der Röntgenstrahlen ebenso wie diejenige des Lichtes mit dem Quadrate der Entfernung abnimmt? Diese meine Zweifel wurden durch zwei Sachverständige, welche die Röhre prüften, bestätigt, und bei einem Versuche, dieselbe stärker zu belasten, ging sie zu Grunde. Ich werde weiter unten auf die Angelegenheit zurückkommen und zeigen, dass unsere Zweifel berechtigt waren. Nun wäre es ja wohl, um allem gerecht zu werden, angezeigt gewesen, auch noch die (zwei) anderen älteren Körperhöhlenröhren zu prüfen. Allein in der Erwägung, dass diese Röhren ebenfalls, wie schon betont, zu anderen Zwecken gefertigt, also jedenfalls hätten geändert werden müssen, dass aber solche Aenderungen, selbst wenn sie unbedeutend erscheinen, oft nicht gelingen — jeder, der experimentiert, weiss, dass hier wie sonst nicht leicht, das Wort gilt: „Kleine Ursachen, grosse Wirkungen" — ferner, dass dieselben vielleicht wieder überhaupt nicht für meine Absichten ausreichend wären, beschloss ich,

1) Dieses war der Oberflächenleitung wegen mit einer Gummihülse umgeben und zur Erde abgeleitet.

die Konstruktion einer Röntgenröhre, wie sie mir für die oberen Luftwege vorschwebte, und wie ich sie eingangs gefordert habe, lieber gleich selbst zu versuchen. Dabei mochten die Theorien der genannten Röhren, wenn und so weit als möglich, Berücksichtigung finden.

Bis zur eventuellen Fertigstellung einer solchen Röhre sollten aber meine Arbeiten eine Unterbrechung nicht erfahren, sondern — einstweilen die „von aussen her" zugänglichen Teile der Luftwege betreffend — fortgesetzt werden. Unter Benutzung einer weichen (gewöhnlichen) Röntgenröhre richtete ich das Metallrohr meines Blendenkastens auf die hintere Rachenwand des Patienten, die Zunge mit dem wiederholt genannten Whitehead'schen Instrument möglichst niederdrückend, und fuhr mit zweitäglichen Sitzungen von je 4 Minuten fort; sonstige Verhältnisse wie bei Fall I.

Nach der (im ganzen) 11. Sitzung klagte Patient über schmerzhaftes Brennen im Halse. Objektiv keine Veränderung. Pause von einer Woche. Da sich weiter nichts zeigte, werden noch vier Sitzungen à 5 Minuten, ebenfalls zweitäglich, abgehalten. Zwei Tage nach der letzten bekam Patient ziehende Schmerzen am Gaumen, im Rachen, auf der Zunge, welche sich zwei Tage lang steigerten („es war ein Kitzeln und Brennen im ganzen Halse, als ob Feuer darin wäre"), um dann rasch wieder nachzulassen und in einigen Tagen zu verschwinden. Objektiv nichts. 14 Tage darauf (Patient war zu Hause gewesen) erhob ich folgendes: Die einzige deutliche objektive Veränderung besteht darin, dass die reichlich vorhanden gewesenen Granula an der hinteren Rachenwand geschrumpft sind. Ferner hatten die eingangs erwähnten subjektiven Symptome eine erhebliche Besserung erfahren. Leider musste sich Patient nach drei weiteren unregelmässigen Sitzungen von je 10 Minuten Dauer besonderer Umstände halber der Behandlung entziehen.

Ueber Fall III ist schnell berichtet. Patient erhielt — die technischen Verhältnisse waren die gleichen wie vorhin — fünf tägliche Sitzungen à 4 Minuten, fünf zweitägliche à 3 Minuten, nochmals vier zweitägliche à 4 Minuten und weitere neun à 5 Minuten, zusammen 96 Minuten. Weder subjektiv noch objektiv während der Behandlung etwas Bemerkenswertes. Nach dreiwöchentlicher Abwesenheit stellt sich Patient wieder vor; Zustand unverändert. Patient will deshalb von einer weiteren Behandlung nichts wissen, da dieselbe gar nichts genützt habe.

Ich komme zu Fall IV; das ist der bis jetzt wichtigste, weshalb ich um die Erlaubnis bitte, dessen Krankengeschichte etwas ausführlicher mitteilen zu dürfen.

45jähriger Mann, stammt aus gesunder Familie, ist ernstlich noch nie krank gewesen, hat aber öfter mit Brustkatarrh und Kurzatmigkeit zu tun. Seit 10 Jahren leidet er an einem Rachenkatarrh, der trotz verschiedentlicher Behandlung nicht kuriert werden konnte. Zu Ende des Winters 1904 entstanden an der hinteren Rachenwand merkwürdige unangenehme Gefühle, welche zwar den Patienten nicht sonderlich belästigten, aber beunruhigten. Neuerliche Behandlung, sowie eine im Sommer in Reichenhall unternommene Badekur brachten keine Besserung, sondern durch den Badearzt die Erkenntnis, dass eine verdächtige Geschwulstbildung an

der hinteren Rachenwand im Anzuge sei. Die damalige mikroskopische Untersuchung stellte zwar noch nicht mit Sicherheit, aber Wahrscheinlichkeit, Carcinom fest. Der Patient tat einige Zeit gar nichts und kam Ende des Jahres 1904 zu mir. Bei der ersten Untersuchung erhob ich folgenden Befund: Subjektiv bestehen geringe, aber beständige Schmerzen, welche den Patienten sehr deprimieren. Objektiv findet sich an der hinteren Rachenwand, etwa in der Höhe des Zäpfchens beginnend bis zum Kehldeckel hinunter, eine Flächenerhebung von ca. 5 Markstückgrösse, stellenweise stark über das Niveau der Rachenwand hervorragend; ihre Ränder sind zum Teil wallartig erhaben, ihre Farbe ist die der Rachenschleimhaut, welche etwas gerötet erscheint. Im übrigen ist letztere fast glatt und weist nur vereinzelte kleine Granula auf. Halsdrüsenschwellung nicht deutlich vorhanden, höchstens lässt sich links eine solche in geringem Grade vermuten.

Um Gewebsteile zur mikroskopischen Untersuchung zu gewinnen, werden mehrere hervorstechende Partien mit der Schere abgetragen.

Es restiert eine unebene, höckerige (meist schleimig-eitrige) Fläche, welche ihre höchste Erhebung in der unteren Hälfte besitzt. Die mikroskopische Untersuchung, im Münchener pathologischen Institut (Vorstand: Prof. von Bollinger) vorgenommen, liefert den strikten Beweis für die Richtigkeit der Diagnose: Carcinom.

Probebestrahlung 5 Minuten. Induktor von 25 cm Schlagweite, Quecksilberstrahlunterbrecher, dessen Rheostat halb eingeschaltet, mittelweiche (gewöhnliche) Röhre, 3—4 Ampère, Zungenhalter, grösstes Rohr des Blendenkastens auf die hintere Rachenwand gerichtet.

Sechstägige Pause, nichts besonderes.

3. Januar 1905. 14 Minuten Bestrahlung (mit einer kleinen Erholungspause).

4. Januar. 12 Minuten Bestrahlung (mit einer kleinen Erholungspause).

5. Januar. 10 Minuten Bestrahlung (mit einer kleinen Erholungspause).

7. Januar. 8 Minuten Bestrahlung; keine Erholungspause mehr.

8. Januar. 6 Minuten Bestrahlung.

9. Januar. 5 Minuten Bestrahlung.

10. Januar. 5 Minuten Bestrahlung; bis jetzt nichts besonderes.

11. Januar. Patient erzählt von selbst, dass er seit einigen Tagen gar keine Schmerzen mehr habe. Gestern Abend glaubte er ein leichtes Kitzeln im Rachen zu fühlen; 3 Minuten Bestrahlung.

12. Januar. Patient spürt gar nichts. 3 Minuten Bestrahlung.

13. Januar. Kurz nach der Sitzung ein Kitzeln, sonst nichts. 3 Minuten Bestrahlung.

14. Januar. 3 Minuten Bestrahlung.

17. Januar. 5 Minuten Bestrahlung.

18. Januar. 5 Minuten Bestrahlung.

19. Januar. Patient spürt seit heute Morgen manchmal einen leichten Schmerz, man könnte auch sagen, ein ziehendes oder juckendes Gefühl. 4 Minuten Bestrahlung. Vorläufig letzte Sitzung; im ganzen 94 Minuten.

20. Januar. Patient hat sich gestern Abend beim Automobilfahren erkältet und heute etwas Fieber, Katarrh und Kopfweh. Im Halse ähnliche Symptome wie gestern, objektiv nichts auffallendes.

26. Januar. Das Fieber war am 21. wieder weg, so dass Patient nach Hause reiste, doch stellten sich an diesem Tage ziemliche Schmerzen ein an der hinteren

Rachenwand und auch beim Schlucken. Dieselben waren ziehender, brennender Natur, steigerten sich zwei Tage lang und verschwanden dann allmählich. Zu bemerken ist, dass dabei das Allgemeinbefinden befriedigte. Heute empfindet Patient gar nichts mehr; linke Halsdrüse ist zur Zeit etwas geschwollen; 10 Minuten Bestrahlung.

28. Januar bis 4. Februar. Täglich 10 Minuten Bestrahlung.

5. Februar. Patient glaubt wieder das Ziehen und Kitzeln zu bekommen, wie er es am Schlusse der ersten Sitzungsperiode hatte; deshalb nur 5 Minuten Bestrahlung.

6. Februar. Die Erscheinungen sind nicht deutlicher geworden; 4 Minuten Bestrahlung.

7. Februar. Weder subjektiv noch objektiv etwas vorhanden; 10 Minuten Bestrahlung.

8. Februar. 10 Minuten Bestrahlung.

9. Februar. 10 Minuten Bestrahlung.

10. Februar. 10 Minuten Bestrahlung; die linke Halsdrüse erscheint beim Vergleich mit rechts nicht mehr angeschwollen.

11. Februar. 10 Minuten Bestrahlung.

14. Februar. Patient hatte gestern den Tag über öfters wieder ein Jucken und Ziehen an der hinteren Rachenwand und einmal einen etwa $^1/_2$ Stunde anhaltenden ziemlich intensiven Schmerz; heute spürt er gar nichts; 6 Minuten Bestrahlung.

15. Februar. Aehnliche Erscheinungen, aber ganz gering; 5 Minuten Bestrahlung.

16. Februar. Desgleichen; 5 Minuten Bestrahlung.

17. Februar. In der Nacht von gestern auf heute bekam Patient erhebliche Schmerzen, besonders links im Halse, auch zuweilen Hustenreiz und Kitzeln. (Ende der zweiten Sitzungsperiode = 155 Minuten.)

18. Februar. Ziemliche Schmerzen an der ganzen hinteren Rachenwand; sie ziehen auch links in den Hals hinunter. Objektiv kein Zeichen von Entzündung oder ähnlichem, was dem Zustande mit Sicherheit zuzuschreiben wäre.

19. Februar. Die Erscheinungen noch vorhanden, aber schwächer und mit grösseren Unterbrechungen.

20. Februar. Nur noch auf der linken Seite ein leichtes Ziehen. Die hintere Rachenwand präsentiert sich z. Z. folgendermassen: Die obere Hälfte des Carcinoms ist flacher geworden, die untere Hälfte dagegen zeigt noch zwei grössere bohnen- oder nierenförmige Höcker, deren linker am meisten hervorragt, am weitesten nach unten reicht und von einer zapfenförmigen Exkreszenz gekrönt ist. Die Halsdrüse links ist heute wieder etwas geschwollen, druckempfindlich.

23. Februar. In den letzten Tagen verspürt Patient zeitweise ein Reissen oder schmerzhaftes Ziehen an der hinteren Rachenwand an wechselnder Stelle. Allgemeinbefinden zufriedenstellend. Die linke Halsdrüse nicht mehr druckempfindlich.

14. März. Die letzthin beschriebenen Schmerzen dauerten einige Zeit an und waren am 8. März am stärksten. Von da ab verringerten sie sich bis vorgestern. Seit gestern fühlt Patient nichts Sicheres mehr. Das Zäpfchen, obwohl bei längeren Sitzungen in der Regel mitbestrahlt, liess bis jetzt niemals etwas von sich hören. Dagegen glaubt Patient manchmal hinten auf der Zunge ein leichtes Kitzeln zu verspüren, etwa so, als ob ein Bläschen darauf wäre. Allgemeinbefinden gut, die Gemütsverfassung hebt sich. Halsdrüsen scheinbar normal, auf Druck, selbst stärkeren, gar nicht empfindlich. Aus äusseren Gründen wird erst am

20. März fortgefahren. Es wird jetzt besonders die untere Hälfte des Carcinoms, so weit das geht, aufs Korn genommen. 15 Minuten Bestrahlung.

21. März. 15 Minuten Bestrahlung.

22. März. 15 Minuten Bestrahlung.

23. März. 14 Minuten Bestrahlung.

24. März. 12 Minuten Bestrahlung.

25. März. 11 Minuten Bestrahlung.

26. bis 31. März. Je 10 Minuten Bestrahlung. (Schluss der dritten Sitzungsperiode = 142 Minuten.)

19. April. Seit dem 31. März hat Patient täglich ein mässiges, aber deutliches Ziehen, Toben, Jucken, Brennen, wie man es nennen will, bald rechts, bald links an der hinteren Rachenwand, während Schluckbeschwerden nicht vorhanden sind. Etwa in der Zeit vom 6. bis 15. April traten deutliche Drüsenschmerzen an beiden Seiten des Halses auf. Auf der Zunge hinten rechts hatte Patient einige Tage das Gefühl, als ob dieselbe durch heisses Essen etwas verbrannt worden wäre. Seitdem blieb die Zunge normal. Die geschilderten Symptome an der hinteren Rachenwand sind auch heute noch vorhanden, jedoch nicht mehr in dem gleichen Masse, wie oben erwähnt, und nicht mehr so oft, etwa 3—4 mal täglich, während sie früher vielleicht 10 mal des Tages sich bemerkbar machten. Allgemeinbefinden und Stimmung sehr gut. Objektiver Befund: Die hintere Rachenwand ist eine fast ebene Fläche geworden, an welcher man eine Vernarbung durch ihre strahlige Struktur deutlich erkennt. Die früher beschriebene rechte nierenförmige Erhebung ist verschwunden, dagegen die linke unverändert geblieben. Das Ganze ist rötlich, dazwischen etwas grau gefärbt.

9. Mai. Seit dem 27. April sind alle subjektiven Erscheinungen verflogen. Objektiv keine wesentliche Veränderung. 10 Minuten Bestrahlung; neuer grösserer Röntgenapparat (Reiniger, Gebbert und Schall), Induktor von 40 cm Schlagweite, Walter-Schaltung, Quecksilberstrahlunterbrecher, ca. 880 Unterbrechungen pro Minute, 1—2 Ampère, 110 Volt. Es werden wieder die untersten zugänglichen Teile des Rachens eingestellt; 10 Minuten Bestrahlung.

10. bis 12. Mai. Je 10 Minuten Bestrahlung.

13. Mai. 9 Minuten Bestrahlung.

14. Mai. 8 Minuten Bestrahlung. Patient meint, es würde bald wieder etwas kommen.

15. Mai. 7 Minuten Bestrahlung.

16. Mai. 7 Minuten Bestrahlung.

17. Mai. 6 Minuten Bestrahlung.

18. Mai. 5 Minuten Bestrahlung; es beginnt deutlich das bekannte schmerzhafte Ziehen und Jucken; Pause. (Vierte Sitzungsperiode = 82 Minuten.)

21. Juni. Am ersten und zweiten Tage nach der letzten Bestrahlung steigerten sich die ziehenden Schmerzen ziemlich stark; es wurde fast ein Reissen daraus. Von da ab liessen sie ziemlich rasch nach, so dass nach 14 Tagen alles verschwunden war. Seitdem macht sich nur mehr hier und da ein unangenehmes Gefühl links unten bemerkbar. Die Halsdrüsen, speziell die linke, haben die ganze Zeit etwas geschmerzt. Allgemeinbefinden lässt nichts zu wünschen übrig. Objektiver Befund: Das ehemalige Carcinom ist zu $^4/_5$ vernarbt, das letzte Fünftel, entsprechend dem mehrfach erwähnten linksseitigen Höcker, ist unverändert; es ist eben von aussen her mit den Röntgenstrahlen nicht zu erreichen. An seinem untersten Rande hat sich sogar zu meinem Schrecken eine neue Hervor-

wölbung, bis nahe an die Hinterwand des Larynx reichend, gebildet, welche an ihrer Spitze eine Exkreszenz trägt.

26. Juli. 12 Minuten Bestrahlung mit der neuen Rachen-Kehlkopfröhre. Dieselbe ist mittelweich und ist unter dem linken Gaumenbogen, denselben nach hinten und oben drängend, eingeführt. Ca. 2 Ampère, 110 Volt, 400 bis 500 Unterbrechungen pro Minute. — Eine kleine Erholungspause.

27. Juli. 15 Minuten morgens, kleine Erholungspause; 10 Minuten abends, kleine Erholungspause.

29. Juli. 10 Minuten; keine Pause mehr.

30. Juli. 10 Minuten Bestrahlung; es beginnt das charakteristische schmerzhafte Ziehen.

2. August. 7 Minuten Bestrahlung.

3. August. 5 Minuten Bestrahlung; die Schmerzen werden stärker, Pause.

8. August. Patient gibt an, die Erscheinungen waren und sind heftiger als gewöhnlich. Die ganze hintere Rachenpartie sei ergriffen, besonders aber die linke Seite, welche fast ununterbrochen schmerzt. Patient hat das Gefühl, als ob die betreffende Stelle offen oder wund wäre; sie ist es aber nicht. Die linke Drüse schmerzt etwas, an der linken hinteren Zunge macht sich ein leichtes Wehgefühl bemerkbar, als ob dort kleine Bläschen wären. Allgemeinbefinden gut. „Essen und Trinken schmeckt ausgezeichnet und geht nur das Rauchen ab.“ Objektiv keine Reizerscheinungen.

4. September. Die reaktiven Erscheinungen hielten etwa bis zum 15. August an und nahmen dann rasch ab. Allgemeinbefinden ausgezeichnet. Im Schlucken nichts besonderes. Jetzt fühlt Patient eigentlich nichts mehr, nur ab und zu ein unbedeutendes Wehgefühl. 10 Minuten Bestrahlung.

5. September. 10 Minuten + 10 Minuten Bestrahlung.

9. September. 20 Minuten Bestrahlung.

10. September. 20 Minuten Bestrahlung; Patient muss dringend verreisen.

23. September. Am 12. September stellten sich die bekannten ziehenden Schmerzen ein; sie steigerten sich 4 Tage lang, um dann allmählich geringer zu werden. Ganz sind sie heute noch nicht weg. — Status: Linke Halsdrüse deutlich geschwollen; die Zunge zeigt nichts abnormes. Die hintere Rachenwand ist ganz glatt, hat sich auch in der Farbe verändert, sie ist blässer geworden. Die strahlige Vernarbung ist noch zu sehen. Jene links unten sitzende, oft erwähnte, höckerige Partie ist so weit geschrumpft, dass sie nur mehr wie eine etwas verdickte, dunkler gefärbte Stelle der Schleimhaut aussieht, während ihr randständiger Zapfen zu einer kleinen, kugeligen Hervorragung zusammengeschmolzen ist. Die noch weiter unten gegen den Larynx zu neulich beobachtete Hervorwölbung ist nicht mehr zu erkennen, deren Exkreszenz ist noch vorhanden, aber in merklich verkleinertem Massstabe. —

Um die Krankengeschichte nicht zu unterbrechen, unterliess ich vorhin die Besprechung und Demonstration der neuen Rachen-Kehlkopfröhre. Ich will das jetzt nachholen. Zunächst einige Worte über die Entstehung derselben: Ich wandte mich seiner Zeit an die bekannte Münchener Röntgen-Firma „Polyphos“, welche im Gegensatz zu den meisten anderen Firmen auch Röntgenröhren selbst fabriziert. Dieselbe ging bereitwilligst

auf meine Anregung ein und konstruierte, meinen Intentionen entsprechend, mehrere Modelle[1]). Allein trotzdem verschiedene derselben das grünliche Röntgenlicht und auch Knochenbilder von Fingern gaben, waren sie therapeutisch nicht ausreichend. Sie werden in der letzten Krankengeschichte die lange, mehr als zweimonatliche Behandlungspause bemerkt haben. Während derselben habe ich solche Röhren an diesem Patienten gründlich ausprobiert, aber ohne jeden Erfolg. Es gelang nicht, trotzdem 165 Minuten in täglichen Sitzungen à 10 Minuten, manchmal sogar zweimal am Tage, und mit erheblicher Energie bestrahlt wurde, auch nur die leiseste Reaktion hervorzurufen. Vorher schon, in einem anderen Falle (Fall V, Carcinom des rechten Rachens mit Infiltration der Mandeln, der Rachenwand und des Kehldeckels) habe ich gar 205 Minuten lang in meist täglichen Sitzungen von 6, 8, 10 und 12 Minuten Dauer bestrahlt und nicht einmal

Figur 3.

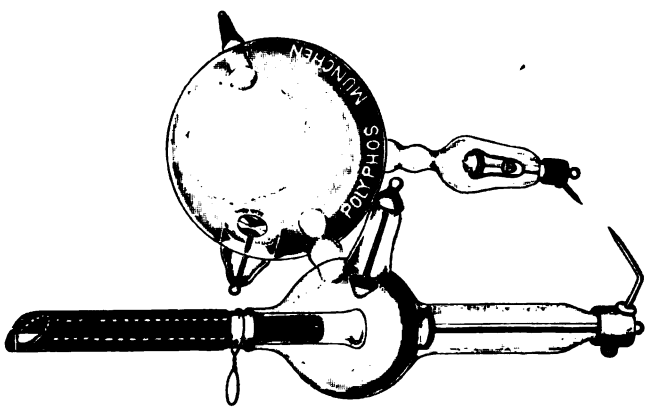

das erste gewöhnliche Zeichen einer Einwirkung der Röntgenstrahlen erzielt, nämlich die Linderung der Schmerzen[2]). Der Grund, warum ich auf diese Dinge eingehe, ist der, die Richtigkeit meines oben niedergelegten Urteils über die Müller-Uri'sche Röhre zu begründen. Man bedenke, dieselbe gab nicht annähernd so intensive Strahlen, als diese unsere ersten Modelle; dabei ist es, um die Röhre nicht zu gefährden, Vorschrift, sie nicht länger als einige Minuten ununterbrochen zu betreiben, und nur mit geringem Strom zu belasten, und man wird mir in meinem Urteil (um Missverständnisse zu vermeiden, wiederhole ich dieses, dass also die Röhre, abgesehen von äusserlichen Dingen, schon prinzipiell zur Therapie in den Luftwegen nicht geeignet ist) zustimmen müssen.

1) Ich möchte hier nicht versäumen, Herrn Dr. Rosenthal, dem wissenschaftlich-technischen Beirat der Gesellschaft, für seine Bemühungen meinen verbindlichen Dank auszusprechen.

2) Ich kann Ihnen über diesen Fall V nichts weiter mitteilen; derselbe ging, als er gar keinen Erfolg sah, fort, um nicht wieder zu kommen.

Endlich gelang es unseren vereinten Bemühungen, verschiedene Fehler nach und nach auszumerzen und jenes Modell herzustellen, das sich, wie Sie gehört haben, in praxi bereits trefflich bewährt hat. Es liegt vor Ihnen.

Wie Sie sehen, fallen an der Röhre zunächst zwei Glaskugeln in die Augen, die eine, voluminösere, dient als Luftreservoir und hat den Zweck, die Röhre auch für stärkere Belastung geeignet zu machen. Sie besitzt vier Glasfortsätze. Zwei davon sind zur Fabrikation notwendig, der dritte, grösste, birgt eine Vorrichtung für selbsttätige, wie auch, wenn die Röhre zu hart geworden, für absichtliche Regulierung, während der vierte, kürzeste, die Verbindung mit der zweiten kleineren Glaskugel und deren Innerem herstellt. Diese kleinere Glaskugel trägt in und an sich die zur Erzeugung der Röntgenstrahlen nötigen Dinge. Die Anode (von etwas eigentümlicher Form) ist in einem kurzen, die Kathode in einem längeren Auswuchs von Glas untergebracht, während die Antikathode an die Spitze eines zur Einführung bestimmten, ziemlich langen gläsernen Röhrenansatzes verlegt ist. Dieser ist etwa daumendick und nach Art eines Kehlkopfspiegels abgeschrägt. Die Antikathode bildet am abgeschrägten Ende den Abschluss eines Metallzylinders, welcher bis in den Hohlraum der Glaskugel zurückreicht und dort mit einem Glasröhrchen umgeben ist. Dieser Metallzylinder verfolgt neben anderen technischen Zwecken besonders auch den der Abblendung der Röntgenstrahlen. Nur an seinem äusseren Ende vis à vis dem Entstehungspunkt der Röntgenstrahlen auf der Antikathode ist ein kleiner Ausschnitt für deren Durchtritt vorhanden. — Auf weitere technische Einzelheiten einzugehen, ist hier nicht der Ort, dagegen habe ich über den Gebrauch der Röhre noch einiges zu sagen.

Alle Röntgenröhren besitzen bekanntlich die (wiederholt erwähnte) Oberflächenleitung, welche bei Berührung sehr unangenehm und störend ist. Um dieselbe zu beseitigen, wird der zur Einführung in den Mund bestimmte Fortsatz bis auf eine ganz kleine Stelle gegenüber der Antikathode mit Stanniol überklebt und mittels eines Kupferdrahtes an das (blanke) Wasserleitungsrohr des Zimmers angeschlossen. Dadurch sind die elektrischen Entladungen zur Erde abgeleitet und kommen nicht mehr zur Empfindung; höchstens machen sie sich in plombierten Zähnen ein wenig bemerkbar, was aber ganz ohne Belang ist.

Aus hygienischen Gründen wird die von Stanniol frei gelassene Stelle vor jeder Anwendung desinfiziert und der ganze Einführungsfortsatz mit einer eigens hierzu angefertigten passenden Gummikappe überzogen, welche entsprechend der Durchtrittsstelle der Röntgenstrahlen etwas ausgeschnitten ist. Jeder Patient besitzt seine eigene Gummikappe[1]).

Je nachdem eine Region der oberen Luftwege behandelt, also haupt-

1) Viel empfehlenswerter ist es, wenn die Verhältnisse es erlauben, für jeden Patienten eine oder noch besser zur Abwechselung (was die Röhren sehr schont) zwei eigene Röhren zu haben.

sächlich von den Röntgenstrahlen getroffen werden soll, wird die Röhre verschiedentlich eingestellt, was durch entsprechende Lagerung und Drehung derselben bei einiger Uebung in einer für die Praxis genügenden Weise gelingt, wenn man sich nur vorher an einem parallel zur Achse des Einführungsfortsatzes gehaltenen Durchleuchtungsschirm die Stelle des hellsten Aufleuchtens und deren Lage zur Antikathodenfläche merkt. Es darf nicht unerwähnt bleiben, dass die Behandlung sich manchmal schwierig und mühsam gestalten kann. Das wird veranlasst hauptsächlich durch die Reizbarkeit mancher Patienten. Am grössten ist dieselbe, wenn die Zunge herausgenommen oder der Gaumenhaken eingelegt werden muss. Ich rate deshalb, beides, wenn irgend tunlich, zu unterlassen. Ich habe mich durch zahlreiche diesbezügliche Experimente und Untersuchungen mit dem Kehlkopfspiegel überzeugt, dass das (ebenso wie das Phonieren) wirklich in vielen Fällen zu umgehen ist. Man kann unter tiefer, ruhiger Atmung bei leichtem Niederhalten der Zunge, oft auch ohne das, die ganze hintere Rachenwand, den Zungengrund, den Kehldeckel fast immer treffen, häufig auch den Nasenrachenraum, die Sinus pyriformes und die Hinterwand des Larynx, manchmal sogar das Kehlkopfinnere oder wenigstens Teile desselben. Im übrigen wird man sich mit kräftiger Kokainisierung und mehreren kleinen Erholungspausen während der Sitzung, ausserdem, und das schätze ich sehr hoch ein, mit Geduld und Uebung und Gewöhnung des Patienten helfen müssen. Als ein Beispiel, wie weit letztere geht, will ich anführen, dass Fall IV heute imstande ist, die Röhre volle 12 Minuten ohne Kokain und ohne Unterbrechung im Rachen zu haben[1]).

Betrieben muss die Röhre werden mit langsamen Unterbrechungen, dafür aber relativ kräftigen Strömen[2]). Das bezweckt einerseits die Erzeugung möglichst intensiver Strahlen, — die Röhre, welche Sie vor sich sehen, gibt deutlich Knochenbilder meines nicht entblössten Vorderarmes — andererseits eine Erhitzung derselben tunlichst zu verhüten. Unter diesen Bedingungen lässt sich die Röhre 10—15 Minuten gebrauchen, ohne dass sie ihre Strahlenqualität wesentlich ändert und ohne dass eine zu starke Erwärmung stattfindet[3]).

---

1) Trotz alledem wird es vorkommen, dass die Behandlung hier und da nicht gelingt, weil die Reizbarkeit einfach unüberwindlich ist. Rechnet man hierzu noch einige Fälle, in denen besonderer anatomischer Verhältnisse halber die Behandlung von vornherein ausgeschlossen erscheint, so ergibt sich, dass für eine Gruppe von Patienten die Behandlungsmethode nicht passt. Deren Zahl dürfte aber recht klein sein, nicht grösser, als der Prozentsatz der aus denselben Gründen unausführbaren intralaryngealen Operationen.

2) Es empfiehlt sich dringend die Verwendung der sogen. „Parallelen und Vorschalt-Funkenstrecke“ und aufmerksame Regulierung der Stromverhältnisse.

3) Die Röhre wird angefertigt von der Polyphos-Gesellschaft in München unter dem Namen „Mader-Rosenthal'sche Rachenkehlkopfröhre“. (Dieselbe dürfte sich, nebenbei bemerkt, auch für andere Spezialgebiete eignen.)

Und nun, meine Herren, erübrigt es sich, auf die mitgeteilten Arbeiten und Erfahrungen einen zusammenfassenden Ueberblick zu werfen. Was ist bis jetzt erreicht worden? Was lässt sich zur Zeit von einer Röntgentherapie in den oberen Luftwegen sagen?

Ich teile die Ausbeute in zwei Teile: einen klinischen und einen praktischen.

In klinischer Beziehung konnte ich folgendes konstatieren:

1. Die Schleimhaut der oberen Luftwege ist gegen Röntgenstrahlen nicht besonders empfindlich; noch weniger ist es die Zunge, wie Muskeln überhaupt.

2. Das adenoide Gewebe besitzt eine gewisse Empfindlichkeit für X-Strahlen.

3. Die Röntgenstrahlen scheinen auf die nervösen Symptome entzündlicher Halsaffektionen eine beruhigende Wirkung zu haben.

4. Eine unschädliche, aber heilsame Röntgenreaktion im Halse und auf der Zunge kann sich in der Weise abspielen, dass nur subjektive Erscheinungen auftreten, wenigstens können dabei objektive Symptome makroskopisch nicht sicher erkannt werden. Dieselben bestehen darin, dass ein ziehendes, brennendes, juckendes, bitzelndes, reissendes Schmerzgefühl auftritt, welches sich einige Tage steigert, um dann abnehmend in 8—14 Tagen zu verschwinden. Der sehr intelligente und sich genau beobachtende Patient IV beschreibt die Symptome so: „Der Schmerz beginnt langsam, leise, steigert sich zu einem starken Ziehen oder Reissen und lässt dann wieder nach. Das wiederholt sich öfter am Tage, 10—15 mal.“ Bei stärkeren Reaktionen kann der Schmerz auch mehr kontinuierlich brennend werden, „als ob mit glühendem Eisen gebrannt worden wäre“[1]).

5. Die Röntgenstrahlen sind imstande, eine günstige Beeinflussung bei Carcinomen der Mund- und Halsorgane auszuüben und zwar in doppelter Weise. Einmal, indem sie hervorragend schmerzstillend wirken, sodann aber, indem sie Carcinomgewebe und -geschwüre zum Verschwinden zu bringen und in Narbengewebe umzuwandeln vermögen. Ja, der Patient IV berechtigt sogar zu der Annahme, dass gewisse Fälle von Halskrebs ein recht geeignetes Objekt für die Röntgenstrahlen sind, wenn anders dieselben frühzeitig genug in Behandlung kommen. Damit Sie sich hiervon selbst überzeugen können, habe ich diesen Patienten mitgebracht. Ich bitte, ihn nachher untersuchen zu wollen. Ich hoffe, Ihre Zustimmung zu finden, wenn ich ausspreche, dass das Resultat ein sehr günstiges genannt werden

---

1) Anmerkung bei der Korrektur: Bei stärkeren Reaktionen, besonders nach Benutzung weicherer Röhren, treten aber auch (wie ich erst vor kurzem erfahren habe) objektive Zeichen und zwar solche der Entzündung auf, nämlich Rötung, Schwellung und gelbliche Ausschwitzungen. — Solche Röhren scheinen sehr wirksam zu sein; sie heilen glatt und relativ rasch.

muss. Denn da — in der Pars oralis pharyngis —, wo ich von Anfang an beikommen konnte, ist das Carcinom ganz verschwunden, und da — in der Pars laryngea —, wo ich erst zuletzt mit meiner Rachenkehlkopfröhre hingelangen konnte, bis auf eine Spur. Es unterliegt keinem Zweifel, wäre der Naturforscherkongress sechs Wochen später gewesen, so hätten Sie von dem einstigen Carcinom nichts mehr zu sehen bekommen. Der Patient selbst erfreut sich blühender Gesundheit, hat seit Beginn der Behandlung 8 Pfund zugenommen, ist heiteren Gemüts. Es darf somit in diesem Falle mit einem „vollen Erfolge" gerechnet werden. Ich sage „mit einem vollen Erfolge", und vermeide absichtlich das Wort „Heilung"; denn freilich, ob mit dem Verschwinden des Carcinoms eine „Heilung" erzielt sein wird, das ist die Frage. Doch dürfen wir immerhin derartige Hoffnungen hegen. Sind doch auch in anderen Disziplinen der Medizin bereits Fälle bekannt, wo mit Röntgenstrahlen behandelte Krebse seit Jahren ohne Rezidiv geblieben sind. Aber selbst für den Fall, dass wirklich ein Rezidiv käme, hätten wir deshalb Grund zur Unzufriedenheit? Ich sage nein. Man wird eben dann von Neuem behandeln müssen. Ist aber nicht in der Zwischenzeit schon viel geleistet dadurch, dass wir dem Patienten auf verhältnismässig einfache und leichte Weise die Schmerzen gelindert, durch greifbare Resultate Hoffnung und Trost gegeben, seinen Zustand befriedigend gestaltet, ja sein Leben vielleicht um Jahre verlängert haben? Dürfte das, wenn wir uns der Wirksamkeit unserer bisherigen Mittel gegen Carcinom — wir brauchen hiervon auch die sonst so leistungsfähige Chirurgie nicht auszunehmen, welche in unseren sehr schwer zugänglichen Gefilden trotz schwerer, gefährlicher und verstümmelnder Eingriffe uns öfter als nicht im Stiche lässt, häufig aber überhaupt nicht in Betracht kommt — erinnern, den Wert des Erreichten gar zu sehr beeinträchtigen?

6. Schädliche Nebenwirkungen habe ich bis jetzt nicht erlebt.

In praktischer Hinsicht hat sich folgendes ergeben:

1. Mit dem Gelingen der demonstrierten Rachenkehlkopfröhre sind alle Regionen der oberen Luftwege der therapeutischen Wirkung der Röntgenstrahlen zugänglich gemacht. Erst dadurch ist die Röntgentherapie eigentlich für uns brauchbar geworden. Das darf auf Grund der bisherigen Erfahrungen wohl jetzt schon als ein Gewinn für die Laryngologie bezeichnet werden. Es sind aber Anzeichen dafür vorhanden, dass sich daraus wird noch mehr Kapital schlagen lassen. Haben denn nicht schon, um nur eins hervorzuheben, die Röntgenstrahlen den Beweis geliefert, dass sie auf Tuberkulose der Haut und der Schleimhaut energisch einzuwirken vermögen? Warum sollte ihnen das im Larynx, wenn sie denselben jetzt ungehindert und ungeschwächt erreichen können, unmöglich sein?

2. Es ist eine für die oberen Luftwege passende Art der Behandlung — ungefähr wenigstens — ausprobiert. Ich glaube folgenden Modus, vorläufig, bis mir ein besserer gezeigt wird, als effektvoll und vorsichtig zugleich empfehlen zu dürfen (soweit das angesichts der Verschiedenartigkeit der Instrumentarien und Röhren überhaupt möglich ist):

Probebestrahlung von 5 Minuten, mehrtägige Pause.

Erste Sitzungsperiode: Je nachdem härtere oder weichere Röhren verwendet werden sollen und der Objektabstand grösser oder kleiner ist, beginnt man mit 15—12—10 Minuten Bestrahlung und geht täglich um eine Minute herunter bis auf 5 Minuten; damit wird so lange (täglich) behandelt, bis sich die ersten Anzeichen der Reaktion zeigen. Sodann 15—20 Tage Pause, je nach der Stärke der Reaktion.

Zweite und folgende Sitzungsperioden: Nachdem die Zeit, welche ungefähr nötig ist, um eine Reaktion hervorzurufen, gefunden ist, — ich möchte die dieselbe ausdrückende Minutenzahl, die „Schwelle" der Reaktion darstellend, „Schwellenzahl" nennen — wird schneller vorgegangen. Tägliche Sitzungen von 10 Minuten und mehr, bis annähernd die Schwellenzahl erreicht ist, dann kurze Sitzungen, bis zur Auslösung der Reaktion.

Es werden so viele Sitzungsperioden veranstaltet, als nötig sind, um einen Heileffekt zu erzielen[1]). —

Ich bin zu Ende, meine Herren, und schliesse mit einer Mitteilung, welche zwar nicht mehr zur Sache gehört, aber, als von allgemeinem Interesse, und wahrscheinlich auch für uns Nutzen bringend, Sie doch

---

1) Hierzu noch einige Bemerkungen: Die Reaktionen sind manchmal etwas undeutlich, doch lernen die Patienten bald die Reaktionsschmerzen von ihren sonstigen Schmerzen unterscheiden. — Mit der Reaktion nicht zu verwechseln sind während und gleich nach der Bestrahlung auftretende bitzelnde Sensationen, welche, da ich sie auch bei der Behandlung mit Hochspannungsfunkenlicht auftreten sah, eine andere Ursache als die Röntgenbestrahlung haben müssen. — Anfänger in der Radiotherapie möchte ich daran erinnern, dass die „Schwellenzahl" nur für einen bestimmten Apparat, eine bestimmte Röhre, eine bestimmte Krankheit, eine bestimmte Person gilt und dass die Wirkung der Röntgenstrahlen eine akkumulative ist, welche sich noch während der Pause erhöhen kann. Man kann also immer zu der verabreichten Quantität zulegen, aber nichts mehr wegnehmen. — Man vergesse ferner niemals, dass eine raschere Applikation eine wesentlich stärkere Wirkung bedingt und bereits bestrahlte Stellen eine grössere Empfindlichkeit zeigen. — Besteht ein Zweifel über den Beginn der Reaktion, so muss der Sicherheit halber deren Eintritt angenommen und ausgesetzt werden. — Will man einmal etwas stärkere Reaktionen (in späteren Sitzungsperioden natürlich) hervorrufen, so braucht man nur nach Beginn derselben noch ein bis zwei kleine Sitzungen abzuhalten; sehr starke Reaktionen sind heutzutage verpönt. — Im Uebrigen beherzige man den Ausspruch Freund's: „Es gereicht diesem jungen Zweige (gemeint ist die Röntgentherapie) der alten Heilkunde nicht zum Nachteil, dass er als Kunst aufgefasst werden will."

interessieren wird, nämlich: Mit der neuen Rachen-Kehlkopfröhre dürfte die Röntgenphotographie (gewisser Organe) „von innen nach aussen", welche bisher nur in geringem Umfange und beschränktem Masse gelang, eine erhebliche Erweiterung und, ich darf wohl sagen, Verbesserung erfahren. Versuche in dieser Richtung haben bereits begonnen und sind so ausgefallen, dass sie zu schönen Hoffnungen berechtigen.

Literaturverzeichnis.

Albers-Schönberg, Fortschritte a. d. Gebiete d. Röntgenstrahlen. Bd. II—IX, 1. H. August 1905.

Freund, Leop., Grundriss d. ges. Radiotherapie. 1903.

Gocht, Herm., Handb. d. Röntgenlehre. 2. Auflage. 1903.

Dessauer-Wiesner, Kompendium d. Röntgenographie. 1905.

Archiv of the Röntgen-Ray. 1903. (Clarc.)

Rieder, H., Die bisherigen Erfolge der Lichttherapie. 1904.

Eykmann, Krebs und Röntgenstrahlen. Jena 1902.

Schär, Otto, Die Behandlung des Krebses mit Röntgenstrahlen. Bern 1904.

Archive d'électricité méd. 1903. (Caldwell.)

Philadelphia med. Journal. 1904. (Cleaves.)

Dessauer, Fr., Röntgenologisches Hilfsbuch. Würzburg 1905.

Schürmayer, B., Die Röntgenstrahlen in der Therapie. München 1902.

Archiv f. Dermatol. Bd. 59. 1902. (Scholtz.)

Arch. d'électricité méd. 1902. (Bouchacourt.) Ref. in d. Fortschr. Bd. II. H. 2, und Bd. III. H. 4, von Dollinger.

Hahn, R., Hat die Röntgentherapie gehalten, was sie versprochen? Fortschr. Bd. VIII. 1905. H. 5.

Centralbl. f. Laryngol. 1904. No. 10. (Semon.)

Möller, Jörgen, Die Lichttherapie bei Nasen-, Rachen- und Ohrenkrankheiten. Sammelref. Centralbl. f. Ohrenheilk. Bd. III. H. 3. 1904.

Mader, L., Radiotherapie bei chronischen Kieferhöhlenentzündungen. Archiv f. Laryngol. Bd. 17. H. 2.

Verhandl. süddeutscher Laryngologen. (Winkler.)

Rev. hebd. lar. Juli 1904.

Münchener med. Wochenschr. (Ref. über d. Röntgenkongress.) 1905.

Wiener klin. Wochenschr. 1903. No. 4, und Sitzungsprotokoll d. k. k. Ges. d. Aerzte in Wien. 16. Jan. 1903. (Grossmann, Kaiser, Kienböck.)

Med. Klinik. 1904. No. 3. (Lassar.)

Verhandl. d. V. internat. Dermatologen-Kongresses. Berlin 1904.

Verhandl. d. D. Naturf. u. Aerztekongr. in Breslau. 1904. (Sektion f. Dermatol.)

Rosenthal, J., Ueber die Erzeugung intensiver Röntgenstrahlen für therapeut. Zwecke. Münchener med. Wochenschr. 1904. No. 47.

Tillmanns, Lehrbuch d. Chirurgie. 1904.

König, Lehrbuch d. Chirurgie. 1904.

v. Bergmann, Bruns, Mikulicz, Handbuch d. prakt. Chir. 1900.

II.

Der anatomische Bau des Nervus recurrens beim Kaninchen.

Von

Arthur Haeberlin (Berg, Thurgau).

Mit der Frage, ob der Nervus recurrens neben motorischen Fasern auch sensible enthält, haben sich schon seit langer Zeit viele Forscher beschäftigt, und noch heute ist ein reger Streit darüber vorhanden.

Die Ergebnisse dieser Frage sind zum Teil zufällige Befunde, zum Teil gründen sie sich auf absichtlich dazu unternommenen Untersuchungen.

So hat, nach den Angaben von P. Schultz und Dorendorf (1), Longet (2) als Erster im Jahre 1842 erwähnt, dass sensible Fasern im Nervus recurrens beim Kaninchen, Hund, Rind und Pferd vorhanden sein könnten; Schmerzäusserung auf Kneifen und Durchschneiden des Nervus recurrens brachten ihn auf diesen Gedanken.

Im Jahre 1862 untersuchte Rosenthal (3) nach der Durchschneidung des Nervus recurrens die Atmungsveränderungen bei der Reizung des zentralen Recurrensstückes. Seine Untersuchungen erstrecken sich wahrscheinlich auf Kaninchen, Hunde und Katzen. Er konnte keine Einwirkungen auf die Atembewegungen erzielen, weshalb er den Schluss zog, dass keine zentripetal leitenden Fasern im Nervus recurrens vorhanden sind. Später, im Jahre 1875 (4), verbessert er sich selbst, indem er bei Anstellung desselben Versuches beim Kaninchen immer Atmungsveränderungen beobachtet, niemals aber bei Hunden und Katzen.

Burkart (5) fand schon im Jahre 1868 beim Kaninchen dasselbe wie Rosenthal im Jahre 1875.

Im Jahre 1870 beobachteten Waller und Prevost (6) zum ersten Male Schluckbewegungen bei der Reizung des Nervus recurrens zentral von seiner Durchschneidungsstelle; dies bewies ihnen das Vorhandensein sensibler Fasern im Nervus recurrens. Die Auslösung des Schluckes gelang nur hier und da. Sie untersuchten am Kaninchen und anderen Tieren.

Hooper Franklin (7) versucht im Jahre 1887 durch die Blutdruckveränderung den Nachweis zentripetaler Fasern im Nervus recurrens zu liefern. Das Resultat seiner Untersuchungen ist, dass er den Nervus

recurrens als rein motorischen Nerven ansieht. Er untersuchte beim Hund und der Katze.

Zwei Jahre später untersuchte Krause (8) die Stimmbandbewegungen, die Schmerzensäusserungen, die Atmung und Schluckbewegung am Kaninchen, Hund und Katze. Er bestätigt das Vorhandensein sensibler Fasern im Nervus recurrens.

Im Jahre 1890 negiert Semon und Horsley (9) die Anwesenheit sensibler Fasern. Sie untersuchten an der Katze, am Affen und Hund.

In demselben Jahre findet Kokin (10) bei der Reizung des Nervus recurrens Schleimsekretion beim Hund und bei der Katze. Er kommt zu dem Schlusse, dass im Nervus recurrens sensible Fasern sein müssen.

Burger (11) findet im Jahre 1892 keine sensiblen Fasern. Er untersuchte die Stimmbandbewegung, den Schluckreflex und die Atmung beim Kaninchen, Hund und Katze.

Onodi (12) ist es im Jahre 1893 anatomisch unzweifelhaft, dass im Nervus recurrens beim Menschen sensible Fasern vorhanden sind. Experimentell (13) konnte er sich aber bei Hunden nie von der Anwesenheit solcher Fasern überzeugen.

Dass man sich infolge der verschiedenen Ansichten stets wieder mit der Natur des Nervus recurrens beschäftigte, ist begreiflich. So fand Lüscher (14) im Jahre 1897 als Erster, dass bei der Reizung des Nervus recurrens zentral von seiner Durchschneidungsstelle der Schluckreflex beim Kaninchen konstant ausgelöst wurde. Vor ihm haben Waller und Prevost und ebenso Krause den Schluckreflex beobachtet, doch sie konnten ihn beim Kaninchen nur ausnahmsweise auslösen.

Noch im gleichen Jahre fand Grossmann (15) mit seinen Blutdruckbestimmungen an Hunden, dass im Nervus recurrens keine sensiblen Fasern vorhanden sind.

Wenn wir die bis jetzt erwähnten widersprechenden Resultate ins Auge fassen, so lassen sie in uns den Gedanken aufkommen, dass alle Untersuchungsmethoden, die angewandt wurden, um die Natur des Nervus recurrens zu ergründen, unzuverlässig sind, zu stark unter der Subjektivität des Untersuchers leiden, Stromschleifen und Narkose wurden als Fehlerquellen bei der Ausführung der Methode angeführt und widerlegt.

Im Jahre 1898 schien nun Réthi (16) eine Ursache der verschiedenen Resultate zu finden. Er zeigte, dass die Tierspezies eine grosse Rolle spielt. Diesen Gedanken sprachen allerdings schon vor ihm Henle, Merkel, Toldt und Zuckerkandl aus. Réthi fand, dass beim Hund der periphere Teil des Nervus recurrens sensible Fasern führt, die er vom Ramus communicans des Nervus laryngeus superior erhält, also eine erborgte Sensibilität führt; den übrigen Teil des Nervus recurrens fand Réthi rein motorisch. Diese Verhältnisse wurden experimentell durch Reizung des Nervus recurrens in verschiedener Höhe ermittelt. Der Schluckreflex trat nur bei der Reizung des peripheren Endes des Nervus recurrens

auf; diese Tatsache konnte er nur am Hund feststellen. Beim Kaninchen trat der Schluckreflex konstant an jeder Stelle des Nervus recurrens auf.

Genau die gleichen Resultate erhält im Jahre 1900 Katzenstein (17). Jede Tierspezies zeige ihre besonderen Resultate, die nicht verallgemeinert werden dürfen.

Die Einigung, die zustande zu kommen schien, wird im Jahre 1902 von Broeckaert (18) wieder gelöst. Er kann die identischen Befunde von Réthi und Katzenstein nicht bestätigen. Um vollständig objektiv zu sein, suchte er die Frage auf histologischem Wege durch die Chromatolyse der Ganglienzellen zu entscheiden. Er sagt: „Pour éviter toutes les objections qu'on pourrait élever contre nos conclusions il nous est venu à l'esprit d'en chercher la confirmation dans une autre série d'expériences, consistant dans l'arrachement du nerf et dans la recherche de cellules en chromatolyse dans les ganglions jugulaire et noueux (plexiforme) du pneumogastrique. Cette méthode d'investigation nous paraît beaucoup plus précise que l'expérimentation physiologique et à l'abri de toute critique sérieuse. Ces masses ganglionnaires constituent, en effet, des centres de relais auxquels viennent aboutir toutes les fibres sensitives contenues dans le tronc du nerf.

Nous avons donc arraché, sur le lapin et le chien, le nerf récurrent et tué nos animaux une dizaine de jours après l'opération. Les ganglions fixés dans l'alcool et enrobés dans la parafine, ont été divisés en coupes très fines, colorés et soumis à l'examen microscopique. Dans aucune des nombreuses coupes, nous n'avons rencontré de cellules en chromatolyse: toutes les cellules, sans exception, paraissent leur aspect normal caractéristique. Nous croyons pouvoir conclure de ce fait, que le tronc du nerf récurrent ne renferme pas de fibres sensibles et est constitué uniquement de fibres motrices.“ — Sind die Grundbedingungen auch erfüllt, dass Schnitte von normalen Ganglia jugularia und nodosa vom gesunden Kaninchen zum Vergleich mit denjenigen des Versuchskaninchens angefertigt werden, ferner, dass die Art und Zeit der Fixierung und ebenso der Färbung der Objekte beider Kaninchen genau dieselbe ist, so ist dennoch die Untersuchung auf chromatolytische Veränderungen der Ganglienzellen unsicherer als jede bis jetzt erwähnte Methode. Es ist eine bekannte Tatsache, dass Chromatolyse der Ganglienzellen, d. h. Veränderungen der färbbaren Substanzen in den Zellen, immer stattfindet, auch wenn die Nervenfasern weit von der Zelle durchtrennt werden, doch ist oft nach einer gewissen unbekannten Zeit eine Restitutio ad integrum häufig. Wenn also Broeckaert einige Tage später nach der Durchtrennung des Nervus recurrens die Ganglienzellen im Ganglion jugulare und nodosum auf chromatolytische Veränderungen untersucht, so weiss er niemals, ob in den Zellen nicht schon eine Restitutio ad integrum stattgefunden hat; den richtigen Zeitpunkt zur Untersuchung zu bestimmen, ist selbst dem erfahrensten Forscher der Ganglienzellen unmöglich. Auf alle Fälle lässt sich aus einem negativen Resultat, d. h. wenn keine chromatolytischen

Veränderungen gefunden werden, kein Schluss ziehen, da die Ganglienzellen vielleicht nur vorübergehend chromatolytisch verändert gewesen waren. — Held (19) hat gefunden, dass die chromatophilen Körper in Alkohol und sauren Fixierungsflüssigkeiten, nicht aber in alkalischen und neutralen zum Vorschein kommen. Auch erscheinen sie je nach der Behandlung als feinere und gröbere Granula. An frischen Nervenzellen sind sie überhaupt nicht nachzuweisen. Aus allen diesen Gründen hält er die chromatophilen Körper für Kunstprodukte, Fällungsgranulationen durch Reagentien.

Auch ich stellte wiederholte Untersuchungen an normalen Ganglienzellen der Ganglia jugularia und nodosa des Kaninchens mit der Nissl-schen Färbung an; die Färbung der chromatophilen Körperchen fiel aber bei genau gleicher Behandlung der Objekte immer sehr verschieden aus. Welches Objekt sollte man nun zum Vergleich mit der Ganglienzelle, die chromatolytische Veränderungen haben soll, anwenden? — Broeckaert hätte vielleicht sicherer getan, die Prüfung auf die funktionelle Inanspruchnahme der Ganglienzellen im Ganglion nodosum und jugulare vorzunehmen, bei fortgesetzter Reizung des Nervus recurrens bis zu seiner totalen Ermüdung; ist es doch eine feststehende Tatsache, dass bei der funktionellen Inanspruchnahme der Nervenzellen die chromatophilen Körperchen in denselben abnehmen und sich die Zellen dadurch lichten. So sind Hunde durch Treppenlaufen ermüdet oder bei ihnen durch Rindenreizungen anhaltend Beinkrämpfe erzeugt worden, und die nachherige Untersuchung zeigte deutlich heller gewordene Ganglienzellen. In diesen Fällen ist uns eben der Zeitpunkt bestimmt, in dem wir das Tier töten müssen, währenddem dies niemals der Fall ist bei einer Nervendurchschneidung, wo nicht nur jedesmal der Abstand der Durchschneidungsstelle von der Ganglienzelle ins Gewicht fällt, sondern noch viele andere Momente. — Wer hat zudem nachgewiesen, dass die Ganglienzellen der viel umstrittenen sensiblen Fasern des Nervus recurrens im Ganglion nodosum und jugulare sind? Wenn Broeckaert aus seinem negativen Resultat einen Schluss zieht, so nimmt er dies als Tatsache an. Es scheint allerdings wahrscheinlich, doch nicht absolut notwendig zu sein, dass die Ganglienzellen der sensiblen Fasern des Nervus recurrens sich alle oder teilweise in oben erwähnten Ganglien befinden. Erwiesen ist, dass Remak (20) im Oesophagus des Kaninchens Ganglienzellen fand und dass Kollmann (21) zuweilen Ganglien an den Aesten des Nervus recurrens, der zum oberen Teil des Oesophagus beim Kaninchen geht, gesehen hat. — Ob diese Ganglienzellen mit den sensiblen Fasern im Nervus recurrens etwas zu tun haben?

Die neueste Arbeit über die Faserarten im Nervus recurrens wurde in diesem Jahre von P. Schultz und Dorendorf (22) geliefert. — Die früheren Untersuchungen hatten gezeigt, dass die an einer Tierspezies gefundenen Resultate nicht verallgemeinert werden dürften; dementsprechend wurde dies von P. Schultz und Dorendorf gebührend berücksichtigt. Nach ihrer Meinung wurde zu wenig auf die Versuchsanordnung geachtet,

„und doch hängt im vorliegenden Falle gerade vom Versuchsverfahren ausserordentlich viel ab". Sie nehmen das Thema „mit solchen Mitteln in die Hand, welche ein objektives Kriterium liefern. Dadurch allein kann eine definitive Verständigung erhofft werden." „Auch sollte nicht mehr die blosse Inspektion der Atembewegungen, auch nicht das unsichere Anzeichen des Schluckreflexes, oder das noch viel zweifelhaftere der Schmerzäusserung ausschlaggebend sein, sondern es sollte ein Beweisstück gefunden werden, das, dem subjektiven Ermessen der Beobachtung entzogen, mit Hilfe graphischer Registrierung sich selbst auswiese und dauerhaft und Jedem anschaulich niedergelegt werden könnte." — Dass diese Gedanken die einzig richtigen sind, liegt auf der Hand. — Die Resultate, die

Figur 1.

Nervus vagus nach Abgang des Laryngeus superior (Kaninchen).
(Seibert: Okular II. Objektiv III.)

Schultz und Dorendorf bei ihren Untersuchungen erhalten, stimmen mit denen Réthi's und Katzenstein's völlig überein; sie untersuchten auch bei der Ziege und dem Affen und fanden bei ersterer die gleichen Verhältnisse wie beim Hund, beim Affen die Verhältnisse, wie sie beim Kaninchen und der Katze gefunden wurden. — Die modifizierte Blutdruckmessung, wie ich ihre Methode im Gegensatz zu den früheren Blutdruckmessungen nennen möchte, ist rein objektiv.

Um die Art der Nervenfasern und ihren Verlauf im Nerven zu studieren, kam ich auf den Gedanken, die sekundäre Degeneration der Nerven in Anwendung zu bringen. Diese Methode scheint bei der theoretischen Ueberlegung heute die einzige zu sein, die am meisten und sichersten Aufklärung schaffen kann, sei es, dass man ihre Resultate allein berücksichtigt, sei es, dass man dieselben mit anderen bekannten Tatsachen kombiniert und daraus seine Schlüsse zieht.

Da bis heute der anatomische Bau des Nervus recurrens und vagus beim Kaninchen nur insofern studiert wurde, als man sich wesentlich auf Zupfpräparate beschränkte und feststellte, dass in ihnen markhaltige und marklose Fasern vorhanden sind, so schien mir von vornherein von grosser Wichtigkeit zu sein, in Vorversuchen nicht nur die Faserart, sondern auch ihren Verlauf und ihr Verhalten zu einander an Serienschnitten beim normalen ausgewachsenen Kaninchen zu untersuchen. Dass diese Vorversuche für die genauere Erklärung der degenerierten Fasern wichtig sind, wird später aus dieser Arbeit klar werden.

Figur 2.

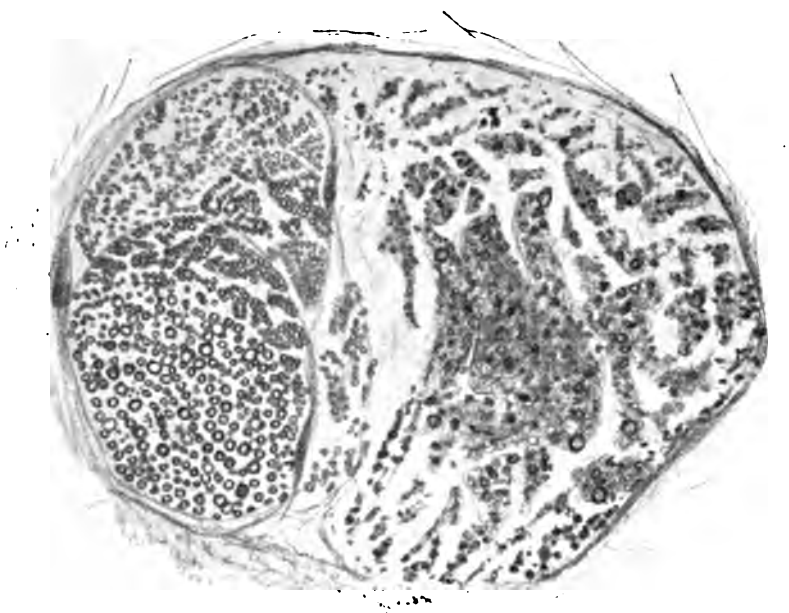

Abgang des Nervus recurrens vom Nervus vagus (Kaninchen).
(Seibert: Okular II. Objektiv III.)

Das normale Verhalten der Recurrensfasern wurde an Serienschnitten dreier Nervi recurrentes von drei verschiedenen Kaninchen eruiert; selbstverständlich wurden auf genau dieselbe Art die zu ihnen gehörenden Nervi vagi untersucht. Es wurde die Markscheidenfärbung mit Osmiumsäure vorgenommen, da sich herausstellte, dass diese Färbung unvergleichlich schöne Präparate lieferte. — In allen drei Fällen wurde dasselbe Resultat gefunden. Auf dem Vagusquerschnitt unterhalb des Abganges des Nervus laryngeus superior zeigte sich stets das Bild von Figur 1[1]).

1) Sämtliche Zeichnungen wurden von mir mit Hilfe des Zeichenapparates möglichst naturgetreu, ohne Schematisierung, verfertigt.

Man sieht aus dieser Figur, dass sich auf dem Vagusquerschnitt ein Segment mit grossen, markhaltigen Faserquerschnitten von der Umgebung scharf abhebt. Dieses Segment ist im ganzen Verlauf des Nervus vagus immer gleich deutlich verfolgbar bis zum Recurrensabgang, wo diese grossen, markhaltigen Fasern alle in den Nervus recurrens übergehen. Diesen Uebergang zeigt die Figur 2. Aus derselben Figur ersieht man, dass der Nervus vagus nach dem Recurrensabgang nur vereinzelte grosse, markhaltige Fasern aufweist, die übrigen sind kleine markhaltige und marklose Fasern; letztere überwiegen quantitativ kaum und zeigen auf der Figur mehr oder weniger gelbe Färbung mit geringem Strukturunterschied. Der Querschnitt des Nervus recurrens, der sich neben demjenigen des Nervus vagus befindet, enthält ungefähr zwei Drittel grosse, markhaltige Fasern, die vom Nervus vagus, zentral vom Recurrensabgang, stammen und ungefähr ein Drittel kleinere, gruppenweise angeordnete, markhaltige Fasern, die vom Nervus vagus, peripher vom Recurrensabgang, kommen; marklose Fasern sind hier relativ wenige vorhanden. Dass die zwei Drittel

Figur 3.

Nervus recurrens (Kaninchen). (Seibert: Okular II. Objektiv III.)

grosser, markhaltiger Nervenfaserquerschnitte vom Nervus vagus, zentral vom Recurrensabgang, herkommen, beweisen nicht nur die Figuren 1 und 2 und die Schnitte des Nervus vagus nach dem Recurrensabgang, die keine grossen, markhaltigen Fasern mehr aufweisen, sondern auch eine Serie degenerierter Recurrensquerschnitte (um hier meinen weiter unten beschriebenen Untersuchungen vorauszugreifen), die von einem Kaninchen mit rechtsseitiger Durchschneidung des Nervus vagus etwa 5 mm oberhalb des Abganges des Nervus laryngeus superior stammt; hier sind die Fasern des Nervus recurrens hauptsächlich, manchmal ausschliesslich zu zwei Dritteln degeneriert und zwar an derjenigen Stelle des Recurrensquerschnittes, die normaler Weise von den grossen, markhaltigen Fasern eingenommen wird (s. Fig. 12). Dass das eine Drittel kleiner, markhaltiger Nervenfaserquerschnitte vom Nervus vagus, peripher vom Recurrensabgang, stammt, beweist mir eine Serie degenerierter Recurrensquerschnitte, die von einem Kaninchen mit rechtsseitiger Durchschneidung des Nervus vagus etwa 8 mm unterhalb des Recurrensabganges herkommt; hier sind die Fasern des Nervus recurrens hauptsächlich, manchmal ausschliesslich in einem Drittel degeneriert (s. Fig. 7).

Der Nervus recurrens zeigt auf seinem Querschnitt in seiner ganzen

Figur 4a.

Ganglion nodosum, nach Marchi behandelt (normales Kaninchen).
(Seibert: Okular O. Objektiv III.)

Figur 4b.

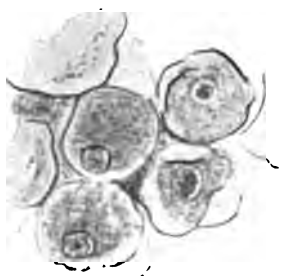

Ganglienzellen von Figur 4a. (Leitz: Okular III. Objektiv VII.)

Länge dasselbe Verhältnis, wie an seiner Abgangsstelle vom Nervus vagus, nur dass selbstverständlich gegen sein peripheres Ende hin mit der Abgabe der Seitenäste quantitativ die Fasermenge abnimmt; qualitativ ändert sich auf dem ganzen Querschnitte nichts. Die Figur 3[1]) zeigt einen Recurrens-

1) Die drei bis jetzt erwähnten Figuren machen für Denjenigen, der das Original nicht gesehen hat, vielleicht den Eindruck, schematisiert zu sein. Dem ist aber durchaus nicht so, sondern im Gegenteil, man könnte mit Recht vorwerfen, dass durch die Zeichnung das in Wirklichkeit vorhandene Schema ein wenig entstellt worden sei.

querschnitt etwa aus der Mitte des Nerven. — Die Aeste des Nervus recurrens weisen keine bestimmte Anordnung ihrer grossen und kleinen markhaltigen Fasern auf. — Es besteht also der Nervus recurrens beim Kaninchen fast ausschliesslich aus markhaltigen Fasern.

Nachdem wir nun über die Faserart, ihr Verhalten zu einander und über ihren Verlauf im Nervus recurrens und vagus beim normalen Kaninchen einigermassen orientiert sind, wenden wir uns zu den Untersuchungen degenerierter Fasern.

Um Wiederholungen zu vermeiden, erwähne ich kurz dasjenige, was bei jeder Untersuchung gilt: Es wurden nur ausgewachsene Kaninchen gewählt. Die Operation am lebenden Kaninchen bestand in der Freilegung

Figur 5.

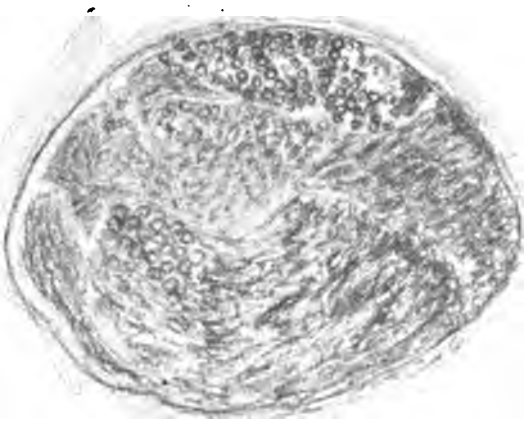

Nervus vagus, nach Marchi behandelt (normales Kaninchen).
(Seibert: Okular II. Objektiv III.)

und nachfolgenden Durchschneidung des betreffenden Nerven. Nach der Durchtrennung wurde an der Durchschneidungsstelle ein Stückchen Nervensubstanz etwa in der Länge von 2 mm reseziert, um eine Restitution des Nerven zu verhindern. Die Operation geschah ohne Pinzette oder ein ähnliches Instrument, um keinen Nerven zu quetschen. Es wurde jeweilen der rechtsseitige Nerv durchschnitten, weil hier, den anatomischen Verhältnissen entsprechend, die Durchschneidung des Nervus recurrens am Vagus im allgemeinen leichter ist, als auf der linken, wo der tiefere, in der Thoraxapertur befindliche Sitz des Recurrensabganges und die sich daran knüpfenden gefährlichen Gefässverletzungen die Operation, ohne Eröffnung des Thorax, wohl unmöglich machen.

Nach Wochen wurde das stets muntere Kaninchen getötet. Es folgte die sorgfältigste Präparation des Nervus vagus, Nervus recurrens und laryngeus superior der operierten und ebenso der gesunden Seite. Mit dem

Nervus vagus, bis etwa 4 cm unterhalb des Recurrensabganges, wurden stets die Ganglia jugularia und das Ganglion nodosum herauspräpariert. Die Präparation geschah ebenfalls ohne Pinzette; dabei wurde die Präparationswunde mit physiologischer Kochsalzlösung bepinselt. — Nie zeigte sich die geringste Eiterung an der Operationsnarbe, ein Beweis dafür, dass die Asepsis nicht ausser acht gelassen wurde. — Das Auffinden der durchtrennten Nervenenden war für den Geübten auch im Narbengewebe nicht schwer.

Bei der Einbettung der Nerven in Paraffin wurde darauf gesehen, dass eine Verwechselung mit dem zentralen und peripheren Ende unmöglich gemacht wurde. Es geschah dies dadurch, dass gleich nach der Präparation an den betreffenden Nerven stets zu äusserst am zentralen Ende ein gefärbter Faden befestigt wurde. — Die Färbung der Nerven geschah nach Marchi. Da diese Methode nicht die degenerierten, sondern die

Figur 6.

Degenerierter Nervus recurrens im peripheren Drittel (Kaninchen).
(Seibert: Okular II. Objektiv III.)

degenerierenden Axenzylinder schwärzt, so musste jedes Mal der übliche Vorversuch auf degenerierende Fasern gemacht werden, bevor das operierte Kaninchen getötet werden konnte.

Erste Untersuchung.

Die Untersuchung geschah an Serienschnitten der Nerven dreier Kaninchen, bei denen je der rechtsseitige Nervus recurrens dicht am Nervus vagus durchschnitten wurde. Zwischen der Durchschneidung des Nerven und dem Tod des Kaninchens waren bei zwei Versuchsobjekten 20, bei einem 25 Tage verstrichen. Die histologische Untersuchung ergab bei allen Kaninchen folgenden identischen Befund: Die Schnitte durch die Ganglia jugularia und nodosa der rechten Seite zeigten ein völlig normales Verhalten; nicht eine einzige Ganglienzelle zeigte eine Spur von einem Zerfall. — Die Figur 4a[1]) zeigt einen Querschnitt durch das

1) Man ersieht aus der Figur 4a und 4b, dass die Färbung nach Marchi unter Umständen auch eine ausgezeichnete Ganglienzellenfärbmethode ist; diese Umstände zu ergründen, gehört nicht in den Rahmen dieser Arbeit.

Ganglion nodosum eines normalen, nach Marchi behandelten Kaninchenvagus, die Figur 4b[1]) einen Teil des Ganglion der Figur 4a bei stärkerer Vergrösserung. Ebenso waren die Schnitte durch die Nervi vagi in seiner ganzen Länge vollkommen normal.

Die Figur 5[2]) zeigt einen normalen, nach Marchi behandelten Vagusquerschnitt. — Der vom Nervus vagus getrennte Nervus recurrens liess in seiner ganzen Länge und auf seinem ganzen Querschnitt degenerierte Fasern erkennen. — Auf der Figur 6 sieht man das eben Erwähnte deutlich. — Der Nervus laryngeus superior zeigte ein normales Verhalten; desgleichen die Nerven auf der linken Seite.

Zweite Untersuchung.

Diese erstreckte sich auf die Serienschnitte der Nerven eines Kaninchens, bei dem der Nervus recurrens in seiner Mitte durchschnitten wurde. Zwischen der Durchschneidung des Nerven und dem Tod des

Figur 7.

Degenerierter Nervus recurrens im peripheren Drittel mit Nebenast (Kaninchen). (Seibert: Okular II. Objektiv III.)

Kaninchens waren 21 Tage verstrichen. Die histologische Untersuchung ergab genau dasselbe wie bei den Kaninchen mit der Recurrensdurchschneidung dicht am Nervus vagus. Einzig der peripher von der Durchschneidungsstelle gelegene Recurrensteil zeigte Degeneration auf seinem ganzen Querschnitt, wie es die Figur 6 angibt.

Dritte Untersuchung.

Dieselbe erstreckt sich auf Serienschnitte eines Kaninchens, bei dem der Nervus recurrens im oberen Drittel durchtrennt wurde. Zwischen der Durchschneidung des Nerven und dem Tod des Kaninchens waren 22 Tage vergangen. Das Resultat ist genau dasselbe wie bei der zweiten Untersuchung.

---

1) Siehe Anmerkung auf voriger Seite.

2) Die nach Marchi behandelten normalen Querschnitte des N. recurrens und laryngeus sup. haben dasselbe Aussehen, nur ist die Ringelung oft mehr oder weniger im ganzen Präparat sichtbar.

Vierte Untersuchung.

Einen sehr lehrreichen Befund erhielt ich aus den Nervenquerschnitten eines Kaninchens, bei dem ich den Nervus vagus etwa 8 mm unterhalb des Recurrensabganges durchtrennte. Zwischen der Durchschneidung des

Figur 8.

Degenerierter Nervus vagus nach dem Recurrensabgang (Kaninchen). (Seibert: Okular II. Objektiv III.)

Nerven und dem Tod des Kaninchens waren 22 Tage verstrichen. — Der Nervus recurrens fand sich in seiner ganzen Länge nur in einem Drittel seines Querschnittes wesentlich degeneriert vor; auch die Aeste desselben

Figur 9.



Degenerierter Nervus laryng. sup. (Kaninchen). (Seibert: Okular II. Objektiv III.)

zeigten degenerierte Fasern. — Die Figur 7 zeigt einen Recurrensquerschnitt aus seinem peripheren Teil. — Im Nervus vagus zentral von der Durchschneidungsstelle fand sich keine Degeneration vor, peripher von derselben waren nur wenige zerstreute Fasern degeneriert, wie es die Figur 8

zur Anschauung bringt. Im übrigen fand sich sonst auf der rechten wie auf der linken Seite keine Degeneration vor.

Fünfte Untersuchung.

Hier wurden Serienschnitte der Nerven eines Kaninchens untersucht, bei dem der Nervus laryngeus superior etwa in seiner Mitte durchtrennt worden war. Das Kaninchen wurde 25 Tage nach der Durchschneidung des Nerven getötet. Einzig und allein zeigte der peripher von der Durchschneidungsstelle gelegene Teil des Nervus laryngeus superior Degeneration, die die Figur 9 darstellt.

Figur 10.

Degenerierter Nervus vagus zentral vom Abgang des Nervus recurrens (Kaninchen). (Seibert: Okular II. Objektiv III.)

Sechste Untersuchung.

Serienschnitte der Nerven eines Kaninchens, bei dem der Nervus vagus etwa 5 mm oberhalb des Abganges des Nervus laryngeus superior durchschnitten wurde, kamen zur Untersuchung. Das Kaninchen wurde 25 Tage nach der Operation getötet. — Degeneration war auf der rechten Seite im Nervus laryngeus superior in seiner ganzen Länge und auf seinem ganzen Querschnitt nachweisbar, analog der Figur 9. Ferner war peripher von der Durchschneidungsstelle der Nervus vagus in seiner ganzen Länge degeneriert, wie es die Figur 10 darstellt. Nach dem Abgang des Nervus recurrens waren im Nervus vagus die degenerierten Fasern aber nicht mehr in so grosser Zahl vertreten. Den Unterschied zeigen die Figuren 10 und 11 deutlich. Die Figur 11 weist aber bedeutend mehr degenerierte Fasern auf, als die Figur 8. — Die Figur 10 bringt ausserdem zur Anschauung, dass an der Stelle, wo sich im normalen Vagusquerschnitt das

früher erwähnte Segment befindet, die degenerierten Nervenfaserquerschnitte grösser sind als die übrigen auf derselben Figur. Man sollte demnach erwarten, dass auf der Figur 7 nur kleine Degenerationspunkte vorhanden

Figur 11.

Degenerierter Nervus vagus peripher vom Abgang des Nervus recurrens (Kaninchen). (Seibert: Okular II. Objektiv III.)

sind; dies trifft nicht vollkommen zu. — Im Nervus recurrens waren in seiner ganzen Länge wesentlich nur zwei Drittel seines Querschnittes degeneriert. Dies zeigt die Figur 12. — Auch die Aeste des Nervus

Figur 12.



Degenerierter Nervus recurrens (Kaninchen). (Seibert: Okular II. Objektiv III.)

recurrens enthielten degenerierte Fasern in ihrem Querschnitt. — Alle übrigen Nerven wurden normal befunden.

Bei der Betrachtung der Figuren derjenigen Nervenquerschnitte, die eine Degeneration zeigen, ist jedesmal auffallend, dass eigentlich relativ

wenige Fasern degeneriert sind. Man mag vielleicht als Gründe anführen, dass sich einige Fasern gegen die Degeneration resistenter zeigen als andere oder dass die Marchibehandlung der Nerven nicht alle degenerierenden Nervenfasern schwärzt und dergleichen mehr. Solche Erwägungen genügen dem kritischen Forscher aber nicht.

Figur 13a.



Nervus laryngeus superior (Kaninchen). (Seibert: Okular II. Objektiv III.)

Figur 13b.

Ganglienzellen aus der Figur 13a. (Leitz: Okular III. Objektiv VII.)

Warum zeigt z. B. der Nervus vagus bei der Durchschneidung desselben oberhalb des Nervus laryngeus superior, peripher von der Durchschneidungsstelle noch so viele nicht degenerierte Fasern? Und doch sollte man erwarten, dass alle Fasern degenerieren, denn nach meinen Untersuchungen finden sich im Nervus vagus bei der Durchschneidung des Nervus recurrens an irgend einer Stelle oder bei der Durchschneidung des Nervus vagus unterhalb des Recurrensabganges, keine degenerierten Fasern vor.

Warum degenerieren nicht alle Fasern im Nervus laryngeus superior bei der Durchschneidung des Nervus vagus oberhalb des Abganges des Nervus laryngeus superior? Zeigt doch meine „fünfte Untersuchung", dass das zentral von der Durchschneidungsstelle gelegene Stück des Nervus laryngeus superior nicht eine einzige degenerierte Faser aufweist. — Warum degenerieren nicht alle Fasern im peripheren Recurrensteil bei der Durchschneidung des Nerven irgendwo in seinem Verlauf? Meine Untersuchungen bei den verschiedenen Recurrensdurchschneidungen konnten ja nie eine Degeneration am zentral von der Durchschneidungsstelle gelegenen Rekurrensstück wahrnehmen.

Zur Beantwortung eines Teiles dieser Fragen kann ich folgende Tatsachen anführen: Ich fand bei den verschiedenen Nerven, im, an oder in

Figur 14.

Ganglienhaufen in der Nähe des Nervus recurrens (Kaninchen).
(Leitz: Okular III. Objektiv VII.)

der Nähe desselben viele Ganglienhaufen. So fand ich peripher von der Mitte des Nervus laryngeus superior im Nerven selbst viele Ganglienzellen, die stellenweise fast den halben Querschnitt des Nerven einnehmen; eine solche Stelle zeigt die Figur 13a, und 13b stellt einige Ganglienzellen bei stärkerer Vergrösserung aus der Figur 13a dar. Wenn man den Flächeninhalt der Figur 13a mit demjenigen der Figur 9 vergleicht (beide Figuren stammen etwa aus der Mitte des Nervus laryngeus superior), so sieht man einen grossen Unterschied, der schon makroskopisch deutlich sein muss. Am oder in der Nähe des Nervus laryngeus superior fand ich keine Ganglienzellen, was nicht beweisen soll, dass keine vorhanden sein könnten.

Im Nervus recurrens fand ich keine Ganglienzellen, wohl aber nahe bei demselben in Haufen angeordnet und zwar etwa in der Mitte der zentralen Rekurrenshälfte. Verbindungen der Ganglienzellen mit dem Nervus recurrens sah ich keine. Kollmann (23) fand beim Kaninchen zuweilen

Ganglien an den Aesten des Nervus recurrens, die zum oberen Teil des Oesophagus gehen. — Die Figur 14 veranschaulicht eine in der Nähe des Nervus recurrens gefundene Ganglienzellengruppe.

Im Nervus vagus, peripher vom Ganglion nodosum bis zum Recurrensabgang, konnte ich nirgends Ganglienzellen finden; glücklicher war ich etwa 4 cm nach dem Rekurrensabgang, wo sich im und am Vagus Ganglienzellen in grosser Menge vorfanden. Die Figur 15 zeigt ein Gesichtsfeld bei starker Vergrösserung aus einem Teil des Nervus vagus, in dem sich in und am Nerven Ganglienzellen befinden. Die Grenze ist nicht scharf,

Figur 15.

Ganglienzellen a in und b am Nervus vagus (Kaninchen).
(Leitz: Okular III. Objektiv VII.)

da Ganglienzellen von der Peripherie gegen das Innere vordringen. Die Ganglienzellen sind hier kleiner als diejenigen, die ich im Nervus laryngeus superior und in der Nähe des Nervus recurrens fand; im und am Vagus sind sie spindelförmig, sehr oft zweikernig.

Nach dem Auffinden von Ganglienzellen ist nun klar, dass der Nervus laryngeus superior nicht vollständig degeneriert, wenn wir den Nervus vagus oberhalb desselben durchschneiden. — Erklärt ist auch, dass das Faserbündel, das degeneriert, wenn wir den Nervus vagus unterhalb des Recurrensabgangs durchschneiden, von seinen Zentren, die sich im Nervus vagus befinden, abgeschnitten wird.

Das Ergebnis dieser Arbeit über den anatomischen Bau des Nervus

recurrens beim Kaninchen, lässt sich kurz in Folgendem zusammenfassen: Der Nervus recurrens erhält etwa zwei Drittel grosse markhaltige Fasern aus dem Nervus vagus zentral, etwa ein Drittel kleiner markhaltiger Fasern aus dem Nervus vagus peripher vom Recurrensabgang. Die grossen und kleinen markhaltigen Fasern verlaufen vom Abgang bis in den peripher sten Teil des Nervus recurrens in zwei gesonderten Gruppen neben einander. Marklose Fasern sind relativ wenige vorhanden. Mit dem Nervus laryngeus superior der gleichen Seite und mit dem Nervus vagus, laryngeus superior und recurrens der andern Seite geht er keine Beziehungen ein. Die zwei Drittel grosser markhaltiger Nervenfasern können sowohl motorisch wie sensibel sein nach meinen Untersuchungen. Dass sie motorisch sein könnten, dafür spräche vielleicht das Ueberwiegen derselben im Nervus recurrens insofern, als heute niemand bestreitet, dass der Nerv hauptsächlich motorisch ist und die alte Ansicht, dass die grossen Nervenfaserquerschnitte meist motorische Fasern sind. Die kleinen markhaltigen Fasern im Nervus recurrens können ebenfalls motorisch oder sensibel sein, obschon letzteres vielleicht wahrscheinlicher ist. — Wenn sich also diese Frage mit Hilfe der sekundären Degeneration allein nicht entscheiden lässt, so kann dies aber experimentell mit Anwendung der bei der sekundären Degeneration gewonnenen Resultate geschehen. Sind nämlich motorische und sensible Fasern in den zwei Dritteln grosser markhaltiger Fasern vorhanden, dann muss nach der Durchschneidung des Nervus vagus unterhalb des Rekurrensabganges, bei der Reizung des zentral von der Durchschneidungsstelle gelegenen Recurrensstückes, der Schluckreflex noch ausgelöst werden. Wird er nicht mehr ausgelöst, dann spricht das dafür, dass die kleinen markhaltigen Nervenfasern im Nervus recurrens sensible Fasern sind und bei früheren Untersuchungen experimenteller Art, wo die Reizung des zentralen Teiles des Nervus recurrens nach seiner Durchschneidung vorgenommen wurde, der Reiz gar nicht zentral durch den Nervus vagus ging, sondern peripher durch denselben. Ob der Nervus vagus nach dem Recurrensabgang Verbindungen mit dem Sympathicus eingeht und auf diesem Weg den Reiz weiter leitet oder ob andere Verbindungen vorhanden sind, bleibe dahin gestellt. Es kann dies mit Hilfe der sekundären Degeneration der Nerven festgestellt werden.

Literaturverzeichnis.

1. P. Schulz und Dorendorf, Archiv für Laryngologie. 15. Bd. Heft 2. Berlin 1904.
2. Longet, Anatomie et Physiologie du système nerveux. Paris 1842.
3. Rosenthal, Die Atembewegungen und ihre Beziehungen zum Nervus vagus. S. 233. Berlin 1862.
4. Rosenthal, Bemerkungen über die Tätigkeit der anatomischen Nervenzentren, insbesondere über die Atembewegungen. S. 52 ff. Erlangen 1875.

5. Burkart, Ueber den Einfluss des Nervus vagus auf die Atembewegungen. Pflüger's Archiv f. Physiologie. I. 1868.
6. Waller et Prevost, Etudes relatives aux nerfs sensitifs, qui président aux phénomènes réflexes de la déglutition. Archive de Physiol. norm. et pathol. Bd. III. 1870.
7. Hooper Franklin, The anatomy and physiology of the Recurrent Laryngeal Nerve. The New York medic. Journ. July and August 1887.
8. Krause, Einiges über die zentrale und periphere Innervation des Kehlkopfes. 62. Vers. deutscher Naturforscher u. Aerzte. Heidelberg 1887.
9. Semon und Horsley, Ueber die Beziehungen des Kehlkopfes zum motorischen Nervensystem. Deutsche med. Wochenschr. 1890. No. 31.
10. Kokin, Ueber die sekretorischen Nerven der Kehlkopf- und Luftröhrenschleimdrüsen. Pflüger's Archiv. Bd. 63. S. 629. 1897.
11. Burger, Ueber die zentripetale Leitung des N. laryngeus inf. und die pathol. Medianstellung des Stimmbandes. Berliner klinische Wochenschr. 1892. No. 30. S. 746.
12. Onodi, Untersuchungen zur Lehre von den Kehlkopflähmungen. Berliner klin. Wochenschr. 1893. No. 27 u. f.
13. Onodi, Die Innervation des Kehlkopfes. Wien 1895.
14. Lüscher, Ueber die Innervation des Schluckaktes. Zeitschr. f. Biologie. XXXV. S. 192. 1897.
15. Grossmann, Ueber die Aenderung der Herzarbeit durch zentrale Reizung von Nerven. Zeitschr. f. klin. Medizin. 32. Bd. 1897.
16. Réthi, Experimentelle Untersuchungen über die zentripetale Leitung des Laryng. inf. Sitzungsber. der mathem.-naturwissenschaftl. Klasse der Akad. d. Wissenschaften. Bd. 107. Abt. II. Wien 1898.
17. Katzenstein, Untersuchungen über den N. recurrens und sein Rindenzentrum. Archiv f. Laryngol. Bd. X. 1900.
18. Broeckaert, La presse oto-laryngologique Belge. Bruxelles 1902. No. 12. p. 392—394.
19. Held, A. Fischer, T. 124. 1894. Zur Kritik der Fixierungsmethoden und der Granula. Anat. Anzeiger. 9. Bd. S. 678—680.
20. Remak, Archiv f. Anat. u. Physiol. 1858. S. 190.
21. Kollmann, Zeitschr. f. wissenschaftl. Zoologie. 1860. Bd. X. S. 413.
22. P. Schultz und Dorendorf, Ueber die zentripetale Leitung des N. recurrens. Archiv f. Laryngol. Bd. 15. H. 2. Berlin 1904.
23. Kollmann, Zeitschr. f. wissenschaftl. Zoologie. 1860. Bd. X. S. 413.

III.

(Aus der Abteilung für innere Krankheiten des Kaiser Franz Josefs-Spitals in Wien. [Primarius: Prof. Dr. H. Schlesinger.])

Beitrag zur Kenntnis der leukämischen Veränderungen in der Schleimhaut der oberen Luft- und Digestionswege.

Von

Dr. **K. M. Menzel** (Wien).

Vor einiger Zeit hatte ich Gelegenheit, auf der Abteilung des Herrn Prim. Prof. Dr. Schlesinger einen sehr interessanten Fall von leukämischen Infiltrationen im Rachen zu beobachten, welcher verdient, der Vergessenheit entrissen zu werden, umsomehr als es mir nicht gelang, einen ganz analogen Fall in der mir zugänglichen Literatur aufzufinden.

Es handelte sich um einen Patienten, dessen chronische lymphatische Leukämie aus einer Pseudoleukämie hervorging und mit einem Anfalle, den man nach allen begleitenden Symptomen dem einer akuten Leukämie gleichsetzen müsste, nach etwa dreijähriger Beobachtung zum Tode führte.

In diesem Falle bestand während der ganzen Beobachtungsdauer eine diffuse kolossale Infiltration des ganzen weichen Gaumens, beider Tonsillen und Gaumenbögen, die einander in der Mittellinie berührten, sowie der Uvula und des Zungengrundes. In diesen infiltrierten Gebilden kam es nun zeitweise zu Entzündungsattacken, welche die Schwellung noch mehr steigerten, einige Tage dauerten und zu dyspnoischen das Leben des Kranken gefährdenden Anfällen Anlass gaben. Bei Gelegenheit eines derartigen Anfalles entstand auf der Uvula ein Geschwür, dessen Verlauf wir insofern beobachten konnten, als dasselbe bei der folgenden, einige Wochen später erfolgenden Untersuchung sich als bereits völlig geheilt erwies. Unter allen Erscheinungen einer akuten Leukämie entwickelte sich ferner kurz vor dem Exitus auf der einen Tonsille ein grösseres gangränöses Geschwür.

Im Detail repräsentierte sich der Fall folgendermassen:

Heinrich G., 56jähriger Kaufmann, zum ersten Male aufgenommen am 22. Juni 1903, entlassen am 25. Juni 1903.

Klinische Diagnose: Pseudoleukämie mit Uebergang in chron. lymphatische Leukämie.

Patient ist hereditär nicht belastet, war stets gesund gewesen, bis auf häufige Magenbeschwerden; Appetitmangel seit mehreren Jahren. Vor 12 Jahren Gallensteinkoliken. Im Jahre 1901 machte ihn ein Arzt aufmerksam, dass er blutkrank sei, weshalb er Guber- und Levicowasser trank.

Status praesens vom 22. Juni 1903. Gross, Knochenbau kräftig, auffallend grosse Hände und Füsse, subikterisches Kolorit. Keine Oedeme an den unteren Extremitäten. Arteria radialis, Puls und Respiration normal; Knochen nirgends druckempfindlich. Lippen, namentlich die Unterlippe auffallend plump, Zunge sehr breit und fleischig. Prognathie des Unterkiefers. Kurz, das ganze Aussehen des Gesichtes an Akromegalie erinnernd. Der weiche Gaumen ist sehr stark infiltriert ebenso wie die Tonsillen, so dass sie aneinander stossen und nur an ihrer unteren Fläche zwischen ihnen und dem Zungengrunde ein ganz kleiner Spalt übrig bleibt. Infolgedessen ausgesprochenes Stenosen-Atmen bei stets offenem Munde. Sehr lautes Schnarchen im Schlafe.

Am Halse bedeutende Schwellung der Lymphdrüsenkette entlang dem Unterkiefer, entlang dem Musculus sternocleidomastoideus. Auch die Supraklavikulardrüsen bedeutend geschwellt, ebenso die Axillardrüsen und namentlich stark die Inguinaldrüsen.

Lunge und Herz normal, Leber etwas vergrössert. Milz überragt den Rippenbogen um mehr als Handbreite, ist sehr derb; ihr Rand ist mit tiefen Einkerbungen versehen. Im Abdomen keine freie Flüssigkeit, ebensowenig sind daselbst Drüsen zu tasten. Harn normal.

Blutbefund: 4600000 rote, 36000 weisse Blutkörperchen; r : w = 1 : 125. Unter den weissen Blutkörperchen überwiegen die grossen Lymphozyten, Markzellen fehlen.

II. Aufnahme. 22. August 1904 bis 29. August 1904.

Klinische Diagnose: Leucaemia lymphatica post pseudoleucaemiam.

In dem verflossenen Jahre fühlte sich Patient relativ wohl und hatte keine ernstlichen Beschwerden. Vor 14 Tagen erkältete er sich angeblich. Im Anschlusse daran begannen heftige Schluck- und Atembeschwerden, welche den Kranken zwangen, das Spital abermals aufzusuchen.

Status praesens vom 22. August 1904. Drüsenschwellungen am Halse etwas grösser geworden. Ziemlich grosse Drüsen in der Supraklavikulargegend, beiderseits bis hühnereigrosse Lymphdrüsen in axilla und in inguine. Die Atmung laut und schnarchend. Schlucken erschwert und schmerzhaft, so dass Patient nur Flüssiges geniessen kann. Respirationsfrequenz vermehrt. Puls normal. Keine Dämpfung entsprechend dem Mediastinum. Lungen- und Herzbefund ohne wesentliche Bedeutung. Milz reicht nahezu bis zum Nabel. Die Leber überragt handbreit den Rippenbogen. Ueber dem Poupart'schen Bande sind geschwollene retroperitoneale Drüsen zu fühlen.

Die diffusen Infiltrate des Gaumens, der Uvula und der Tonsillen stark gerötet und geschwollen, ebenso der Zungengrund, so dass nur ein ganz schmaler Spalt im Isthmus faucium bleibt, ein Umstand, welcher die erschwerte Respiration erklärt. Die Ohrenuntersuchung (Doz. Dr. V. Hammerschlag) ergibt einen beiderseitigen sekretorischen Mittelohrkatarrh als Ursache der seit einiger Zeit bestehenden Schwerhörigkeit.

Die Blutuntersuchung ergibt 4200000 rote, 73000 weisse Blutkörperchen. Verhältnis der weissen zu den roten Blutkörperchen 1 : 57.

Im gefärbten Präparat sind überwiegend Lymphozyten nachweisbar; nur

wenige polymorphe, keine Markzellen. Einzelne eosinophile Zellen. Unter entsprechender Behandlung (Gurgelungen, Eis und Kokain) schwinden innerhalb weniger Tage die Schluckschmerzen und wird die Respiration wieder freier. Auch objektiv ist Abnahme der entzündlichen Erscheinungen der Gaumen-Infiltrate, sowie Vergrösserung des Spaltes im Isthmus faucium zwischen Tonsillen und Zungengrund wahrzunehmen, so dass Patient am 29. August 1904 in weit gebessertem Zustande das Spital verlässt.

III. Aufnahme. 9. Januar 1905 bis 25. Januar 1905.

Klinische Diagnose: Leucaemia lymphatica chron.

Seit 2 Tagen hat Patient, der sich seit seinem letzten Spitalsaufenthalte recht wohl fühlte, wieder starke Schluckschmerzen und bedeutende Atemnot, weshalb er wieder das Krankenhaus aufsucht.

Status praesens: Temperatur normal, stertoröses Atmen. Stenosenhusten. Sehr starke Drüsenschwellungen am Halse, namentlich auf der linken Seite ein Paket von miteinander verbackenen Tumoren von Kleinapfelgrösse. Drüsen entlang dem ganzen Unterkieferrande, ebenso am Kinn; bedeutende Blässe der Lippen, mit geringen Pigmentationen derselben. Enorme Vergrösserung beider Lippen.

Im Mediastinum keine Dämpfung, keine Druckempfindlichkeit des Sternum oder der Tibia. In der Axilla beiderseits, namentlich rechts ziemlich grosse Pakete von weichen Lymphdrüsen. Lunge normal, Herztöne rein, Leber gegen früher unverändert. Unter dem Leberrande fühlt man in der Mammillarlinie einen harten, derben über wallnussgrossen Tumor, welcher nicht druckempfindlich ist. Daneben fühlt man kleine Tumoren, die parallel dem unteren Leberrande angeordnet erscheinen.

Milz derb, überschreitet den Rippenbogen um 11 cm. Ihr grösster Querdurchmesser beträgt 12 cm. Drüsen in inguine mächtig geschwollen. Haut von Infiltrationen frei. 4200000 rote, 96400 weisse Blutkörperchen. W : R = 1 : 43½. Im übrigen ist der Blutbefund der gleiche wie früher.

Der diesmal etwas genauer erhobene Nasen-, Pharynx- und Larynxbefund lautet:

Das Nasenseptum ist beiderseits an verschiedenen zirkumskripten Stellen uneben höckerig, die Höcker erweisen sich bei Sondenberührung weich und beweglich (Infiltrationen leukämischer Provenienz?). Stellenweise Synechien beider unterer Muscheln mit dem Septum. Hypertrophie beider mittleren Muscheln in ihrer ganzen Ausdehnung. Rechts Polypen in der Fissura olfactoria und Eiter im mittleren Nasengange, dessen Herkunft bei dem elenden Allgemeinzustande des Patienten nicht eruiert werden konnte. Schon durch die Rhinoscopia anterior ist die hintere Rachenwand deutlich zu sehen. Sie erscheint etwas näher als normal (verdickt), blassrot und glatt. Der Zungengrund besonders in den seitlichen Anteilen bedeutend infiltriert, ebenso der weiche Gaumen, namentlich der linken Seite. Alle diese Partien erscheinen auch entzündlich gerötet. Die Schwellung aller Anteile des Isthmus faucium, des weichen Gaumens, der beiden Tonsillen und des Zungengrundes ist so bedeutend, dass die beiderseitigen Partien bei ruhiger Atmung einander fast völlig berühren. Nur die untersten Pole der beiden Tonsillen stehen etwa 1—2 mm von einander ab. Die Infiltration der seitlichen Pharynxwand reicht bis in die Höhe der Epiglottis. Uvula ist daumendick, stärker gerötet, starr infiltriert, etwas nach rechts

gedreht und seitlich durch die Tonsillen und Gaumenbögen zusammengedrückt. Sie ragt aus dem Isthmus faucium bürzelförmig hervor. Ihre rechte Seite wird eingenommen von einem oberflächlichen, eitrig belegten, scharf und unregelmässig begrenzten Geschwür von der Grösse etwa eines Zweiheller-Stückes. Der obere Rand desselben ist wie gekerbt, der untere nimmt die ganze untere Peripherie der Uvula in Form eines Halbkreises ein und erscheint ganz scharf. An dieser Stelle ist die Umgebung des Geschwüres noch stärker gerötet als in der Nachbarschaft des oberen Randes. Auch an der Kuppe des linken vorderen Gaumenbogens ist ein etwa hanfkorngrosses, ganz oberflächliches, rundes Geschwürchen mit geringer Reaktion in der Umgebung. Am rechten vorderen Gaumenbogen sitzt ein Papillom von Haselnussgrösse. Soweit ein Blick auf die hintere Rachenwand möglich ist, zeigt sich dieselbe rot und gewulstet.

Epiglottis ist fast normal. Leichte Schwellung und Rötung der beiden Aryfalten und der Schleimhaut der Aryknorpel, leichte Rötung und Verdickung der Stimmbänder. Von einer stärkeren Infiltration im Larynx ist nichts zu sehen. Unter Kokain- und Epirenanbehandlung, sowie Gurgelungen und Eis ging innerhalb der nächsten Tage die entzündliche Rötung, vielleicht auch ein wenig die Schwellung zurück. Damit schwanden auch die Schluckschmerzen und die Atembeschwerden, so dass Patient am 25. Januar, also nach 14 Tagen, subjektiv bedeutend gebessert das Spital verlassen konnte.

Kurz darauf, am 19. März 1905, erlitt Patient den vierten Anfall, den wir ebenfalls beobachten konnten. Es traten abermals Schluckschmerzen, diesmal rechterseits, sowie Atembeschwerden auf, so dass Patient gezwungen war, die Nacht auf den 20. März sitzend und unter grossen Qualen zuzubringen, während er in den Intervallen zwischen den einzelnen Anfällen relativ gut geatmet hatte und sich wohl fühlte. Am 20. März erschien er in meiner Sprechstunde; hierbei konnte ich beobachten, dass abermals stärkere Rötung, und zwar diesmal der rechten Seite des Isthmus faucium, hauptsächlich des weichen Gaumens, bestand. Die gelegentlich der letzten Aufnahme konstatierten Geschwüre an der Uvula und am linken vorderen Gaumenbogen waren, ohne sichtbare Narben zu hinterlassen, geheilt. Im Uebrigen war der Befund gegenüber der Aufnahme im Januar ziemlich unverändert. Die Respiration erfolgte nur durch den offenen Mund, aus welchem fortwährend Speichel floss. Der für die Atmung verwendete Spalt war ganz minimal. Nur selten konnte man für einen Moment zwischen beiden Tonsillen hindurch ein Streifchen der hinteren Rachenwand sehen. Die nur mit grosser Mühe und nach ausgiebiger Kokainisierung der Gebilde des Isthmus faucium mögliche Larynxuntersuchung ergab den gleichen Befund wie im Januar desselben Jahres.

Am nächsten Tage liess sich Patient in eine Privatheilanstalt behufs Röntgenisierung seiner Lymphome aufnehmen. Die daselbst von Herrn Dr. A. v. Decastello vorgenommene Blutuntersuchung ergab folgendes: Rote Blutkörperchen 2566000, weisse Blutkörperchen 352000. W : R = 1 : 7. Hämoglobingehalt 6,45 auf 100. Fast ausschliesslich Lymphozyten finden sich unter den weissen Blutzellen bloss 1400 polynukleäre Leukozyten im cmm. Temperatur 38°.

23. März. Temperatur normal.

25. März. Abschwellung der Halslymphdrüsen. Temperatur 36,5.

Rückgang der Rötung und Schwellung des Gaumeninfiltrates. Bei sub-

jektivem Wohlbefinden steigt die Temperatur am 4. April wieder auf 37,8 Morgens und 38,4 Abends.

Es beginnen wieder Schluckschmerzen und es stellt sich abermals stärkere Schwellung der beiden Tonsillen und des Gaumeninfiltrates ein.

8. April. Foetor ex ore. An den der Uvula anliegenden Partien der rechten Tonsille hat sich ein etwa guldenstückgrosses, mit gangränösem, fetzigem Belage versehenes Geschwür gebildet. Unter grossen Schluckschmerzen vergrössert sich das Geschwür an der rechten Tonsille und die in seiner Umgebung bestehende Reaktion. Temperatur 38,5.

Am 11. April tritt plötzlich der Tod ein. Sektion wurde leider nicht gestattet.

Herrn Dr. A. von Decastello, der mir den ganzen seit der Aufnahme des Patienten in das Sanatorium erhobenen Befund in liebenswürdiger Weise zur Verfügung stellte, spreche ich an dieser Stelle meinen verbindlichsten Dank aus.

Wie schon oben erwähnt, liegen ganz gleiche Beobachtungen in der Literatur soviel mir bekannt ist, nicht vor, wohl aber einzelne ähnliche.

Stoerk hat unter dem Titel: „Lymphosarkom des Pharynx und Larynx (Initialstadien)" unter einer ganzen Reihe von sowohl aus der Literatur zitierten, als auch sechs eigenen Fällen zwei publiziert, welche allerdings bezüglich der Art der Infiltration und bezüglich ihrer Lokalisation dem unsrigen nahe kommen. In dem einen (eigener Fall 5) handelt es sich um ein 18jähr. sehr blasses Mädchen, welches „angefangen vom weichen Gaumen bis hinunter in den Larynx eine gleichmässige ödematöse Schwellung aufwies, die eigentlich mehr als gleichmässiges diffuses Infiltrat zu bezeichnen war". Weiter bemerkt er darüber: „Ich habe noch niemals eine derartige Infiltration, die ohne jedwede Entzündungserscheinungen konstant in demselben Zustande geblieben wäre, beobachtet. Dieser Zustand dauerte schon über ein Jahr unverändert. Das Bild, das sich darbot, war ein solches, als ob man eine Hypertrophie in toto des Pharynx und Larynx vor sich hätte". Auch Kundrat, dem er den Fall zeigte, hatte eine derartige Affektion vorher noch nicht gesehen.

Beide erklärten sie als „lymphatisches Infiltrat". Exzision eines kleinen Stückchens zeigte ein die ganze Dicke der geschwellten Partie betreffendes kleinzelliges Rundzelleninfiltrat. Bei zweijähriger Beobachtungsdauer blieb der Zustand der affizierten Partien unverändert.

Leider wurde in diesem Falle keine Blutuntersuchung vorgenommen, so dass eine sichere Einreihung desselben in eine unserer bekannten Krankheitsgruppen unmöglich erscheint. Soviel ist jedoch sicher, dass es sich hier nicht einmal um ein Initialstadium von Lymphosarkom im Sinne Kundrat's gehandelt hat, als welches dieser Fall von Stoerk aufgefasst wurde. Denn nach Kundrat gehen die Lymphosarkome zwar „von einer Gruppe von Lymphdrüsen oder von dem adenoiden Gewebe des Waldeyerschen Schlundringes aus, aber sie bleiben auf diese Gebilde nicht beschränkt, sondern schreiten unaufhaltsam auf die Nachbarschaft fort, diese ebenfalls in Tumormasse verwandelnd. Die Metastasen entstehen auf dem Wege der Lymphbahnen".

Ebensowenig gehört Stoerk's Fall 6 in die Gruppe der Lymphosarkome. Auch dieser Fall, eine 40jährige blasse Frau betreffend, zeigte eine seit $^1/_2$ Jahre bestehende diffuse Infiltration des weichen Gaumens der beiden Gaumenbögen und der seitlichen Pharynxwand, welche sich bis auf die Ligamenta pharyngo epiglottica, Epiglottis, Plicae aryepiglotticae, sowie die Schleimhautüberzüge der beiden Aryknorpel erstreckte. Die histologische Untersuchung eines Stückchens der Uvula ergab eine beträchtliche Vermehrung der Lymphzellen, sowohl in Form von Solitärfollikeln als auch zwischen ihnen und unter denselben gelegene diffuse Einlagerungen. Ueber die Beschaffenheit der Lymphdrüsen ist nichts angegeben. Die Blutuntersuchung wies ein Verhältnis der weissen zu den roten Blutkörperchen = 1 : 580 auf. Fleischl 80.

Auch dieser Fall ist nicht genügend geklärt, da ja hier nur eine einmalige Untersuchung vorliegt und wir über den weiteren Verlauf nichts erfahren. Vielleicht hat es sich auch hier um einen Fall von beginnender Leukämie gehandelt, dessen Symptome erst in einem späteren Zeitpunkte seine Einreihung in eine unserer bekannten Krankheitstypen gestattet hätte.

Ebenso scheinen mir die beiden Fälle von Eisenmenger und Stieda ätiologisch nicht ganz klar zu sein. Der erstgenannte zeigte diffuse Infiltration der linken Larynxhälfte und der linken Trachealwand bei gleichzeitiger Anschwellung aller fühl- und sichtbaren Lymphdrüsen sowie ein Verhältnis der weissen zu den roten Blutkörperchen = 1 : 42. Auf Grund dieser beiden Momente stellte Eisenmenger mit Recht die Diagnose Pseudoleukämie. Da aber der Kranke nur wenige Tage beobachtet wurde, daher über den weiteren Verlauf seiner Krankheit nichts berichtet werden kann, so muss die Frage offen gelassen werden. ob sich nicht auch in diesem Falle schliesslich doch das Bild der chronischen lymphatischen Leukämie entwickelte, gleich wie in unserem Falle, so dass wir in der diffusen Infiltration der Schleimhaut der oberen Luftwege ein oft auch schon in den Initialstadien vorhandenes Symptom der chronischen lymphatischen Leukämie zu erblicken hätten, umsomehr als ja diffuse Infiltrate der Schleimhaut des Larynx und der Trachea beie ausgesprochener Leukämie keineswegs zu den grossen Seltenheiten gehören (Ebstein, Mager Barnik, Verf. u. a. m.).

In Stieda's vom Autor als Pseudoleukämie bezeichneten Falle, welcher neben allgemeiner Schwellung des lymphatischen Apparates diffuse Infiltration der beiden Taschenbänder des Kehlkopfes und der Epiglottis zeigte, wurde ein halbwegs brauchbarer Blutbefund überhaupt nicht erhoben, weshalb auch dieser Fall in dem oben angedeuteten Sinne nicht verwertet werden kann. Im übrigen wurden von den meisten Autoren die bei chronischer Leukämie beobachteten Veränderungen des Waldeyer'schen Schlundringes, wenn solche überhaupt angegeben wurden, bloss als Vergrösserung, als markige Schwellung der Gaumenmandeln und des adenoiden Gewebes am Zungengrunde notiert (Virchow, Recklinghausen, Askanazy, Pinkus u. a. m.).

Wenn ich jetzt wieder auf unseren eingangs geschilderten Fall zurückkomme, so muss ich vor allem, abgesehen von dem ganz eigentümlichen Symptome der attackenweise auftretenden akuten Entzündungen in dem lymphatisch infiltrierten Gewebe auf die Geschwüre rekurrieren, welche an der Uvula und dem linken vorderen Gaumenbogen aufgetreten waren. Es ist zwar schon, wenn auch sehr selten, in Fällen von chronischer lymphatischer Leukämie namentlich von den pathologischen Anatomen über Geschwüre in lymphatischen Infiltraten berichtet worden (Virchow, Eppinger, Recklinghausen, Mosler u. a. m.). Aber in keinem Falle konnte der Verlauf dieser Geschwüre verfolgt werden, namentlich ist mir kein Fall bekannt, in welchem ein in lymphatischem Gewebe entstandenes Geschwür zur Heilung gekommen wäre, wie in unserem Falle. Mit Rücksicht auf diesen Verlauf, andererseits wegen der oberflächlichen Lage der Geschwüre möchte ich mich der Ansicht hinneigen, dass wir es hier nicht mit spezifisch leukämischen Produkten zu tun haben, sondern dass es sich eher um Verletzungen handelt, welche in dem während einer Entzündungsattacke ohnehin weniger widerstandsfähigen Gewebe durch irgend welche Fremdkörper, etwa harte Speisen und dergleichen, vielleicht auch, wie Mosler seinerzeit angenommen hat, durch die besondere chemische Beschaffenheit des leukämischen Speiche,s zu Stande gekommen sind. Das terminal aufgetretene grosse gangränöse Geschwür an der rechten Mandel ist jedoch zweifellos als eines jener im Verlaufe der akuten Leukämie so häufig beobachteten spezifischen leukämischen Geschwüre aufzufassen.

Auch bezüglich des Ueberganges der Pseudoleukämie in chronische lymphatische Leukämie und dieser in ein Stadium akuter Progredienz, gehört unser Fall nicht zu den gewöhnlichen. Sagt doch Pinkus in seiner in Nothnagel's Handbuch erschienenen Monographie, dass die Pseudoleukämie entweder in langsamem Verlaufe durch Kachexie zum Tode führt, oder aber durch Uebergang in ein fast ausnahmslos akutes Leukämiestadium.

Der in unserem Falle hingegen zu konstatierende Uebergang der chronischen Leukämie in ein terminal akutes Stadium gehört nach Pinkus zu den mehr oder weniger gewöhnlichen Vorkommnissen.

Die vorliegende Arbeit kann ich nicht schliessen, ohne Herrn Prof. Dr. Schlesinger für die ganz ausserordentliche Liebenswürdigkeit, welche er mir bei Ueberlassung des Materiales und auch sonst bei Ausführung der Arbeit bewiesen hat, meinen wärmsten Dank auszusprechen.

Literaturverzeichnis.

Virchow, Geschwülste. Bd. II. S. 574.
Recklinghausen, Virchow's Archiv. Bd. 30.
Mosler, Virchow's Archiv. Bd. 42.
Sokolowsky, Heymann's Handbuch der Laryngologie. Bd. II. S. 683.
Pinkus, Nothnagel's Handbuch. Bd. VIII.
Stoerk, Wiener med. Wochenschr. 1894. No. 40ff.
Eisenmenger, Wiener klin. Wochenschr. 1895. No. 28.
Stieda, Archiv für Laryngologie. 1896. Bd. V.
Barnick, Münchener med. Wochenschr. 1898.
Askanazy, Virchow's Archiv. Bd. 137.
Kundrat, Wiener klin. Wochenschr. 1890.
Eppinger in Klebs Handbuch. 1880.
Menzel, Zeitschrift für klinische Medizin. Bd. 51. Heft 3 und 4.

IV.

Zur Tamponade der Nase und des Nasenrachenraumes.

Von

Dr. **G. Lennhoff** (Berlin).

Anfang dieses Jahres habe ich in einigen Worten[1]) auf die guten Dienste hingewiesen, welche mir der „Zugstreifentampon" bei der Tamponade der Nase und des Nasenrachenraumes geleistet hat. Der Wert einer Methode einer Nasen- und Nasenrachen-Tamponade hängt davon ab, ob und wie leicht und wie sicher es mit ihr möglich ist, Blutungen zu stillen oder hintanzuhalten und wie gross die Beschwerden sind, welche sie im Vergleich mit anderen Methoden dem Patienten bereitet. Man kann nun diese Blutungen in zwei Gruppen einteilen, in die spontan auftretenden und in die postoperativen — wobei natürlich nur an sehr erhebliche, den Eindruck einer Verblutungsgefahr hervorrufende Hämorrhagien gedacht ist. Besonders starke spontane Blutungen beobachtete ich bei Arteriosklerotikern (öfters, nachdem sie Speise und Trank etwas reichlich zugesprochen hatten) und bei bösartigen Tumoren der Nase und des Nasenrachenraumes. Hier handelt es sich also um die Stillung einer vorhandenen profusen Blutung. Bei operativen Eingriffen in der Nase findet, seit zur Anästhesie dem Kokain bezw. Alypin ein Nebennierenpräparat (Adrenalin, Suprarenin, Paranephrin) zugesetzt wird, kaum je eine so starke Blutung statt, dass sie nicht durch kurz dauernde Kompression der blutenden Stelle schnell beherrscht werden könnte. Gefahrdrohende Blutungen aber erlebt man hauptsächlich nach Operationen in der Nase, wenn die Wirkung der gefässkontrahierenden Mittel nachgelassen hat und eine Lähmung oder Erschlaffung der Gefässwandmuskulatur eingetreten ist. Es können eine oder mehrere Stunden, ein halber, auch ein ganzer Tag seit der Operation vergangen sein, ehe die Blutung beginnt. Ja, oft hebt sie dann an, wenn der Patient, weil es geraume Zeit nach dem Eingriff nicht im Geringsten geblutet hat, glaubt, die Präventivmassnahmen, die ihm geboten waren (ruhiges Verhalten, wenig essen, trinken, sprechen; aufrechte Körperhaltung

1) Berliner klin. Wochenschr. 1905. No. 7.

oder Liegen mit erhöhtem Kopf und auf der nicht operierten Seite) ausser Acht lassen zu dürfen. Nun kann man diesen Blutungen dadurch vorbeugen, dass man nach Beendigung der Operation die Nase tamponiert und sie solange tamponiert hält, bis man glauben kann, dass die Gefässwände ihren normalen Tonus wieder erlangt haben, oder dass die durchschnittenen Gefässe durch Thromben geschlossen sind.

Das machte man bisher so, dass man Gazestreifen, meist mit Jodoform, Vioform, Isoform imprägniert, in alle Nischen und Buchten der Nasenhöhle hineinführte, oder vielmehr mit recht erheblichem Druck hineinstopfte. Mit Blut und Schleim imbibiert, quillt die Gaze bald so auf, dass die Schleimhaut fest komprimiert und die Gefässlumina schnell thrombosiert werden. Diese Art der Nasentamponade hat nun recht erhebliche Mängel. Zunächst den jeder Nasentamponade. Ist sie nicht recht fest, so ist sie nicht allein unwirksam, sondern sogar schädlich: Sie macht und unterhält dann gerade das, was sie hatte verhindern sollen, und man erlebt es in solchem Falle, dass die Blutung steht, sobald der Tampon entfernt ist. Ist die Tamponade aber vorschriftsmässig fest, so pflanzt sich der Druck des Tampons und des Blut-Schleimergusses auf die Stirnhöhle und durch das Siebbein auf die Orbita fort und verursacht sehr unangenehmen Kopfdruck und Kopfschmerz, Tränenträufeln etc. Auch auf das gleichseitige Gehörorgan findet eine Einwirkung statt. Denn frisch geheilte Paukenhöhlenkatarrhe und perforative Otitiden setzen von Neuem ein. Endlich ist die nasale Hypersekretion, das Durchsickern des Sekretes durch die Gaze und das dadurch schnell entstehende Wundsein bezw. Wundgefühl am Naseneingang höchst widerwärtig. Der Operateur hat deshalb Grund genug, die Tamponade der Nase zu vermeiden, wann immer es möglich ist. Die Beurteilung aber dieser Möglichkeit ist nicht ganz leicht und Fehlschlüsse kommen vor bei noch so grosser Vorsicht.

Resektionen der Schleimhaut der unteren Muschel bei jungen, kräftigen Individuen sind von nur unbedeutender Blutung gefolgt, wenn ohne oder mit nur geringer Anästhesie operiert worden ist und wenn der Operierte sich körperlich, geistig und psychisch ruhig verhält. Unter diesen Umständen kann man der Tamponade entraten. Nach Resektion hyperplastischer Schleimhaut der mittleren Muschel pflegt es schon heftiger zu bluten. Punktion der Highmorshöhle vom unteren oder mittleren Nasengang, Anbohrung der Keilbeinhöhle und Resektion der Vorderwand derselben, Aufreissen von Knochenblasen der Siebbeinzellen erfordern Tamponade nicht. Auch die Resektion der ganzen unteren Muschel, wenn sie recht nahe der lateralen Nasenwand vorgenommen wird, schliesst kaum eine Nachblutungsgefahr in sich. Hingegen ist das Entfernen der mittleren Muschel und von Teilen der mittleren Muschel selbst bei sonst kräftigen Personen selten von starken Nachblutungen frei. Die Nasenscheidewand aber, wenn verletzt, kann formidable Nachblutungen zeitigen, während die submuköse Resektion des knorpeligen und knöchernen Septum meist keinen stärkeren Bluterguss zwischen die beiden Perichondrien zur Folge

hat. Aus dem Gesagten folgt, dass man bei Operationen an der Septumschleimhaut und der mittleren Concha stets, bei den übrigen genannten kleineren intranasalen Operationen aber nur dann tamponieren soll, wenn es sich entweder um ältere, mehr weniger arteriosklerotische Individuen, oder um zarte, anämische, geschwächte, schlaffe Personen handelt. Auch bei einem Teil der letzteren Kategorie, da nämlich, wo die Wundflächen bequem erreichbar sind — also nicht bei Resektion der hinteren Enden der unteren Muschel! — kann man die Tamponade noch dadurch umgehen, dass man die Wundflächen mit Chromsäure ätzt. Von der Galvanokaustik mache ich von Jahr zu Jahr weniger Gebrauch. —

Hat man nun aber die Nase so gut tamponiert, dass sie nicht blutet, bezw. nicht mehr blutet, sondern nur eine rötliche, wässerige Flüssigkeit reichlich ihr entströmt, und benimmt sich der Patient vorschriftsmässig trotz der Pein, welche er erduldet, so kann es doch leicht geschehen und geschieht es häufig, dass das zuerst eingeführte und daher am weitesten nach hinten gelegene Ende des Gazestreifens, wenn dieser quillt, durch die Choanen in den Nasenrachenraum hineinrutscht und in den Mundrachen hinabfällt, woselbst er lebhaftes Würgen, Husten und Erstickungsanfälle auslöst. Beides, die Lockerung des Verbandes und die heftigen mit diesen Bewegungen einhergehenden Exspirationen rufen dann eine erneute und besonders starke Blutung hervor, welche, da sie per os erfolgt, besonders lästig und beängstigend für den Kranken ist. Dieser benimmt sich entsprechend der Stärke der Blutung und seinem Temperament. Zuweilen zieht er, von richtigem Instinkt getrieben, den Tampon vom Munde her aus der Nase heraus. Dann steht die Blutung oder auch sie dauert fort; jedenfalls sistieren die Erstickungsanfälle. Hat der Patient grosse Angst vor Verblutung, so rennt er zum nächsten Arzt, dem die Sache, weil er nicht recht weiss, was eigentlich gemacht ist, unangenehm ist, und der sich meist darauf beschränkt, den im Munde liegenden Teil der Gaze abzuschneiden und dem Patienten zu raten, sich zum Operateur zu begeben. Ist der Kranke etwas überlegt, so geht er zu einer Rettungswache, wo er sicher ist, einen Arzt anzutreffen, der für Unfälle wie Blutungen besonders vorbereitet ist. Wenn aber der Operierte vom Operateur von vornherein gut instruiert war, so sucht er schleunigst diesen selbst auf und, wenn er auch, bis er ihn erreicht, oft soviel Blut verloren hat, dass er halb ohnmächtig das Sprechzimmer betritt, so ist er doch sicher, bald aus seiner prekären Lage befreit zu werden. Dann aber beginnt bei dem geschwächten, oft wehklagenden, stark aus Mund und Nase blutenden Patienten von Neuem die Tortur der Tamponade, sei es nun derjenigen von vorn, wie ich sie oben geschildert habe — nur unter ungünstigeren Verhältnissen! — oder aber, wenn diese allein nicht ausreicht, derjenigen vom Nasenrachenraum aus mit dem Belloc'schen Röhrchen oder dessen Substituten oder endlich derjenigen vermittels meines Zugstreifentampons, wenn ein solcher zur Hand ist.

Mit dem Belloc'schen Röhrchen kann man prophylaktisch den Nasenrachenraum unschwer und wirksam tamponieren: Alles ist gut vorbereitet; der Kranke blutet nicht, ist nicht aufgeregt und lässt sich viel gefallen.

Anders bei bestehender starker Blutung! Zunächst hat das Röhrchen die unangenehme Eigenschaft, meist dann nicht zu funktionieren, wenn es gebraucht wird: Die Feder rostet und zerbricht dann leicht. — Sodann ist das Hindurchführen des Röhrchens durch manche Nase infolge von Leisten der Nasenscheidewand, Deviationen derselben, Muschelhyperplasien u. s. w. schwierig oder unmöglich. Am meisten aber oder vielmehr stets sträubt sich der Patient energisch gegen den Watte- oder Gazebausch, den man ihm zwischen Gaumensegel und hinterer Rachenwand hinaufzieht und hinaufpresst. Schmerzen, Blut, Wattebausch und die Finger des Arztes zu gleicher Zeit im Mund ist ein wenig des Guten zu viel. Ist aber auch das überstanden, so muss nunmehr der Tampon dauernd fest von vorn angezogen bleiben oder er fällt beim Brechen des verschluckten Blutes oder bei Ohnmachtsanfällen wieder in den Mesopharynx hinab, um nun erst wirkliche Erstickungsanfälle neben erneuter Blutung hervorzurufen. Endlich aber muss der hinteren noch die vordere Nasentamponade mit ihren geschilderten Unannehmlichkeiten folgen, will man der Blutung endlich Herr werden.

BOSTON MED. LIBRARY AUG 6 1907

Viel einfacher hat man es mit dem „Zugstreifentampon"! (Der Name will sagen, dass es ein Streifen ist, der durch Zug in einen Tampon verwandelt wird. Die einfache Konstruktion ergiebt sich aus der beigefügten Abbildung.)

Bei der prophylaktischen Tamponade, d. h. also unmittelbar nach oder vor Operationen in der Nase oder an den Nebenhöhlen hält ein Assistent das „lose" Ende A des von einem Faden durchlaufenen Gazestreifens; der Operateur schiebt das „geknotete" Ende B durch die in der Regel unempfindlich gemachte Nase, meist den unteren, gelegentlich aber auch den mittleren Nasengang bis in den Nasenrachenraum hinein und schiebt dann weiter soviel Gaze plus Faden nach, dass das „geknotete" Ende schliesslich in den Rachen hineinfällt und Würgen hervorruft. Dann lässt man den Assistenten durch Zug am Faden das geknotete Ende soweit heben, dass das Würgen aufhört und nunmehr den Faden — nicht den Gazestreifen! — unbeweglich fixieren. An dem Faden entlang, wie an einer Leitschiene, wird nun der Gazestreifen Schicht für Schicht immer möglichst weit nach hinten gegen das ja feststehende Ende des Streifens geschoben, wodurch sich dieser in einen Tampon umwandelt. Und wird

nunmehr dessen vorderes Ende mit einer Pinzette in seiner Lage festgehalten und am Faden, sei es vom Assistenten, sei es vom Operateur, das hintere Ende fest angezogen, so hat man mit Vermeidung des Weges durch die Mundhöhle den Tampon, wie ihn das Belloc'sche Röhrchen schafft; nur, dass derselbe weiter in die Nase hineinreicht, sich den Raumverhältnissen mehr anpasst und dadurch fester und sicherer liegt, als jener. Das aber hat den weiteren Vorteil, dass es nicht nötig ist, dauernd einen so festen Zug nach vorn zu unterhalten, wie bei Belloc es nötig ist. Jetzt schneidet man soviel vom Faden ab, dass eine Länge von etwa 10 cm zur Nase hinaushängt, wickelt dieses Stück um ein längliches Wattebäuschchen, das man in die Nase schiebt, und legt dann noch, um ein Hinausfallen dieses Bäuschchens nach vorn zu verhindern, ein Stück Watte vor.

Uebrigens ist es mir in allerjüngster Zeit einmal vorgekommen, dass das hintere Gazeende einige Stunden nach der Operation im Munde erschien und unangenehmes Würgen nebst freilich nur geringem Bluten hervorrief. Ich hatte den Faden zwar fest, aber nicht genügend fest angezogen. Als der Patient zu mir kam, brauchte ich dann nur nachträglich den Faden anzuziehen und alles war in Ordnung. Die Tamponade zu unterbrechen war unnötig! Man vermeidet die Unannehmlichkeit aber sicher, wenn man die Länge des Fadens, der nach dem Anziehen aus der Nase heraushängt, von der Länge des Gesamtfadens (1; 1,5 m), welche auf der Packung eines jeden Tampons verzeichnet ist, abzieht und bedenkt, dass die Differenz nicht viel mehr als die Länge des Nasenbodens sein darf[1]).

Es empfiehlt sich überhaupt, in mehreren Perioden den Faden anzuziehen, weil dann der Patient die Zunahme des intranasalen Druckes weniger unangenehm empfindet.

Blutet ein Kranker sehr stark aus Nase und Mund, so wird der Gazestreifen bei der Einführung gleich mit Blut durchtränkt. Wenn dann der Faden angezogen wird, so wird natürlich das Blut aus dem Tampon ausgepresst und es strömt plötzlich eine Blutwelle in den Rachen des Patienten. Man mues das im Voraus wissen und dem Kranken sagen, sich dadurch nicht ängstigen zu lassen. Sonst kann es geschehen, dass er plötzlich den Kopf zurückzieht und dass dann der Arzt den ganzen Tampon durch eine etwas weite Nase hinauszieht. Lässt man sich aber nicht irritieren, hält der Patient selbst oder mit Unterstützung den Kopf unbeweglich, hält der Arzt mit der Pinzette in der Nase die Gaze von vorn und zieht er am Faden die Gaze von hinten ruckweise an, so ist es eine Freude, zu sehen, wie prompt man zunächst die retronasale, und sodann die Blutung von vorn unterdrückt.

Auch die Aufhebung der Tamponade vermittels „Zugstreifentampons" bietet noch gewisse Vorteile. Zunächst den, dass der Tampon nicht als solcher, sondern wieder in einen Streifen aufgelöst, hinausgezogen wird.

1) Es werden jetzt Tampons angefertigt, bei denen 30 cm vom Knoten am Faden eine schwarze Marke angebracht ist.

Sodann den, dass man Teile des Tampons entfernen kann, ohne die Sicherheit der Lage des Restes zu beeinträchtigen. Oft können die vordersten Abschnitte schon nach ein paar Stunden entfernt werden, was für den Patienten eine grosse Annehmlichkeit ist. Zuweilen aber blutet es noch nach 24 Stunden so stark, dass eine abermalige Tamponade nötig wäre, entfernte man den ganzen Tampon. Man lässt dann die hinteren Partien liegen und „verankert" den Faden von Neuem. — Je früher der Streifen entfernt wird, um so fester haftet er an der Wundfläche und um so stärker blutet es, wenn man ihn löst. Durch Einführung eines kleinen, mit Wasserstoffsuperoxyd getränkten Wattebäuschchens kann man da die Ablösung fördern und gleichzeitig etwas blutstillend wirken. —

Für Blutungen im Nasenrachenraum hat man die Wahl der bequemeren Nasenhöhle. Man kann da auch längere Streifen verwenden. (1,5 m lang).

Für besonders enge Nasenhöhlen bediene man sich statt der üblichen 4 cm breiten Gaze der schmäleren von $2^1/_2$ cm Breite.

Das Imprägnationsmaterial scheint mir von untergeordneter Wichtigkeit zu sein. Einfache sterile Gaze riecht aber schon nach 24 Stunden etwas und nach 36 Stunden sehr hässlich. Jodoformgaze riecht penetrant von vorneherein und affiziert zudem des Patienten Allgemeinbefinden, wirkt aber, wie mir scheint, blutstillend und verhindert die Zersetzung des Sekretes. Ueber Xeroform- und Renoformgaze fehlt es mir noch an Erfahrung[1]).

Endlich möchte ich noch auf folgende kleine, doch nicht ganz unwichtige Punkte hinweisen:

In allen Fällen, in denen nach operativen Eingriffen in der Nase eine Nachblutung möglich ist, sage man dem Patienten, wohin er sich gegebenenfalls zu wenden habe. Sodann gebe ich jedem dieser Patienten einen Zugstreifentampon mit, den er stets bei sich tragen soll, und schärfe ihm besonders ein, im Falle einer starken Nachblutung vor lauter Aufregung nicht zu vergessen, dem Arzt, den er gerufen, den Tampon einzuhändigen. Jeder Tampon ist sterilisiert für sich verpackt und kann so gehalten werden, dass er von den Händen des Operateurs oder Assistenten nicht berührt zu werden braucht.

---

1) Hartmann's Verbandstofffabrik fertigt Tampons von 4 und $2^1/_2$ m Breite und $1^1/_2$ und 1 m Länge, steril oder mit Jodoform imprägniert; mit anderen Imprägnationen auf besonderen Wunsch.

V.

Chronisch-ödematöse Veränderungen der Kehlkopfschleimhaut als Folge von Kompression durch Struma.

Von

Dr. **K. M. Menzel** (Wien).

Goldmann hat die Versammlung süddeutscher Laryngologen (1904) im Anschlusse an einen einschlägigen interessanten Vortrag aufgefordert, dem Zusammenhange zwischen Schilddrüsenerkrankungen und sekundären Larynxveränderungen mehr Aufmerksamkeit zuzuwenden, als dies bisher geschah. Die vorliegende Arbeit sei eine Antwort auf diese Aufforderung, welche namentlich mit Rücksicht auf die durch Strumakompression bedingten Schleimhautveränderungen des Larynx sicherlich berechtigt erscheint. Ich möchte mir nämlich im Nachfolgenden erlauben, auf gewisse Formen von durch Strumen bedingtem Larynxödem hinzuweisen, welches in seinen geringen Graden nicht so selten, in den intensiveren Graden jedoch mehr vereinzelt vorzukommen scheint und ein ganz eigentümliches, nicht zu verkennendes Bild darbietet.

Schnitzler hat in seinem Atlas der Kehlkopfkrankheiten auf Tafel III, Figur 7 einen hierhergehörigen Fall abgebildet und im Texte angedeutet, dass es sich um Stauungsödem, hervorgerufen durch Struma, handle. Ausser Schnitzler ist meines Wissens Krieg der Einzige, der diese Zustände gewürdigt hat, wenn auch ebenfalls fast nur in Bildern, welche er in seinem Atlas der Kehlkopfkrankheiten (1892) reproduzieren liess und mit kurzem erläuternden Texte versah. Daselbst finden sich 4 Fälle illustriert, welche allerdings, wie mir Herr Hofrat Krieg brieflich mitzuteilen die Freundlichkeit hatte, weder von ihm selbst noch von jemand Anderem ausführlich veröffentlicht worden sind. Diese vier Fälle und noch einen fünften, nicht abgebildeten und auch sonst publizistisch nicht verwerteten Fall hat mir Herr Hofrat Krieg in seiner ausserordentlichen Liebenswürdigkeit zur Verfügung gestellt, wofür ich ihm an dieser Stelle meinen wärmsten Dank ausspreche. Es sei mir gestattet, diese Fälle gemeinsam mit meinen eigenen, teilweise sehr genau beobachteten Fällen zu schildern.

In der übrigen mir zugänglichen Literatur konnte ich eine Beschreibung einschlägiger Beobachtungen nicht finden.

Der von Rosenberg in Heymann's Handbuch der Laryngo-Rhinologie verfasste Artikel über Larynxstenosen aus extralaryngealen Ursachen enthält darüber nicht eine Andeutung, ebensowenig ist in Semon's Zentralblatt der Laryngologie oder in den Schmidt'schen Jahrbüchern darüber zu lesen. Auch in den chirurgischen Lehrbüchern (Tillmanns u. A.) war es mir unmöglich, etwas auf den in Rede stehenden Gegenstand Bezügliches ausfindig zu machen.

Es erscheint mir daher berechtigt, an der Hand einer Reihe von Beobachtungen eingehend auf das durch die Struma bedingte interessante Krankheitsbild zu reflektieren, umsomehr, als in zwei der mitzuteilenden Fälle sich die Notwendigkeit ergab, wegen der als Folge der Affektion eingetretenen Larynxstenose mit dyspnoischen Erscheinungen äussere und endolaryngeale Eingriffe vorzunehmen; durch letzteren Umstand sind wir in die Lage versetzt, auch über das Ergebnis der histologischen Untersuchung der betreffenden Krankheitsprodukte zu referieren.

In drei Fällen konnte auch der Beweis für die Richtigkeit des Umstandes, dass die im Larynx aufgetretenen Erscheinungen auf die Veränderungen der Schilddrüse zurückzuführen seien, durch die Strumektomie erbracht werden: nach derselben schwanden die bis dahin bestandenen Krankheitsprodukte im Larynx fast vollkommen.

Fall I. H. H., 45jähriger Kapellmeister. Patient stammt aus gesunder Familie und bietet im übrigen eine Anamnese, welche für die in Rede stehende Erkrankung ohne Belang erscheint. Seit 10 Jahren bemerkt der Kranke seine Struma, die ihm bis vor kurzer Zeit niemals wesentliche Beschwerden, namentlich keine Atemnot verursacht hatte. In der letzten Zeit will Patient eine Zunahme des Halsumfanges bemerkt haben. Vor drei Wochen wurde er sehr heiser, bekam einen trockenen, quälenden Husten und wurde schweratmig. Auf die von seiten seines Hausarztes durchgeführte Behandlung schwand wohl der Husten, aber die Heiserkeit und namentlich die Schweratmigkeit nahmen in bedrohlicher Weise zu. Bei Tage waren die Erscheinungen nicht so heftig, wie bei Nacht. Der Kranke konnte nur mehr in sitzender Stellung, und zwar mit ganz bestimmter Kopfhaltung, welche er durch Versuche als die zweckmässigste herausgefunden hatte, im Bette liegen. Legte sich Patient auf die rechte Seite, oder veränderte er seine Kopfhaltung, so wurde die Atemnot stärker. Er schlief sehr unruhig, erwachte öfter des Nachts, um nach Atem zu ringen, alarmierte seine Umgebung, sprang aus dem Bette, eilte zum Fenster, um es aufzureissen und Luft zu schöpfen. Ausserdem hatte Patient fortwährend das Gefühl, als ob beim Atmen irgend ein Fremdkörper im Halse flottiere.

Status praesens: Grosser, sehr korpulenter Mann mit gesunden inneren Organen, Potus und Lues negiert. Am Halse ist eine sehr bedeutende Vergrösserung der Schilddrüse wahrzunehmen. Der Umfang des Halses, über der grössten Konvexität der Struma und der Vertebra prominens gemessen, beträgt 54 cm. Die Schilddrüse überragt seitlich etwa zwei Finger breit den Musculus sternocleidomastoideus. Im Mittellappen ist ein orangengrosser Knoten zu tasten.

Patient hat eine gepresste Stimme, atmet schwer, stridorös, wobei jedoch sofort auffällt, dass die Dyspnoe und der Stridor bloss beim Inspirium auftreten und das Exspirium fast frei ist. Auch der Charakter des Atmungsgeräusches ist ein eigentümlicher: es lässt sich nämlich darin ganz deutlich ein Schnarren, ein Vibrieren wahrnehmen, welches den Eindruck macht, als ob ein Gegenstand im Halse in grobe Schwingungen geräte, etwa wie beim Schnarchen, oder wie das Geräusch des vibrierenden Gaumensegels beim Aussprechen des „Ch". Die laryngoskopische Untersuchung ergiebt folgenden Befund:

Die Epiglottis ist auf das Doppelte ihres normalen Volumens vergrössert, plump, von intensiv geröteter, aufgelockerter Schleimhaut bedeckt.

Die aryepiglottischen Falten sind gleichfalls plump, etwa auf das Dreifache vergrössert, leicht gerötet, von matt glänzendem, ödematösem Aussehen. Rechterseits ist dieser Zustand stärker ausgeprägt, als linkerseits. Das Oedem erstreckte sich auch in bedeutendem Grade auf die äussere Fläche der aryepiglottischen Falten gegen den Sinus pyriformis zu, so dass dieser beiderseits nahezu verstrichen ist.

Am auffallendsten aber und sofort in die Augen springend sind zwei Tumoren an den hinteren Partien des Kehlkopfes. Es zeigt sich nämlich an der vorderen Fläche der Schleimhaut des rechten Aryknorpels an der Uebergangsstelle in die Schleimhaut des Taschenbandes ein über haselnussgrosser, feuchtglänzender, leicht rot gefärbter Tumor, welcher breitbasig aufsitzt und sich auf seiner Unterlage bei der Respiration regelmässig verschiebt, und zwar bei der Inspiration sich in das Larynxlumen hinunterschlägt, bei der Exspiration wieder dem oberen Rande des Aryknorpels sich nähert. Bei tiefer Respiration gerät dieser Tumor in grobe, geräuschvolle Schwingungen. Offenbar sind letztere die Ursache des oben bereits erwähnten und auch dem Patienten schon bemerkbar gewordenen schnarrenden Stridors.

Ein zweiter, nur wenig kleinerer Tumor sitzt an der vorderen Fläche der Schleimhaut des linken Aryknorpels, an der Uebergangsstelle in die Schleimhaut der aryepiglottischen Falte. Er liegt also etwas höher als der andere Tumor und bleibt daher auch bei tiefer Inspiration immer sichtbar, trotzdem auch er die oben ausführlich geschilderte respiratorische Verschieblichkeit in hohem Gade aufweist.

Das Aufschlagen des Tumors auf die Larynxschleimhaut erzeugt in beiden Phasen der Respiration ein schwaches klatschendes Geräusch. Während der Larynxuntersuchung war es mir nicht möglich, an diesem Tumor Vibrationen wahrzunehmen.

Die Taschenbänder sind etwas geschwollen; die Stimmbänder beträchtlich, und zwar ungleichmässig verdickt, zeigen grauweisse Farbe und sulziges Aussehen.

Die Glottis ist durch die Schwellung der Stimmbänder, vielleicht auch infolge der seitlichen Kompression durch die vergrösserte Thyreoidea um etwa ein Drittel ihrer normalen Weite verschmälert. Diese Tatsache ist im Zusammenhange mit der durch die oben beschriebenen Tumoren bewirkten Verengerung des Larynxlumens wohl geeignet, die dyspnoischen Erscheinungen des Patienten zum grössten Teile zu erklären.

In die Trachea selbst konnte ich nicht sehen, weil dieselbe stark nach rückwärts und seitlich verlagert war und daher immer nur ihre vordere Wand im laryngoskopischen Bilde erschien. Die direkte Tracheoskopie wurde vom Patienten

leider nicht gestattet. Infolgedessen kann ich eine Kompression der Trachea durch die vergrösserte Thyreoidea nicht mit Sicherheit ausschliessen. Das Eine steht jedoch fest — namentlich in Anbetracht der fast ausschliesslich inspiratorischen Dyspnoe —, dass die Hauptursache der Schweratmigkeit im Larynx selbst gelegen war.

Ich gestehe offen, dass ich ein derartiges Bild vorher niemals gesehen hatte und dass es mich im ersten Momente stutzig machte. Durch die Annahme einer akuten Laryngitis war das Oedem der aryepiglottischen Falten und der Aryknorpelschleimhaut ebensowenig erklärt, wie das Vorhandensein der beiden beweglichen Tumoren. Nirgends war die Spur einer intensiveren, entzündlichen Infiltration wahrzunehmen, die den Gedanken an einen zirkumskripten, phlegmonösen Prozess hätte aufkommen lassen können; hatte doch überdies der Patient niemals über Schmerzen geklagt.

Vor der Verwechselung mit Tuberkulomen schützte der Mangel jenes bekannten kittenkäseartigen Aussehens, welches für diese Krankheitsform charakteristisch ist, sowie die abnorme Verschieblichkeit der zwei beschriebenen Tumoren. Für einen syphilitischen Prozess bestanden gar keine Anhaltspunkte.

Hingegen liess sich das Krankheitsbild sehr wohl durch die Annahme erklären, dass es durch den Druck der kolossalen Struma auf den Larynx zu einer Stauung in der Schleimhaut desselben und auf diese Weise zur Ausbildung jener ödematösen Kehlkopfgeschwülste gekommen sei. Immerhin hielt ich es für wahrscheinlich, dass das auslösende Moment für das Zustandekommen der Krankheitssymptome in einer von dem Patienten kurz vorher akquirierten Laryngitis gelegen war; das weiter unten ausführlich zu schildernde Resultat der histologischen Untersuchung ergab allerdings, dass dem nicht so sein könne.

Ich entfernte in zwei Sitzungen die beiden erwähnten Geschwülste mit der kalten Schlinge.

Schon nach Abtragung des rechten grösseren, vollends aber nach der des linken Tumors fühlte sich der Kranke wesentlich erleichtert und konnte wieder ruhig und liegend schlafen wie früher. Auch das oben näher charakterisierte Geräusch schwand völlig. Dieses Wohlbefinden dauerte über ein Vierteljahr an.

Nach dieser Zeit suchte mich der Patient wieder auf, und da zeigte sich abermals eine, wenn auch ganz geringe Atmungsbehinderung.

Die laryngoskopische Untersuchung ergab noch immer ein Oedem der aryepiglottischen Falten, allerdings in geringerem Masse als früher; die Stelle, an der die zwei Tumoren gesessen hatten, war glatt und nicht wieder verändert. Hingegen zeigte sich an dem seitlichen Anteile der Hinterwand oberhalb des hinteren Endes des linken Stimmbandes eine haselnussgrosse, blasse Geschwulst, wie denn überhaupt die rote Farbe der Larynxschleimhaut einer blassen gewichen war.

Die beiden Taschenbänder waren noch immer ödematös, und ebenso zeigten auch die Stimmbänder das analoge Aussehen, wie bei der ersten laryngoskopischen Untersuchung, nämlich unregelmässige Verdickung, blasse Farbe und sulziges Aussehen und an dem seitlichen Anteile der Oberfläche prolapsartige Schwellung.

Ich beabsichtigte, die Stimmbänder und Taschenbänder, sowie die aryepiglottischen Falten zu skarifizieren und den neuerlich aufgetretenen Tumor zu entfernen, doch verweigerte Patient seine Zustimmung zu dieser Operation.

Ich ging nun naturgemäss an eine ätiologische Therapie.

Thyreoidintabletten brachten nicht den gewünschten Erfolg, weshalb ich

dem Patienten zu einer operativen Entfernung der Struma riet, die auch von Herrn Regierungsrat Dr. Gersuny im Rudolfinerhause vorgenommen wurde.

Der rechte und der Mittellappen der Thyreoidea wurden in Narkose entfernt. Patient fühlte sich nach Heilung der Operationswunde ausserordentlich wohl und ging wieder seinem Berufe ungestört nach.

Vier Monate nach der Strumektomie sah ich ihn wieder und konnte bei laryngoskopischer Untersuchung konstatieren, dass sämtliche Schwellungen im Larynx ganz bedeutend zurückgegangen waren. Die beiden Stimmbänder waren noch mässig verdickt, von graurötlicher Farbe, an der Oberfläche mit kleinen hyperplastischen Wülsten versehen, ähnlich wie vor der Operation, nur fehlte das feuchtglänzende Oedem und das sulzige Aussehen.

Der bei der letzten Untersuchung konstatierte Tumor des linken seitlichen Anteiles der Hinterwand war geschwunden, an seiner Stelle zeigte sich nur eine Verdickung der Schleimhaut, welche der Unterlage allenthalben fest anlag, unbeweglich war und kein ödematöses Aussehen besass. Leichte Verdickung der Taschenbänder und der Schleimhaut der aryepiglottischen Falten. An Stelle der mit der Schlinge entfernten ödematösen Geschwülste der rechten und linken Seite sieht man glatte, zarte, gut epithelisierte Narben; von neuerlichen Verdickungen ist an diesen Partien nichts zu erkennen. Die subjektiven Symptome waren dauernd geschwunden.

Herr Dozent Dr. Karl Sternberg hatte die grosse Liebenswürdigkeit, die histologische Untersuchung der exzidierten Gewebsstücke vorzunehmen und mir darüber den folgenden Bericht zur Verfügung zu stellen:

„Das übersandte Gewebsstück erweist sich als eine Schleimhaut. Ihr Epithel besteht aus mehreren Lagen kubischer Zellen, die in den oberflächlichen Schichten abgeplattet sind, beginnende Verhornung zeigen und in den basalen Schichten reichlich Karyokinesen enthalten.

Das Stroma der Schleimhaut ist vermehrt, sehr verbreitert, dabei ziemlich stark aufgelockert und ödematös durchtränkt. Es enthält reichlich weite, strotzend gefüllte Blutgefässkapillaren. Auch die Lymphräume sind beträchtlich erweitert. Entzündliche Infiltrate sind nirgends nachweisbar."

Nach diesem histologischen Befunde kann es keinem Zweifel unterliegen, dass die oben erwähnten Schwellungen lediglich auf Stauung zurückzuführen sind und dass entzündliche Momente bei der Entwickelung des Krankheitsprozesses im Larynx nicht mitgewirkt haben. Die Stauung zeigt sich in den strotzend gefüllten Blutgefässkapillaren, erweiterten Lymphräumen, ödematöser Durchtränkung des Gewebes, dessen Bindegewebsbündel auseinandergeworfen wurden.

Es ist nun eine durch die Erfahrung genügend erhärtete Tatsache, dass längere Zeit andauernde Stauungszustände schliesslich zu einer Hypertrophie einzelner oder, bei genügend lange dauernder Stauung, sämtlicher Gewebsanteile des betreffenden Organs führen. Und so auch in unserem Falle.

Wir sehen, dass es bereits zu einer Andeutung von, sit venia verbo, Elephantiasis der Schleimhaut gekommen ist: das Epithel verbreitert und in seinen oberflächlichen Schichten im Zustande beginnender Verhornung, desgleichen das Stroma vermehrt und verbreitert, die Blutgefässkapillaren vermehrt.

Da diese Erscheinungen wohl als eine Dauerfolge anhaltender Stauung auf-

zufassen sind, so ist es auch begreiflich, dass nach Ausschaltung des auslösenden Momentes, also nach der Strumektomie, die Symptome nicht vollständig geschwunden sind, sondern zunächst nur jener Anteil der Schleimhautschwellung zurückgegangen ist, welcher durch ödematöse Durchtränkung des Gewebes und strotzende Füllung der Blut- und Lymphgefässkapillaren, sowie Auseinandergeworfensein der Bindewebsbündel entstanden ist.

Es kann also nicht befremden, wenn die einige Monate nach der Entfernung der Schilddrüse vorgenommene laryngoskopische Untersuchung noch deutliche Merkmale einer Hypertrophie der Larynxschleimhaut ergeben hat, die sich vornehmlich in einer Verdickung der Schleimhaut manifestierte.

Fall II. Den zweiten Fall habe ich im Ambulatorium des Herrn Dozenten Dr. M. Hajek beobachtet. Herr Dozent Hajek war so liebenswürdig, mir diesen, sowie die vier folgenden Fälle zur Publikation zu überlassen, wofür ich ihm an dieser Stelle meinen verbindlichsten Dank ausspreche.

A. T., 42jähriger Photograph, ein bisher sonst gesund gewesener Mann, erschien Anfangs Mai 1904 mit der Klage, seit mehreren Wochen an Atembeschwerden zu leiden. Die Untersuchung des grossen, kräftig gebauten Patienten ergab gesunde innere Organe. Lues und Potus werden geleugnet.

Die Vorderfläche des Halses wird von einer kolossalen Struma eingenommen, welche beiderseits von der Schlüsselbeingrube bezw. dem Jugulum bis an den Unterkieferwinkel und den Mundhöhlenboden reicht. Sie besteht aus drei gleich grossen Anteilen, die den beiden Seiten und dem Mittellappen der Thyreoidea entsprechen. Jeder dieser drei Tumoren hat Mannsfaustgrösse, eine derbe Konsistenz, glatte Oberfläche und überlagert den Kehlkopf und den am vorderen Halsumfang zutage tretenden Trachealanteil. Der Halsumfang, über die grösste Zirkumferenz der Struma und die Vertebra prominens gemessen, beträgt 50 cm.

Die Stimme klingt etwas heiser. Es besteht in- und exspiratorischer Stridor. Die schwer durchführbare laryngoskopische Untersuchung ergiebt Folgendes:

Die Epiglottis ist normal. Die hintere, dem Oesophagus zugewandte Fläche der hinteren Kehlkopfwand erscheint, soweit sie sichtbar ist, plump, ödematös geschwollen, ist von blassrötlicher Farbe und glatter Oberfläche, desgleichen sind die beiden aryepiglottischen Falten und die Schleimhaut der Aryknorpel ödematös geschwollen, feuchtglänzend, von blassrötlicher Farbe und glatter Oberfläche. Sämtliche Schwellungen zeigen schlotterige, schlaffe Konsistenz. Jene Partien der Aryknorpelschleimhaut, welche der rechtsseitigen Cartilago Santorini entspricht, ist in einen etwa bohnengrossen, schlaffen, blassrot gefärbten, ödematösen Tumor umgewandelt, welcher breitbasig aufsitzt und bei der Inspiration ventilartig in das Larynxlumen hineingezogen, bei der Exspiration wieder herausgeschleudert wird. Auch die ödematös geschwollene Schleimhaut der korrespondierenden Stelle der linken Seite zeigt diese auffallende respiratorische Verschieblichkeit, wenn auch eine zirkumskripte, tumorartige Schwellung auf dieser Seite nicht zu konstatieren ist. Ein besonderes schnarrendes Geräusch wird durch diese ventilartigen Bewegungen der Schleimhautschwellungen bei der Atmung nicht hervorgerufen, doch kommt dieselbe dem Patienten als ein fortwährendes „Auf- und Abwärtsklappen eines Fremdkörpers im Halse“ zum Bewusstsein. Die beiden Taschenbänder, namentlich das linke, springen etwas stärker gegen das Larynxlumen vor, haben ödematösen Glanz und grauweisse Farbe. Die Stimmbänder sind rot gefärbt und

geschwollen. Die tracheoskopische Untersuchung zeigt mässige säbelscheidenförmige Einengung des Tracheallumens.

Auch bei diesem Patienten wurde die Strumektomie von Herrn Regierungsrat Gersuny und zwar am 10. Mai 1904 ausgeführt.

Am 20. Mai wurde Patient in vollem Wohlbefinden aus dem Rudolfinerhause entlassen. An der rechten Halsseite sieht man eine ungefähr 12 cm lange, schräg verlaufende, frische Operationsnarbe, nur der unterste Wundwinkel hat sich noch nicht geschlossen.

Die laryngoskopische Untersuchung zeigt die Epiglottis, Stimmbänder und Taschenbänder schlank und von normaler Farbe. Die aryepiglottischen Falten und die Schleimhaut der Aryknorpel und der Hinterwand erscheinen zwar plumper als normal, aber im Vergleich zu dem Zustande vor der Operation ganz beträchtlich zarter, namentlich ist keine Spur mehr von jenen oben beschriebenen schlotternden, respiratorisch verschieblichen, ödematösen Schleimhautschwellungen am oberen Rande des aditus ad laryngem wahrzunehmen.

Ein Jahr nach Aufnahme dieses Befundes hatte ich Gelegenheit, den Patienten wieder zu untersuchen.

1. Mai 1905: Patient zeigt einen fast vollkommen normalen Larynx. Die Schleimhaut der hinteren Wand und der Ueberzüge der Santorini'schen Knorpel ist im ganzen vielleicht eine Spur dicker als de norma, weder von diffusem, noch von zirkumskriptem Oedem lässt sich etwas wahrnehmen.

Wir sehen demnach, dass auch in diesem Falle nach der Strumektomie nur die auf Stauung beruhenden Veränderungen der Schleimhaut, also das Oedem und der grösste Teil der Schwellung, zurückgegangen sind; hingegen haben sich infolge der länger dauernden komprimierenden Wirkung der Struma und der damit zusammenhängenden Stauung bereits hyperplastische Veränderungen in der Schleimhaut, wenn auch ganz geringen Grades, ausgebildet, welche sich auch nach dem Aufhören der Kompression noch als Verdickung namentlich jener Anteile der Kehlkopfschleimhaut manifestieren, die am meisten unter der Stauung zu leiden hatten, nämlich der Schleimhaut der Hinterwand und der Aryknorpelüberzüge. Eine histologische Untersuchung konnte in diesem Falle nicht vorgenommen werden.

Hingegen bin ich in der Lage, den histologischen Befund der exzidierten Schleimhautpartien des nächsten Falles anzuführen. Als ich nämlich meinem früheren Chef, Herrn Dozenten Dr. Hajek, von meinen beiden eben geschilderten Fällen Mitteilung machte, erinnerte er sich, vor zwei Jahren einen ähnlichen Fall beobachtet zu haben, teilte mir dessen Krankengeschichte mit, und übergab mir ein aus dessen Larynx exzidiertes Gewebsstück. Ich mache von der liebenswürdigen Erlaubnis, den Fall im Anschlusse an meine eigenen Beobachtungen zu publizieren, gerne Gebrauch.

Fall III. Es handelt sich um einen 45jährigen Mann, H. Sch., welcher, seit Jahren mit einer grossen Struma behaftet, wegen Atemnot ärztlichen Rat einholte.

Bei der Untersuchung fand Herr Dozent Hajek, ebenso wie ich in meinen beiden ersten Fällen, schlotternde, respiratorisch verschiebliche, ödematöse, blassrötlich gefärbte, an der Oberfläche glatte Schleimhautschwellungen an den aryepiglottischen Falten und Aryknorpelüberzügen, welche zum Teil die den Patienten so sehr beängstigende Dyspnoe verursachten.

Herr Dozent Hajek exzidierte die am stärksten die Atmung behindernden Tumoren. Die Struma wollte sich der Kranke nicht operativ entfernen lassen.

Mehrere Monate nach dieser Palliativoperation konnte man konstatieren, dass einer der bereits entfernten Tumoren sich neuerlich gebildet hatte. Patient entzog sich einer weiteren Beobachtung und Behandlung.

Die histologische Untersuchung der exzidierten Gewebsstücke, welche ebenfalls Herr Dozent Sternberg auszuführen die Liebenswürdigkeit hatte, ergab im wesentlichen das gleiche Resultat wie bei Fall I. Auch hier zeigte sich eine Verbreiterung des Epithels, dessen oberflächlichste Lagen aus kubischen Zellen bestanden, jedoch im Gegensatze zum ersten Falle bereits deutliche Verhornung aufwiesen; ferner Verbreiterung des Stromas, die Bindegewebsbündel auseinandergeworfen, krümlige Massen (Oedem) in deren Zwischenräumen, strotzend gefüllte, zahlreiche Blut- und Lymphgefässkapillaren.

Dieser Fall zeigt ebenso wie Fall V so recht deutlich, dass chronisches Stauungsödem der Larynxschleimhaut, hervorgerufen durch Struma, nicht durch Behandlung dieser Schwellung im Larynx, sondern kausal durch Strumektomie behandelt werden muss. Denn die lokale Behandlung, sei es durch Skarifikation der Oedeme oder durch Entfernung der ödematösen Schleimhautpartien, kann nur eine palliative Wirkung haben. Nach einem länger oder kürzer dauernden Intervall tritt Rezidive ein, welche ja doch schliesslich die Strumektomie, in diesem Falle die Radikaloperation, unbedingt notwendig macht.

In der Folgezeit richteten wir unser Augenmerk auf analoge Larynxveränderungen bei Strumen und hatten innerhalb kurzer Zeit Gelegenheit, zwei neue Fälle in dem Ambulatorium des Herrn Dozenten Hajek aufzufinden. Sie stellen allerdings nur einmalige Beobachtungen dar, zeigen die oben erwähnten Veränderungen nur in mässigem Grade, bilden aber immerhin einen Beweis dafür, dass die in Rede stehende Erkrankung keineswegs eine so seltene ist, als man nach Durchsicht der Literatur anzunehmen geneigt wäre.

Der erste dieser Fälle ist folgender:

Fall IV. C. M., sonst gesunder, kräftig gebauter, gut genährter, 34jähriger Bureauarbeiter, klagt über seit einem Jahre bestehende Atembeschwerden.

Status praesens: Struma cystica colloides mit grossen Knollen vorn im Mittellappen, sowie in den seitlichen Partien der Schilddrüse. Der Halsumfang, über die grösste Konvexität der Struma und die Vertebra prominens gemessen, beträgt 45 cm. Es besteht stridoröses Atmen.

Laryngoskopische Untersuchung: Die hintere Fläche der hinteren Larynxwand ist etwa auf das Doppelte ihres normalen Volumens angeschwollen, von blassrötlicher Farbe, feuchtem Glanze, ödematösem Aussehen. Die aryepiglottischen Falten und die Schleimhautüberzüge über beiden Aryknorpeln sind ebenfalls ödematös angeschwollen, von blassrötlicher Farbe. Die übrige Larynxschleimhaut ist anscheinend normal.

Das Tracheallumen ist, ungefähr vom 5.—6. Ringe angefangen, säbelscheidenförmig eingeengt.

Wir empfahlen dem Patienten die Strumektomie. Er erschien nicht mehr im Ambulatorium; wir können demnach Weiteres über diesen Fall nicht mitteilen.

Fall V. W. R., 34jährige Schneiderin, erschien im Ambulatorium mit der Klage über Atemenge bei körperlichen Anstrengungen. Seit ihrem 17. Lebensjahre

hat sie einen Kropf, der nach ihrer Angabe in den letzten drei Monaten an Grösse zugenommen hat, und erst seit dieser Zeit leidet Patientin an leichten Atembeschwerden. Im übrigen will sie stets gesund gewesen sein.

Status praesens: Anämisches Individuum. Die Volumszunahme der Schilddrüse betrifft namentlich ihren linken Lappen, welcher Kleinapfelgrösse besitzt. Die Konsistenz der Struma ist eine ziemlich derbe. Der Halsumfang über ihre grösste Konvexität und die Vertebra prominens gemessen beträgt 37 cm. Leichtes Stenosengeräusch bei tiefer Respiration.

Laryngoskopischer Befund: Oedematöse Schwellung des Aditus ad laryngem in seinem hinteren Anteile, namentlich ist die Schleimhaut der aryepiglottischen Falten und der Aryknorpelüberzüge auf das Doppelte des normalen Volumens vergrössert. Die Oberfläche ist glatt, feuchtglänzend, von graurötlicher Farbe.

Die Tracheoskopie ergibt geringe Einengung des Lumens der Luftröhre.

Der in diesem Falle erhobene Befund erinnert sehr an den der vorherigen Beobachtung. Auch dieser Patientin wurde der Rat erteilt, sich die Struma entfernen zu lassen, doch entzog auch sie sich der weiteren Beobachtung.

Nun möchte ich, von der freundlichen Erlaubnis des Herrn Geheimrates Krieg Gebrauch machend, im Anschluss an meine eigenen Fälle über seine 5 Beobachtungen berichten.

Krieg hat in seinem im Jahre 1892 erschienenen „Atlas der Kehlkopfkrankheiten" vier auf unser Thema Bezug habende Fälle abgebildet und drei von ihnen mit kurzem erläuternden Texte versehen.

Auf meine briefliche Anfrage, ob diese Fälle sonst irgendwo in extenso publiziert seien, hat mir nun Herr Geh. Hofrat Krieg, die Frage verneinend, die Krankengeschichten in ausführlicherer Form und zum Teile mit einem längeren Decursus morbi versehen übersandt. Er fügte ausserdem dem Berichte noch eine fünfte interessante Beobachtung bei und gab mir in seiner überaus grossen Liebenswürdigkeit die Erlaubnis, von seinen Mitteilungen den mir geeignet erscheinenden Gebrauch zu machen.

Im Folgenden will ich Herrn Hofrat Kriegs Ausführungen wiedergeben.

Der zunächst zu schildernde Fall erscheint im Atlas auf Tafel II, Fig. 6 abgebildet und als „akute Entzündung des subglottischen Teiles — Ursache: Erkältung bei vorhandener hochgradiger Struma" bezeichnet. — Ein weiterer erläuternder Text fehlt.

Die genaue Krankheitsgeschichte lautet:

Fall VI: „Beobachtung im Dezember 1885. Frau C. B., 35 Jahre alt. Sehr stattliche, korpulente Dame. Seit 2 Jahren häufige Katarrhe im Hals und in den Bronchien, Räusperzwang, Heiserkeit, Atemenge, seit November alles gesteigert, seit 14 Tagen Aphonie, Hustenreiz, Atemenge bis zu Stickanfällen.

Das laryngoskopische Bild ist das im Atlas: Die oberen Flächen beider Stimmlippen leicht gerötet, die Innenflächen zu roten Wülsten verdickt, die nur wenig Luft durchlassen; beim Phonieren treten die Stimmlippenränder beinahe nebeneinander, so dass von jenen subglottischen Schwellungen nur wenig zu sehen ist.

Ursache: Struma der ganzen Schilddrüse, besonders aber des rechten Hornes, hart. Halsumfang 43 cm.

Solche Exazerbationen ihres Kehlkopfleidens wiederholten sich im Laufe der nächsten Jahre öfter, gingen aber immer vorüber, ohne zum Aeussersten zu führen.

Im Jahre 1891 ergab die Untersuchung auch Schiefstand des Larynx von rechts vorne nach links hinten durch Druck seitens der Struma.

Im Jahre 1893 wurde von Kocher das rechte Horn der Struma reseziert, von der gleichzeitig versuchten Resektion des linken Hornes aber wegen gefährlicher tiefliegender Blutung abgestanden. Die Hoffnung, dass dieses linke Horn vielleicht einschrumpfe, wurde nicht erfüllt, es wuchs sich vielmehr zu einer recht grossen Struma aus, welche bis heute ziemliche Beschwerden, Atemnot, Hustenreiz, Bronchialkatarrhe veranlasst, jedoch nicht bis zu dem früheren hohen Grade. Zu erneuter Operation hat aber Niemand Neigung.

Als ich die Patientin im Oktober 1901 letztmals untersuchte, fand ich beide Stimmlippen rot, an der linken eine subglottische rote Schwellung.

Unserer Meinung nach handelt es sich in diesem Falle, wie auch aus der Betrachtung des im Atlas enthaltenen Bildes einerseits, andererseits schon aus der Benennung des Falles hervorgeht, um akute Exazerbation einer vorhandenen chronischen Entzündung. Die so beträchtliche subglottische Schwellung aber hängt offenbar mit den durch die Struma in diesen Teilen bewirkten Stauungserscheinungen zusammen. Die zuletzt vorgenommene Untersuchung stellt denn auch einen Beweis für die Richtigkeit dieser Annahme dar, indem entsprechend der Entfernung des rechten Hornes die rechtsseitige subglottische Schwellung geschwunden und nur die linksseitige geblieben war.

Die Besohreibung des nun folgenden Falles ist im Atlas zum Teile enthalten.

Fall VII (Atlas Tafel III, Fig. 9): „54jähriger Oberamtsbaumeister. Beobachtung Dezember 1890. Druckgefühl in der Kehle. Stimme gespalten. Schwellung am Halse, rasch wachsend. Halsumfang 46 cm. Von ihr und einer hinter dem rechten Sternocleidomastoideus jüngst aufgetretenen Drüse strahlen Schmerzen in den Nacken, Scheitel bis zur Stirne aus. Schlechtes, bleiches Aussehen. Oedematöse Schwellung beider Stimmlippen mit Venektasien und submukösen Blutungen. Diagnose: Carcinoma glandulae thyreoideae. Tod im Sommer 1901."

Fall VIII und IX sind zwar im Atlas fast mit denselben Worten, wie in Kriegs brieflichen Mitteilungen erörtert, ich will sie jedoch der Vollständigkeit und Uebersichtlichkeit halber hier wiedergeben.

Fall VIII (Tafel V, Figur 4): „52 Jahre alter Kaufmann. Beobachtung Juni 1879. Seit vielen Jahren Atem eng, gequetschte Stimme durch grosse, harte Struma, Dämpfung in der linken Lungenspitze. Parese des rechten Glottisöffners. Aus der Vorderfläche der Hinterwand des Larynx ragen zwei kegelförmige ödematöse Schleimhautzapfen hervor, sonst Hinterwand gesund; im Mai 1888 ist nur noch der linke, im April 1891 auch dieser nicht mehr zu sehen, unter übrigens gleichen Verhältnissen der Hinterwand."

Fall IX (Tafel XXXIV, Figur 3): „Achtjähriger Knabe. Beobachtung Februar 1891. Seit drei Monaten Atemgeräusch bemerkt, seit 14 Tagen Anschwellung des Halses. Hochgradiger Stridor. Gequetschte Stimme. Grosse Struma, besonders des rechten Hornes, hoch bis zum oberen Rand des Schildknorpels und tief bis zur Wirbelsäule reichend. Die Hautvenen über der Geschwulst stark ausgedehnt. Halsumfang 33 cm. Ein Drüsenknoten auch in der Mittellinie zwischen Zungenbein und Schildknorpel. Nahe unter den Stimmlippen sieht man die Seitenwände als rote rundliche ödematöse Wülste vorspringen. Auf Jodsalbe geht in vier Wochen der Tumor bis auf Haselnussgrösse zurück und verschwinden alle Beschwerden und Veränderungen.

Fall X beansprucht wieder grösseres Interesse, weil er einerseits bisher

nirgends publiziert oder abgebildet ist, andererseits ein ausgezeichnetes Analogon unserer Fälle I, II, III darstellt. Er lautet:

„52 Jahre alter Wirt. Einzige Beobachtung am 3. Mai 1892. Adipositas, Atemnot, Stridor inspiratorius, Ventilklappengeräusch, gequetschte Stimme, alles verursacht durch schlotternde, ödematöse, tumorartig verdickte Schleimhaut der Vorderfläche der Hinterwand mit medianer Kerbe; sie sinkt durch die Inspiration bis zur Unsichtbarkeit in den Kehlkopf hinab und wird durch die Exspiration als mächtiger Tumor sichtbar, bis zum Rand des Kehlkopfeingangs emporgeschleudert.

Gestorben 1899, unbekannt, woran."

Wenn wir also nochmals die im Vorstehenden geschilderten fremden und eigenen Beobachtungen überblicken, so müssen wir zunächst sagen, dass durch die infolge des Strumadruckes in den Kehlkopfgefässen hervorgerufene Stauung sämtliche Partien der Kehlkopfschleimhaut in ödematösen Zustand versetzt werden können, wodurch sie unter gewissen Umständen ein nicht unbeträchtliches mechanisches Atmungshindernis bilden. — Am häufigsten sind die Partien der Hinterwand (in 6 Fällen) betroffen, nächst dem am häufigsten die aryepiglottischen Falten und die Schleimhautüberzüge der Aryknorpel (in 5 Fällen), dann die Stimmbänder (3 mal), dann der Kehldeckel und die subglottischen Partien. Nach Strumektomie schwinden im allgemeinen die Erscheinungen, jedoch bleiben, wenn die Kompression lange eingewirkt und demnach das Oedem lange bestanden hat, auch nach der Strumektomie gewisse Veränderungen; ob temporär oder für immer, können wir mit Sicherheit nicht entscheiden. Diese Dauerveränderungen verraten sich im laryngoskopischen Bilde als nicht ödematöse Verdickungen von gewissen Schleimhautanteilen und dürften histologisch begründet sein in Verdickung beziehungsweise Verhornung des Epithels und Vermehrung des Stromas.

Ich kann die Arbeit nicht schliessen, ohne nochmals dem Herrn Geh. Hofrat Professor Krieg für sein überaus liebenswürdiges Entgegenkommen verbindlichst zu danken.

VI.

(Aus der Klinik und Poliklinik für Hals-, Nasen- und Ohrenkranke des Prof. Dr. Gerber in Königsberg i. Pr.)

Klinische Beobachtungen im Jahre 1904[1]).

Von

Dr. med. **Georg Cohn,** I. Assistenzarzt.

1. Paresen der Stimmlippen.

Unter den mannigfachen pathologischen Prozessen, welche wir im Laufe des Jahres 1904 bei den 497 mit Larynxaffektionen behafteten Patienten zu beobachten Gelegenheit hatten, erregten besonders die mit Lähmungserscheinungen einhergehenden Erkrankungen unser Interesse; die Paresen bieten uns ja in der Ergründung ihrer Aetiologie die meisten Schwierigkeiten, geben uns dagegen andererseits oft die ersten sicheren Fingerzeige für beginnende oder bis dahin verborgene schwere Allgemeinerkrankungen. Ausserdem hat schon v. Ziemssen (s. Semon, Heymann's Handbuch) betont, dass bei den einzelnen Lähmungen infolge der Subtilität und räumlichen Gedrängtheit der hier in Frage kommenden Muskeln und Nerven eine scharfe Abgrenzung der neuropathischen und myopathischen Pathogenese sehr häufig unmöglich ist; wir werden überhaupt recht selten in die Lage kommen, eine rein myopathische Affektion exakt nachweisen zu können, da wir selbst bei den landläufigen Ursachen, wie Katarrh und Ueberanstrengung der Stimme niemals neben den erkrankten Muskeln eine gleichzeitige Mitbeteiligung der sie versorgenden und in ihnen verlaufenden Nerven ausschliessen können. Wir bezeichnen daher die Paresen, mit Ausnahme derjenigen des gesamten N. recurrens, kurzweg nach der befallenen Muskelgruppe und suchen erst durch eine an die Untersuchung des Larynx sich anschliessende Aufnahme des allgemeinen Status die Basis der Parese festzustellen.

---

1) Die otologischen Mitteilungen erscheinen im Archiv für Ohrenheilkunde. Bd. 67.

Von den von uns beobachteten 58 Fällen entfallen:

36 = 62,1 pCt. Paresen der Mm. interni,
2 = 3,4 „ „ „ „ transversi,
4 = 6,9 „ „ „ „ interni et transversi,
1 = 1,7 „ „ „ „ adductores,
4 = 6,9 „ „ „ „ postici,
11 = 18,9 „ „ „ Nn. recurrentes.

Sehen wir uns diese Paresen in bezug auf ihre Ursache an, so konnte dieselbe zunächst im allgemeinen festgestellt werden in 50 Fällen, also in 86,2 pCt. Es ergab sich also daraus für uns: Die Lähmungen des Kehlkopfes sind in ihrer Ursache geklärt in 86,2 pCt.; und zwar handelte es sich dabei in 77,6 pCt. um peripherische Lähmungen, sei es nun auf myopathischer oder neuropathischer Grundlage, in 8,6 pCt. um zentrale Lähmungen; in 13,8 pCt. liess sich durch objektive Untersuchung eine Ursache nicht feststellen.

Ganz anders werden nun die Zahlenverhältnisse werden, wenn wir die Ursachen bei den einzelnen Formen der Paresen prozentualiter feststellen. Die Lähmung der Mm. interni ist fast stets ihrer Aetiologie nach erkennbar, da sie ja bekanntlich eine recht häufige Begleit- resp. Folgeerscheinung länger andauernder Katarrhe, stärkerer Anstrengung oder falschen Gebrauchs der Stimmlippen etc. ist und sich ausserdem bei der Hysterie findet; auf dieselben Ursachen dürfte fast stets die allerdings recht seltene isolierte Parese der Mm. thyreo-arythaenoidei transversi zurückzuführen sein. Grössere Schwierigkeiten bietet schon die Kombination beider Paresen; ich finde sie verursacht nach unseren Aufzeichnungen: 2 mal = 50 pCt. durch zentrale Prozesse (je eine Tabes dors. und eine Bulbärparalyse), einmal war die Ursache peripher, eine Struma, und einmal fehlt die Ursache; es dürfte sich in letzterem Falle höchstwahrscheinlich um einen Katarrh oder ebenfalls starke Anstrengung der Stimme handeln.

Die von uns beobachteten Paresen der Mm. postici waren in zwei Fällen = 50 pCt. durch zentral sitzende Herde bedingt (je eine Tabes und eine Encephalomalacie), einmal wurde sie durch eine Struma, also peripher, verursacht, und in einem Falle blieb uns die Basis verborgen.

Am wichtigsten sind für uns nun die Paresen des Nervus recurrens, welche wesentlich andere Zahlenverhältnisse bieten; wenn wir uns zunächst der Lokalisation der Lähmung zuwenden, so waren:

1 = 9,1 pCt. doppelseitig,
7 = 63,6 „ linksseitig,
3 = 27,3 „ rechtsseitig.

Bei ihnen konnten wir im ganzen 7 mal, also in 63,6 pCt. die Ursache feststellen, und zwar handelte es sich dabei in 54,5 pCt. um peripherische, in 9,1 pCt. um zentrale Lähmungen; 36,4 pCt. blieben ihrer Ursache nach unaufgeklärt.

Für die einmal beobachtete doppelseitige Recurrensparese fand die objektive Untersuchung keine genügend erklärende Ursache, ebenso dreimal

bei linksseitiger Recurrensparese; von den übrigen vier Fällen waren zwei eine Folge von Lues, zwei durch Strumen verursacht; also ergab sich für uns: Bei der linksseitigen Recurrensparese konnte in 57,1 pCt. die Ursache festgestellt werden, in 42,9 pCt. nicht. Die Aetiologie der rechtsseitigen Parese war stets feststellbar, nämlich einmal war es ein Carcinoma oesophag., einmal ein Pleuraendotheliom und einmal Syringomyelie: 66,7 pCt. zentrale, 33,3 pCt. peripherische Lähmungen.

Das Lebensalter scheint auf das Vorkommen der Recurrensparese keinen besonderen Einfluss zu haben; immerhin kommt wohl die grössere Anzahl im höheren Alter vor, wie ja auch, wenn wir das Geschlecht berücksichtigen, männliche Personen, die durch berufliche Tätigkeit, durch Alkohol etc. mehr den Schädigungen ausgesetzt sind, als Frauen, häufiger als letztere von ihr betroffen werden.

Das Material dieses einen Jahres ist natürlich viel zu gering, um hieraus allgemein gültige Schlüsse ziehen zu können, da ja jeder neu hinzukommende Fall das Zünglein der Wage ganz bedenklich nach der einen oder anderen Seite neigen würde; ich füge deshalb zum Vergleich die von Avellis[1]) bei 150 Fällen von Recurrensparese festgestellten Ergebnisse hier an, es waren

8 pCt. doppelseitige Lähmungen,
61,3 „ linksseitige „
30,7 „ rechtsseitige „

Zahlen, die den von uns festgestellten gewiss recht nahe stehen. Die Ursache konnte bei ihm in 56,7 pCt. festgestellt werden, bei unserem kleinen Material in 63,6 pCt.

Die verhältnismässig grosse Zahl der Fälle, in denen die objektive Untersuchung zur Auffindung der Ursache versagt, hat nun dazu geführt, dass man gar zu leicht geneigt ist, „rheumatische Prozesse“ für die Aetiologie heranzuziehen. Nach unseren Anschauungen kommt dieses Moment weit seltener in Frage, als Schwellungen und Verkäsung der Bronchialdrüsen, besonders Indurationsprozesse derselben in der Umgebung des Nerven, die dem Nachweise verborgen bleiben und durch ihren Druck Erkrankungen des Nerven selbst hervorrufen. Wir sind deshalb auch mit der Prognose recht vorsichtig und wollen die Diagnose „rheumatische Lähmung“ erst post hoc gestellt wissen, erst dann also, wenn alle Erscheinungen, sei es mit oder ohne therapeutische Mittel, zur Norm zurückgekehrt sind und kein Zeichen für eine andere Ursache spricht; Erkältungen, speziell „Influenza“, spielen ja freilich in der Anamnese dieser Kranken häufig eine Rolle; in wie weit sie aber als ätiologisch oder auch nur als auslösend zu betrachten sind, mag dahingestellt bleiben. Vor allem aber spricht die Ohnmacht der Therapie in den meisten Fällen für eine fortbestehende, ernste, unangreifbare Noxe.

---

1) Avellis, Berliner Klinik. 1891. Heft 40.

Von den Fällen, die einer näheren Besprechung unterzogen werden sollen, sei zunächst folgender, der schon im Jahresbericht 1902 erwähnt und inzwischen weiter beobachtet wurde, erwähnt, da er ein Beleg für die Posticusparese als Frühsymptom der Tabes ist.

Bei C. R., 35 J., ist 1902 notiert:

„Beiderseitige Posticusparese, kombiniert mit leichter Internus- und Transversuslähmung anf beiden Seiten — Fehlen der Patellarreflexe, keine Pupillenstarre, keine Sensibilitätsstörungen, Romberg ganz schwach angedeutet." — Als Pat. in diesem Jahre wieder die Poliklinik aufsuchte, konnte man neben dem oben angegebenen Larynxbefunde sämtliche klassischen Symptome der Tabes nachweisen; auch hier war also die Posticusparese eins der ersten Zeichen der beginnenden Tabes, und dieser ihrer Bedeutung als Frühsymptom entspricht auch die Forderung, dass bei Verdacht auf organische Nervenkrankheit eine Untersuchung des Larynx stets vorgenommen werden sollte. — Da Pat. an hochgradiger Atemnot litt, sehr häufig von Larynxkrisen befallen wurde, schlugen wir ihm wiederholt die prophylaktische Tracheotomie vor, die er jedoch stets ablehnte.

Die Frage der Berechtigung der prophylaktischen Tracheotomie bei derartigen, mit grosser Atemnot einhergehenden Erkrankungen ist ja noch eine vielfach umstrittene und im allgemeinen gewiss recht schwer präzise zu beantworten. Wenn wir in Fällen, in denen wir durch kein konservatives Mittel dem Kranken subjektive Erleichterung schaffen können, zu dieser Operation raten, so gibt uns ein Fall, der einen Tag, nachdem er die Tracheotomie abgelehnt hatte, an plötzlich auftretender Atemnot ad exitum kam, gewiss hierzu Berechtigung, zumal ja alle anderen Eingriffe, es sei an Intubation, Thyreotomie mit Exstirpation einer Stimmlippe und an die Durchschneidung eines Recurrens erinnert, sich bisher als völlig erfolglos erwiesen haben. —

Zu den nicht allzu häufigen Vorkommnissen gehören nach Felix Semon die Lähmungen des Larynx bei Syringomyelie; ich erlaube mir deshalb folgenden und seitens der kgl. mediz. Klinik des Herrn Geheimrat Lichtheim zwecks Untersuchung des Larynx mit dieser Diagnose zugesandten Fall hier anzuführen.

J. D., 42 Jahre, männlich.

Anamnese: Seit dem 7. Lebensjahre leidet Pat. an Psoriasis; vor 3 Jahren bekam er heftige reissende Schmerzen in der rechten Körperhälfte, Zittern im rechten Arm und Bein, verbunden mit Schwächegefühl in letzterem, Beschwerden, die wieder schwanden. Seit Dezember 1903 Schwäche im linken Daumen, die allmählich Hand und Vorderarm mitergriff; zu gleicher Zeit bemerkte er bei einer zufälligen Verbrennung der rechten Schulter, dass er in ihr, wie in der ganzen oberen Extremität rechts kein Schmerzgefühl hatte; im Laufe des Jahres 1904 bekam er drei Anfälle von heftiger Atemnot, verbunden mit Angstgefühl.

Status: Mittelkräftiger Mann, dessen Brust- und Bauchorgane gesund sind.

Hirnnerven: N. I. Geruchsvermögen normal. Nn. II, III, IV, V, VI normal, ebenso VIII, XI und XII.

Nn. VII, IX, X.

Rachen anatomisch normal, desgl. die Bewegungen des Segels, Sondenberührung wird empfunden, ruft jedoch keinen Reflex hervor; ebenso in der Nase.

Larynx: Epiglottis, Stimm- und Taschenbänder anatomisch ohne Besonderes. Rechter Aryknorpel steht etwas höher, das rechte Taschenband legt sich über das vordere Drittel der Stimmlippe herüber. Bei Phonation steht die rechte Kehlkopfhälfte vollständig still, die linke legt sich an die rechte heran; bei Respiration

ebenfalls völliger Stillstand der rechten Kehlkopfhälfte annähernd in Medianstellung mit glattem Rand ohne Exkavation, die linke in Adduktionsstellung geht bei tiefster Inspiration nicht weiter in Abduktionsstellung zurück. Reflexerregbarkeit an der Epiglottis und der hinteren Larynxwand herabgesetzt, nicht völlig aufgehoben, im Innern des Larynx ziemlich erhalten.

Laryngologische Diagnose: Parese des rechten Recurrens und des linken Posticus. — Hypaesthesia laryngis.

Periphere Nerven: Deutliche Atrophie der Muskulatur der linken Hand, links grobe Kraft herabgesetzt; keine Entartungsreaktion. Starke Herabsetzung der Sensibilität für Tast-, Schmerz- und Temperatursinn auf der rechten Thoraxhälfte bis zum fünften Interkostalraum und der rechten Seite des behaarten Kopfes, des rechten Halses und des rechten Armes, mit Ausnahme der Innenseite und der Handfläche, wo nur der Temperatursinn herabgesetzt ist. Geringe Hypästhesie für alle Qualitäten links auf Brust und Rücken bis zur vierten Rippe und im linken Arm.

17. November. Hochgradige, 3 Stunden dauernde Dyspnoe. Laryngoskop. Stimmritze sehr eng, linke Stimmlippe adduziert, macht sehr geringe Bewegungen. — Auf eigenen Wunsch Entlassung des Patienten.

Gehen wir zunächst auf die motorischen Störungen ein, so sind bei der Syringomyelie nach Dreyfuss[1]) komplette Recurrenslähmungen ungleich häufiger beobachtet worden, als Posticusparesen, doch ist weder die Zahl der einen eine so grosse, noch die der anderen eine so kleine, dass wir dieses Faktum bereits als ein gesetzmässiges bezeichnen könnten. — In unserem Falle ist die linksseitige Posticusparese wohl auch als ein Vorläufer der totalen Recurrenzparese aufzufassen. Die Störungen der Sensibilität bei der Syringomyelie sind ebenfalls ein noch recht dunkeles Gebiet; nach Schlesinger kommen partielle Empfindungslähmungen vor und diese Hypästhesien werden manchmal dadurch manifest, dass die Patienten sich verschlucken, der Larynx also seine protektorische Funktion nicht mehr ausüben kann; diese Angabe scheint auch für unseren Fall zutreffend zu sein. — In einem Falle, der zur Sektion kam, konnte Hoffmann starke Degeneration des Nerv. recurrens dexter und teilweisen Schwund und Atrophie der rechten Stimmlippe konstatieren. —

Ein anderer Fall mit herabgesetzter Erregbarkeit des Larynx, ebenfalls bedingt durch eine zentrale Erkrankung, ist folgender, der uns seitens der kgl. mediz. Universitätsklinik mit der Diagnose „multiple Sklerose“ zugesandt wurde.

K. B., 17 Jahre, männlich.

Anamnese: Pat. war früher im allgemeinen gesund, erlitt im Oktober 1902 einen Unfall, indem er durch einen vorbeifahrenden Wagen gegen einen Zaun gedrückt wurde; er brach dabei das linke Schlüsselbein, die oberen Brust- und Rückenmuskeln wurden gequetscht. Im September 1903 stellte sich Unsicherheit beim Gehen, Schwanken und Schwindelgefühl, sowie Sehstörungen beim Sehen in der Nähe ein; seit 4 Monaten fällt ihm morgens das Sprechen schwer, die Stimme ist leise und monoton, nicht verlangsamt; ausserdem leidet er an Schlingbeschwerden, indem ihm flüssige, schnell geschluckte Nahrung durch die Nase regurgitiert.

Status: Dürftig ernährter, junger Mann. Innere Organe weisen keine besonderen Veränderungen auf. Sprache ist nasal, eintönig klingend, nicht skandierend, bei Gaumenlauten findet kein völliger Abschluss der Nasenhöhlen statt, es wird eine beträchtliche Menge Luft durch die Nase ausgestossen.

---

1) Dreyfuss, l. c.

Nervensystem: Nn. III, IV, VI. Beim Blick geradeaus grossschlägiger vertikaler Nystagmus, der beim Blick nach unten stärker wird; beim Blick nach der Seite horizontaler Nystagmus.

N. VII. Gaumensegel paretisch, ohne abzuweichen.

Nn. IX, X. Reflexe am weichen Gaumen und im Rachen sehr stark herabgesetzt.

Der Larynx ist anatomisch normal; bei Respiration maximale Abduktionsstellung, motorische Beweglichkeit völlig erhalten; subglottische Schleimhaut völlig normal; besonders auffallend ist, dass man die Epiglottis mit der Sonde hin- und herbewegen, ebenso den Larynx berühren kann, ohne dass Pat. etwas merkt, resp. ohne dass irgend eine Reflexerregbarkeit eintritt.

Laryngologische Diagnose: Anaesthesia laryngis.

Rückenmarksnerven: Mm. trapezius und die gesamte Muskulatur zwischen innerem Rand der Skapula und der Wirbelsäule, die Muskulatur der Ober- und Unterarme, sowie der Hände stark geschwunden; die Bewegungen dieser Muskeln erfolgen mit verminderter Kraft; vordere Halsmuskulatur schwächer als in der Norm; beim Stehen Schwanken; Gang: taumelnd, steif; Fusssohlen schleifen den Boden.

Koordination: Ganz geringe Unterschiede bei feineren Bewegungen der Hände.

Sensibilität normal.

Reflexe: Patellar- und Achillessehnenreflex gesteigert, Babinsky'sches Phänomen.

Elektrisch ist sowohl mit dem faradischen wie mit dem galvanischen Strom die Erregbarkeit des M. cucullaris und rhomboideus verringert.

Echte Anästhesie zentralen Ursprungs mit Erlöschen der Reflexerregbarkeit ist sehr selten; sie wurde mit Sicherheit bei Bulbärparalyse, bei Tabes und Hemiplegie beobachtet und „ihre Möglichkeit ist bei multiplen Herden in beiden Hirnhälften natürlich vorhanden". Bei der multiplen Sklerose finde ich die verschiedensten Mitteilungen betr. die Beteiligung des Larynx am Krankheitsbild. Leube[1]) z. B. konstatierte „eine Unfähigkeit der Stimmbänder, längere Zeit hindurch gleichmässig in Spannung zu verharren", Krause[2]) beobachtete „Schlaffheit der Stimmbänder", während Löri[3]) „Verlangsamung der Muskelaktion" fand. Allen diesen Beobachtungen gemeinsam bleibt die „Störung des Stimmbänderspannapparates", die nach Kussmaul auf „erschwerte und verlangsamte Leitung der motorischen Impulse zu den Muskeln der Atmungswerkzeuge des Kehlkopfs zurückzuführen sei".

Ueber eine Prüfung der Sensibilität finde ich nirgends eine Angabe; die Möglichkeit der Anästhesie ist, wie ich oben bereits ausführte, bei den disseminierten Herden im Gehirn und Rückenmark, deren Symptomenbild ja ein recht verschiedenes und viel gestaltetes sein kann, natürlich vorhanden. Dreyfuss[4]) hat gewiss mit seiner Behauptung Recht, „dass wir noch sehr wenig auf diesem Gebiet wissen; es fehlen eben überall in den Krankengeschichten Angaben über Untersuchungen in dieser Richtung, die, da sie nur mit der Sonde zu bewerkstelligen sind, von dem Untersucher Ausdauer und technische Fertigkeiten ver-

---

1) Leube, Deutsches Archiv für klin. Medizin. Bd. VIII.

2) Krause, Neurologisches Zentralblatt. 1885. No. 23.

3) Löri, Neurologisches Zentralblatt. 1885. No. 23.

4) Dreyfuss, Klinische Vorträge aus dem Gebiete der Otologie u. Pharyngo-Rhinologie. 1897. Bd. II. Heft 6.

langen". Vielleicht bringen weitere Beobachtungen Aufklärung darüber, ob Sensibilitätsstörungen des Larynx sich häufiger bei „multipler Sklerose" finden und ob man vielleicht den Kussmaulschen Satz nach dieser Richtung erweitern könne.

Auch den Sprachstörungen hat man bei cerebralen organischen Erkrankungen bisher seitens der Laryngologen wenig Aufmerksamkeit geschenkt, da auch hier eine Unterscheidung zwischen Phonationsstörung infolge der Herdsymptome oder infolge gehinderter Funktion der Abduktoren recht schwierig ist; in diese Gruppe gehört folgender von der kgl. mediz. Universitätsklinik des Herrn Geh. Rat Lichtheim uns zwecks Larynxuntersuchung zugesandter Fall mit der Diagnose: Encephalomalacia. Sclerosis arter. basilaris.

Anamnese: K. G., 44 Jahre, männlich, war früher im allgemeinen gesund; seit 8 Wochen hat er Sausen im Kopf, Schwindel, Unsicherheit beim Gehen; vor 14 Tagen ist das Sehen schlechter geworden, er griff vorbei, hatte Doppelbilder und heftigen Schwindel; die Sprache fiel ihm schwer und wurde immer undeutlicher.

Status: Mittelkräftiger Mann, dessen innere Organe keine besonderen Veränderungen aufweisen, dessen periphere Arterien weich und normal sich anfühlen.

Nervensystem: Bei allen Blickrichtungen geringer Nystagmus; bei Blick nach rechts gehen die Augen unter etwas stärkerem Nystagmus zunächst normal weit hinüber, kehren jedoch sehr bald in die Ruhestellung zurück; keine Ptosis, keine Doppelbilder; am Augenhintergrund ist besonders rechts die Arter. retinae sklerotisch. Die Sprache ist etwas erschwert, eintönig, schwerfällig, wenig heiser, nicht nasal. Nase, Nasenrachenraum ohne Befund.

Larynx: Schleimhaut der Hinterwand gewulstet, von ödematös blassem Aussehen; Stimmbänder gerötet, verdickt, mit Schleim belegt. Die Phonation ist erschwert und kann Pat. den Ton nicht lange halten; bei Respiration stehen die Stimmlippen in Adduktionsstellung und gehen auch bei tiefster sowohl willkürlich wie unwillkürlich ausgeführter Inspiration nicht weiter auseinander. Glottisschluss träge, aber ziemlich vollständig, Reflexerregbarkeit etwas herabgesetzt.

Laryngologische Diagnose: Parese der Postici.

Obere Extremitäten: Sensibisität normal, grobe Kraft herabgesetzt.

Untere Extremitäten: Gang langsam, Schritte klein, schleppend, grobe Kraft gering.

Therapie: Inunktionskur.

Im Laufe der Behandlung bedeutende Besserung; Blicklähmung und Nystagmus fast geschwunden, die Schwäche in den Extremitäten ist geringer.

Die Beobachtungen, dass bei encephalomalacischen Herden Störungen sowohl der Motilität wie der Sensibilität oder beider zugleich im Larynx eintreten können, sind nicht häufig; natürlich wird für den Grad der Lähmung die Ausdehnung resp. der Sitz des Herdes ausschlaggebend sein. Wir werden eine Parese resp. Paralyse theoretisch dann erwarten können, wenn die Erweichungsherde lokalisiert sind,

1. im Rindenzentrum für die motorischen resp. sensiblen Funktionen des Kehlkopfs,
2. in der Medulla oblongata, dem Sitz des Vago-Accessoriuskerns,
3. in der Verbindungsbahn zwischen den beiden Ersten.

Die Frage, ob infolge einer Herderkrankung eine Posticusparese eintreten könne, ist ja eine vielfach umstrittene, ist jedenfalls aber nach den Ausführungen von Dreyfuss hypothetisch denkbar: „indem wir ja bewusst und willkürlich die

Mm. postici zur Kontraktion bringen können" — „eine Willensmöglichkeit, welche sicherlich durch eine Nervenbahn, die von einem Punkte der Grosshirnrinde zum Kerngebiet des Vago-Accessorius geht, repräsentiert wird".

Der Sitz dieses Zentrums wird im Gyrus praefrontalis zwischen Sulcus cruciatus und Stirnlappen angenommen, doch wissen wir über dasselbe wie über den Verlauf der Verbindungsbahn recht wenig. In Wirklichkeit sind noch niemals isolierte Abduktorenlähmungen infolge Erkrankungen von Gehirnpartien oberhalb der Medulla oblongata beobachtet worden und man schloss daraus für die differentielle Diagnose: Lähmungen der Mm. postici haben ihren Sitz entweder im Muskel selbst, im peripheren Nerv oder im Vago-Accessoriuskern.

In dem uns beschäftigenden Fall müssen wir ebenfalls aus den ihn begleitenden Veränderungen auf letztere Erkrankung schliessen, also die Erweichungsherde in der Medulla oblongata und im Pons annehmen.

2. Noduli chordarum vocalium.

Eine andere Gruppe von pathologischen Veränderungen des Larynx, die wir im Laufe des Jahres häufiger, acht mal, beobachteten, bilden die sogenannten Sänger- oder Entzündungsknötchen. In bezug auf die Beschwerden, die sie verursachten, wurde uns fast stets plötzlich eingetretene oder seit längerem bestehende Heiserkeit angegeben. Eine Besichtigung des Larynx ergab dann, wie bekannt, stets an der Grenze zwischen vorderem und mittlerem Drittel, am sogenannten ersten Schwingungspunkt, oder fast in der Mitte der Stimmlippen, an ihrem medialen Rande zwei symmetrisch einander gegenübersitzende, bis stecknadelkopfgrosse Knötchen, welche ohne scharfe Grenze in die Stimmlippen, deren Farbe sie auch hatten, übergingen; entzündliche Erscheinungen seitens der Stimmlippen waren dabei durchaus nicht immer vorhanden, vielmehr erhoben wir in vier Fällen, also bei der Hälfte, einen sonst völlig normalen Befund; unsere Nachforschungen, ob die Patienten — es waren meist jugendliche Individuen — ihre Stimme häufig angestrengt, resp. viel gesungen hätten, ergaben bei 6 Fällen = 75 pCt. ein negatives Resultat, während zwei Patienten ihre Heiserkeit auf häufiges und langdauerndes Singen zurückführten. Wir konnten nicht, wie Cordes es annimmt, feststellen, dass fast nur das weibliche Geschlecht davon befallen wurde, dagegen schien uns die These von Labus, die Häufigkeit der Erkrankung stehe im geraden Verhältnis zur Stimmhöhe, berechtigt. Wir fanden das Verhältnis des weiblichen zum männlichen Geschlechte bei unseren Berechnungen wie 62,5 : 37,5, eine Zahl, die nicht sehr von der durch Chiari[1]) ermittelten abweicht; er beobachtete unter 20000 Patienten die Knötchen 50 mal, und zwar 35 mal = 70 pCt. bei weiblichen und 15 mal, also in 30 pCt., bei männlichen Individuen. Als besonders wichtig erschien uns die Häufigkeit der Erkrankung im kindlichen Lebensalter, und nach den Erfahrungen meines Chefs scheint es bei ihnen nach geringen Schädigungen mit be-

1) Chiari, Obere Luftwege. 1905. Bd. III.

sonderer Vorliebe zur Knötchenbildung zu kommen, was auch Schrötter und Chiari betonen. Viele Fälle von hartnäckiger Heiserkeit bei Kindern sind gewiss auf diese Knötchen zurückzuführen, und wenn diese Diagnose hier nicht gestellt wird, so liegt dieses wohl an der Schwierigkeit, den kindlichen Larynx genau zu besichtigen. Diese Feststellungen veranlassten uns, die Bezeichnung „Sängerknötchen" gänzlich aufzugeben und „Laryngitis nodulosa" nur für die Fälle zu reservieren, wo wirklich ein entzündlicher Prozess, also eine Laryngitis, vorhanden war. In allen anderen Fällen spricht man wohl richtiger nur von „Noduli chordarum vocalium", von „Stimmlippenknötchen".

Unsere therapeutischen Massnahmen bestanden in frischen Fällen in Empfehlung von absoluter Stimmruhe und Inhalationen, bei hartnäckigeren in Beizungen und Pinselungen mit Argent. nitric.; zur Galvanokaustik oder blutigen Abtragung konnten wir uns nie entschliessen und wollen diese Eingriffe nur dann anwenden, wenn die Knötchen eine umschriebene Form und eine gewisse Prominenz haben, also gut zu fassen sind; in anderen Fällen kann durch Verletzung der elastischen Substanz der Schaden grösser als der Nutzen sein. Streng konservativ verhielten wir uns natürlich bei Knötchenbildung im kindlichen Larynx, da hier ja meistens, wie bekannt, zur Zeit der Mutation von selbst eine Rückbildung stattzufinden pflegt. Dass es in manchen Fällen sehr rasch zu vorübergehender Knötchenbildung kommt, dafür spricht folgender Fall:

W. A., 31 Jahre, weiblich.

Anamnese: Fremdkörpergefühl im Halse, Atemnot.

Diagnose: Rhinitis hyperplastica, Pharyngitis granular. Larynx normal.

Im Laufe der Behandlung trat plötzlich Heiserkeit ein und nun sah man an den früher glatten, völlig normalen Stimmlippen typische Knötchen, ohne dass die Stimmlippen selbst irgendwie alteriert waren; nach strikte befolgter Stimmruhe verschwanden die Knötchen schon nach zwei Tagen.

Derartige Beobachtungen sprechen doch sehr dafür, dass Aetiologie wie anatomischer Bau dieser Gebilde in vielen Fällen als ein ganz verschiedener anzusehen ist und dass man hier mannigfache Veränderungen des Larynx unter einem Sammelnamen, der noch dazu keine Berechtigung hat, vereint hat. Deshalb finden wir auch in der Literatur die mannigfachsten anatomischen Befunde und ganz widersprechende ätiologische Angaben; es sei hier nur erinnert, dass z. B. nach B. Fränkel und seiner Schule die Knötchen von der Ektasie einer Drüse oder deren Ausführungsgang ausgehen, während Chiari eine umschriebene Verdickung, die alle Teile des Stimmlippengewebes treffen kann, annimmt und das Vorkommen von Drüsen für eine grosse Seltenheit hält und endlich, dass viele andere sie zur Gruppe der Geschwülste rechnen.

Auch für die Zukunft dürfte es recht schwierig sein, etwas sicheres hierüber festzustellen, um so mehr, als es nach dem oben Gesagten recht schwer ist, genügendes pathologisches Material zu beschaffen.

3. Neubildungen des Naseninneren.

Im Verhältnis zu den Schleimpolypen bilden alle anderen Neubildungen der Nase in den rhinologischen Statistiken immer noch Seltenheiten. Sie sind ja auch, wenn wir einen Vergleich mit den Tumoren an anderen Teilen des Organismus ziehen, gewiss nicht häufig; so kommen z. B. nach Dreyfuss' Angabe in der Statistik von Gurlt auf 9554 maligne Tumoren des gesamten Körpers 15 Sarkome und 4 Carcinome der Nasenhöhle. Sie gewinnen aber für uns ein gewisses Interesse, weil schon ihre Differenzialdiagnose oft recht erhebliche Schwierigkeiten bietet, die in manchen Fällen nicht einmal durch den mikroskopischen Befund gehoben werden. Es können ja bekanntlich die gewöhnlichen Schleimpolypen, wie auch Granulationsgeschwülste, Syphilome und Tuberkulome an einzelnen Stellen mikroskopisch ganz das Aussehen eines Sarkoms haben und durch ihre Neigung zu Rezidiven auch bei Stellung der klinischen Diagnose leicht Irrtümer hervorrufen. So hatten wir im Laufe des Jahres zweimal Gelegenheit, Geschwulstbildungen am Septum zu beobachten, die klinisch völlig dem Bilde des Lupus entsprachen; die mikroskopische Untersuchung stiess jedoch unsere Diagnose und damit unsere therapeutischen Massnahmen um, da es sich in beiden Fällen um einfache Granulationswülste handelte. Von den bösartigen Geschwülsten seien hier folgende erwähnt:

I. M. M., 55 Jahre, männlich.

Anamnese: Früher im allgemeinen gesund, Lues negiert; seit mehreren Jahren Verstopfung der rechten Nasenseite, die in letzter Zeit erheblich zugenommen hat, dazu heftige Kopfschmerzen und Schmerzen im rechten Auge.

Befund: Grosser, blass und leidend aussehender Mann; rechtes Auge protrudiert, Visus fast aufgehoben; rechte Nasenseite für Luft wenig durchgängig.

Rhinoskopisch: Rechte Nasenhöhle besonders in den hinteren Partien durch festweiche blassrote Tumormassen ausgefüllt, deren Ausgang sich nicht feststellen lässt; die Geschwulst selbst ist mit mässigem Eiter bedeckt, verbreitet einen stark fötiden Geruch. Linke Nasenhöhle vorn normal, jedoch ebenfalls für Luft schlecht durchgängig.

Postrhinoskopisch: Im Nasenrachenraum höckrige blassrote Wülste, die die ganze rechte und einen Teil der linken Choane verlegen und oben bis ans Rachendach stossen.

Diagnose: Tumor malignus — Sarkom der Nase und des Nasopharynx.

Mikroskopisch: Kleinzelliges Sarkom, das durch breite Gewebszüge in einzelne Lappen zerlegt wird, die Form der Zellen ist nicht ganz rein; Rundzellen wiegen vor, spindlige Elemente sind seltener; auffallend ist eine starke Absonderung hyaliner Substanz, die als Schollen mitten in den Rundzellen sich findet.

Therapie: Eine vorgeschlagene Radikaloperation lehnt Patient ab; es werden ihm deshalb nur die Teile, die die Atmungswege verlegen, mit Schlinge und mittelst Kaustik entfernt. Nach $^3/_4$ Jahren stellt er sich wieder vor, eine Operation wird, da die Geschwulst jetzt unzweifelhaft auf die Schädelgrube übergegriffen hatte, abgelehnt und der Patient in die Heimat entlassen.

II. H. K., 56 Jahre, männlich.

Anamnese: Im allgemeinen bis vor 7 Jahren stets gesund. Damals bekam Patient durch die rechte Nase schlecht Luft; eine Operation lehnte er ab, liess sich lediglich einzelne Geschwulstteile ab und zu aus der Nase entfernen. Dasselbe geschieht, da sich die Nase stets von neuem verlegte, in den folgenden Jahren. Eine wiederholt vorgeschlagene Operation wird stets verweigert; seit 2 Jahren bemerkt er eine Auftreibung der rechten Nasenseite, welche allmählich zunahm und sich auch auf die Gegend der Kiefer- und rechten Stirnhöhle erstreckte; im letzten Jahre heftige Kopfschmerzen und Abnahme des Sehvermögens.

Befund: Kleiner, blasser, kachektisch aussehender Mann von schlechtem Ernährungszustand. Herz, Lungen ohne Besonderheiten. Aeussere Seite der rechten Nasenhälfte, wie die Gegend der rechten Kieferhöhle verdickt, aufgetrieben, vorgewölbt. In der Gegend der rechten Stirnhöhle wölbt sich eine Geschwulst von der Grösse einer Faust vor; die Haut über derselben ist prall gespannt, leicht gerötet; diese Stelle fühlt sich weich an und zeigt Pseudofluktuation.

Rhinoskopisch: Nasenhöhle rechts ausgefüllt von bläulich-roten weichen Tumormassen, welche bei Sondenberührung sofort bluten. Knochen und Septum mit der Sonde nicht zu fühlen. Linke Seite sehr eng, für die Sonde nicht passierbar. Tumormassen hier weder sichtbar noch fühlbar.

Postrhinoskopisch: Aus der rechten Choane kommt ein bohnengrosser, traubiger Tumor zum Vorschein, von dem nicht genau festgestellt werden kann, ob es ein hypertrophisches hinteres Muschelende ist; sonst ist der Nasenrachenraum frei.

Diagnose: Sarcoma narium, sinus frontalis, maxillaris, sphenoidalis, cellular. ethmoidal.

Mikroskopisch: Rundzellensarkom.

Therapie: Die in jedem Jahr wiederholt vorgeschlagene Radikaloperation war stets abgelehnt worden, weshalb auch im Jahre 1904 nur Stücke der Geschwulst mit Schlinge etc. entfernt wurden und Patient mit Morphium und Arsen in die Heimat entlassen wurde.

Im Jahre 1905 stellte sich der Patient wieder vor: er hat jetzt unerträgliche Kopfschmerzen, seine Sehkraft ist weiter schlechter geworden, der Tumor ist besonders in der Gegend der Stirnhöhle gewachsen und ist kurz vor dem Durchbruch durch die pralle Haut. Eine eingreifende Operation wird als aussichtslos zunächst abgelehnt, jedoch auf dringende Bitten des Patienten, der lieber sterben, als in diesem Zustand weiterleben will, entschliesst man sich zur Entfernung des Tumors der Stirnhöhle und Ausräumung der Geschwulst in der Nase, nachdem Patient über die Gefahren der Operation belehrt worden ist.

Operation: Ausschälung der dem Stirnbein unmittelbar aufsitzenden Geschwulst, die sich in toto fortnehmen lässt; die Vorderwand des Stirnbeins, soweit es nicht schon durch den Tumor usuriert war, ist rauh kariös und missfarbig, der Knochen weich. Die stark ausgedehnte Stirnhöhle wird ebenfalls von den Geschwulstmassen ausgeräumt, ihre überstehenden Knochenränder werden abgekniffen; an der hinteren und oberen Wand wird dabei in grosser Ausdehnung die Dura freigelegt, an welche die Tumormassen unmittelbar stossen. Die Dura selbst aber sieht überall spiegelnd und normal aus, sodann wird die rechte Nase aufgeklappt und die Tumormassen hier ausgelöffelt. Beide Nasenbeine, der grösste Teil des Septums und ein Teil des harten Gaumens erweisen sich als durch den Tumor zerstört; auch die rechte Kieferhöhle und die hinteren Partien der Nase, das Sieb- und Keilbein werden möglichst ausgelöffelt, sodann werden die Wundränder zum Teil

verschorft und die etwa faustgrosse Wundhöhle tamponiert. Vernähung der oberen und unteren Wundränder. Dauer $1^1/_4$ Stunde.

Während der Operation wiederholt schlechter Puls und aussetzende Atmung; kurz nach der Operation ist Pat. bei Bewusstsein. Nach einer Stunde schwindet dasselbe; Atmung wird stridorös, der Puls fadenförmig. Nach zwei Stunden Exitus letalis.

Sektionsbericht in extenso: Nach Eröffnung der Schädelhöhle zeigt sich das Gehirn als freilöslich, Sinus longitudinalis frei. In den Piavenen kleine Luftbläschen. Pia nicht verdickt und trübe; neben der Crista galli erhebt sich beiderseits, wo die Decke der Dura mater an die hintere Wand der Orbita stösst, eine halbkuglige, über walnussgrosse cystische Wand häutigen Charakters, in der eine Platte aus Bindegewebe sich befindet, die Dura mater lässt sich von dieser Lamelle leicht abtrennen, weist keine Blutungen auf. Links ist neben der Crista galli nach Abziehung der Dura mater ein ovaler pfirsichkerngrosser Defekt mit zerfressenem Rand, in dem sich eine graue, einige Blutgefässe enthaltende Masse (Tumor?) befindet. Augenhöhlen selbst frei von Tumormassen; dagegen ist der gesamte Nasenrachenraum davon ausgefüllt. Die rechte Keilbeinhöhle, welche durch Scoliosis septi asymmetrisch gebaut ist, enthält einen grossen weichen ödematösen Polypen. Die Schädelbasis ist nicht durchwuchert, die Vena jugularis frei; in der Umgebung derselben finden sich mehrere geschwollene Lymphdrüsen von Bohnengrösse, die sich mikroskopisch als einfach hyperplastisch erweisen. Die rechte Kieferhöhle ist leer, nur in den Nischen finden sich einige kleine graurötliche weiche Massen. Die Lungen sind sehr blutreich, ödematös; in den Bronchien blutig zäher Schleim, Mukosa bis hoch hinauf in die Trachea gerötet.

Herz: braun vorfärbt, morsch, Koronararterien rigide, Klappen normal.

Leber: braun, sehr blutreich. Nieren, Milz, Blase o. B.

Magen: Strahlenförmige Narbe in der kleinen Kurvatur, Fundus ektasiert.

Epikrise: Die Ursache des Todes ist hier in der allgemeinen Schwäche des Patienten, in der geringen Widerstandsfähigkeit des Herzens und im Lungenödem zu suchen. Die Ausschälung des Tumors und seine Wegnahme von der Hirnhaut gelang überraschend leicht und wäre der Allgemeinzustand des Pat. ein besserer gewesen, so hätte die Entfernung der Geschwulstmassen sicherlich für längere Zeit die Beschwerden des Pat. gemildert.

III. S. K., 65 Jahre, männlich.

Anamnese: Pat. war im allgemeinen stets gesund; seit 6 Monaten bekommt er durch die Nase schlecht Luft; diese Beschwerden haben sich in letzter Zeit verstärkt, ab und zu hat er in der Stirngegend rechts Kopfschmerzen.

Befund: Mittelkräftiger blasser Mann von leidlich gutem Ernährungszustand. Innere Organe o. B.

Rhinoskopisch: Nase rechts bis an die vordere Oeffnung mit Polypen ausgefüllt; nach Entfernung derselben erweist sich das Lumen der rechten Nase ausgefüllt von einem derben roten Tumor, welcher bei Sondenberührung heftig blutet; die linke Nasenseite ist frei, jedoch ebenfalls für Luft wenig durchgängig.

Postrhinoskopisch: Die Choanen sind rechts von einer roten Masse völlig ausgefüllt, Nasenrachenraum sonst frei.

Diagnose: Tumor malignus — Sarkom — der rechten Nase.

Mikroskopisch: Alveolarsarkom.

Therapie: Hautschnitt am Nasenrücken von der Nasenwurzel bis zur Knorpel-Knochengrenze. Freilegung der Naht zwischen beiden Nasenbeinen; bei Auf-

klappung der Nase geht das Septum nach rechts hinüber, sodass die rechte Nasenseite nicht freigelegt werden kann; deshalb werden die Tumormassen, soweit erreichbar, mit scharfem Löffel von vorn her ausgeräumt. — Naht der Hautwunde.

Gegen Ende der Operation spannt Pat. kräftig, macht heftige Brechbewegung, wird tief cyanotisch; Puls nicht fühlbar, Atmung stockt; Kampher und künstliche Atmung stellen nach einer Stunde die Respiration wieder her. Puls voll und kräftig, Atmung stridorös; das Bewusstsein völlig erhalten. Am nächsten Tage bis Mittag derselbe Zustand, um 1 Uhr ganz plötzlich Exitus letalis.

Sektion nicht gestattet.

Die folgenden drei Fälle sind der Poliklinik zwecks Feststellung der Diagnose seitens der Königlichen chirurgischen Klinik zugesandt worden; mit freundlich erteilter Erlaubnis des damaligen Direktors, Herrn Geheimrat Prof. Garrè, habe ich den Krankengeschichten einige Notizen über Anamnese etc. entnommen, die ich hier ebenfalls mitteile.

IV. M. P., 38 Jahre, männlich.

Anamnese: Seit 3 Jahren bekommt Pat. links schlechter Luft als rechts und die linke Nasenseite ist etwas aufgetrieben. Eine damals vorgeschlagene Operation wurde abgelehnt. Bis vor einem Jahre ausser Verstopfung der Nase keine wesentlichen Beschwerden, dann nahm die Auftreibung links zu und es stellte sich übelriechender Ausfluss ein, zu dem im Februar dieses Jahres noch heftige Kopfschmerzen kamen. Deshalb unterzog er sich im März einer Operation, die anfangs Besserung brachte; in letzter Zeit die alten Beschwerden und starke Abmagerung.

Befund: Ueber dem linken Nasenflügel nahe der Medianlinie eine glatte, strichförmige Narbe, welche vom medialen linken Augenwinkel bis zur Spitze zieht. Die äussere Nase selbst ist aufgetrieben, die Haut über der Auftreibung unverändert und gegen diese verschieblich. Im oberen Teile der Nase Diastase der beiden Nasenbeine und des Proc. nasal. des Oberkieferbeins. Palpation ergibt Pseudofluktuation.

Rhinoskopisch: Linke Nasenhöhle verlegt durch festweiche leichtblutende Tumormassen, die vorn kroupöse oder nekrotische Beläge zeigen und bis in den Introitus hineinreichen. Rechts Septum bis an die rechte nasale Wand gedrängt, sodass das Lumen völlig verlegt ist. Nasenrachenraum, soweit sichtbar, frei, Choanen selbst nicht zu spiegeln.

Links ist das Gebiet des zweiten Trigeminusastes anästhetisch.

Augenbefund: Der linke Bulbus steht etwa zwei Millimeter höher, als der rechte, ist etwas protrudiert, hat normale Beweglichkeit. Pupillenreaktion: direkt prompt, konsensuell träge; Hintergrund: beginnende Stauungspapille. Rechts: Aeusserlich Bulbus normal, Pupillenreaktion direkt träge, konsensuell prompt. Visus: Handbewegung einen Meter. Hintergrund: Blasse Papille, geringe Stauung der grossen Venen.

Diagnose: Tumor malignus der linken Nase (Sarkom).

Therapie: Da Augenbefund und die Kopfschmerzen den Gedanken nahe legen, dass der Tumor bereits inoperabel ist, wird Patient, mit symptomatischen Mitteln versehen, nach Hause entlassen.

V. Ch. M., 25 Jahre, weiblich.

Anamnese: Patientin bemerkte, dass vor ca. 4 Monaten am harten Gaumen an der Innenseite des linken Alveolarfortsatzes eine kleine, halbhaselnussgrosse Geschwulst auftrat, welche langsam grösser wurde, jedoch niemals Schmerzen

machte. Seit Beginn der Erkrankung Abmagerung; seit einem Monat schlecht Luft durch die linke Nase.

Befund: Linke Gesichtshälfte protrudiert durch einen grossen, innerhalb der Mundhöhle gelegenen Tumor, welcher sich über den grössten Teil des linken harten Gaumens erstreckt, nach rechts die Medianlinie erreicht, den Alveolarfortsatz bis an den linken Eckzahn einnimmt, ins Vestibulum oris hineingewuchert ist und auf die Wangenschleimhaut übergreift. Nach hinten grenzt er an den weichen Gaumen. Die Oberfläche des Tumors ist höckerig, exulzeriert.

Diaphanoskopisch: Die linke Kieferhöhle verdunkelt.

Rhinoskopisch: Linke Nasenhöhle von starken, roten, derben Tumormassen, die bis ans Septum reichen, im unteren Teile völlig ausgefüllt. Darüber gewöhnliche, randständige Polypen; rechts Nasenhöhle frei.

Postrhinoskopisch: Normale Verhältnisse.

Diagnose: Tumor malignus maxill. sup. sin. et nar. sin.

Mikroskopisch: Das Präparat besteht aus zwei Partien. In der einen Nester aus Plattenepithelkrebs; eine andere Partie hat die grösste Aehnlichkeit mit aus verschiedenen Zellen aufgebautem Sarkom periostalen Ursprungs; in diesen Zellmassen finden sich Riesenzellen mit Kernteilungen. An der Grenze beider Geschwulstformationen Epithelnester mit darin gelegenem Sarkomgewebe (Carcinoma sarcomatodes).

Therapie: 13. Oktober Resektion des Oberkiefers links und Auslöffelung der Tumormassen. In der linken Kieferhöhle Eiter; primäre Naht (Prof. Garrè). Heilung der Hautwunde per primam.

1. November. Entlassung der Patientin. Wundhöhle klein Hühnereigross.

26. Dezember. Patientin stellt sich wieder vor; Wundhöhle bedeutend verkleinert. Entfernung eines Drüsenpackets am linken Sternocleido-mastoideus und am unteren Kieferwinkel. Reaktionsloser Wundverlauf.

8. Februar 1905. Drüsenrezidiv; lokal im Munde kein Rezidiv; wegen der infausten Prognose wird kein weiterer Eingriff vorgenommen und Patientin in die Heimat entlassen.

VI. F. D., männlich.

Anamnese: Patient, der im allgemeinen stets gesund war, hat seit Herbst vorigen Jahres öfter Ohrensausen links; seit Weihnachten bekommt er schlecht Luft durch die Nase, hat beim Schlucken Schmerzen, die ins linke Ohr ausstrahlen. Seit Februar dieses Jahres ist er heiser, schwerhörig, hat stärkere Verstopfung der Nase.

Befund: Blasser, kleiner, anämischer Mann, Lungen, Herz, Bauchorgane o. B. Aeussere Nase normal, für Luft beiderseits fast garnicht durchgängig.

Rhinoskopisch: Septum und Muscheln beiderseits von normaler Konfiguration und anscheinend von normaler Schleimhaut bedeckt. In den unteren Nasengängen viel Schleim; im Abstande von 7—8 cm von der Nasenspitze gelangt man mit der Sonde auf Geschwulstmassen, die teils derbe, teils weich sich anfühlen und leicht bluten.

Pharynx: Die ganze linke Hälfte des weichen Gaumens ist vom Rande des harten Gaumens an vorgewölbt durch eine grosse Tumormasse, die auch unterhalb des freien Randes des Segels mit ihrer Kuppe hervorkommt. Hinten ist der Tumor mit der hinteren Rachenwand verwachsen; die Massen haben eine graurote Oberfläche, fühlen sich weich an und bluten bei Berührung; nach oben zu im Nasenrachenraum gehen sie wahrscheinlich in die von der Nase aus gesehenen Tumor-

massen über. — Hinter dem linken Kieferwinkel eine harte, etwa pflaumengrosse Drüse, rechts eine kleine Submaxillardrüse.

Larynx: Der Kehldeckel ist gerötet und nach links abgewichen; bei Phonation und Respiration steht die linke Kehlkopfhälfte in sogenannter Kadaverstellung.

Ohr: Beide Trommelfelle sehr trübe und eingezogen, im oberen Teile etwas gerötet; Injektion der Hammergriffgefässe

	L.	R.
Fl.	ad conch.	10 cm
Conv.	1 m	2 m
F 4	—	+

Diagnose: Tumor malignus epi- et mesopharyngis; Paresis n. recurrent. sin. — Salpingitis et stenosis Tubae Eust.

Therapie: Pat. wurde, da der Tumor inoperabel, mit geeigneten Medikamenten versehen, nach Hause entlassen.

Die beiden nächsten Fälle sind uns seitens der Königl. Universitäts-Augenklinik des Geh.-Rat Kuhnt, der wir auch die anamnestischen Notizen verdanken, zwecks Feststellung des rhinologischen Befundes übersandt worden.

VII. A. N., $2^1/_2$ Jahr, weiblich.

Anamnese: 4. Juni. Die Mutter gibt an, dass im Laufe des letzten halben Jahres das rechte Auge allmählich „hervorgewachsen" sei. Das Kind hatte keine Schmerzen, war auch nicht augenkrank. Es wird die Diagnose gestellt: Exophthalmus infolge retrobulbären Tumors, und am 19. Juli von Herrn Geh.-Rat Kuhnt die Exenteratio bulbi vorgenommen. Am 10. November wird das Kind der Poliklinik überwiesen. Die in Narkose vorgenommene Untersuchung ergiebt: vorn Nase beiderseits frei; links: Scoliosis septi, doch gelangt die Sonde bis an die hintere Rachenwand; rechts: in ca. 4 cm Entfernung vom Naseneingang stösst die Sonde auf einen Tumor, der sich medial und oberhalb der unteren Muschel ausbreitet, sich ziemlich derb anfühlt, leicht blutet und nach oben bis ans Nasendach heranreicht.

Bei der Digitaluntersuchung des Nasenrachenraums fühlt man in der Gegend der rechten Choane einen höckerigen Tumor.

Otoskopisch: Rechtes Trommelfell trübe, leicht gerötet, vorn unten kleine Perforation.

Diagnose: Tumor malignus nar. et nasopharyngis dext. otit. med. perf. chron. dextr. consecutiva (Sarcoma).

Therapie: Da es sich um einen von der Orbita ausgehenden Tumor, der schon weite Fortschritte gemacht hatte, handelte, wird bei dem elenden Zustande des Kindes von einer nochmaligen Operation Abstand genommen und das Kind nach Hause entlassen.

VIII. P. W., 46 Jahre, männlich.

Anamnese: Patient war früher im allgemeinen gesund; seit ca. einem halben Jahre bemerkt er, dass die Gegend des rechten Oberkiefers allmählich anschwoll, ohne dass er sonst irgend welche Schmerzen hatte. Gleichzeitig bekam er durch die rechte Nasenseite schlecht Luft und schnob Eiter aus derselben. In letzter Zeit stellten sich Schmerzen, besonders in der rechten Stirngegend, ein und die Geschwulst am Oberkiefer wuchs schnell.

Befund: Mässig kräftig gebauter Mann. Innere Organe o. B. Auf der rechten Wange, besonders in der Infraorbitalgegend, eine etwa birnengrosse Anschwellung, die sich knollig anfühlt, die Haut über derselben ist gerötet, mit

kleinen Hautabscessen bedeckt. In der Mitte eine kleine Fistel, aus welcher Eiter hervortritt. Die Sonde gelangt nicht weit hinein, sondern stösst auf festweiche Massen; rechtes unteres Augenlid ödematös geschwollen; der Margo supraorbitalis wie die rechte Siebbeingegend sind etwas geschwollen und stark druckempfindlich.

Rhinoskopisch: Rechte Nasenhälfte völlig durch die untere Muschel verlegt, welche in einen starkgeröteten rigiden Tumor verwandelt ist und direkt an das Septum heranreicht, so dass die Sonde nicht hindurchdringen kann. Ueber der Muschel stösst man mit der Sonde auf festweiche Geschwulstmassen, die zusammen mit echten Polypen den mittleren Nasengang völlig ausfüllen. Die Geschwulstmassen selbst sind von Eiter umspült.

Augen: Die Beweglichkeit des rechten Bulbus ist stark behindert, sonst o. B.

Diagnose: Tumor malignus der rechten Nebenhöhle (Sarkom).

Therapie: Patient bleibt aus der Behandlung, so dass ein genauerer Befund nicht erhoben werden konnte, es scheint sich um ein von der rechten Kieferhöhle ausgehendes Sarkom zu handeln, verbunden mit einem kombinierten Empyem.

Diese im Laufe eines Jahres beobachteten Neubildungen, bei denen zunächst fast stets nur die Diagnose „Tumor malignus" gestellt wurde, haben uns wieder den Beweis erbracht, dass wir uns bei der ersten Untersuchung begnügen müssen, nach Massgabe des klinischen Bildes über Benignität oder Malignität unser Urteil abzugeben und dass erst der mikroskopische Befund im Verein mit dem klinischen Bilde eine einigermassen exakte Diagnose ermöglicht, wobei in manchen Fällen allerdings erst mehrfache mikroskopische Untersuchungen die Diagnose sichern werden. Wenn wir fast stets die Vermutung hegten, es handele sich um Sarkom, so gab uns dazu das bei weitem häufigste Vorkommen desselben Veranlassung; sind doch nach Darnall bis zum Jahre 1903 in der Literatur erst 79 primäre Carcinome der Nase überhaupt bekannt gewesen, während Wolter[1]) ihre Zahl auf 87 schätzt; sodann verhält sich die Zahl der Sarkome zu der der Carcinome: nach Gurlt wie 100 : 26,6, nach Finder wie 100 : 20,0; die Zahl der malignen Neubildungen des Naseninneren überhaupt zu der Zahl der Carcinome: nach Maljutin wie 100 : 13,6, und endlich kommen nach Wolter: auf 2783 Carcinome im allgemeinen 1 Carcinom der Nasenhöhle = 0,036 pCt., auf 53 Sarkome im allgemeinen 1 Sarkom = 1,9 pCt.

Natürlich spielt bei derartigen statistischen Berechnungen — rechnet man doch überhaupt auf 2300 an den oberen Luftwegen Erkrankten erst einen mit maligner Neubildung des Naseninnern — der Zufall eine grosse Rolle und man wird ihnen eine sichere Beweiskraft nicht zuschreiben; aber das eine, dass das Sarkom die bösartige Neubildung der Nase *κατ' ἐξοχήν* ist, steht danach wohl ausser Frage.

Gehen wir nun auf die Schlüsse, die sich aus unserem Material für die Stellung der Diagnose ziehen lassen, näher ein, so ist folgendes zu erwähnen:

Zunächst das Alter der Befallenen: In den drei Fällen, in denen die

1) Wolter, Krebs der Nasenh. Inaug.-Dissert. Aus der Gerber'schen Klinik. Leipzig. 1900.

klinische Diagnose durch den mikroskopischen Befund bestätigt wurde, handelte es sich um Personen, die bereits das fünfte Dezennium überschritten hatten, welches nach Watson das Prädilektionsalter für Sarkom sein soll; in den übrigen 4 Fällen — den Fall mit Carcinoma sarcomatodes, der ein junges Mädchen von 25 Jahren betraf, scheide ich aus — waren es jugendlichere Individuen, sodass wir der Angabe von Zarniko, das Sarkom befalle mit Vorliebe jüngere Individuen und solche in mittleren Jahren, zustimmen, besonders wenn wir unsere Beobachtungen aus früheren Jahren heranziehen.

Dem Geschlechte nach sollen nach Finder männliche Personen dreimal so häufig befallen werden als Frauen, Watson betont ebenfalls das häufigere Vorkommen bei Männern, während Zarniko und Dreyfuss dem Geschlechte keine Bedeutung zumessen. — In den 8 von uns beobachteten Fällen waren es sechsmal männliche, zweimal weibliche Individuen, und auch die Feststellungen aus früheren Jahren ergeben für uns ein Ueberwiegen des männlichen Geschlechts.

Die Farbe und Konsistenz der Tumormassen gab uns für differentialdiagnostische Merkmale keine Schlüsse, ebenso wenig die als wichtiges Symptom vielfach hervorgehobenen Nasenblutungen; denn gerade in 50 pCt. der Fälle wurden diese von unseren Patienten negiert; natürlich können in vielen Fällen Blutungen bereits im Beginn der Erkrankung vorkommen und dadurch schon frühzeitig zur Stellung der Diagnose führen, aber dieses werden wir nur bei solchen Tumoren gelten lassen, welche durch ihre Lage leicht Insulten von aussen ausgesetzt sind, oder Personen befallen, die auch sonst zu Blutungen aus der Nase neigen. —

Der Ausgangspunkt der Tumoren liess sich bei unserem Material fast niemals mit einiger Sicherheit feststellen; doch hatten wir nicht den Eindruck, als ob die Nebenhöhlen, wie Chiari[1]) es annimmt, nur sehr selten die primäre Lokalisation für den Tumor bilden; wir nehmen vielmehr an, dass, abgesehen von den Septumsarkomen, es in der Nase keine Prädilektionsstelle für derartige Neubildungen gibt, und dass von jeder der Höhlen infolge ihrer Gewebsformation der Tumor in gleicher Weise sich entwickeln kann. Die meisten Patienten kamen bei uns in einem Zustande zur Beobachtung, wo der Tumor bereits in die umgebenden Höhlen eingedrungen war oder an irgend einer Stelle das Knochenskelett durchbrochen hatte. Letztere Erscheinung ist ja überhaupt ein wesentliches und sicheres diagnostisches Merkmal für die sofortige Unterscheidung zwischen gutartigen und vorgeschrittenen bösartigen Neubildungen. Ist es schon eine recht grosse Seltenheit, wenn Polypen — aus der Literatur stellte A. Levy[2]) 20 Fälle zusammen — Auftreibungen der Nase verursachen, so betreffen diese doch stets nur den knöchernen

1) Chiari, Deutsche med. Wochenschr. 1905.

2) A. Levy, Ueber Formveränderungen etc. Inaug.-Dissert. Aus der Gerber'schen Klinik. Königsberg. 1903.

Teil und führen bei älteren Individuen zur Diastase der Nahtverbindungen, während jüngere Personen meist durch Knochenneubildung eine Verdickung der Nase erhalten; bei malignen Tumoren ist dieses Verhältnis ein ganz anderes. Unter den beschriebenen 8 Fällen fanden sich nicht nur einfache Diastasen wie in Fall 4, sondern in 3 Fällen sahen wir Durchbrüche und in 2 Fällen konnten wir sie mit Sicherheit nach dem objektiven Befund annehmen.

In Fall II waren Durchbrüche erfolgt zunächst durch die Vorderwand der rechten Kiefer- und Stirnhöhle, sodann, wie die Operation ergab, nach oben und hinten in das Schädelkavum, ohne dass hierfür irgend welche klinischen Symptome sprachen. In Fall V erfolgte der Durchbruch des von der Kieferhöhle anscheinend ausgehenden Tumors durch die nasale Wand in die Nase und durch den Boden in die Mundhöhle, eine Beobachtung, die sehr selten zu sein scheint. In Fall VIII war der Tumor anscheinend sowohl durch die vordere wie durch die nasale Wand der Kieferhöhle durchgebrochen. Nach den klinischen Symptomen war dann in Fall I und IV ein Durchbruch in die Schädelgrube anzunehmen. So stellen also diese Durchbrüche ein durchaus häufiges und wichtiges Symptom für maligne Tumoren, die weit vorgeschritten sind, dar.

Hatten wir es also im Gros der Fälle mit Neubildungen zu tun, die für eine radikale Operation gar nicht mehr in Betracht kamen, so werden wir doch auch in den Fällen, die recht günstig zu liegen scheinen, mit der Prognose der Radikaloperation recht vorsichtig sein, zumal wir durch Erfahrungen früherer Jahre wissen, dass man nach der objektiven Untersuchung nie auch nur annähernd schätzen kann, wie weit ein maligner Nasentumor bereits vorgedrungen, ob er überhaupt noch operabel ist. Die von Watson angegebene Heilungsziffer von 54—68 pCt. bei 64 Fällen nach radikalen Eingriffen dürfte wohl, wenn alle operierten Fälle mitgeteilt werden würden, wesentlich anders lauten.

Andererseits wiederum haben wir wiederholt beobachtet, dass man in Fällen, die nach der klinischen Diagnose für ganz infaust gelten, durch häufige intranasale Encheiresen, durch Arsen etc. das Leben des Patienten für längere Zeit ganz erträglich gestalten kann, wie ja speziell die Prognose der Nasensarkome nicht absolut ungünstig ist; so ist bereits seit ca. sechs Jahren bei meinem Chef eine ältere Frau in Behandlung mit Auftreibung der Nasenbeine infolge Sarkoms, welche sich alljährlich einige Tumormassen, die die Luftpassage verlegen, entfernen lässt und dann, bis die alten Beschwerden wiederkehren, aus der Behandlung fortbleibt, sich im übrigen aber recht wohl fühlt.

Die beiden Fälle, in denen wir einen radikalen Eingriff unternahmen, verliefen letal, ohne dass hierbei der Tumor selbst für den Tod verantwortlich zu machen ist. In Fall II war es der elende Allgemeinzustand und Herzschwäche, bei Fall III blieb die Ursache, ob Chloroformintoxikation, ob Aspiration, ungewiss. Bei drei anderen Fällen sehen wir bereits kurze Zeit nach der Operation Rezidive, die einen weiteren Eingriff unmöglich

machen; wir werden natürlich fernerhin in Fällen, die noch operabel nach der klinischen Untersuchung erscheinen, radikal vorgehen, in ungünstigen Fällen dagegen durch palliative Operationen die Beschwerden zu lindern suchen, was wir auch schon des psychischen Effektes wegen für angezeigt erachten. Denn nichts ist für solche Patienten, die oft weite Reisen hinter sich haben, trauriger, als der Bescheid: — für dich kann nichts mehr geschehen — der sie oft in die Arme von Kurpfuschern treibt.

4. Adenoide Vegetationen.

Zu dem jetzt wieder neu angefachten, lebhaften Streit, ob die Herausnahme der Rachenmandel in Narkose oder ohne dieselbe vorgenommen werden solle, haben wir bisher keine Stellung genommen, weil wir seit Bestehen der Poliklinik fast stets die Halbnarkose anwandten; von dieser abzugehen und neue Versuche anzustellen, lag für uns kein Grund vor, zumal die wenigen Fälle, in denen wir ohne Narkose zu operieren gezwungen waren, uns nur in unserer Ansicht bestärkten. Wer die Todesangst der Kinder, ihr heftiges Sträuben, ihr Abwehren und Umsichschlagen einmal mitgemacht hat und dann ein Kurettement in Narkose damit vergleicht, wird sicherlich aus den verschiedensten Gründen, seien sie humaner Natur, seien sie bedingt durch die ruhigere gründlichere Art des Eingriffs, die letztere vorziehen; gewiss bietet dem Geübten die Technik an und für sich keine besonderen Schwierigkeiten, aber, um eine Rachenmandel völlig und gründlich zu entfernen, dazu gehört eine geraume Zeit, dazu genügt nicht ein Zug mit der Kurette, sondern wir brauchen fast stets eine ganze Anzahl von Instrumenten; dazu kommt, dass meist zugleich noch Gaumentonsillen zu entfernen oder zu verkleinern sind und sich in manchen Fällen auch noch intranasale Eingriffe, wie Kaustik oder kalte Schlinge, nötig machen. Der Eingriff selbst ist infolge der mit ihm verbundenen Blutung doch ein recht roher und ängstigt viele Kinder derartig ein, dass sie den Eindruck lange nicht verwinden und so bald nicht wieder zum Arzt zu bringen sind. Die Schmerzhaftigkeit möchten wir nicht gering anschlagen, was die Aussagen derjenigen Erwachsenen, denen wir die Vegetationen ohne Narkose entfernten, stets bestätigen. Wir operieren[1]), indem ein Gehilfe das Kind auf seinen Schoss nimmt, seine Beine über die des Kindes schlägt und mit seiner Rechten die Arme fixiert; als Narkotikum benutzen wir Chloroform oder die Billrothsche Mischung und zwar wird dasselbe bis gegen Ende des Exzitationsstadiums gegeben, sodass also die Narkose eine leichte ist; zum Oeffnen des Mundes hat uns das Spekulum von Doyen-Jansen stets gute Dienste geleistet. Unser Instrumentarium selbst besteht der Hauptsache nach aus den Beckmannschen Messern in verschiedener Grösse, der Kurette von Hartmann, dem Konchotom und daneben werden ab und zu Zangen für den Nasenrachenraum benutzt. Gehen wir nun auf die Gefahr der Narkose ein, so wird als Hauptgrund

1) Gerber, Monatsschr. f. Ohrenheilkunde. 1898.

gegen dieselbe angeführt, dass Blut oder abgerissene Gewebsteile in die grossen Luftwege geraten könnten. Zunächst wird bei uns stets in dem Augenblick, in welchem der Operateur das Messer aus dem Munde entfernt, der Kopf des Patienten stark nach vorn und nach unten gebeugt, sodass das Blut in einen vorgebundenen Beutel fliesst, sodann aber ist während des ganzen Operationsaktes eine Assistenz dauernd mit dem Austupfen des Blutes aus dem Pharynx beschäftigt, wozu wir uns der Krauseschen Watteträger für den Kehlkopf bedienen, die wir zu diesem Zwecke nicht genug empfehlen können; übrigens kann dieses der geübte Operateur selbst sehr bequem besorgen. Steht die Hauptblutung, so fühlt der Operateur mit dem Zeigefinger nach, ob Reste stehen geblieben, insbesondere ob Choanen und Tuben frei sind und nimmt event. nachträglich die adenoiden Reste weg; zum Schluss wird dann der orale Pharynxabschnitt genau nach herabhängenden, nicht völlig abgetrennten Gewebsstückchen abgesucht und sodann die Mundklemmen entfernt. — Auf diese Weise haben wir seit Bestehen der Poliklinik ca. 3500 Fälle, davon 425 im letzten Jahre, operiert, ohne dass wir bisher einen Todesfall zu beklagen hatten. — Der Enderfolg der Operation war fast stets, wie wir uns durch häufige Kontrolluntersuchungen überzeugen konnten, ein ausgezeichneter und Nach-Kurettements sind bei uns sicherlich seltener, als bei den Operateuren, die ohne Narkose kurettieren; natürlich lassen auch wir, wenn irgend ein Grund dagegen spricht, oder die Eltern die Narkose mehr fürchten, als die Schmerzen des Kindes, die Narkose fort. —

5. Nebenhöhlenempyeme.

Ich habe nicht die Absicht, hier auf die Therapie der Kieferhöhlenempyeme des Näheren einzugehen, zumal über die an unserer Klinik gebräuchlichen und zum Teil an derselben zuerst geübten Methoden schon wiederholt berichtet worden ist. Das Festhalten an dem Prinzip, eine Verbindung mit der Mundhöhle, wenn irgend möglich, zu vermeiden, hat sich uns je länger, je mehr als richtig erwiesen. In den Fällen, in denen dies nicht angängig ist, haben wir die von Gerber modifizierte Partschsche Cystenoperation auch für die Empyeme der Kieferhöhle versucht: Mittelst einer weiten Resektion der vorderen Wand und Bildung eines Schleimhautperiostlappens mit der Basis nach unten versuchten wir hier die weitere Behandlung vom Munde aus zu leiten, hatten jedoch nicht den Erfolg, dass wir diese Methode etwa allgemein oder hauptsächlich anwenden werden. —

Die Empyeme der Stirnhöhle, die einer konservativen Behandlung nicht wichen, operierten wir nach Kuhnt oder Killian; die letztere Methode besonders gab uns so ausgezeichnete Resultate, kosmetisch wie therapeutisch, dass wir sie jetzt fast nur anwenden und keine Veranlassung haben, andere, speziell die osteoplastischen Methoden zu versuchen. Beifolgende Tabelle gibt einen Ueberblick über unsere operative Tätigkeit und deren Erfolge bei Erkrankungen der Nebenhöhlen im Jahre 1904; im letzten Lustrum überhaupt haben wir 25 Kiefer- und 37 Stirnhöhlen „radikal“ operiert.

Kieferhöhle.

Name, Alter, Geschlecht	Diagnose	Therapie	Dauer der Behandlung	Ausgang und Besonderes
1) F.W., 27 J., männl.	Empyema sinus maxill. chron. sinistr.	orale Methode, Lappen mit der Basis nach oben	nach 2 Monaten zur Weiterbehandlung entlassen	Höhle bei der Entlassung klein Wallnuss gross
2) N. R., 17 J., weibl.	Empyema sinus maxill. chron. dextr.	orale Methode, Lappen mit der Basis nach unten	ca. 1 Jahr	Höhle noch nicht völlig geschlossen
3) B. B., 23 J., weibl.	desgl.	Gerbersche Methode	ca. 3 Monate	geheilt
4) A. M., 25 J., weibl.	Empyema sinus maxill. sin.	orale Methode, Lappen mit der Basis nach unten	ca. $^3/_4$ Jahr	geheilt
5) B. P., 21 J., weibl.	desgl.	desgl.	ca 7 Monate	geheilt
6) M. G., 21 J., weibl.	Empyema sinus maxill. et frontal. chron. sin.	desgl.	nach 3 Monaten zur Weiterbehandlung entlassen	ungeheilt
7) B. B., 21 J., weibl.	desgl.	desgl.	ca. 10 Monate	geheilt
8) Fr. B., 35 J., weibl.	Empyema sinus maxill. chron. dextr.	Methode nach Gerber	ca. 3 Monate	geheilt
9) Frl. R., 40 J., weibl.	desgl.	desgl.	fährt nach der Operation nach Hause	?

Stirnhöhle.

Name, Alter, Geschlecht	Diagnose	Therapie	Dauer der Behandlung	Ausgang und Besonderes
1) H. M., 25 J., weibl.	Empyema sin. frontal. et maxill. chron. dextr.	Radikaloperation nach Kuhnt	ca. 3 Monate	geheilt; eine leichte Einsenkung d. Vorderwand wird durch Paraffin-Injektion beseitigt. Kieferhöhlenempyem durch Operation geheilt
2) J. B., 27 J., weibl. 3) J. B., 27 J., weibl.	Empyema sin. maxill. et frontal. dextr. et sin. chron.	Radikaloperation nach Killian	desgl.	beide Stirnhöhlen geheilt; kosmetischer Effekt sehr gut, Kieferhöhlen - Empyeme bestehen fort
4) M. Sch., 30 J., weibl.	Empyema sinus maxill. et frontal. sin.	desgl.	11 Wochen	geheilt; kosmetisches Resultat gut. Im Eiter Diplostreptokokken
5) A. B., 20 J., weibl.	desgl.	desgl.	4 Monate	Stirnhöhle geheilt; kosmetisches Resultat gut, Kieferhöhle eitert
6) B. B., 20 J., weibl.	desgl.	desgl.	desgl.	geheilt; kosmetisches Resultat sehr gut
7) M. P., 12 J., weibl.	Empyema sin. frontal. dextr. c. ostitide et periostitide	desgl.	nach 4 Monaten zur Weiterbehandlung entlassen	Ausgang unbekannt. Im Eiter Staphylokokken
8) A. H., 16 J., weibl.	Sinuit. frontal. abscedens c. protusione bulbi et empyema sin. maxill. dextr. acut.	Radikaloperation	13 Wochen	mit tiefer Narbe geheilt. Im Eiter Streptokokken

Dieser Operationstabelle kann natürlich, dazu ist der Ueberblick über ein Jahr zu gering, eine massgebende Bedeutung nicht beigelegt werden; einige auffallende Tatsachen jedoch möchte ich, zumal sie mit Beobachtungen aus früheren Jahren übereinstimmen, nicht unerwähnt lassen. Unter den 17 Fällen — 15 Patienten — befand sich nur ein männliches Individuum; wenn man nun auch berücksichtigt, dass Frauen die Polikliniken viel mehr frequentieren als Männer, so schien uns doch auch bei den konservativ behandelten Fällen relativ die Zahl der weiblichen Personen, die an Empyemen litten, viel grösser als die der Männer, eine Beobachtung, die allerdings mit den Feststellungen Wertheim's[1]) nicht übereinstimmt, da nach diesen beide Geschlechter gleichmässig befallen sind.

Sodann schien uns die Zahl der kombinierten Empyeme eine recht bedeutende zu sein; bei 15 Patienten, die sich einer Operation unterzogen, war dies bei 8, also 53,3 pCt. der Fall. Was überhaupt den Sitz der Nebenhöhlenempyeme anbetrifft, so fanden wir unter 89 sicher konstatierten Fällen des letzten Jahres in 47,2 pCt. die Kieferhöhle, in 22,5 pCt. die Stirnhöhle befallen, während ca. 23 pCt. kombinierte Empyeme waren, Zahlen, die von dem Wertheim'schen Leichenmaterial allerdings abweichen; er fand bei 165 kranken Nebenhöhlen in ca. 40 pCt. die Kieferhöhle, in 16 pCt. die Stirnhöhle befallen und nur in 12 pCt. fanden sich kombinierte Empyeme. In bezug auf das Alter fanden wir die meisten Erkrankungen zwischen dem 15. und 30. Lebensjahre, was von den meisten Beobachtern bestätigt wird.

Von den beiden mit Wandveränderungen komplizierten Fällen von Stirnhöhlenempyem beansprucht Fall 8, Tabelle B infolge seines stürmischen Verlaufs und weil dem Rhinologen derartige Fälle viel seltener zu Gesichte kommen, als dem Ophthalmologen, ein besonderes Interesse:

A. H., 16 Jahre, weiblich, hat sich am 10. Juli erkältet, bekam am 17. Juli hohes Fieber, eitrigen Ausfluss aus der Nase, Schwellung und Schmerzen am Auge. Am 19. Juli wird Patient vom Herrn Dr. Treitel, Augenarzt, der Poliklinik freundlichst zugesandt: Rechtes Auge völlig verschwollen, protrudiert, Bulbus nach unten, aussen und seitwärts verdrängt, dementsprechende Doppelbilder, die Haut über Auge und Stirnhöhle entzündlich gerötet. Rhinoskopisch: reichlicher rahmiger Eiter im mittleren Nasengang und in der Riechspalte rechts.

Die am 3. August im Prinzip nach Killian ausgeführte Radikaloperation ergab eine feine Fistel in der Unterwand der Höhle, aus welcher sich sofort beim Sondieren reichlich Eiter entleerte. In wie weit der bakteriologische Befund — Streptokokken in Reinkultur — diesen überaus schnellen und stürmischen Verlauf erklärt, mag dahingestellt bleiben.

Sehen wir uns die Erfolge der radikalen Eingriffe näher an, so haben wir unter 8 Kieferhöhlenempyemen 4, also 50 pCt. sicher zur Ausheilung gebracht, 2 Fälle waren noch nicht aus der Behandlung entlassen, 1 Patient entzog sich der Behandlung und einen Fall müssen wir als „ungeheilt"

1) Wertheim, Archiv f. Laryngol. Bd. XI. 1901.

betrachten; diese Zahlen — absolut ungünstiges Resultat ca. 20 pCt. — stimmen im allgemeinen auch mit den Beobachtungen früherer Jahre überein, so dass wir uns jetzt nicht mehr auf den skeptischen Standpunkt Jansen's stellen, sondern in Fällen, die einer längeren konservativen Therapie trotzen und Beschwerden verursachen, die Operation empfehlen. In bezug auf Art und Dauer der Nachbehandlung war die Gerber'sche Methode mit primärer Schleimhautnaht der oralen Wunde, der modifizierten Partsch'schen Methode bei weitem überlegen, was wir wiederholt durch direkten Vergleich feststellen konnten.

Die Killian'sche Operation der Stirnhöhle hat eigentlich alle die Forderungen, die man an eine Radikaloperation stellen kann, uns erfüllt[1]); die Dauer der Nachbehandlung war nicht übermässig lang, der Enderfolg ausgezeichnet; nur ein, allerdings mit Wandveränderung komplizierter Fall, ist nicht zur Ausheilung gekommen; über seinen Ausgang konnten wir nichts Genaues erfahren.

Kiefercysten.

Zu den 10 Fällen von Kiefer- oder Zahncysten, die ich aus früheren Jahren aufgezeichnet fand, haben sich im Jahre 1904 6 neue hinzugesellt, von denen 5 zur Operation kamen.

Alle von uns beobachteten Fälle konnten wir, wenn wir der Einteilung von Magitot[2]) in follikuläre und periostale Cysten folgen, in die Gruppe der letzteren einreihen, da sich ihr Zusammenhang mit kariösen Zähnen ungezwungen nachweisen liess; auch hier überwog das weibliche Geschlecht bedeutend, indem unter den 6 Fällen nur eine männliche Person war. In sämtlichen 6 Fällen konnten wir den von Gerber für die rhinoskopische Diagnose als charakteristisch scheinenden Befund erheben: bei der vorderen Rhinoskopie sah man eine meist bläulich-weisse, oft auch rote Vorwölbung des Nasenbodens vorn unter der unteren Muschel, so dass anscheinend der Nasenboden hier höher stand, als auf der nicht erkrankten Seite; ebenso fanden wir 3 mal, also in 50 pCt., eine mehr oder minder deutliche Aufblähung über den erkrankten Zähnen am Proc. alveolaris, welche stets mit Pergamentknittern verbunden war. Was den Inhalt der Cyste anbetraf, so konnten wir dreimal in dem meist dickflüssigen, chokoladeähnlichen Brei Cholestearinkrystalle nachweisen; zweimal fanden sich feine, in die Cyste führende Fisteln im Proc. alveolaris.

Hervorheben möchte ich, dass in 2 Fällen eine Auftreibung am Proc. alveolaris fehlte und diese sich nur am Nasenboden dokumentierte; ohne vordere Rhinoskopie wäre also in diesen Fällen eine Diagnose nicht möglich gewesen.

Wenn wir in früheren Jahren uns begnügten, die Cysten zu inzidieren

---

1) Näheres siehe in der Dissert. von Klein: Operationsmethoden der Stirnhöhlenempyeme etc. aus der Gerber'schen Klinik. Königsberg. 1904.

2) Magitot, Arch. gén. de méd. 1872/73.

und auszukratzen, so haben wir, da der Heilungsverlauf sich hierbei in die Länge zog, im letzten Jahre Methoden eingeschlagen, die als Hauptmomente die Exzision eines Teiles der Wand, sei es von der Nase, sei es vom Proc. alveolaris aus hatten. In Fällen mit deutlicher Aufblähung der Knochenwand gegen die Fossa canina hin operierten wir nach Partsch; Bildung eines Schleimhautperiostlappens mit der Basis nach oben am Proc. alveolar., Exzision der vorderen Cystenwand, Ausräumung und Auskratzung der Cystenschleimhaut, Hineinschlagen des Lappens um den oberen Wundrand und Tamponade.

In einem Falle endlich gelang es uns, die gesamte Cyste in toto zu entfernen; sie hatte die Grösse einer grossen Walnuss und ruhte wie eine Frucht auf ihrer Schale auf der pergamentdünnen Platte des Alveolarfortsatzes.

Beifolgende Tabelle gibt eine Uebersicht über die beobachteten Fälle.

Name, Alter, Geschlecht	Befund	Operation	Dauer der Behandlung	Ausgang
1) H. J., 10 J., männl.	Vorwölbung des l. Nasenbodens; Anschwellung des Proc. alveol. links. Caries dent. II. Incisiv. sup. sinistr.	Exzision vom Nasenboden aus.	3 Monate	geheilt
2) A. K., 35 J., weibl.	Vorwölbung des r. Nasenbodens. Caries des II. oberen r. Incisivus	Spaltung der Cyste von der Nase aus. Exzision ein. Stückes der Vorderwand	?	?
3) J. H., 20 J., weibl.	R. Nasenboden vorgewölbt. Alveolarfortsatz r. aufgebläht. Caries d. II. r. ob. Incisivus. Fistel üb. demselben. — Pergamentknittern	Operation nach Partsch	4 Monate	geheilt
4) Fr. S., 42 J., weibl.	L. Nasenboden vorgewölbt. Caries d. beiden linken oberen Incisivi	Operation verweigert	—	—
5) Fr. Th., 40 J., weibl.	L. Nasenboden und Proc. alveol. vorgewölbt. Pergamentknittern	Exstirpation d. Cyste	3 Monate	geheilt
6) Fr. W., 34 J., weibl.	Nasenboden und Proc. alveol. links vorgewölbt. Pergamentknittern. Caries des II. oberen l. Incisivus. Fistel über demselben	Abtragung der vorderen Cystenwand. Exkochleation	desgl.	geheilt

Am Schlusse dieser Zusammenstellung erlaube ich mir, den Herren Geh.-Rat Prof. Garrè, Geh.-Rat Prof. Kuhnt und Geh.-Rat Prof. Lichtheim für gütige Ueberlassung der Krankengeschichten, sowie meinem hochverehrten Chef, Herrn Prof. Gerber, für seine liebenswürdige Unterstützung und seine Anregungen meinen ergebenen Dank auszusprechen.

VII.

(Aus der Universitäts-Ohren- und Kehlkopfklinik zu Rostock [Direktor: Professor Körner].)

Indikationen zur kurativen Tracheotomie bei der Kehlkopftuberkulose.

Von

Dr. **Henrici** (Aachen), früher I. Assistent der Klinik.

Die Tracheotomie wird bei der Kehlkopfphthise fast nur ausgeführt, wenn schwere Atemnot dazu zwingt, wenn also die Indicatio vitalis vorliegt. Stenosenbildung selbst erheblicherer Art allein ohne direkte Lebensgefahr wird von Vielen bei der Kehlkopftuberkulose noch nicht als zwingender Grund zur Tracheotomie angesehen. Und doch erweist man den Patienten meist eine grosse Wohltat, wenn man sie von ihren Atembeschwerden befreit. Der Tracheotomie als Heilmittel bei der Larynxtuberkulose stehen aber die Allermeisten noch sehr skeptisch gegenüber. Man scheut sich vor diesem Eingriff, weil man üble Folgen für die meist bestehende Lungenerkrankung fürchtet, weil die Expektoration durch die Kanüle erschwert wird und zur Unreinlichkeit führt. Man wagt es nicht, die Tracheotomie zu machen, weil man durch sie eine Verstümmelung des Patienten setzt, ohne irgend welche Garantie zu haben oder geben zu können, dass sich daraufhin das Kehlkopfleiden bessern werde. Es muss auch unbedingt zugegeben werden, dass dies lauter schwerwiegende Gründe gegen eine zu therapeutischen Zwecken vorgenommene Tracheotomie sind. Sicher ist auch, dass bei der grössten Zahl der Kehlkopftuberkulosen die kurative Tracheotomie keinen Erfolg verspricht, vielleicht sogar auf die Lungenerkrankung und auf den Allgemeinzustand schädlich wirkt.

Demgegenüber muss aber ausdrücklich betont werden, dass es Fälle gibt, in denen wir durch die Tracheotomie einen besseren Einfluss auf das Kehlkopfleiden auszuüben vermögen, als mit anderen Behandlungsmethoden. Man darf nur nicht sein Urteil über den Heilwert der Tracheotomie herleiten aus Fällen, bei denen aus vitaler Indikationsstellung tracheotomiert wurde. Tut man das, so wird man stets zu einer Verurteilung der kurativen Tracheotomie kommen. Aber ganz mit Unrecht. Man vergisst, dass man zwei ganz verschiedene Dinge mit einem Mass gemessen hat.

Es handelt sich nun vor allem darum, zu untersuchen, ob man aus den durch die Tracheotomie geheilten und gebesserten Fällen nicht ganz bestimmte Indikationen für die kurative Tracheotomie aufstellen kann.

Aus eigener Beobachtung stehen uns dazu vier solcher Fälle zur Verfügung. Drei sind bereits in einer früheren Arbeit (Archiv f. Laryngol. 15. Bd. Heft 2) veröffentlicht. Einen vierten können wir jetzt neu hinzufügen:

Er betrifft ein 12 Jahre altes Mädchen. Die Patientin war wegen Tränensackblennorrhoe in der Rostocker Universitäts-Augenklinik behandelt worden. Von da wurde sie zwecks Untersuchung der Nase in die Ohren- und Kehlkopfklinik geschickt. Ausser dem Augenleiden hatte das Mädchen keinerlei Beschwerden geäussert.

Die am 25. April 1904 vorgenommene Untersuchung hatte folgendes, uns interessierende und bei dem Mangel von Beschwerden überraschende Ergebnis: Der weiche Gaumen ist an Vorder- und Rückseite und am Rande der vorderen Gaumenbögen teilweise ulceriert, teilweise mit kleinhöckerigen Granulationen bedeckt. Die ganze Epiglottis ist stark verdickt, zeigt ähnlich wie am Gaumen eine teils ulcerierte, teils kleinhöckerige, granulierende Oberfläche. Ein gleiches Bild bietet das infiltrierte linke Taschenband.

Die Lungen sind frei von nachweisbaren Veränderungen.

Diagnose: Tuberkulose des weichen Gaumens und des Kehlkopfes.

Krankheitsverlauf: Die Epiglottis wird vollkommen abgetragen. Ihr Stumpf, das linke Taschenband und der weiche Gaumen mit Milchsäure geätzt. Die histologische Untersuchung stellte in der abgetragenen Epiglottis Tuberkel mit Riesenzellen und Ulcerationen fest. Die Behandlung mit Milchsäureätzungen 1—2 mal wöchentlich wird fortgesetzt, der weiche Gaumen von Zeit zu Zeit mit dem scharfen Löffel bearbeitet. Trotz aller Bemühungen tritt eine Verschlechterung des Kehlkopfleidens ein. Anfang Januar 1905 (fast $^3/_4$ Jahr nach Beginn der Behandlung) zeigt der Larynx folgendes Bild: Epiglottisstumpf verdickt, höckerige Oberfläche, an einigen Stellen ulceriert. Schwellung beider aryepiglottischen Falten. An der Innenseite der rechten im hinteren Abschnitt Granulationsbildung, übergreifend auf das rechte Taschenband. Linkes Taschenband sehr verdickt, in der vorderen Hälfte granuliert, verdeckt das linke Stimmband. Der Larynxeingang ist im ganzen stark verengt.

Der weiche Gaumen zeigt ebenfalls keine Tendenz zur Heilung.

Lungen ohne Besonderheiten.

Durch unsere früheren Erfahrungen ermutigt, entschlossen wir uns, die Tracheotomie auszuführen (18. Januar 1905).

6. Februar 1905. Das Kind hat die Tracheotomie gut vertragen. Gewicht 55 Pfund.

26. Februar 1905. Allgemeinbefinden gut. Gewicht 57 Pfund.

5. März 1905. Der Larynxeingang ist durch Abschwellung der ihn umgrenzenden Teile bedeutend weiter geworden. Der Blick in den Kehlkopf jetzt ziemlich frei. Der Epiglottisstumpf ist noch etwas verdickt, aber mit glatter, nicht ulcerierter Schleimhaut überzogen. Am rechten Taschenband hinten und etwas tiefer am linken vorne kleine, verdickte und granulierende Stellen. Stimmbänder anscheinend intakt.

Der weiche Gaumen ist in der Gegend der Uvula noch leicht verdickt, weist hier an der Rückseite kleine Granulationen auf.

Lungen ohne Besonderheiten. Gewicht 61 Pfund.

22. März 1905. Gewicht 62 Pfund.

4. April 1905. Gewicht 60 Pfund.

15. April 1905. Gewicht 64 Pfund.

Das Kind wird in ambulante Behandlung entlassen. Allgemeinbefinden sehr gut.

28. April 1905. Gewicht 67 Pfund 100 g.

9. Juni 1905. Die Kanüle wird entfernt (5 Monate nach der Tracheotomie), nachdem sich der Zustand des Kehlkopfes noch weiter gebessert hat und seit mehreren Wochen stationär geblieben ist: Die Schwellung des Epiglottisstumpfes, der aryepiglottischen Falten und der Taschenbänder ist vollkommen zurückgegangen. Der Schleimhautüberzug des Kehlkopfes ist von normaler Farbe, blassrötlich, nirgends ulceriert, nirgends mit Granulationen bedeckt. Nur am rechten Taschenband hinten ist eine kleine, knötchenförmige, hanfkorngrosse Vorragung zu sehen.

Der weiche Gaumen ist verheilt. Der linke vordere Gaumenbogen setzt höher am Zäpfchen an, als der rechte, infolge des früher hier vorhanden gewesenen tuberkulösen Ulcus.

12. Juli 1905. Die kleine Vorragung hinten am rechten Taschenband wird abgetragen.

Mikroskopischer Befund: Das Stück ist mit geschichtetem Epithel bedeckt, besteht aus zellreichem Bindegewebe, ist mit vielen Lymphozyten durchsetzt und enthält neben Drüsenausführungsgängen einen Tuberkel.

Letzter Befund, erhoben Ende September 1905: Gaumen und Kehlkopf sind verheilt geblieben, zeigen das gleiche Bild, wie am 12. Juli. Von der abgetragenen Vorragung am rechten Taschenband ist ein kleiner Rest stehen geblieben. Die Stelle macht aber nicht den Eindruck, als ob sie noch irgendwelche krankhaften Veränderungen enthielte.

Epikrise: Es handelt sich im vorliegenden Falle um eine anscheinend primäre Tuberkulose des weichen Gaumens und des Larynx. Die üblichen Behandlungsmethoden führten zu keiner Besserung, im Gegenteil verschlimmerte sich das Kehlkopfleiden. Auf die Tracheotomie trat dagegen ein auffallender Umschwung zum Bessern ein. Als wirkendes Prinzip der Operation kann nur die Ruhigstellung des Kehlkopfes angesehen werden. Von einer vollständigen Heilung zu sprechen, ist vielleicht noch verfrüht, da in dem zuletzt entfernten Stückchen aus dem Kehlkopf noch ein Tuberkel nachgewiesen wurde. Doch sind wir nach dem gesamten Krankheitsverlaufe wohl berechtigt, anzunehmen, dass es sich nur um einen letzten Rest der im Schwinden begriffenen tuberkulösen Infiltration handelt. Immerhin ist es eine Warnung, zu früh von einer Heilung zu sprechen und die Patienten zu früh aus der Beobachtung zu entlassen.

Diese Unsicherheit über den dauernden Erfolg ist aber doch nicht etwa ein Nachteil nur der kurativen Tracheotomie. Bei anscheinend ausgeheilten Kehlkopftuberkulosen, ganz gleich auf welche Weise sie behandelt wurden, müssen wir immer auf Rezidive gefasst sein. In dieser Richtung

kann nur eine jahrelange Beobachtung das endgiltige Resultat sicher stellen. Trotzdem hat es seine Berechtigung, eine Methode, die eine so auffallend günstige Einwirkung auf den ganzen Krankheitsverlauf ausübt, zu empfehlen, auch ohne dass in jedem einzelnen Falle das Resultat über viele Jahre hinaus kontrolliert worden wäre.

Um aber dem Vorwurfe zu begegnen, die Veröffentlichung fast aller unserer Fälle sei zu bald nach der anscheinend eingetretenen Heilung erfolgt, möchten wir ganz kurz noch die bis jetzt fortgeführte Beobachtung der früher mitgeteilten Fälle (l. c.) anfügen.

Nachtrag zu Fall I der früheren Publikation:

Es war bei dem 11jährigen Mädchen aus vitaler Indikation die Tracheotomie ausgeführt worden; nachher wurde nicht mehr endolaryngeal behandelt. Die schwere Kehlkopferkrankung — Infiltration der Larynxhinterwand, ödematöse Schwellung der Taschenbänder, Ulcerationen und Granulationen an den Stimmbändern — heilte aus. Wir konnten Ende September 1905, also fast 5 Jahre nach der Tracheotomie den gleichen Kehlkopfbefund wie vor 2 Jahren (1. Publikation) erheben. Das Allgemeinbefinden ist stets zufriedenstellend geblieben. Der Kehlkopf ist überall mit glatter, nicht entzündeter Schleimhaut überzogen. Auch bei direkter Laryngoskopie (Röhrenspatel — Killian) bei der nicht, wie bei der gewöhnlichen Laryngoskopie, der Einblick in den Kehlkopf durch die narbig verzogene Epiglottis behindert war, sind keine verdächtigen Stellen zu sehen.

Nachtrag zu Fall II:

Das 11jährige Mädchen litt an ausgedehnter Gaumen- und Kehlkopftuberkulose: Ein ziemlich grosser Teil der Randpartie der rechten Kehldeckelhälfte war durch Ulceration zerstört. Starke Infiltration des rechten Taschenbandes und der Hinterwand. Ulceration hinten am rechten Taschenband, übergreifend auf die Interarytaenoidalgegend. 8 Monate nach der Tracheotomie scheint der Kehlkopf verheilt zu sein. Abnorm ist nur noch eine geringe Verdickung an der Larynxhinterwand, auf der sich zwei kleine Vorragungen erheben (Anfang Dezember 1903). Bei der nächsten Untersuchung (5. Januar 1904) zeigte sich, dass die kleinen Schwellungen an der Hinterwand etwas grösser geworden waren. Sie wurden deshalb mit der Doppelkurette entfernt. In ihnen fanden sich bei der mikroskopischen Untersuchung Tuberkelknötchen, z. T. mit Riesenzellen. Patientin ist später nicht mehr endolaryngeal behandelt worden, nur noch von Zeit zu Zeit zur Kontrolle gekommen. Letzte Untersuchung 19. September 1905 (fast 3 Jahre nach der Tracheotomie). Die Patientin hat sich kräftig entwickelt, ist sehr gewachsen. Gewicht 52,4 kg. Der Kehlkopf weist nirgends Schwellungen oder Ulcerationen auf. Die Schleimhaut ist überall glatt, blassrötlich. Ausser dem Fehlen der rechten Epiglottishälfte (früher wegen des tuberkulösen Ulcus abgetragen) erinnert nichts mehr an die überstandene tuberkulöse Erkrankung.

In diesem Falle war also der tuberkulöse Krankheitsprozess im Kehlkopf zur Zeit der ersten Publikation noch nicht abgelaufen. Die geringe Schwellung an der Hinterwand barg noch Tuberkelknötchen. Jetzt ist nach dem letzten Eingriffe der Kehlkopf bereits zwei Jahre gesund geblieben. Wir können nicht annehmen, dass wir zufällig bei dem letzten Kurettement alles Krankhafte entfernt haben. Die rasche Ueberwindung

der letzten Reste der Tuberkulose glauben wir noch auf eine Nachwirkung des günstigen, kräftigenden Einflusses der Tracheotomie, unterstützt durch den einen endolaryngealen Eingriff, zurückführen zu müssen.

Nachtrag zu Fall III: Wegen tuberkulöser Infiltration war bei dem 13jährigen Patienten die Epiglottis ganz abgetragen worden. Ergriffen von der tuberkulösen Erkrankung waren noch beide aryepiglottischen Falten und die Hinterwand (starke Infiltration, auf der Oberfläche verstreut miliare Knötchen). Am 30. April 1903 wurde tracheotomiert, am 13. Dezember 1903 die Kanüle wieder entfernt. Als letzter Befund wurde damals erhoben: „Epiglottisstumpf verheilt. Kehlkopfeingang dadurch verengt, dass infolge des Fehlens der Epiglottis die aryepiglottischen Falten vorne etwas nach der Mittellinie kollabiert sind. Dadurch haben sie eine etwas nach innen geneigte Stellung angenommen. Man sieht also nicht auf ihre scharfe obere Kante, sondern mehr auf ihre breitere laterale Fläche. Es täuscht dies eine Verdickung derselben vor. Eine Infiltration scheint aber tatsächlich nicht mehr vorhanden zu sein, wie wir aus der leichten Beweglichkeit der Falten beim Atmen und Phonieren schliessen können. Die Stimmbänder sind weiss und frei beweglich. Die Schleimhaut des Larynx von normalem Aussehen, nirgends ulceriert."

Der Knabe wog damals 77 Pfund.

Wir sahen den Patienten wieder am 26. Mai 1904; das Kehlkopfbild war unverändert; dann am 1. November 1904: Der Epiglottisstumpf anscheinend nicht mehr so dick, wie früher; und zuletzt am 9. Mai 1905: Der Patient ist in der Zwischenzeit sehr gewachsen, sieht gesund und kräftig aus, wiegt 51 kg. Die Stimme hat in dieser Zeit gewechselt.

Der Kehlkopf ist überall mit glatter, nirgends ulcerierter Schleimhaut bekleidet. Der Epiglottisstumpf ist ganz abgeschwollen und dünn. Ebenso sind die aryepiglottischen Falten ganz dünn geworden, der Larynxeingang dadurch weiter als früher.

Lungen ohne Besonderheit.

In diesem Falle hat sich also bis jetzt, über zwei Jahre nach der Operation, kein Rezidiv gezeigt. Das Bild des Kehlkopfes ist so, dass man von einer vollkommenen Ausheilung der Tuberkulose sprechen möchte. Dieser Zustand ist aber erst im zweiten Jahre nach der Tracheotomie eingetreten. Ob nun das Dünnerwerden des Epiglottisstumpfes und der aryepiglottischen Falten in der zweiten Hälfte des zweiten Jahres nach der Tracheotomie noch als eine Phase des Ausheilungsprozesses anzusehen ist, oder vielleicht dem Wachsen des Kehlkopfes zu dieser Zeit der Mutation beizumessen ist, wollen wir dahingestellt sein lassen.

Diese vier Fälle von Kehlkopftuberkulose haben alle eine auffallende Aehnlichkeit in ihrem klinischen Bilde. Sie betreffen nur Kinder im Alter von 11—13 Jahren. Die Tuberkulose ist anscheinend bei allen primär im Kehlkopf aufgetreten, jedenfalls nicht von einer Lungenerkrankung abhängig. Der Prozess im Kehlkopf hat wohl eine ziemlich grosse Ausdehnung, zeigt aber keinen besonders destruktiven Charakter. Er neigt mehr zur Infiltration und Granulation, als zu Zerfall. Unter den gewöhnlichen Behandlungsmethoden verschlimmert sich das Leiden. Auf die Tracheotomie dagegen folgt eine auffallend rasche Besserung.

Wenn wir so die unseren Fällen eigentümlichen Punkte überschauen, müssen wir zu der Ansicht gelangen, dass unsere Fälle geradezu einen Typus der Kehlkopftuberkulose darstellen, für den sich die kurative Tracheotomie besonders eignet.

Als Indikationen zur kurativen Tracheotomie könnten aus unseren Fällen abgeleitet folgende aufgestellt werden:

1. Kindliches Alter der Patienten.
2. Fehlende oder unbedeutende Veränderungen auf den Lungen.
3. Relative Gutartigkeit der Kehlkopftuberkulose.

ad 1. Kindliches Alter ist ein ziemlich weiter Begriff. In bezug auf unsere Fälle würden wir die zweite Hälfte des Kindesalters darunter verstehen. Wir möchten aber die Grenze nach oben hin weiter ziehen, etwa bis zur vollendeten körperlichen Entwickelung, also bis ungefähr zum 20. Jahre. Dieser Altersabschnitt zeigt im allgemeinen eine entschiedene Disposition zur tuberkulösen Infektion. Auf der anderen Seite finden wir aber bei ihm auch die Fähigkeit entwickelt, die tuberkulöse Erkrankung zu überwinden, namentlich bei geeigneter äusserer Unterstützung. Heilungen von Tuberkulose der Drüsen, der Knochen, der Gelenke, auch ohne grössere chirurgische Eingriffe, selbst der Lungen, sind nichts Ungewöhnliches im jugendlichen Alter. Durch die Tracheotomie wollen wir nur die einer Ausheilung entgegenwirkenden Faktoren, namentlich die Bewegungen beim Sprechen, Atmen, Husten, dann auch den Reiz der Atemluft beseitigen. Die Tracheotomie wird in diesem Alter verhältnismässig gut vertragen. In unseren Fällen bestand die ganze Reaktion auf den Eingriff nur in einer bald vorübergehenden, etwas stärkeren schleimigen Sekretion. Darum wird man sich auch bei jugendlichen Patienten eher zur Tracheotomie entschliessen dürfen, als bei älteren. Im Alter über 50—60 Jahren ist eben die Tracheotomie an und für sich schon ein bedenklicher Eingriff wegen der Gefahr einer in ihrem Gefolge auftretenden Pneumonie.

ad 2. Dem Lungenbefund muss bei der Entscheidung, ob man zur kurativen Tracheotomie schreiten soll oder nicht, ganz besondere Beachtung geschenkt werden. Je besser der Zustand der Lungen ist, desto grösser ist die Aussicht auf einen Erfolg durch den Luftröhrenschnitt für die Larynxerkrankung. Mit der Forderung „fehlende oder unbedeutende Veränderungen auf den Lungen" schränken wir die Zahl der Kehlkopftuberkulosen, die sich für die kurative Tracheotomie eignen, ganz bedeutend ein, dafür gibt sie uns aber die Hoffnung auf sichereren Erfolg. Von der Schwere der Lungenerkrankung ist im allgemeinen der gesamte Kräftezustand abhängig. Wir haben, einmal, weil sich guter und schlechter Lungenbefund meist mit gutem und schlechtem Allgemeinbefinden deckt, bei den Indikationen nicht mit aufgestellt „guter Kräftezustand", dann aber auch, weil letzterer allein von dem Kehlkopfleiden beeinflusst sein kann. Wenn der Lungenbefund in einem solchen Falle keine Kontraindikation zur Tracheotomie abgeben würde, wäre man doch berechtigt, trotz der körperlichen Schwäche des Patienten zu tracheotomieren, denn mit

der Besserung des Kehlkopfleidens wäre dann auch eine Hebung der Körperkräfte zu erwarten. Zur Beurteilung der Schwere des Lungenleidens liefert uns aber natürlich der Allgemeinzustand wertvolle Anhaltspunkte. Fieber und erheblicher, anhaltender Gewichtsverlust deuten auf einen floriden Prozess. Sie würden als Kontraindikationen für eine kurative Tracheotomie anzusehen sein.

ad 3. Die relative Gutartigkeit der Tuberkulose des Kehlkopfes lässt sich in der Regel nur durch die klinische Beobachtung feststellen. Wir finden bei ihr die Tumorform der Tuberkulose, Neigung mehr zur Infiltration und weniger zur Ulceration. Die Entzündungserscheinungen im Kehlkopf, namentlich die Rötung, pflegen nicht besonders ausgeprägt zu sein. Die Ausbreitung des Krankheitsprozesses schreitet nur langsam weiter. Damit ist aber nicht gesagt, dass diese mehr gutartige Form der Tuberkulose von vorn herein Tendenz zur Heilung habe. Wir sahen im Gegenteil bei unseren Fällen trotz der endolaryngealen Eingriffe eine Verschlimmerung eintreten. Erst nachdem der Kehlkopf durch die Tracheotomie unter ganz besondere Verhältnisse gebracht war, setzte der Umschwung zum Bessern ein. Sind aber günstige Bedingungen geschaffen, so geht oft die Heilung spontan vor sich.

Die von uns aufgestellten Indikationen, namentlich die letzte, differieren sehr mit denen von M. Schmidt bereits 1887 für die Tracheotomie bei Kehlkopftuberkulose aufgestellten. Nach M. Schmidt ist die Tracheotomie berechtigt:

1. bei Stenosen jedenfalls, auch ohne dass direkte Lebensgefahr besteht;
2. bei schwerer Larynxerkrankung gegenüber leichter Lungenerkrankung, auch ohne Stenose;
3. bei rasch sich verschlimmernden Larynxprozessen, auch schon vor Eintritt von Stenose;
4. bei gleichzeitig vorhandenem Schluckschmerz.

Der Unterschied liegt darin, dass die Indikationen von M. Schmidt viel allgemeiner auf die Tracheotomie zu beziehen sind. M. Schmidt denkt dabei nicht nur an den günstigsten Erfolg — der Heilung —, er will überhaupt Beschwerden beseitigen, er will einer Verschlimmerung des Prozesses, wenn möglich, Einhalt tun. Unsere Indikationen sind nur im Hinblick auf den einen Zweck, eine Heilung durch die Tracheotomie zu erzielen, aus einer ganz bestimmten Gruppe von Krankheitsfällen abgeleitet. Es besteht daher auch kein Gegensatz zwischen den beiden verschiedenen Indikationsaufstellungen.

Auf dem letzten Kongress der süddeutschen Laryngologen ist Hansberg, auf drei Fälle fussend, für die Laryngotomie bei geeigneten Fällen von Kehlkopftuberkulose eingetreten. Die Laryngotomie hat zweifellos vor der Tracheotomie voraus, dass sie die radikalere Methode ist. Hansberg sagt von ihr, dass sie mit grösserer Sicherheit zum Ziele führe, da wir

durch sie allein imstande seien, den tuberkulösen Herd im Kehlkopf, wenn er eine grössere Ausdehnung angenommen hat, auszurotten. Er verlangt auch für die Laryngotomie vorsichtige peinliche Auswahl der Fälle. Ausgedehnte, schnell fortschreitende Lungenprozesse, Fieber sind Kontraindikation. Bei Kranken mit diesen Erscheinungen würde man durch die Laryngotomie nur Verschlimmerung erzielen. Ferner fordert er für die Laryngotomie relativ gutes Allgemeinbefinden, fehlende, unbedeutende oder zum Stillstand gekommene Lungentuberkulose, langsames Fortschreiten der Kehlkopftuberkulose.

Wir sehen, dieselben Forderungen, die wir für die Tracheotomie aufstellten. —

Wenn nun auch die Laryngotomie vor der Tracheotomie den Vorzug hat, die radikalere Methode zu sein, so ist sie andererseits aber auch die eingreifendere Methode. Ist es nun nicht vielleicht mit Rücksicht auf den Patienten zu empfehlen, es zuerst mit der einfacheren Methode zu versuchen? Es scheint dies um so berechtigter, als die Tracheotomie doch als Voroperation zur Laryngotomie gemacht werden muss. Dazu empfiehlt Hansberg bei der Laryngotomie zweizeitig vorzugehen, um den Patienten möglichst zu schonen. Nach seinen Beobachtungen werden die Eingriffe am Kehlkopf besser ertragen, wenn erst einige Zeit zwischen Tracheotomie und Eröffnung des Kehlkopfes verstrichen war. Er schlägt eine Pause von mindestens 8 Tagen vor. Könnte man da nicht eine etwas längere Zeit vorübergehen lassen, vielleicht mehrere Wochen oder auch einige Monate, um die Wirkung der einfachen Tracheotomie auf die Kehlkopferkrankung abzuwarten? Besonders scheint uns dies empfehlenswerth, wenn die Teile des Larynx miterkrankt sind, durch die bei der Laryngotomie der Schnitt geführt werden muss und in allen den Fällen, wo die Stimmbänder intakt sind. Unter den drei von Hausberg mitgeteilten Fällen war einer, dessen Stimmbänder nicht erkrankt waren. Die Stimme ist nach der Operation laut und deutlich geblieben, so dass der Patient in seinem Lehrberufe nicht behindert wurde. Bei diesem Patienten wurde aber auch nur die partielle Laryngotomie ausgeführt, so weit, bis der subglottische Raum, der Sitz der tuberkulösen Erkrankung, gut zugänglich wurde. Bei der vollkommen ausgeführten Laryngotomie ist die Gefahr einer Funktionsstörung der Stimmbänder gross.

Gerade von den Fällen, die bei der Laryngotomie ein gutes Resultat gegeben haben, würden vielleicht manche auch schon auf die einfache Tracheotomie hin sich gebessert haben. Der Tracheotomie müsste eben bei der Kehlkopftuberkulose, wenigstens für einige bestimmte Fälle, auch als ein gutes therapeutisches Mittel von vorneherein mehr gedacht werden. Dann werden sich auch die Indikationen, wenn ein reicheres Material vorliegt, wahrscheinlich erweitern lassen. Auf jeden Fall verdient die Tracheotomie für die Kehlkopftuberkulose aus ihren engen Fesseln der indicatio vitalis befreit zu werden. Misserfolge nach der Tracheotomie dürfen nicht

von ihr zurückhalten. Wir müssen uns auf die Erfolge stützen. Führen etwa alle Milchsäureätzungen zum Ziele? Wie gross ist wohl der Prozentsatz von Heilungen der Kehlkopftuberkulose auf Milchsäureätzungen hin? Wir glauben, es würde bei einer ganz exakten Statistik eine traurig kleine Zahl herauskommen. Und doch wird die Milchsäure allgemein angewandt und als eins der besten therapeutischen Mittel bei der Kehlkopftuberkulose gepriesen. Solange wir aber keine sicherer wirkenden Mittel haben, ist es auch nicht berechtigt, die Tracheotomie, die sich bei einer ganzen Reihe von Fällen ausgezeichnet bewährt hat, von der Therapie gänzlich auszuschliessen.

VIII.

Kritische Betrachtungen über den augenblicklichen Stand der Recurrensfrage.

Von

A. Kuttner (Berlin).

Die umfangreiche Arbeit von M. Grossmann, die im Jahre 1897 im 6. Bande dieses Archivs erschienen ist, bildete den Ausgangspunkt für eine neue Erörterung der Recurrensfrage. Zwar der Gedankengang, den Grossmann hier und in einigen späteren, dieselbe Auffassung vertretenden Publikationen zum Ausdruck brachte, hat vollständig Schiffbruch gelitten: mit einer erdrückenden Uebereinstimmung wurde der Versuch, die alte Wagner'sche Theorie neu zu beleben, zurückgewiesen, — aber die im Anschluss an diese Arbeiten von den verschiedensten Seiten vorgenommenen Nachuntersuchungen und die hierdurch hervorgerufenen, erneuten Verhandlungen, die an Lebhaftigkeit nichts zu wünschen übrig liessen, sind doch der Sache selbst recht sehr zu Gute gekommen, und so manchen Fortschritt haben wir zu verzeichnen, der nur der Diskussion des letzten Jahrzehnts zu verdanken ist. Auf das Gewinnkonto dieser Periode möchte ich es setzen, wenn wir heute über folgende Punkte besser informiert sind als vordem:

1. Wir besitzen heute eine genauere Kenntnis der Unterschiede zwischen der wirklichen Kadaverstellung bei der Leiche und der sogen. Kadaverstellung bei der Recurrenslähmung. An der Klärung dieser Frage haben fast alle Autoren, die zur Recurrensfrage das Wort genommen haben, mitgearbeitet, ganz besonders aber Burger und Broeckaert.

2. Wir haben heute ein besseres Verständnis für die Innervation der Kehlkopfmuskeln während der Atmung. Wir wissen jetzt, dass bei der ruhigen, wie bei der angestrengten Atmung nicht nur, wie man früher annahm, der Posticus, sondern alle Kehlkopfmuskeln, die Schliesser wie die Oeffner, gleichzeitig und dauernd innerviert sind (Kuttner-Katzenstein).

3. Die Ausschaltung des Posticus führt beim erwachsenen Tier nicht, wie man bis dahin auf Grund der Schmidt-Schech'schen Versuche angenommen hatte, zu einer dauernden Medianstellung der Stimmlippen. Es

bleibt vielmehr, wie Grossmann und Kuttner-Katzenstein gezeigt und F. Klemperer, Grabower, Burger und Broeckaert nachher bestätigt haben, nach der sachgemässen Ausschaltung des Posticus, die Ein- und Auswärtsbewegung der Stimmlippe erhalten. Der einzige Unterschied, den die ihres Posticus beraubte Stimmlippe der normalen gegenüber zeigt, besteht darin, dass die Auswärtsbewegung auf der geschädigten Seite etwas geringer ist, als auf der gesunden.

4. Diese Auswärtsbewegung kann nicht, wie Grossmann behauptet hat, passiver Natur sein, bedingt durch das Nachlassen der Innervation der Adduktoren während der Inspiration. Wäre diese Annahme richtig, so könnte die ihres Posticus beraubte Stimmlippe niemals über die Gleichgewichtsstellung hinaus abduziert werden, die sich nach Durchschneidung aller Nn. laryngei (N. laryng. sup., med. et inf.) einstellt. Diesbezügliche Untersuchungen haben aber gezeigt (Kuttner-Katzenstein), dass auch nach der Ausschaltung des Posticus die betreffende Stimmlippe in aktiver Bewegung über diese Gleichgewichtslage hinaus nach aussen geführt wird. Auch diese Beobachtung ist von den verschiedensten Autoren bestätigt worden; die Frage aber, welche Muskeln nach der Ausschaltung des Posticus in abduktorischem Sinne tätig sind, ist zur Zeit noch unentschieden.

5. Die nach der Recurrensdurchschneidung im Muskel und Nerv auftretenden Veränderungen sind durch die Arbeiten von F. de Beule, Friedrich und Broeckaert, wenn auch noch nicht endgiltig geklärt, so doch unserem Verständnis wesentlich näher gerückt worden.

6. O. Frese hat gezeigt, dass der Recurrens auf starke chemische Reize in ganz entsprechender Weise reagiert wie auf Kälteeinwirkungen (B. Fränkel-Gad).

Während der letzten zwei Jahre ist nun von J. Broeckaert[1]) eine Reihe von Arbeiten — vier sind es im ganzen — veröffentlicht worden, in denen alles, was nur irgendwie zur Recurrensfrage in Beziehung steht, von neuem einer Revision unterworfen wird: die Anatomie der Muskeln, der Nerven und Gefässe, die pathologisch-anatomischen Veränderungen im Muskel und Nerven nach der Recurrensdurchschneidung, die Frage nach dem N. laryngeus medius, die Kadaverstellung, der zentrale Ursprung der Recurrensfasern, die Beziehungen des Recurrens zum Sympathicus — alles das ist Gegenstand seiner Untersuchungen. Ganz besonders aber ist es das Semon'sche Gesetz, das in all' seinen Phasen einer eingehenden kritischen Betrachtung unterzogen wird.

1) 1. Etude sur le nerf récurrent. Bruxelles 1903. — 2. Deux cas de paralysie récurrentielle etc. Presse oto-laryng. belge. No. 2. 1904. S.-A. — 3. La résection expériment. d. récurrent laryng. chez le singe. Gand 1904. — 4. Exam. anat.-pathol. d'un cas de paral. récente du récurrent laryng. Ann. d. mal. de l'oreille et d. lar. Févr. 1905.

Der Gang der Broeckaert'schen Untersuchung ist ungefähr folgender: Nachdem er gezeigt hat, dass all' die vordem so viel diskutierten Theorien von Krause, von M. Mackenzie, von Cohen-Tervaert, von Wagner und von Grossmann ebenso wie seine eigene, in einer früheren Arbeit aufgestellte Hypothese für die Lösung der Recurrensfrage unzulänglich sind, tritt er in eine Besprechung des Semon'schen Gedankenganges ein und bestätigt dessen Richtigkeit für die progressive Erkrankung des Recurrenszentrums. Für die progrediente Erkrankung des Recurrensstammes aber gelten seiner Meinung nach andere Gesetze: Von den Kehlkopfbildern, die im Verlauf einer derartigen Affektion beobachtet werden und die nach der bisherigen Annahme den verschiedenen Phasen dieser Erkrankung entsprechen, (1. verringerte Abduktion, 2. Medianstellung, 3. Kadaverstellung) erkennt er das dritte Stadium, die sogen. Kadaverstellung, als den Ausdruck der totalen Recurrenslähmung rückhaltslos an. Er hebt zwar, wie schon mancher Autor vor ihm, hervor, dass diese, bei der Recurrenslähmung sich einstellende, sogen. Kadaverstellung in mancher Beziehung von der echten Kadaverstellung, wie wir sie bei der Leiche sehen, abweicht, aber jedenfalls lehnt auch er die von Wagner und Grossmann behauptete Identität der Kadaver- und Medianstellung durchaus ab.

Somit stände, da ich mich mit der Broeckaert'schen Auffassung der sogen. Kadaverstellung und mit seinen Anschauungen über die progrediente Erkrankung des Recurrenszentrums vollkommen einverstanden erkläre, nur noch die Deutung derjenigen Kehlkopfbilder zur Erörterung, die wir bisher als das erste und zweite Stadium der progredienten Recurrenslähmung zu betrachten gewohnt waren: 1. die Verringerung der Auswärtsbewegung und 2. die Medianstellung, und zwar nur für den Fall, dass eine Erkrankung des Recurrensstammes als ursächliches Moment vorliegt. Denn für die zentrale Erkrankung akzeptiert er ja die bisherige Erklärung, hier sieht auch er in der Beeinträchtigung der Abduktion und in der Fixierung der Stimmlippe in oder nahe der Mittellinie den Ausdruck einer isolierten Schädigung des Abduktorenzentrums mit eventuell darauffolgender antagonistischer Kontraktur oder, wie er es lieber nennen möchte, mit einer „Hyperaktion des antagonistischen Zentrums" (S. 150). Bei der peripheren Erkrankung des Recurrens aber glaubt er, obgleich wir hier doch genau dieselben Larynxbilder finden, wie bei der zentralen, die Annahme einer isolierten Posticusschädigung ablehnen zu müssen, weil ihm die grössere Vulnerabilität der Erweitererfasern, auf die sich diese Annahme stützt, nicht genügend erwiesen scheint und weil ihm die pathologisch-anatomischen Befunde mit dieser Auffassung nicht im Einklang zu stehen scheinen. Anstatt dessen nimmt er an, dass jede Erkrankung, die den Recurrensstamm trifft, die beiden in ihm verlaufenden Fasergattungen, die Erweiterer- und die Verengererfasern, und damit auch die zu ihnen gehörigen Muskeln in gleichem Masse schädigt. Wenn aber von den Oeffnern und Schliessern somit jeder den gleichen Teil seiner Energie einbüsst, so wird das, so folgert er weiter, bei den Oeffnern stärker ins Gewicht fallen,

da diese von Hause aus weit schwächer sind, als die Summe ihrer Antagonisten, die Glottisschliesser, zusammengenommen. Unter diesen Umständen wird die noch restierende Kraft der Verengerer über die noch restierende Kraft der Erweiterer schnell das Uebergewicht erlangen, und das wird sich durch eine mehr oder weniger starke Beeinträchtigung der Auswärtsbewegung zu erkennen geben. Kommt hierzu noch der Einfluss einer durch die Nervenerkrankung gesetzten Reizwirkung (état irritatif de la fibre périphérique [p. 152]) auf die zugehörigen Muskeln, so wird natürlich auch diese Irritation in der stärkeren Masse der Schliesser einen energischeren Ausdruck finden, und die Folge hiervon wird eine mehr oder weniger starke Annäherung der kranken Stimmlippe an die Medianlinie und ihre Fixierung in dieser Stellung sein.

Um diese Hypothese plausibel zu machen, unterzieht Broeckaert alles, was das Tierexperiment, die pathologische Anatomie und die klinische Beobachtung bisher zur Klärung der Recurrensfrage beigetragen hat, nochmals einer eingehenden Prüfung. Auf diese Weise glaubt er den Beweis erbringen zu können, dass all' die Tatsachen, die bisher gefunden wurden, in seine Theorie ebenso gut hineinpassen, wie in die Semon'sche und dass er für seine Deutung der fraglichen Kehlkopfbilder noch an manchem Punkte Beweise erbringen könne, wo die Semon'sche Lehre versagt.

Will man sich ein Bild von dem augenblicklichen Stand der Recurrensfrage, auf den ja die Broeckaert'schen Arbeiten zweifelsohne von beachtenswertem Einfluss sind, machen, so wird man gut tun, seinem Gedankengange zu folgen, und ebenso wie er, die Ergebnisse des physiologischen Experimentes, der pathologischen Anatomie und der klinischen Beobachtung der Reihe nach zu betrachten.

A. Das physiologische Experiment.

Dem physiologischen Experiment wurden in Sachen der Recurrensfrage mancherlei Aufgaben gestellt:

1. Galt es festzustellen, wie sich das Kehlkopfbild, das der vollkommenen Recurrensparalyse entspricht und das wir von altersher als „Kadaverstellung" zu bezeichnen pflegen, einerseits zu der echten Kadaverstellung, andererseits zur Medianstellung verhält.

Die Untersuchungen des letzten Jahrzehnts haben keinen Zweifel daran gelassen, dass die sogenannte Kadaverstellung bei der Recurrenslähmung mit der Medianstellung nicht identisch ist, wie Wagner und Grossmann behauptet haben. Zweifelsohne deckt sich aber das Glottisbild, das sich bei der Recurrenslähmung einstellt, auch nicht genau mit der wirklichen Kadaverstellung bei der Leiche. Broeckaert hat, um einer Verwechslung der wirklichen und der sogenannten Kadaverstellung vorzubeugen, für die letztere den Namen „intermediäre Position" vorgeschlagen. Diese Bezeichnung finde ich ganz zutreffend, aber so wünschenswert ihre Einführung auch wäre, es wird, fürchte ich, hier wie in allen

ähnlichen Fällen, grosse Schwierigkeiten haben, den altgewohnten, traditionellen Ausdruck zu verdrängen.

2. Es fiel dem Tierexperiment die Aufgabe zu, die Medianstellung zu erklären. Bevor man aber daran gehen konnte, eine Erklärung zu versuchen, musste man zuvörderst einmal diejenige experimentelle Anordnung ausfindig machen, die ein der klinischen Medianstellung entsprechendes Glottisbild hervorrief. Aber alle diesbezüglichen Bemühungen sind bis jetzt erfolglos geblieben. Der ingeniöse Versuch H. Krause's hat in seinen Händen, wie in den Händen seiner Nachuntersucher, im besten Fall, nur eine so kurze Spanne Zeit eine Fixierung der Stimmlippe in oder dicht bei der Mittellinie ergeben, dass man dieses Resultat mit der Monate lang dauernden, klinischen Medianstellung nicht in Parallele stellen kann. Dann hat Katzenstein versucht, die Medianstellung experimentell hervorzurufen, indem er den Posticus und den gleichseitigen Vagus unterhalb des Recurrensabganges durchschnitt. Diese Versuchsanordnung ergab zwar eine starke Annäherung der betreffenden Stimmlippe an die Mittellinie und eine beträchtliche Beschränkung der Auswärtsbewegung, aber es kam doch nicht zu einer Fixierung der Stimmlippe in der Medianlinie; die rhythmische Respirationsbewegung blieb immer erhalten, so dass man auch dieses Glottisbild nicht als Korrelat der klinischen Medianstellung betrachten konnte.

Aber einen, und wie ich glaube, nicht unwesentlichen Erfolg hatte die experimentelle Forschung des letzten Jahrzehnts in dieser Frage doch zu verzeichnen. Sie hat einen Irrtum zerstört, der jahrelang unseren Gedankengang in falsche Bahnen gelenkt hatte. Nach den Schmidt-Schech'schen Versuchen musste man annehmen, dass nach Ausschaltung des Posticus die vereinigten Antagonisten, die Schliesser, die betreffende Stimmlippe sofort in die Mittellinie ziehen und dort so energisch festhalten, dass nach Abtragung beider Postici ohne Kunsthilfe unweigerlich der Erstickungstod eintritt. Diese Experimente galten als Grundlage für die Annahme einer paralytischen Kontraktur der Schliesser nach voraufgegangener Lähmung des Posticus, also als Paradigma für das zweite Stadium der progredienten Recurrenslähmung nach Semon'schem Schema. Nun hat sich aber gezeigt, dass diese Annahme falsch ist, denn ihre Prämisse, d. h. die Schech-Schmidt'schen Resultate, sind falsch, sie sind nur die Folgen einer fehlerhaften Versuchsanordnung. Vermeidet man die Fehlerquellen, denen Schech und Schmidt zum Opfer gefallen sind, so zeigt sich, dass die Abtragung der Postici zwar eine Verringerung der Auswärtsbewegung bedingt, dass aber das rhythmische Spiel der respiratorischen Stimmlippenbewegung erhalten bleibt und dass auch Jahr und Tag nach der Operation keine Medianstellung eintritt. Dieses am Tier gewonnene Resultat legte die Befürchtung nahe, dass auch beim Menschen die Annahme einer paralytischen Kontraktur der Schliesser nach jeder Posticusparalyse nicht ohne weiteres angängig sei. Und in der Tat zeigt die klinische Beobachtung, dass in manchen Fällen die Abduktion Jahre lang geschädigt ist, ohne dass eine Medianstellung, d. h. eine Kontraktur der Schliesser eintritt. Es muss also, wie ich schon

seit Jahren betont habe, noch irgend ein Moment zu der einfachen Posticusschädigung hinzukommen, um die Stimmlippe, die bis dahin nur eine Verringerung der Abduktion zeigte, in der Mittellinie zu fixieren. Ich glaube nun, dass die Kehlkopfbilder, die wir bei der Tabes sehen, uns hier einen Fingerzeig geben. Vor einiger Zeit beobachtete ich einen Tabeskranken, bei dem erst die eine, später auch die andere Stimmlippe eine auffallende Verringerung der Abduktion zeigte. Im weiteren Verlauf seines Leidens wurde der Patient von Zeit zu Zeit von Anfällen heimgesucht, bei denen erst die eine, nachher beide Stimmlippen in die Medianlinie gezerrt und dort manchmal Stunden, manchmal einen ganzen Tag lang festgehalten wurden. Solange dieser Krampfzustand nur eine Kehlkopfhälfte betraf, wurde der Patient nur wenig davon geniert. Aber als beide Stimmlippen in die Medianstellung traten, kam es oft zu den schwersten Suffokationserscheinungen. Der Patient wurde schliesslich in ein Krankenhaus aufgenommen, wo er meiner Beobachtung nicht mehr zugänglich war. Aber die Zeit, während der ich den Patienten beobachtete, genügte, um festzustellen, dass die Auswärtsbewegung allmählich immer geringer und die Annäherung der Stimmlippe an die Mittellinie immer deutlicher wurde.

Derartige Fälle sind schon öfters beobachtet worden und alle Autoren — auch Broeckaert — sind darüber einig, dass sich hier zu der Erweitererparese ein zeitweiliger Adduktorenkrampf gesellt, der durch eine Reizung des zugehörigen Zentrums hervorgerufen ist. Im weiteren Verlauf pflegt diese Reizung sich zu einer Lähmung umzuwandeln. Derartige Vorgänge können sich nun, meiner Meinung nach, auch bei der peripheren Erkrankung des Recurrens abspielen. Auch hier kann, wie die Nervenärzte das allgemein annehmen, die Erkrankung der Nervenfaser, bevor sie zu einer Lähmung führt, Reizzustände hervorrufen, die in klonischen oder tonischen Kontraktionen des zugehörigen Muskels ihren Ausdruck finden. Solche längere oder kürzere Zeit dauernden Attacken können ganz im Anfang der Erkrankung auftreten, aber auch in ihrem weiteren Verlauf, solange die Nervenfaser noch leitungsfähig ist. Sie werden die Stimmlippen um so mehr nach der Mittellinie ziehen und dort um so erfolgreicher festhalten, je weiter die Veränderungen im Posticus vorgeschritten sind. Wenn aber solch' ein spastischer Zustand sich des öftern wiederholt, oder gar eine längere Frist anhält, dann werden gewiss in dem ganzen Muskel- und Bandapparat der betreffenden Stimmlippe bleibende Verkürzungen eintreten, welche dieselbe dauernd in der einmal eingenommenen Position festhalten.

Ich weiss wohl, dass es zur Zeit noch nicht möglich ist, einen bündigen Beweis für diese eben vorgetragene Hypothese zu erbringen. Aber immerhin spricht der Krause'sche Versuch doch wenigstens andeutungsweise dafür, dass eine allmälig wachsende Schädigung des peripheren Nerven vor der schliesslichen Lähmung Irritationen herbeiführen kann, in ihrer Art und ihrer Wirkung den Reizzuständen ähnlich, die wir bei der Tabes des öfteren sehen. Für die Wahrscheinlichkeit dieser Annahme könnte noch

so manche Analogie, die sich bei Erkrankungen anderer peripherer Nerven findet, ins Feld geführt werden.

Wenn sich erweisen sollte, dass diese Irritation, mit der Broeckaert schon rechnet, bei dem Zustandekommen der Medianstellung tatsächlich die ihr hier zugeschriebene Rolle spielt, so würde dadurch, meines Erachtens, das Grundprinzip der Semon'schen Lehre, die grössere Vulnerabilität der Erweitererfasern, in keiner Weise tangiert werden. Es würden dann eben nur die verschiedenen klinischen Bilder, die wir im Verlauf der progredienten Recurrensparalyse zu sehen bekommen, aus der Kombination gewisser destruktiver und gewisser irritativer Wirkungen zu erklären sein, mit der die Neurologen bei ähnlichen Prozessen zu rechnen sich schon lange gewöhnt haben.

Allerdings würde man in diesem Falle die Medianstellung nicht mehr stricto sensu als das zweite, aus der einfachen Abduktionsbeschränkung hervorgehende Stadium der progredienten Recurrenslähmung ansehen dürfen; auch würde man die Erklärung, unter welchen Umständen das eine und unter welchen Umständen das andere Kehlkopfbild erscheint, vertagen müssen, bis wir die Bedingungen erkannt haben, die bei zentraler oder peripherer Nervenerkrankung bald den irritativen, bald den destruktiven Einfluss stärker hervortreten lassen — aber, wie gesagt, das Grundprinzip der Semon'schen Lehre, die grössere Vulnerabilität der Erweitererfasern, würde hierdurch nicht berührt werden.

3. Diesem Grundprinzip, der grösseren Vulnerabilität der Abduktorenfasern, galten von jeher die hauptsächlichsten Bestrebungen aller Experimentatoren: mit ihr stand und fiel das Semon'sche Gesetz. So kam es darauf an, ob diese Annahme im Tierversuch eine Stütze fand oder nicht.

Als das erste Resultat aller diesbezüglichen Untersuchungen wurde festgestellt, dass der Posticus seine postmortale elektrische Erregbarkeit schneller einbüsst als die Schliesser. Anfangs glaubte man diese Tatsache auf eine schnellere Abkühlung oder Austrocknung des Posticus oder seines zugehörigen Nervenzweiges zurückführen zu können. Spätere Versuche (Jelenffy, Onodi) haben aber gezeigt, dass diese Annahme unhaltbar ist; denn auch wenn man die Abkühlung und Austrocknung des Präparates durch geeignete Massnahmen verhindert, das Resultat bleibt immer dasselbe. Einen anderen Versuch, das schnellere Erliegen des Posticus ohne irgendwelche Konzession an die grössere Vulnerabilität der Erweiterer zu erklären, hat Broeckaert gemacht. Seite 139 sagt er: „C'est, en effet, grâce au tonus réflexe de ce muscle, que, pendant toute la phase respiratoire, la béance de la glotte est maintenue, tandis que les antagonistes sont au repos. Cette activité incessante expliquerait, à notre avis, la perte plus rapide de vitalité, post mortem, des muscles postérieurs." Aber ich glaube nicht, dass dieser Erklärungsversuch der Kritik besser standhält als der frühere. Wenn Broeckaert meint, dass der Posticus sich post mortem schneller erschöpft, weil er das ganze Leben hindurch dauernd innerviert sei, um die Glottis offen zu halten,

während die Schliesser, abgesehen von der doch nur zeitweiligen Phonation, in dauernder Untätigkeit sind, so stützt er sich bei dieser Hypothese auf eine falsche Prämisse. Denn schon vor sechs Jahren habe ich gemeinschaftlich mit Herrn J. Katzenstein nachgewiesen, dass während der Atmung dauernd und gleichzeitig beide Muskelgruppen innerviert sind und dass bei allen Glottisbildern, mögen die Stimmlippen während der ruhigen Atmung bewegungslos im Gleichgewicht stehen oder mögen sie bei schwerer Dyspnoe krampfhaft hin und hergezogen werden, die Tätigkeit der Oeffner und Schliesser sich gegenseitig ergänzt und beeinflusst. Demnach ist die frühere Annahme, wonach bei der ruhigen Atmung alle Muskeln, mit Ausnahme des einzigen Posticus, in Untätigkeit sind, nicht mehr aufrecht zu halten, und bis unsere Auffassung, die inzwischen, soweit ich sehe, allseits akzeptiert worden ist, widerlegt wird, muss ich die Broeckaert'sche Hypothese, als in Widerspruch mit der herrschenden Lehrmeinung stehend, zurückweisen.

So würde, wenn wir die grössere Vulnerabilität der Erweiterer leugnen, für die allseits zugegebene Tatsache, dass die Oeffner ihre elektrische Erregbarkeit post mortem schneller verlieren als die Schliesser, uns jede Erklärung und jedes Verständnis fehlen.

4. Später, als Risien Russel gezeigt hatte, dass man die Erweitererfasern im Recurrensstamm von den Verengererfasern trennen kann, erwies sich, dass die Erweiterer auch intra vitam schneller erliegen, als die Verengerer, ohne dass man eine stärkere Austrocknung oder Abkühlung dafür verantwortlich machen könnte.

5. Donaldson und Hooper zeigten, dass auf bestimmte, auf den Recurrensstamm applizierte Reize, die Oeffner, auf andere, die Schliesser reagierten, d. h. jede der beiden im Recurrensstamm verlaufenden Faserarten besitzt eine besondere Affinität zu einer bestimmten Art von Reizen; die Applizierung dieser Reize wirkt sozusagen differenzierend auf die beiden im Recurrensstamm kombiniert verlaufenden Fasern.

6. Von der grössten Bedeutung für die Entscheidung unserer Frage wurden die B. Fränkel-Gad'schen Experimente. Diese Autoren hatten sich bemüht, bei ihrer Versuchsanordnung Verhältnisse zu schaffen, die den klinischen Vorgängen möglichst nahe kommen. Aehnlich wie H. Krause suchten sie eine Form der Noxe ausfindig zu machen, die allmählich und in messbarer Weise an Intensität wuchs und während ihrer Einwirkung eine fortlaufende Beobachtung gestattete. Die allmähliche sich steigernde Abkühlung des Recurrens, in ingeniöser Weise durchgeführt, lieferte die gewünschte Analogie. Die Beobachtungen von B. Fränkel und Gad ergaben, dass unter dem Einfluss der Nervenabkühlung die respiratorischen Exkursionen der betreffenden Stimmlippe immer mehr und mehr abnehmen. Zuerst und am auffallendsten leidet immer die Abduktion, erst später macht sich auch eine Beschränkung der Einwärtsbewegung bemerkbar. Ueberschreitet die Abkühlung einen gewissen Grad, so steht die Stimm-

lippe in der sog. Kadaverstellung, die der vollkommenen Recurrenslähmung entspricht, still. Erholt sich der Nerv später, so treten, gerade so wie wir es bei klinischen Fällen zu sehen gewohnt sind, zuerst wieder die Adduktoren in Funktion, und erst eine ganze Weile später beginnen die Oeffner wieder zu arbeiten.

Diese Ergebnisse der B. Fränkel-Gad'schen Versuche galten Jahre lang für die wesentlichste Stütze des Semon'schen Gesetzes. Und selbst als M. Grossmann ihre Beweiskraft anzweifelte und behauptete, dass die Abkühlung der Recurrens nicht zur Kadaver-, sondern zur Medianstellung führe, da hat dies der Beweiskraft der B. Fränkel-Gad'schen Versuche keinen nennenswerten Eintrag getan. Denn noch in demselben Bande seines Archivs widerlegte B. Fränkel seinen Gegner kurz und bündig.

Auch Broeckaert kommt in seiner Arbeit wiederholentlich auf diese Versuche zu sprechen. Um sich über ihre Bedeutung ein eigenes Urteil bilden zu können, hat er sie mit anerkennenswerter Sorgfalt, genau den gegebenen Vorschriften entsprechend, wiederholt. Im Gegensatz zu M. Grossmann konnte er die tatsächlichen Angaben von B. Fränkel und Gad in allen Punkten bestätigen, so dass es, womit auch meine eigenen Erfahrungen übereinstimmen, heute wohl als erwiesen gelten kann, dass die vollkommene Erfrierung des Recurrens Kadaverstellung bewirkt und nicht, wie Grossmann behauptete, Medianstellung. Aber in der Deutung der experimentellen Befunde weicht Broeckaert von seinen Vorgängern ab. Er glaubt nicht, dass die Einschränkung der Auswärtsbewegung, die allseits als erstes Zeichen der Recurrensabkühlung beobachtet wurde, auf einer schnelleren und stärkeren Schädigung der Erweitererfasern beruht. Nach seiner Ansicht werden die Verengererfasern ebenso schnell und ebenso stark durch die Abkühlung geschädigt, wie die Erweitererfasern, aber der Effekt der Schädigung fällt bei den Erweiterern stärker ins Auge, weil diese viel schwächer sind als die Summe ihrer Antagonisten, der Schliesser, zusammengenommen, und bei Abzug eines gleichen Masses von Energie auf beiden Seiten, so meint er, wird das Defizit bei der schwächeren Muskelgruppe mehr hervortreten, als bei der stärkeren. Hierzu kommt, nach Broeckaert, noch ein zweites Moment, um die stärkere Annäherung der Stimmlippen an die Mittellinie zu erklären, nämlich die irritierende Wirkung, welche die Abkühlung auf die Recurrensfasern ausüben soll.

Dass dieses letzte Argument, um mit diesem zu beginnen, falsch ist, lässt sich schnell und schlagend beweisen: wenn man nach der Durchschneidung des Recurrens das periphere Ende, so lange es noch für Reize empfänglich ist, auf den Gefriertisch legt, so beharrt die zugehörige Stimmlippe vollkommen unbeweglich in der Kadaverstellung, die sie bei der Durchschneidung des Recurrens eingenommen hat; keine Spur von Bewegung weist auf eine irritierende Wirkung der Abkühlung hin.

Diese Tatsache ist bereits in der ersten Arbeit von B. Fränkel und Gad verzeichnet und ich kann sie aus eigener Erfahrung nur bestätigen.

Hätte Broeckaert diesen Passus nicht übersehen, so würde er wohl vermieden haben, die Reizwirkung hier ins Feld zu führen.

Nicht ganz so einfach scheint es mir, über das erste Argument Broeckaert's ins Reine zu kommen. Die Erklärung, durch welche er die Annahme einer grösseren Vulnerabilität der Erweitererfasern überflüssig zu machen versucht, hat für den ersten Augenblick etwas bestechendes. Es scheint ganz einleuchtend, dass eine Schädigung, die beide Faserarten gleich stark trifft, in der schwächeren Muskelgruppe, d. h. in den Oeffnern, sich mehr bemerkbar macht, als in den stärkeren Schliessern. Aber dieser Gedankengang hat doch, wie mir scheint, eine Lücke: er rechnet mit den beiderseitigen Muskelwirkungen als mit starren, unveränderlichen Grössen, gleichwie mit den Gewichten, die Broeckaert zur Illustration seiner Hypothese benutzte. Das ist doch aber unzulässig; denn die Leistungsfähigkeit und die jeweilige Leistung eines jeden Muskels ist doch nicht nur von seiner allerdings unveränderlichen Masse, sondern auch von dem sehr veränderlichen und stets wechselnden Impuls abhängig, der ihm vom Zentralorgan zugeschickt wird. Ja, dieses zweite Moment ist sehr oft sogar das ausschlaggebende, denn alle Tage können wir sehen, dass, sobald die Atmung erregt wird, die geringere Masse der Oeffner die weit grössere Masse der Schliesser mit spielender Leichtigkeit überwindet und die Glottis ad maximum öffnet. Setzt man auch diesen zweiten Faktor gebührend in Rechnung, so stellt sich die Sachlage meines Erachtens folgendermassen: Die Abkühlung des Recurrensstammes bewirkt an dem Punkte, wo die Noxe angreift, eine unzweifelhafte Schädigung aller im Nerven verlaufenden Fasern, also der Erweiterer- wie der Verengererfasern. Diese Schädigung gibt sich, da es sich um einen motorischen Nerven handelt, dadurch zu erkennen, dass die Impulse, die vom Zentrum nach der Peripherie geschickt werden, an dieser Stelle eine Hemmung erfahren; sie können nicht mehr mit derselben Leichtigkeit wie früher passieren. Es muss also, um jetzt noch einen bestimmten Effekt zu erzielen, die Energie des zentralen Impulses in demselben Verhältnis wachsen, in dem die Schädigung an der Abkühlungsstelle zunimmt; hat diese einen gewissen Grad erreicht, so wird die Leitung von dem Zentrum nach der Peripherie vollkommen unterbrochen sein.

So lange nun die Innervation der Oeffner und der Schliesser so schwach ist, dass die respiratorischen Exkursionen der Stimmlippen, wie es bei der ruhigen Atmung der Fall ist, nur geringfügig sind, so lange wird es schwer sein, festzustellen, ob die bei der allmählichen Abkühlung des Nerven auftretende Beeinträchtigung der Bewegung nach B. Fränkel-Gad'scher oder nach Broeckaert'scher Auffassung zu deuten sind. Eine überzeugende Entscheidung durfte aber meines Erachtens zu erwarten sein, wenn es gelang, während des Abkühlungsversuches die Innervation der Erweiterer allein oder doch wenigstens in überwiegendem Masse zu verstärken. In dieser Absicht habe ich wiederholentlich bei vier Versuchstieren, während der Recurrens genau nach B. Fränkel-Gad-

scher Vorschrift abgekühlt wurde, schwere Dyspnoe erzeugt, indem ich das untere Ende der quer durchschnittenen Trachea verstopfte. Dabei ergab sich nun jedesmal, dass trotz der durch die Dyspnoe so wesentlich verstärkten Innervation der Abduktoren die Auswärtsbewegung der Stimmlippen immer zuerst nachliess. Bei stärkerer Abkühlung konnte man, besonders wenn man beide Recurrentes gleichzeitig auf den Gefriertisch legte, beobachten, wie mit der immer wachsenden Dyspnoe auch die Anstrengungen, um die Eröffnung der Glottis zu erzwingen, immer energischer wurden, aber trotz aller Bemühungen wurde die Abduktion doch immer geringer, die Stimmlippen rückten immer näher zur Mittellinie, bis schliesslich mit vollkommener Lähmung des Nerven die Kadaverstellung eintrat.

Zum Beleg hierfür füge ich einige typische Versuchsprotokolle bei:

No. 15. Schwarzer Spitz. 4—5 Jahre alt.

Oper. am 22. Februar 1905. Morphium-Aether-Narkose.

Beide Recurrentes freigelegt. Auf faradische Reizung beiderseits Adduktion der Stimmlippe.

Trachea quer durchschnitten.

Atmung ganz ruhig. Beide Stimmlippen stehen bewegungslos nahe der Mittellinie. Glottisweite 2—3 mm. Auf reflektorische Reizung erfolgt prompter Glottisschluss.

Allmähliche Abkühlung beider Recurrentes bewirkt keine sichtbare Veränderung in der Stimmlippenstellung. Die vorher durch sensible Reize hervorgerufenen reflektorischen Bewegungen werden mit der zunehmenden Abkühlung des Nerven allmählich schwächer und hören schliesslich ganz auf. Die Stimmlippen stehen in ungefährer Kadaverstellung unbeweglich.

Elektrische Reizung, peripher wie zentral von der Abkühlungsstelle, ergibt energische Adduktion.

Nachdem sich die Recurrentes von der ersten Abkühlung schnell erholt haben, wird das untere Ende der Trachea verstopft. Hochgradige Dyspnoe, beide Stimmlippen machen starke Auswärtsbewegungen. Jetzt wird der rechte Recurrens auf das Gefriertischchen gelegt. Schnell lässt jetzt die Auswärtsbewegung der rechten Stimmlippe nach; während der Exspiration werden die Stimmlippen immer noch energisch bis in oder dicht an die Mittellinie geführt. Allmählich werden auch die Einwärtsbewegungen schwächer und schliesslich steht die rechte Stimmlippe in der Kadaverstellung still. Die linke Stimmlippe macht unterdessen die energischsten Bewegungen und wird bei jeder Inspiration ad maximum nach aussen, bei der Exspiration bis zur Mittellinie geführt.

Nach Unterbrechung des Versuches erholt sich die rechte Stimmlippe schnell, erst nehmen die Adduktoren ihre Tätigkeit wieder auf, eine ganze Weile später beginnen die Abduktoren zu arbeiten.

No. 16. Schwarzer Spitz. ca. 3 Jahre alt.

Oper. am 7. März 1905. Morphium-Aether-Narkose.

Beide Recurrentes werden freigelegt, auf elektrische Reizung beiderseits Adduktion der Stimmlippen.

Bei der allmählichen Abkühlung beider Recurrentes nimmt die Bewegung der Stimmlippen ab, sowohl die Adduktion wie die Abduktion, die letztere etwas früher; bald stehen beide Stimmlippen in ungefährer Kadaverstellung (mit der doppelseitigen Medianstellung gar nicht zu verwechseln).

Jetzt wird die Trachea quer durchschnitten; Glottisbild unverändert. Während nun die Nerven noch beide auf dem Gefriertischchen liegen, wird das untere Ende der Trachea verstopft. Darauf starke Dyspnoe. Jetzt nehmen beide Stimmlippen, die vorher ganz still in Kadaverstellung gestanden haben, ihre Bewegungen wieder auf. Aber trotz ersichtlicher Anstrengung gelingt es nur bei den ersten Atemzügen die Stimmlippen etwas über die Kadaverstellung nach aussen zu führen, sehr bald bildet diese die äusserste Grenzlinie der Abduktion, die nur mühsam erreicht wird. Bei der Exspiration dagegen schiessen die Stimmlippen mit starker Energie nach einwärts, allerdings erreichen sie auch sehr bald nicht mehr die Mittellinie. Die Exkursionen nehmen schnell immer mehr und mehr ab und es tritt beiderseits Kadaver-, nicht Medianstellung ein.

Elektrische Reizung, peripher und zentral von der Abkühlungsstelle (zentral allerdings nur bei starken Strömen), ergibt Adduktion der Stimmlippen.

Beide Recurrenten werden vom Gefriertisch heruntergenommen und erholen sich nach einiger Zeit; die Stimmlippen nehmen zuerst wieder die Einwärtsbewegungen auf. Jetzt wird die Trachea von neuem verstopft, die Stimmlippenbewegungen werden intensiver, aber trotz aller Anstrengung werden die Stimmlippen anfangs nicht über die Gleichgewichtsstellung nach aussen geführt. Erst eine ganze Weile später wird die volle Inspirationsweite erreicht.

No. 17. Brauner Spitz, 2—3 Jahre alt.

Oper. am 13. März 1905. Morphium-Aether-Narkose.

Linker Recurrens durchschnitten. — Linke Stimmlippe in Kadaverstellung; rechts normale Bewegungen.

Peripheres Ende des linken Recurrens elektrisch gereizt ergibt Adduktion der gleichseitigen Stimmlippe. Allmähliche Abkühlung desselben peripheren Endes bis zur Vereisung ruft keinerlei Reaktion in der Stimmlippe hervor.

Diese Versuche, die in demselben Laboratorium wie die B. Fränkel-Gad'schen, unter derselben Assistenz und mit demselben Apparat vorgenommen wurden und deren tatsächliche Befunde von dem damaligen Abteilungsvorstand — weiland Professor Paul Schulz — in allen Details bestätigt wurden, lehren meines Dafürhaltens folgendes:

a) Die Abkühlung des Recurrens bewirkt eine Schädigung all' seiner Fasern, der Abduktoren- wie der Adduktorenfasern, durch

welche die Leitung der Impulse vom Zentrum nach der Peripherie erschwert bezw. aufgehoben wird.

b) Diese Hemmung tritt in den Erweitererfasern schneller ein, wirkt hier energischer und geht langsamer zurück, als in den Verengererfasern, es sind also bei den Versuchstieren die Erweitererfasern einer allmählichen Abkühlung gegenüber weniger resistent, als die Verengerer.

c) Die allmähliche Annäherung der Stimmlippe an die Mittellinie unter dem Einfluss der Abkühlung ist als eine Ausfalls-, nicht aber als eine Reizerscheinung aufzufassen.

d) Stärkere Grade der Abkühlung führen zur Kadaverstellung, nicht zur Medianstellung.

Dasselbe Prinzip wie in den B. Fränkel-Gad'schen Versuchen finden wir in O. Frese's Experimenten wieder. Wurde dort die Kälte als Noxe benutzt, so waren es hier chemische Substanzen, die in steigender Konzentration auf den Recurrens appliziert wurden. Der Effekt war bei beiden Versuchsanordnungen derselbe: auch hier wurden beide Fasergattungen geschädigt, aber zuerst und stärker die Erweitererfasern; auch hier handelt es sich bei der Annäherung der Stimmlippe an die Medianlinie um eine Ausfalls- und nicht um eine Reizerscheinung, auch hier tritt, wenn die Schädigung einen gewissen Grad erreicht, die Stimmlippe in Kadaver- und nicht in Medianstellung.

Ich habe die Versuche Frese's wiederholt und bestätige all' seine Angaben; nur in einem Punkte weiche ich von ihm ab. Ich habe bei drei verschiedenen Hunden die Schädigung des Recurrens durch Ammoniak bewirkt, allerdings nicht, wie Frese das getan hat, durch eine 5prozentige, sondern durch eine 1—2prozentige wässerige Lösung. Ich sah danach immer das übliche Bild: Reduktion der Auswärtsbewegungen und schliesslich Stillstand in Kadaverstellung. Aber wenn ich in diesem Stadium, zentral von der geschädigten Stelle, den faradischen Strom applizierte, so erhielt ich nicht, wie Frese, Abduktion, sondern, so lange überhaupt noch eine Reaktion auszulösen war, jedes Mal typische Einwärtsbewegung. Danach kann ich nicht zugeben, dass das Ammoniak auf die Adduktoren besonders stark wirkt, wenigstens nicht in den von mir benutzten Konzentrationen.

Demnach haben die Tierversuche bisher ergeben:

1. dass die elektrische Erregbarkeit der Erweiterer intra vitam und post mortem schneller erlischt, als die der Verengerer;

2. dass es gewisse Substanzen gibt, die, auf den Recurrensstamm appliziert, auf die beiden in ihm verlaufenden Faserarten, die Verengerer- und Erweitererfasern, sozusagen differenzierend wirken;

3. dass die Erweitererfasern bei den Versuchstieren gegen eine allmählich zunehmende, durch Abkühlung oder gewisse chemische Substanzen

bewirkte Schädigung des Recurrensstammes weniger resistent sind, als die Verengererfasern;

4. dass die sogen. Kadaverstellung nicht identisch ist mit der Medianstellung;

5. dass die Medianstellung, die wir experimentell erzeugen können, ihrer kurzen Dauer wegen kein vollwertiges Analogon für die klinische Medianstellung bildet.

Resumé: Das Tierexperiment widerspricht nirgendwo dem Gedankengang der Semon'schen Lehre, es stützt und bestätigt vielmehr jeden einzelnen Punkt, für den wir eine den klinischen Verhältnissen auch nur annähernde Versuchsanordnung schaffen können.

B. Pathologische Anatomie.

Höher noch als die Resultate des Tierversuches wird überall die Beweiskraft des pathologisch-anatomischen Befundes eingeschätzt. Hier bedarf es ja nicht erst eines Analogieschlusses oder der Uebertragung des Laboratoriums-Versuches auf den Menschen — an dem kranken Organ selbst, an dem Objekt der klinischen Beobachtung selbst, soll die Probe auf das Exempel gemacht werden. Von vornherein galt es für ausgemacht, dass in dieser Diskussion derjenige Recht behalten wird, der die pathologische Anatomie für sich hat. Deshalb haben während der letzten 15 Jahre auch die meisten Autoren, die ihre klinischen Beobachtungen durch die Autopsie kontrollieren konnten, den Muskeln und Nerven des erkrankten Kehlkopfes ihre Aufmerksamkeit zugewandt. Und wenn auch gewiss nicht alle diesbezüglichen Angaben als besonders sorgfältig und erschöpfend bezeichnet werden können, so fehlt es doch nicht an guten und zuverlässigen Aufzeichnungen. Diese haben aber, wie die Erfahrung des letzten Jahrzehnts lehrt, nicht genügt, um die Aufstellung neuer Theorien von vornherein unmöglich zu machen. Grossmann hatte seinerzeit der pathologischen Anatomie seine besondere Aufmerksamkeit zugewendet und auch Broekaert hat sorgfältig alle früheren Befunde gesammelt und mehrere neue, eigene Beobachtungen hinzugefügt und doch kamen beide Autoren, wie wir gesehen haben, zu anderen Schlussfolgerungen, als ihre Vorgänger. Wie ist das zu erklären? Ist das wirklich ein Beweis für die Schwäche der Semon'schen Lehre oder lässt uns etwa die pathologische Anatomie, diese ultima ratio in derartigen Fragen, gerade hier im Stich?

1. Historisches.

Die krankhaften Veränderungen des Muskelgewebes gehörten zu den allerersten Gegenständen, die die neuerstandene Disziplin der pathologischen Anatomie in den Kreis ihrer Beobachtungen zog. Um die Mitte des vorigen Jahrhunderts finden wir die stolzesten Namen, die Deutschland aufzuweisen

hat, an der Arbeit, um Klarheit in diese schwierige Materie zu bringen — Virchow, Rokitansky, später Erb, Waldeyer, Kraus u. a. Mit den speziellen Verhältnissen der Kehlkopfmuskulatur beschäftigten sich Exner und seine Schüler, Pineles und Mandelstamm, ausserdem Katzenstein, Friedrich, F. de Beule und Broeckaert. Neben diese Autoren, die systematische Untersuchungen der verschiedenen Larynxmuskeln unter den verschiedensten Verhältnissen vornahmen, haben noch viele andere gelegentlich Befunde veröffentlicht.

Virchow unterschied (s. Virchow's Cellularpathologie. 4. Aufl. S. 365—366) streng zwischen der einfachen, unkomplizierten Ernährungsstörung, der Atrophie, und der örtlichen Zerstörung der Gewebselemente, der Nekrobiose, wie er sie nannte, oder der Degeneration, wie sie heute genannt wird. Bei der Atrophie zeigen die einzelnen Elemente einen Rückgang ihres Ernährungszustandes, einen regressiven Prozess, aber „sie persistieren, sie erhalten sich und werden bei Verbesserung dieses Zustandes im Wege der einfachen Ernährung repariert oder restauriert." Bei der Nekrobiose aber „stirbt der befallene Teil definitiv ab, und er kann nur ersetzt werden durch einen regenerativen Prozess der Neubildung."

Diese allgemeine Formel wird nun im Kapitel 17 und 19 auf das Muskelgewebe angewandt. Auch hier, wie in allen anderen Organen stehen den rein atrophischen Vorgängen, die wir beispielsweise bei Lähmungen sehen, die degenerativen Prozesse gegenüber, die durch Entzündungen repräsentiert werden (S. 460). Aber so streng und klar auch diese Scheidung in der Theorie durchgeführt ist, in der Praxis, d. h. hinter dem Mikroskop, lässt sie sich, wie Virchow resigniert bekennt, nur in bedingtem Masse aufrecht erhalten. Im Anfangsstadium macht es ja keine grossen Schwierigkeiten, den rein atrophischen Prozess von dem degenerativen zu unterscheiden, allmählich aber verwischen sich doch die Unterschiede, und nach eben nicht allzulanger Frist schon findet man auch bei rein atrophischen Prozessen dasselbe anatomische Bild, das anfangs für die Degeneration charakteristisch war: „es geht nicht nur die normale Struktur der Teile dabei zugrunde, sondern es tritt an Stelle der histologischen Elemente, welche zerfallen und sich auflösen, eine nicht mehr organische, rein emulsive Masse, es bildet sich, kurz gesagt, ein fettiger Detritus" (S. 458).

Die einzige Möglichkeit, die einfach passiven von den entzündlichen Vorgängen zu unterscheiden, sieht Virchow darin, dass bei der Entzündung „dem Stadium der fettigen Degeneration ein anderes Stadium voraufgeht, nämlich das der trüben Schwellung, in welchem die Teile sich vergrössern, an Umfang und zugleich an Dichte zunehmen, indem sie eine grosse Menge von neuem Material in sich aufsaugen." — — — „So schwillt der Muskel unter Einwirkungen, welche nach dem allgemeinen Zugeständnis eine Entzündung machen, z. B. nach Verwundungen, nach chemischen Aetzungen; seine Primitivbündel werden breiter und trüber,

und in einem zweiten Stadium beginnt in ihnen dieselbe fettige Degeneration, welche wir andere Male, z. B. bei Lähmungen, direkt auftreten sehen" (S. 459—460).

Die fettige Infiltration, d. h. das Auftreten von Fetttröpfchen in den Bindegewebsmassen, die zwischen den Primitivfibrillen liegen, ist nach Virchow streng von der fettigen Metamorphose der Degeneration des Muskels selbst zu trennen. Immerhin gibt er selbst an, dass man in Muskeln, die lange ausser Tätigkeit waren (Ankylose des Knies [S. 408], Skoliose, Klumpfuss [S. 427—428]), beide Prozesse neben einander trifft.

Im Laufe der Zeit hat nun diese Virchow'sche Auffassung von der Pathologie des Muskelgewebes, die sich mit der Rokitansky'schen in allen wesentlichen Punkten deckt, mancherlei Ergänzung erfahren. Zu Recht besteht auch heute noch die strenge, prinzipielle Unterscheidung zwischen Atrophie und Nekrobiose oder Degeneration. Dabei darf man allerdings nicht vergessen, was auch Virchow nie getan hat, dass der regressive Prozess der einfachen Atrophie, der Rückgang des Ernährungszustandes, wenn er nicht durch einen Umschwung der Verhältnisse unterbrochen und gebessert wird, schliesslich auch zu einem vollkommenen Schwund, zu einem örtlichen Sterben führt, so dass in diesem Stadium der tatsächliche Effekt ebenso wie das anatomische Bild mit der Nekrobiose oder Degeneration identisch ist. Aber die Fettmetamorphose ist gewiss nicht, wie Virchow annahm, die direkte und unmittelbare Folge der Lähmung, das erste Stadium der Muskelatrophie. Hier liegt ein Irrtum Virchow's vor, der wohl darauf zurückzuführen ist, dass er zu seinen Untersuchungen — es sind ja seitdem beinahe 50 Jahre vergangen — immer nur Präparate benutzte, bei denen der Effekt der Lähmung schon makroskopisch deutlich wahrnehmbar war. Das sind aber niemals ganz frische Fälle gewesen; dauert es doch immer eine ganze Weile, bis die durch die Lähmung bedingten Gewebsveränderungen auch dem unbewaffneten Auge sichtbar werden. Um die Unsicherheit und die Lückenhaftigkeit des klinischen Materials, auf das Virchow ausschliesslich angewiesen war, auszugleichen, hat man dann später das Experiment zu Hilfe genommen. Und wenn man die in allen wichtigen Punkten übereinstimmenden und sich gegenseitig ergänzenden Angaben der verschiedenen Autoren, die auf diesem Gebiete gearbeitet haben, zusammenfasst, so kann man die systematische Entwickelung der durch die Lähmung gesetzten Veränderungen im Muskel vom 4.—150. Tage schrittweise verfolgen.

2. Pathologisch-anatomische Befunde bei experimentellem und klinischem Material.

Ich selbst habe die Kehlköpfe von 12 Hunden und 6 Kaninchen untersucht; die Dauer der Lähmung variierte vom 18.—150. Tage. Ausserdem verfüge ich noch über vier klinische Präparate — ein Präparat verdanke ich der Güte der Herren B. Fränkel-Finder, zwei andere Herrn Benda —,

bei denen sich aber der Beginn und die Dauer der Recurrenslähmung nicht ganz genau feststellen liess.

Nach den Ergebnissen, die in der Literatur niedergelegt sind, und nach meinen eigenen Erfahrungen dürften die Veränderungen, die nach Lähmung des zugehörigen motorischen Nerven im Muskel eintreten, sich folgendermassen entwickeln:

Zuerst bemerkt man eine Kernvermehrung; die Sarkolemmkerne, die sogenannten Muskelkörperchen, machen den Anfang, die Kerne in den zwischen den Muskelbündeln liegenden Bindegewebszügen folgen nach. Im Anfang halten sie die Richtung der Blutgefässe und Nerven, in deren Umgebung sie sich am zahlreichsten finden, ziemlich genau inne, und zeigen oft eine semmelkettenartige Anordnung. In späteren Stadien findet man sie in regellosen Haufen über die ganze Fläche des Muskels verstreut, stellenweise die Muskelzeichnung vollständig verdeckend. In der Nähe der Gefässe pflegt aber die Ansammlung am stärksten zu sein.

An den Muskelfasern selbst bemerkt man hier und da eine Veränderung ihres Volumens. Einzelne Fasern sehen wie gequollen, wie aufgebläht aus, andere erscheinen schmäler als ihre Nachbarn. Diese Verschmälerung, anfangs äusserst selten und kaum in die Augen fallend, tritt allmählich immer mehr und mehr in den Vordergrund, und schliesslich, d. h. nach Monaten, sieht man im Mikroskop Stellen, wo das Muskelgewebe nur noch aus dünnen Fäden besteht. Dieser Schwund der Fasern ist in den Anfangsstadien auf dem Querschnitt des Muskels besonders deutlich zu erkennen. Die sonst so charakteristischen polygonalen Gebilde verlieren ihre Ecken und nehmen eine mehr runde oder ovale Form an.

Mit der Verschmälerung der Faser Hand in Hand geht eine allmählich immer stärker hervortretende Veränderung der typischen Muskelzeichnung.

Die charakteristischen Einzelheiten der gestreiften Muskelfaser werden ganz langsam verwischt. Zuerst wird das Bild hier und da etwas trüber; dann wird die Krause-Amici'sche Grenzlinie zwischen den einzelnen Muskelkästchen, die sonst gewöhnlich wie ein scharf gezogener Federstrich aussieht, unregelmässig und gekörnt, und endlich zerfällt der ganze Inhalt der Muskelfaser entweder in grobschollige, amorphe Massen oder in einen feinkörnigen Detritus. In anderen Fasern löst sich die Kittsubstanz, welche die feinen kontraktilen Längsfäden zusammenhält, und diese, die sogenannten Primitivfibrillen, blättern wie die Reiser eines Besens auseinander. Je weiter die Veränderungen im Muskelprotoplasma fortschreiten, desto schlechter färben sich die Präparate. Hier und da findet man Stellen, wo der Sarkolemmschlauch für seinen Inhalt zu weit geworden zu sein scheint. Ich lasse aber dahingestellt, ob diese Deutung des Bildes richtig ist; manchmal schien es mir, als ob das nur eine optische Täuschung wäre, die dadurch hervorgerufen wird, dass der Inhalt des Sarkolemmschlauches an der Peripherie weniger Farbe annimmt als im Zentrum.

Spalten, Vakuolen, kolbige Auftreibungen sieht man auch im normalen Muskel so häufig, dass ich sie als Zeichen einer regressiven Metamorphose nicht auffassen kann. Dahingegen beobachtete ich wiederholentlich eine eigenartige Veränderung, die ich bei früheren Untersuchern nicht erwähnt finde. Normalerweise ist das zugespitzte Ende jeder einzelnen Muskelfaser mit dem gleichfalls zugespitzten Ende der nächstfolgenden Faser durch Kittsubstanz so innig verbunden, dass die Verbindungsstelle ohne Anwendung besonderer Methoden gar nicht wahrgenommen werden kann. Eine sogenannte Muskelfaser, die oft aus einer ganzen Reihe von Einzelgebilden zusammengesetzt ist, erscheint als ein organisches Ganzes. Bei einem Hunde nun, dessen rechtsseitige Kehlkopfhälfte volle fünf Monate gelähmt war, sah ich wiederholentlich den Zusammenhang zwischen den einzelnen Muskelfasern gelöst, diese von einander isoliert; es war dasselbe Bild, wie man es zu sehen gewohnt ist, wenn man einen normalen Muskel durch Hinzufügen von 35 proc. Kalilösung in seine einzelnen Fasern auflöst.

Ganz besonders ins Auge fallend sind die schon früh einsetzenden Veränderungen, welche sich im Bindegewebe des gelähmten Muskels bemerkbar machen. Von dem Perimysium externum, der äusseren bindegewebigen Hülle des Muskels, senken sich bald zartere, bald gröbere, die Nerven und Gefässe in sich bergende Bindegewebsepta — Perimysium internum — in das Innere des Muskels, diesen selbst wieder in gröbere oder feinere Faserbündel zerteilend. Von diesem Perimysium internum ziehen nun weiter äusserst feine bindegewebige Elemente zwischen die einzelnen Muskelfasern, auch hier wieder Nerven und Gefässe mit sich führend. Diese letzten bindegewebigen Ausläufer sind so fein, dass man auf dem Längsschnitt eines normalen Muskels nichts davon wahrnimmt. Muskelfaser scheint hier ohne jede Zwischensubstanz an Muskelfaser angelagert zu sein, und nur in der Umgebung der Nerven und Gefässe sieht man eine Andeutung vom Bindegewebe. Dass aber doch auch zwischen den einzelnen Muskelfasern noch Bindesubstanzen vorhanden sind, das erkennt man an Querschnitten. Hier findet man an vielen Stellen zwischen den einzelnen Muskelpolygonen bindegewebige Elemente. Diese sind unter normalen Verhältnissen minimal, aber schon bald nach dem Eintritt der Lähmung fangen sie an, sich zu vermehren; die zelligen Elemente machen den Anfang, die faserigen folgen nach, erst in Gestalt von zarten, welligen Fasern, später in derberen, massigeren Zügen. Bei längerem Bestehen der Lähmung sieht man aber auch an Längsschnitten, wie sich das Bindegewebe in immer breiteren und wuchtigeren Zügen zwischen das immer seltner werdende Muskelgewebe schiebt. Zweifellos handelt es sich aber hier nicht nur um eine Wucherung des ursprünglichen Bindegewebes, um eine reine Hyperplasie; ein Teil der Bindegewebszunahme ist gewiss auf Rechnung der fibrösen Degeneration der Muskelfasern selbst zu setzen. Mit der Zeit werden die Bindegewebsmassen immer derber und härter und schliesslich, d. h. nach Jahr und Tag, findet man an Stelle des früheren Muskels eine harte, schwielige Narbe. In diesem Stadium ist auch die

Vermehrung der Blutgefässe, die man beim Beginn der Bindegewebswucherung bemerkt, wieder geschwunden.

Bis hierher herrscht unter allen neueren Autoren vollkommene Uebereinstimmung: all' die eben beschriebenen Veränderungen finden sich bei der einfachen Muskelatrophie, und ihre schrittweise Entwicklung ist für diese Art von Ernährungsstörung charakteristisch. Selbst Broeckaert, der im Anschluss an Durante auf eine strenge histologische Unterscheidung der einfachen und der degenerativen Atrophie besteht, gibt als typisch für die einfache Atrophie an: Progressive Verringerung des Volumens der Muskelfaser; Kernvermehrung, diffuse oder lokalisierte Hypertrophie des Sarkoplasmas, Bindegewebsvermehrung (S. 34, 126).

Ebenso gibt er zu, dass die Querstreifung bei der einfachen Atrophie undeutlicher wird, allerdings hat er das bei den Untersuchungen, die seinen ersten Arbeiten zu Grunde liegen, nur ausnahmsweise gesehen. In seiner zweiten Arbeit findet er dagegen beim Affen nach vierwöchentlicher Lähmung im M. thyreoarytaen. ext: „Les fibres ont perdu leur striation transversale" (p. 10), und nach fünf Monaten: „ça et là les contours des faisceaux primitifs eux-mêmes ont disparu et le protoplasma est devenu le siège de tuméfaction trouble" (p. 11). Späterhin zeigen aber auch nach Broeckaert's Erfahrungen die atrophischen Fasern „la métamorphose fibroide" und „la transformation adipeuse" (p. 126) — also eine fibröse und fettige Degeneration!

Es sind also alle neueren Untersucher von Erb bis Broeckaert darüber in voller Uebereinstimmung, dass Kernwucherung, Volumensverminderung der Muskelfasern, Bindegewebswucherung und Gefässvermehrung, Trübung der Querstreifung, Auflösung der Muskelfaser in Längsfibrillen und fibröse Degeneration für die einfache, durch Entzündung nicht komplizierte Atrophie des Muskelgewebes charakteristisch sind. Ueber den Punkt aber, der nach Virchow das Wesentlichste an dem pathologischen Bilde ist, über die Verfettung des atrophischen Muskelgewebes, gehen die Meinungen noch recht weit auseinander.

Von den Experimentatoren geben Erb, Friedrich und, soviel ich sehe, auch Broeckaert in seinen Versuchsprotokollen an, dass sie nach der Nervendurchschneidung niemals Fett in den betreffenden Muskeln gefunden haben, weder in Form der fettigen Metamorphose, noch in Form von fettiger Infiltration. Im Gegensatz hierzu haben Exner und seine Schule, ferner Katzenstein und Steinert bei ihren Tierversuchen wiederholentlich eine ausgesprochene Fettmetamorphose des Muskelparenchyms gesehen. Dieser Widerspruch ist recht schwer zu lösen, da immer an denselben Tiergattungen (Kaninchen, Hund, Affe) und unter gleichen Bedingungen operiert wurde und da, woran man zu allererst denken möchte, die Differenz in den beiderseitigen Resultaten nicht von der verschiedentlichen Dauer der Lähmung abhängig sein kann. Denn hüben und drüben wurden dieselben Fristen zwischen Operation und Autopsie innegehalten (längste Frist bei Erb 2 Monate, bei Friedrich 3 Monate, bei Katzenstein

3 Monate, bei Broeckaert 5 Monate, bei Exner 5—6 Monate), und die positiven Befunde, d. h. die Fetttröpfchen werden durchaus nicht immer bei den Tieren gefunden, welche die Operation am längsten überlebt haben. Berichtet doch Steinert sogar, dass er bereits am vierten Tage nach der Operation Fetttröpfchen im Muskelgewebe gesehen habe. Diese Widersprüche lassen sich durch gütliche Interpretation nicht lösen. Hier müssen entschieden auf der einen oder anderen Seite Irrtümer vorgekommen sein, und an Fehlerquellen bei diesen Versuchen fehlt es ja gewiss nicht. Man muss daran denken, dass Nerven, wenn sie nur glatt durchschnitten werden oder nur kleine Stücke aus ihnen exzidiert sind, sich recht schnell wieder regenerieren können. Ich erinnere an eine Arbeit von Perthes (Deutsche Ztschrift f. Chirurg. Bd. 77, Heft 4—6), der bei einem Hunde den linken N. infraorbitalis extrahierte und 7 Monate später eine vollkommene Regeneration dieses Nerven fand. Es unterliegt keinem Zweifel, dass diese Regeneration unter Umständen noch viel schneller erfolgen kann. Recht oft dürfte wohl auch die Inkonstanz der experimentellen und anatomischen Resultate auf die gerade beim Kehlkopf besonders häufig vorkommenden unregelmässigen Anastomosen zwischen den einzelnen Nerven zurückzuführen sein. So hebt selbst Exner, dessen grosse Erfahrung auf diesem Gebiete gewiss von keiner Seite bestritten werden dürfte, ausdrücklich hervor, dass die Reaktionen auf denselben Eingriff bei Tieren derselben Gattung oft recht widersprechend waren. Auf der anderen Seite kann es auch leicht vorkommen, dass körnige Detritusmassen, die mit Fett nichts zu tun haben, insbesondere Pigmentkörner, mit Fetttröpfchen verwechselt werden.

Ich selbst habe mich mit der einfachen Durchschneidung des Nerven nie begnügt, sondern habe immer, nachdem ich den Nerv unmittelbar vor seiner Anlagerung an den Kehlkopf durchtrennt hatte, das zentrale Stück bis in die Thoraxaportur hinein ausgerissen. Die Fettfärbung wurde an Gefrierschnitten (Formalinpräparate) mittelst Scharlach oder Osmium ausgeführt. Bei diesem Verfahren habe ich bei Tieren, die die Operation 2—3 Monate oder länger überlebt hatten, nicht eben selten Fett in und zwischen den Muskelfasern gefunden. Herr Kollege Benda hatte die Freundlichkeit, diesen Befund zu bestätigen.

Genau dieselben Resultate, die ein Vergleich der experimentell gewonnenen Präparate ergibt, erhalten wir, wenn wir die histologischen Untersuchungen des klinischen Beobachtungsmaterials zusammenstellen: volle Harmonie in Bezug auf das Vorkommen all' der schon erwähnten, für die unkomplizierte Atrophie charakteristischen Phänomene, als da sind Kernvermehrung, Bindegewebswucherung, Trübung und Zerfall der Muskelfasern, Abnahme der Färbbarkeit u. s. w. — dagegen grelle Dissonanz in Bezug auf das Auftreten von Fett im gelähmten Muskel. Die einen, wie Semon, Penzoldt, Broeckaert u. a. sahen eine fettige Metamorphose des Muskelparenchyms (fettige Degeneration), andere, wie Kraus, Gerhardt, Friedrich (Fall 2), fanden das Fett zwischen den Muskelfasern (fettige Infiltration), und in anderen Fällen wieder, bei denen die Lähmung zweifellos

schon lange bestand, konnte gar kein Fett im Muskelgewebe nachgewiesen werden, so Friedrich (Fall 1), Herzfeld, Oppenheim, J. Möller.

Gewisslich sind auch hier Irrtümer bei der Untersuchung nicht ausgeschlossen, aber wenn ein so zuverlässiger Beobachter, wie Friedrich, angibt, dass er in dem einen Fall reichlich Fetttröpfchen gefunden hat, während in dem anderen Falle, bei dem die Lähmung viel länger bestand, nur ein narbenartiges Gewebe, aber keine Spur von Fettzellen nachgewiesen werden konnte, so kann hier wohl von einem Versehen kaum mehr die Rede sein. Ein derartiger Widerspruch beweist eben nur, dass das Vorhandensein oder Fehlen von Fetttröpfchen an Bedingungen geknüpft ist, die wir zur Zeit noch nicht ganz übersehen können. Denn wenn ich es auch trotz Steinert's Angaben nicht für sehr wahrscheinlich halte, dass man bei ganz frischen Fällen auf eine fettige Infiltration oder Degeneration stossen wird, so ist 6 bis 8 Wochen nach der Nervendurchschneidung das Auftreten von Fett im Muskelgewebe doch zweifellos konstatiert worden. Andererseits wieder wurden Fetttröpfchen in dem Friedrich'schen Falle, wo es sich erwiesenermassen um eine mehrere Jahre alte Lähmung handelte, vermisst: Also nicht einmal für die weitest vorgeschrittenen Ernährungsstörungen im Muskel ist der Nachweis von Fetttröpfchen als conditio sine qua non anzusehen.

Aus solch' widerspruchsvollen Angaben lässt sich m. E. nur die eine Lehre ziehen, dass hier weder dem positiven noch dem negativen Ergebnis der Untersuchung eine entscheidende Bedeutung zukommt: die fettige Degeneration wie die fettige Infiltration können sich bei der einfachen Muskelatrophie einstellen, sie können aber auch fehlen, obgleich der Muskel zweifellos der Sitz schwerer Ernährungsstörungen ist. Und da es den Anschein hat, als ob das Fett gerade bei recht alten Lähmungen wieder verschwindet (s. d. Friedrich'sche Fall I), so kann man aus seinem Auftreten oder aus seinem Fehlen nicht einmal auf die Dauer der Lähmung einen zuverlässigen Schluss ziehen!

3. Schwierigkeiten bei der Verwertung der pathologisch-anatomischen Befunde.

Es haben sich also, dank der Arbeit der letzten Jahrzehnte, unsere Ansichten über die histologischen Veränderungen bei der einfachen Muskelatrophie leidlich gut geklärt. Es herrscht eine nahezu vollkommene Uebereinstimmung darüber, welche mikroskopischen Bilder wir bei der Muskellähmung zu erwarten haben. Danach kann es doch, so sollte man wenigstens meinen, auch in der Praxis keine grossen Schwierigkeiten mehr machen, zu entscheiden, ob dieser oder jener Muskel gelähmt ist. Auch müssten sich doch aus dem Mehr oder Weniger aller regressiven Veränderungen genügende Anhaltspunkte ergeben, um das Alter der Lähmung wenigstens annähernd zu bestimmen. Aber so ganz einfach sind diese Entscheidungen doch nicht zu treffen. Ich habe, um mir über die einschlägigen Verhält-

nisse ein Urteil zu verschaffen, meine Versuche so angeordnet, dass die gewonnenen Präparate (12 Hunde) den schrittweise fortschreitenden Entwicklungsgang der Lähmungserscheinungen vom 18.—150. Tage veranschaulichten. Die Kaninchen wurden 4—7 Wochen nach der Operation getötet. Aber obgleich ich, wenn ich das Gesamtergebnis meiner Untersuchungen übersehe, alle die als pathognomonisch geschilderten Kriterien verzeichnet finde, so würde ich mich doch oft genug in Verlegenheit fühlen, wenn ich aus einem Präparate, das einer nur wenige Wochen alten Lähmung entspricht, eine Diagnose stellen sollte. Zweifelsohne sieht man ja in den ersten 20—30 Tagen nach der Nervenresektion Stellen, wo die Kerne vermehrt, die Fasern verschmälert oder etwas aufgebläht erscheinen, aber diese und ähnliche Befunde trifft man, worauf schon Erb und Katzenstein hingewiesen haben, auch in ganz normalen Muskeln. Ich habe mich lange Zeit bemüht, meinem Urteil durch die Benutzung des Mikrometers eine grössere Sicherheit zu geben, aber vergeblich! Im normalen wie im atrophischen Muskel schwankt die Breite der Muskelfaser aufs erheblichste — nach Landois im normalen Muskel zwischen 11—67 μ, d. h. um mehr als das Sechsfache! Und nicht genug damit, dass wir die Veränderungen, die das Anfangsstadium der Atrophie charakterisieren, auch unter normalen Verhältnissen finden, noch weit schwieriger wird die Entscheidung dadurch, dass wir überall neben den vielleicht pathologischen Fasern haufenweis solche antreffen, an denen auch nicht die geringste Abnormität zu erkennen ist. An solchen, anscheinend ganz gesunden Fasern fehlt es nach übereinstimmender Angabe aller Autoren selbst dann nicht, wenn die Ernährungsstörung schon eine schwere, gar nicht mehr zu verkennende Form angenommen hat. In den Anfangsstadien aber überwiegen die normalen Fasern so stark, dass ich mich auch jetzt noch, nachdem ich Monate hindurch Hunderte von derartigen Präparaten miteinander verglichen habe, bei der Entscheidung unsicher fühle.

Hierzu kommen noch mancherlei Fehlerquellen, die durch die Präparation selbst bedingt werden: Drehungen, Knickungen und Uebereinanderlagerung der Fasern lassen sie schmäler, ein etwas energisches Zerren mit der Präpariernadel und ein kräftigerer Druck auf das Deckglas lassen sie breiter erscheinen, als sie sind. Die Unsicherheit, die sich aus alledem ergibt, habe ich ganz besonders empfunden, wenn ich bei klinischem oder experimentell gewonnenem Material feststellen wollte, ob die Atrophie in diesem oder jenem Muskel weiter fortgeschritten ist. Wenn ich an einem Präparat mir eine Meinung gebildet hatte, so machte mich das nächste oft schon wieder unsicher und das dritte kehrte manchmal meine Meinung ins Gegenteil. Und dass es mir nicht allein so geht, beweist zur Evidenz das Schicksal der Jörgen Möller'schen Präparate. Er hatte aus seinen Präparaten herausgelesen, dass die Degeneration der Verengerer stärker war, als die der Erweiterer. Als er auf Broeckaert's Wunsch diesem zwei von seinen Präparaten zur Begutachtung sendet — und man darf wohl annehmen, dass er Präparate ausgewählt hat, die für seine Auffassung möglichst

charakteristisch waren —, da kann dieser die stärkere Degeneration nicht bestätigen (S. 132). Wohl möglich, dass ein dritter Untersucher, dem die ganze Serie zur Verfügung gestellt worden wäre, eine neue und dritte Entscheidung abgegeben hätte! Hiermit soll gewiss kein Vorwurf gegen Broeckaert oder Möller ausgesprochen werden. Ich bin fest davon überzeugt, dass beide nach ihrem besten Wissen ihr Urteil abgegeben haben: Unsere Methoden sind unzulänglich, nicht die Untersucher! Aber am Ende wird das Urteil doch ein schiefes, wenn man sich nach solchen Erfahrungen nicht jederzeit bewusst bleibt, wie trügerisch die Entscheidung des Mikroskopes in allen quantitativen Fragen ist, sobald eine exakte Messung oder Zählung ausgeschlossen ist!

Verschiedene Autoren haben angegeben, dass die Untersuchung des Muskel-Querschnittes in kritischen Fällen eine volle Sicherheit gäbe. Nach dem, was ich gesehen habe, kann ich auch diese Angabe nicht ganz bestätigen. Wohl unterstützt die Betrachtung des Querschnittes unser Urteil, aber auch hier mangelt es nicht an Fehlerquellen. Oft genug habe ich auch im normalen Muskel eine Kernvermehrung, eine leichte Abstumpfung der polygonalen Figuren und eine etwas reichlichere Bindegewebsmenge angetroffen. Besonders gefährlich sind Schnitte, die nicht scharf senkrecht zur Richtung des Muskels geführt werden. Deshalb glaube ich, dass selbst ein erfahrener Beurteiler bei einem Präparat, dass einer 4—6 wöchentlichen Lähmung entstammt, nur eine Wahrscheinlichkeitsdiagnose abgeben kann, erst später wird die Entscheidung eine sicherere. Sehr oft aber hatte ich bei der Untersuchung von Muskeln, deren atrophischer Zustand schon makroskopisch deutlich erkennbar war, die Empfindung, dass die Veränderungen, die durch das Mikroskop aufgedeckt wurden, weit hinter den Erwartungen zurückblieben, die ich an die makroskopische Besichtigung geknüpft hatte. Ja selbst in denjenigen Muskeln, die bei der Betrachtung mit blossem Auge den Charakter des Muskelgewebes kaum mehr erkennen liessen, fand ich, worauf auch Virchow schon aufmerksam macht, überraschenderweise immer noch eine Anzahl von Fasern mit gut erhaltener Zeichnung. Andererseits gebe ich zu, dass die allerersten Anfänge der regressiven Metamorphose, so schwierig sie zu erkennen sind, nur durch das Mikroskop aufgedeckt werden können. Aber nach eingehendem Studium all' der einschlägigen Verhältnisse stehe ich auch jetzt noch auf demselben Standpunkt, den ich vor 3 Jahren J. Möller gegenüber betonte (s. B. Fränkel's Arch., Bd. 12, S. 463 und Bd. 13, S. 161). Wenn bei der makroskopischen Betrachtunng von zwei Muskeln sich der eine „sowohl in der Flächenrichtung als der Dicke nach als beträchtlich verkleinert" erweist, während „das ganze Aussehen des anderen nicht ein solches ist, dass man auf eine bedeutendere Degeneration hätte schliessen mögen", so halte ich es für ganz ausgeschlossen, dass die Ernährungsstörungen in dem zweiten Muskel stärker seien, als in dem ersten. Ein Muskel, der sich bei der makroskopischen Besichtigung in seiner Farbe, seinem Volumen und seiner Konsistenz nicht verändert zeigt, kann die

ersten, nur mikroskopisch wahrnehmbaren Anzeichen einer beginnenden Atrophie enthalten, aber unmöglich können ceteris paribus die Veränderungen hier stärker sein, als in einem anderen Muskel, dessen Volumen bereits beträchtlich reduziert ist. Und wenn die mikroskopische Untersuchung dieser Annahme einmal zu widersprechen scheinen sollte, so würde ich weit eher dem mikroskopischen Befunde misstrauen, als dem makroskopischen. Beweist doch die Broeckaert'sche Kritik der Möller'schen Präparate zur Genüge, dass hier die Vorsicht der Tapferkeit besserer Teil ist!

Zu diesen Schwierigkeiten, mit denen die histologische Untersuchung der Muskellähmungen überall zu rechnen hat, kommen für unser Spezialorgan, den Kehlkopf, noch einige besondere Unbequemlichkeiten. Da muss man zuvörderst im Auge behalten, dass die Nervenversorgung der Kehlkopfmuskeln, bei den zu experimentellen Zwecken meist benutzten Tieren wohl noch mehr als beim Menschen, eine ziemlich komplizierte ist. Unvorhergesehene Anastamosen zwischen verschiedenen Hals- und Kehlkopfnerven erklären die häufige Inkonstanz der experimentellen und pathologisch-anatomischen Resultate (siehe die schon zitierten Exner'schen Angaben). Dann muss man daran denken, dass der Kehlkopf ein äusserst bewegliches Organ ist. Es ist ja bekannt, dass nach Ausschaltung eines Recurrens noch gewisse Bewegungen auf der gelähmten Seite auftreten, die in erster Linie durch den M. cricothyreoideus und den Transversus veranlasst worden; ja sogar bei Lähmung sämtlicher Kehlkopfnerven wird durch die Tätigkeit der Pharynxkonstriktoren und der äusseren Halsmuskeln noch eine, wenn auch passive Bewegung des Kehlkopfes bewirkt. Und wenn hierdurch auch der Eintritt regressiver Veränderungen in den gelähmten Muskeln gewiss nicht vollständig hintenangehalten wird, so wird er doch verzögert werden.

Für die Richtigkeit dieser Annahme spricht folgender Versuch: Bei verschiedenen Hunden habe ich den Recurrens unmittelbar vor seinem Eintritt in den Kehlkopf freigelegt. Hier teilt er sich gewöhnlich in drei Aeste, von denen, wie man durch elektrische Reizung feststellen kann, der eine zum Posticus, die zwei anderen zu den Adductoren gehen. Ich habe nun verschiedene Male nur den Posticuszweig ausgerissen und die Adductorenzweige erhalten, in anderen Fällen umgekehrt die Verengererzweige durchschnitten und den Erweitererast erhalten — die Reizung des Recurrensstammes ergibt in diesem Falle immer Abduction. Bei der nach längerer oder kürzerer Frist erfolgenden Untersuchung der geschädigten Muskeln zeigte sich immer, dass die regressiven Veränderungen bei partieller Lähmung wesentlich geringer waren, als die gleichaltrigen Erscheinungen bei totaler Paralyse der betreffenden Kehlkopfseite.

Andererseits hat man beim Kehlkopf besser wie bei vielen anderen Muskeln die Möglichkeit, auf Querschnitten, die durch das ganze Organ gelegt wurden, die kranke Seite unmittelbar mit der gesunden zu vergleichen. Das kommt gewisslich der Feinheit und Genauigkeit der Untersuchung zu Gute. Nur muss man darauf achten, dass diese Schnitte genau

senkrecht zur Längsachse geführt werden, denn eine schräge Schnittrichtung führt, wie man das bei den Broeckaert'schen Abbildungen vielfach sehen kann, zur Inkongruenz der rechten und linken Kehlkopfseite, und diese kann leicht eine Quelle für Irrtümer werden.

4. Beweisthemata der pathologisch-anatomischen Untersuchungen.

Mit der histologischen Untersuchung der regressiven Veränderungen in den gelähmten Larynxmuskeln verfolgte man eine doppelte Absicht. Zuerst wurde diese Methode nur benutzt, um festzustellen, welche Nerven die Innervation der einzelnen Kehlkopfmuskeln besorgen, später glaubte man sie als Argument für oder gegen die Semon'sche Lehre verwenden zu können.

Die erste Frage, die Frage nach der Innervation der Larynxmuskeln, darf man nunmehr nach langem Für und Wider wohl als gelöst betrachten. Die elektrische Reizung in Gemeinschaft mit der Degenerationsmethode hat ergeben, dass — unbeschadet der Rolle, die dem N. laryng. medius bei gewissen Tierarten zukommt — der Recurrens alle Kehlkopfmuskeln innerviert, mit Ausnahme des M. cricothyreoideus. Das gibt auch Broeckaert zu, obwohl die histologischen Bilder, die er bei seinen Nervendurchschneidungen gefunden hat, sich nicht ganz mit den Erwartungen deckten, die er an die elektrische Reizung der einzelnen Nervenzweige geknüpft hatte. Er fand, ebenso wie F. de Beule, dass bei Ausschaltung des Recurrens zuvörderst nur der M. thyreoarytaenoid. extern. atrophirt. Das Ausbleiben der regressiven Metamorphose in den anderen Muskeln führt er auf den Einfluss des Sympathicus zurück, der diese Muskeln mit trophischen Fasern versorgen soll. Ich will hier auf diese Behauptung, die sich mit den Ergebnissen meiner eigenen Untersuchungen nicht deckt, nicht näher eingehen, aber ich muss doch hervorheben, dass auch Broeckaert nach der einfachen Recurrensausschaltung atrophische Zustände in den verschiedensten Muskeln beschreibt, so beim Hund (1. Arbeit S. 142), bei der Katze (1. Arbeit S. 143) und auch beim Affen (2. Arbeit S. 10/11) im Posticus, im Lateralis und Internus. Auch beim Kaninchen (1. Arbeit S. 141) fand er einen gewissen Grad von Atrophie. Allerdings scheint ihm der Prozess, der sich hier im Posticus abspielt, nicht ganz derselbe zu sein wie in den anderen Muskeln; es könnte sich, so meint er, hier um eine Art von Inaktivitätsatrophie, im Gegensatz zu den trophischen Störungen in den anderen Muskeln, handeln — worin aber der histologische Unterschied zwischen den trophischen Störungen nach Ausschaltung des zugehörigen Nerven und der Inaktivitätsatrophie besteht, darüber lässt sich unser Autor nicht weiter aus.

Auch F. de Beule konnte bei seinen Versuchen eine Uebereinstimmung zwischen den physiologischen und histologischen Ergebnissen nicht erzielen; aber ich halte den Widerspruch, den er nicht aufklären konnte, nur für einen scheinbaren. Ich glaube, F. de Beule hat die histologischen Unter-

suchungen der gelähmten Muskeln allzu früh vorgenommen. Nach 3—6 Wochen lassen sich so greifbare Zeichen von Atrophie, wie er sie wohl erwartete, noch nicht nachweisen. Hätte er seine Tiere 6—12 Wochen länger am Leben gelassen, so würde er gewiss nicht nur im Thyreoarytaenoid. extern., sondern auch in den anderen Muskeln eine deutliche Atrophie gefunden haben.

Somit würde die erste Frage, die der pathologischen Anatomie zur Entscheidung unterstellt wurde, die Frage nach der Innervation der einzelnen Kehlkopfmuskeln, nun endlich als gelöst zu betrachten sein, und es wäre jetzt nur noch festzustellen, wie sich die pathologisch-anatomischen Befunde zu dem Gedankengang der Semon'schen Lehre verhalten; sprechen sie für dieselbe oder stehen sie im Widerspruch mit ihr?

Bevor wir aber daran gehen, über diesen Kardinalpunkt unserer ganzen Erörterung eine Entscheidung zu treffen, scheint es mir angebracht, zuerst einmal die Fragestellung, die hier gewählt wurde, kritisch zu beleuchten.

Auf zwei Fragen sollte das Mikroskop Antwort geben. Der Gedankengang bei der ersten war folgender: Wenn es richtig ist, dass bei allmählich zunehmender Schädigung des Recurrensstammes zuerst die Erweitererfasern gelähmt werden, so muss man bei der Autopsie dieser Fälle in den Erweiterern, entsprechend der längeren Dauer ihrer Lähmung, einen stärkeren Grad von Atrophie erwarten als in den Verengerern.

Der zweite Calcul bewegte sich in folgender Richtung: Wenn es richtig ist, dass der Glottisöffner (M. cricoarytaenoideus posticus) gegen Schädlichkeiten aller Art weniger widerstandsfähig ist als die Schliesser, so müssen sich nach Durchschneidung des Recurrens, d. h. bei einer Lähmung, die alle vom Recurrens versorgten Muskeln im gleichen Augenblick und in gleichem Masse trifft, die regressiven Veränderungen im Posticus doch stärker und schneller entwickeln als in den Adductoren, weil die Widerstandsfähigkeit des Glottisöffners gegen Schädigung aller Art geringer ist.

Es sei gestattet, die zweite Frage zuerst zu beantworten, weil sie viel schneller zu erledigen ist als die erste. Das Verlangen, das hier gestellt wird, ist nämlich meines Erachtens ein ganz unlogisches und deshalb ein ganz ungerechtfertigtes. Wenn die Lebenskraft eines Muskels sich gewissen Schädlichkeiten gegenüber geringer erweist, als die eines anderen Muskels — und dass die Erregbarkeit des Posticus unter dem Einfluss von Kälte, Austrocknung und elektrischen Reizen schneller erlischt als die der Adductoren, ist doch hundert Mal schon gezeigt worden — so ist damit doch durchaus noch nicht gesagt, dass bei diesem funktionell weniger resistenten Muskel nun auch die regressiven Veränderungen schneller und intensiver eintreten müssen, als in den anderen widerstandsfähigeren Muskeln. Das kann so sein, aber es muss nicht so sein — und es wäre geradezu ein logischer Fehler, wollte man die grössere Vulnerabilität des Posticus leugnen, weil sich nach der gleichzeitigen Lähmung aller Muskeln die Atrophie in ihm nicht stärker und schneller entwickelt, als in den anderen Muskeln.

Ob der grösseren Empfindlichkeit eines Muskels eine stärkere und schnellere Atrophie nach seiner Lähmung entspricht und ob diese Differenz so bedeutsam ist, dass sie immer unzweifelhaft ad oculos demonstriert werden kann, das mag ja an sich eine ganz interessante Frage sein, und sollte sie einmal in positivem Sinne beantwortet werden, so wird man gegebenen Falles auch aus dem pathologisch-anatomischen Befunde einen Rückschluss ziehen dürfen. Aber vorläufig ist sie durchaus noch nicht entschieden; die bisher vorliegenden Angaben sprechen sogar gegen eine solche Annahme, und es könnte zu recht unangenehmen Trugschlüssen führen, wollte man wieder einmal auf solch' einer Prämisse, für die zur Zeit noch jede positive Unterlage fehlt, weitgehende Folgerungen aufbauen.

Ganz anders liegen die Dinge bei der ersten Frage. Wenn tatsächlich bei allmählich zunehmender Schädigung des Recurrens die Erweitererlähmung eher eintritt als die Lähmung der Adductoren, so muss der längeren Dauer der Lähmung auch ein stärkerer Grad der regressiven Veränderungen entsprechen. Das ist eine logische Forderung — wie verhält sich ihr gegenüber die Praxis? Sind die vorliegenden Angaben über den histologischen Befund bei Posticuslähmungen wirklich derart — das Experiment versagt hier, da wir die Bedingungen der klinischen Posticuslähmung noch nicht nachahmen können —, dass man sie als eine gelungene Probe auf das Exempel ansehen kann?

Einzelne Fälle (s. die Mitteilungen von Semon, Koschier, Riegel, Gerhardt, Makenzie, Penzold) bieten nach meinem Dafürhalten so wenig Anlass zu gerechtfertigten Einwänden, dass die ganze Frage sicher schon längst erledigt wäre, wenn der Befund in allen anderen Fällen übereinstimmend gelautet hätte. Broeckaert aber ist anderer Meinung. Er hält auch diese Fälle nicht für recht beweiskräftig. Einmal fehlt ihm die Untersuchung der einzelnen, für die verschiedenen Muskeln bestimmten Nervenzweige, von deren Ergebnis er seine Entscheidung abhängig macht. Mit dieser Forderung ist es nun schwer in Einklang zu bringen, wenn er an anderer Stelle (S. 131) selbst darauf hinweist, dass die mikroskopische Untersuchung der Nervenfaser nur in sehr bedingter Weise Rückschlüsse auf ihre Leistungsfähigkeit ante mortem gestattet. Eine vollständige Zerstörung der nervösen Elemente ist ja allerdings eindeutig, eine mehr oder weniger stark ausgesprochene Degeneration aber, ebenso wie eine Erkrankung, die nicht alle Fasern des Nervenstammes zu gleicher Zeit schädigt, bietet keine Gewähr dafür, dass der Nerv wirklich ausser Funktion gesetzt ist: „malgré l'altération profonde qui les atteint, les fibres nerveuses suffisent encore longtemps au fonctionnement de leurs organes ou de leurs muscles", sagt Broeckaert selbst (S. 131), und diesmal muss ich ihm durchaus Recht geben. In anderen Fällen vermisst er die Untersuchung der Nervenkerne; es wäre doch möglich, so meint er, dass ausser der handgreiflichen Erkrankung des Recurrensstammes noch ein latentes Leiden des Zentralorgans bestanden hätte. Dann wäre die stärkere Atrophie des

Posticus von der zentralen Erkrankung abhängig, für die er das Semon'sche Gesetz anerkennt, und nicht von der peripheren, für die er seine Giltigkeit bestreitet. Ich muss gestehen, dass mir diese Forderung übertrieben erscheint. Wenn in einer ganzen Anzahl von Fällen, bei denen die Erkrankung des Recurrensstammes handgreiflich nachgewiesen wird, der histologische Befund den klinischen Erwartungen entspricht und die klinische Beobachtung auch nicht den allergeringsten Anhalt für die Annahme einer Zentralerkrankung gibt, so darf man wohl von einer Kernuntersuchung Abstand nehmen. Ich muss hier den Broeckaert von 1904 und 1905 gegen den Broeckaert aus dem Jahre 1903 in Schutz nehmen: In den drei im Jahre 1904 und 1905 veröffentlichten Fällen von Recurrenslähmung bei Oesophaguscarcinom gedenkt Broeckaert mit keinem Worte seines Postulates aus dem Jahre 1903! Und sollte Broeckaert der Aeltere die Beweiskraft dieser drei Fälle bezweifeln, weil eine Untersuchung der Nervenkerne unterblieben ist, so würde ich mich voll und ganz auf die Seite Broeckaert's des Jüngeren stellen, der stillschweigend diese Forderung als überflüssig fallen gelassen hat — aber was dem einen recht ist, ist dem anderen billig!

Die Präparate Friedrich's, die Broeckaert zur Nachprüfung vorgelegen haben, scheinen ihm nicht beweisend; aus den Präparaten von Jörgen Möller liest er das Gegenteil von dem heraus, was Möller selbst herausgelesen hat. Dabei akzeptiert er bereitwilligst dessen Hypothese (S. 125), dass bei einer gleichzeitigen Lähmung aller vom Recurrens versorgten Muskeln der Posticus stärkere atrophische Erscheinungen zeigen müsste, weil er sich nicht in einem so innigen Zusammenhange mit Drüsen und elastischem Gewebe etc. befinde, wie die anderen Muskeln, deren Schrumpfung hierdurch hintenangehalten werde. Wozu diese ganz willkürliche, auch nicht durch den Schein eines Beweises gestützte Hypothese? Wenn die regressiven Veränderungen im Posticus wirklich nicht stärker sind, als in den Antagonisten, so ist sie ja ganz überflüssig. Und anderenfalls — soll sie etwa mehr Gewicht haben, als die Angaben der zitierten Autoren? Nein, sine ira et studio gesprochen, all' diese Einwände Broeckaert's scheinen mir belanglos. Denn die Fälle, die ich, und mit mir wohl die weit überwiegende Zahl der Laryngologen, im Sinne Semon's für beweisend ansehe, würden durch eine Erfüllung der Broeckaert'schen Forderungen an Beweiskraft kaum etwas gewonnen haben — durch ihre Nichterfüllung aber haben sie sicher nichts verloren!

Von grösserer Bedeutung dürfte es schon sein, dass zugestandenermassen die Zahl der Fälle, die den Ansprüchen einer billigen Kritik genügt, nicht eben sehr gross ist. Aber auch hier hat man, glaube ich, übertriebene Anforderungen an die Beweiskraft der pathologischen Anatomie gestellt. So schreibt Broeckaert im Jahre 1904 (S. 11): „Aussi longtemps que je n'aurai pas rencontré un cas probant de paralysie isolée du postérieur, de cause périphérique, avec intégrité des muscles adducteurs et

des filets nerveux destinés à ces muscles, je continuerai à considérer le corollaire de la loi de Semon comme non démontré, du moins en ce qui concerne les paralysies d'origine périphérique". Solange er diese Ansicht festhält, werden wir wohl darauf verzichten müssen, ihn als Anhänger der Semon'schen Lehre begrüssen zu dürfen. Aber mir scheint, das liegt weniger an der Semon'schen Lehre, als an Broeckaert. Denn die Beweise, die er fordert, sind überhaupt nicht zu erbringen, nicht etwa, weil die Semon'sche Lehre falsch ist, sondern weil Broeckaert in einer zweifellosen Verkennung des Wesens dieser Lehre Unmöglichkeiten fordert, die weder Semon noch irgend einer seiner Anhänger je behauptet hat. Man vergegenwärtige sich nur den Vorgang bei einer progressiven Schädigung des Recurrensstammes! Eine Geschwulst, ein Aneurysma, eine Drüse, in der Nähe der Trachea gelegen, vergrössert sich allmählich und erreicht schliesslich den Recurrens. Jetzt wird dieser in Mitleidenschaft gezogen, er muss den Druck des wachsenden Tumors aushalten, die entzündlichen Vorgänge der Nachbarschaft greifen auf ihn über, die zelligen Elemente einer bösartigen Neubildung um- und durchwachsen ihn[1]). Hierunter leidet natürlich der Nerv, aber nicht nur, wie Broeckaert anzunehmen scheint, die im Recurrensstamme verlaufenden Erweitererfasern, sondern sämtliche Fasern, die ja ohne Unterschied derselben Schädlichkeit ausgesetzt sind. Es werden also auch sämtliche Fasern des Nerven, hier ebenso wie bei den B. Fränkel-Gad'schen und den Frese'schen Versuchen, die Spuren dieser Schädigung aufweisen und dieser Schädigung der Nervenfasern wird immer, sofern sie einen gewissen Schwellenwert erreicht, eine mehr oder weniger ausgesprochene Schädigung der dazu gehörigen Muskelfasern entsprechen. Dieses Faktum zu leugnen, ist Semon nie und nirgends eingefallen, und ihm widerspricht es durchaus nicht, wenn er, nicht in Bezug auf ihre anatomische Lädierbarkeit, sondern nur in Bezug auf ihre physiologische Widerstandsfähigkeit, einen Unterschied zwischen den Erweiterer- und Verengererfasern annimmt. Das besagt doch nur, dass die Erweitererfasern unter dem Einfluss einer Noxe, die den ganzen Nervenstamm trifft, in ihrer Leistungsfähigkeit früher und stärker beinträchtigt werden, als die Verengererfasern. So wenigstens verstehe ich und mit mir wohl die überwiegende Zahl der Laryngologen und Physiologen die von Semon behauptete Inferiorität der Abduktorenfasern.

---

1) Nach meinen Erfahrungen dürfte die Recurrenslähmung nur sehr selten die Folge einer reinen Druckwirkung sein. Dem Druck weicht der dünne Nerv leicht aus. Der Freundlichkeit des Herrn Kollegen Benda verdanke ich die Kenntnis eines Falles, bei dem sich im Recurrens wie in vielen anderen Nerven zahlreiche Neurome entwickelt hatten, ohne dass es zu irgend welchen Lähmungserscheinungen gekommen war. In den zahlreichen Fällen von Recurrenslähmung, deren Autopsie ich beigewohnt habe, war der Nerv ausnahmslos mit den Drüsen, Tumoren, Aneurysmen u. s. w. verwachsen.

Diese ist also, daran ist ein für alle Male festzuhalten, eine rein physiologische Eigenschaft, die am letzten Ende wohl auf irgend welchen biochemischen Bedingungen beruhen mag. Aber wir kennen Art und Wesen dieser bio-chemischen Verhältnisse noch viel zu wenig, um sie als Massstab für ein Plus oder Minus der Ernährungsstörungen zu verwerten. Wohl aber kennen wir die anatomischen Veränderungen, die diese mit sich führen, sie können wir sehen und zählen, messen und wägen. Wir müssen uns jedoch immer vor Augen halten, dass das, was wir im Mikroskop sehen, nur eine Art von Spiegelbild ist, aus dem wir einen Rückschluss auf die inneren Vorgänge im Muskel machen, und dass dieses Spiegelbild, das wir als Handhabe benutzen, um die Intensität der physiologischen Störung abzuschätzen, nicht immer sehr zuverlässig ist; des öfteren lässt es uns im Stich, manchmal auch führt es uns in die Irre, und nur weil uns bisher leider jeder direkte Massstab für den inneren physiologischen Vorgang selbst fehlt, müssen wir uns mit ihm begnügen. So kann es kaum überraschen, wenn wir beweiskräftige, einwandsfreie Bilder nur unter besonders günstigen Umständen antreffen, d. h. nur dann, wenn die Schädigung des Nerven so langsame Fortschritte gemacht hat, dass die physiologische Leistungsfähigkeit der Verengererfasern die der Erweiterer um eine nicht allzukurze Spanne Zeit überdauert hat. Somit erklären sich wohl die Fälle, in denen eine Differenz zwischen dem Posticus und den anderen Muskeln nicht aufgefunden werden konnte: hier wirkte die den Recurrens treffende Noxe entweder so akut, dass die Adduktoren- und Abduktorenzweige gleichzeitig ausser Betrieb gesetzt wurden, oder die isolierte Posticuslähmung ging so schnell in eine allgemeine Recurrenslähmung über, dass ein ins Auge springender Unterschied in den Ernährungsstörungen der beiderseitigen Nerven- und Muskelgruppen nicht nachweisbar war. Oder aber die allgemeine Lähmung, die der isolierten Posticuslähmung folgte, bestand noch so lange, dass der ursprüngliche Vorsprung der Posticuslähmung wieder ausgeglichen wurde.

Wer nach alledem im Auge behält, von wie vielen Umständen und Zufälligkeiten der histologische Befund bei Recurrenslähmungen abhängig ist, und mit wie vielen Schwierigkeiten seine Deutung verknüpft ist, der wird es wohl nicht mehr auffällig finden, wenn verhältnismässig nur wenige Fälle nach dieser Richtung hin beweiskräftig sind. Damit soll die Bedeutung der pathologisch-anatomischen Untersuchung gewiss nicht als unwesentlich gekennzeichnet werden, aber man darf auch an diese Methode keine Ansprüche stellen, die sie nach Lage der Dinge schlechterdings nicht erfüllen kann. Neuerdings hat nun Broeckaert selbst einige Fälle mitgeteilt, deren histologische Befunde von höchstem Interesse sind. Früher hätte man sie als vollwertige Beweise für das Semon'sche Gesetz angesehen, sie decken sich auch mit den Postulaten, die Broeckaert in seiner ersten Arbeit aufgestellt hatte, neuerdings aber genügen ihm diese Belege nicht mehr. — Hören wir seine Gründe:

Im Jahre 1904 veröffentlichte er zwei, im Jahre 1905 einen Fall von

einseitiger, kompletter Recurrenslähmung bei Oesophaguscarcinom. Wir erhalten über diese Fälle folgende Daten[1]):

Fall I. Erste Konsultation, Anfang August, zeigt das Bild kompletter rechtsseitiger Recurrenslähmung infolge von Oesophaguscarcinom. Schluckbeschwerden seit 10 Wochen, also seit Mitte Mai. Heiserkeit seit einigen Tagen, also seit Ende Juli. Exitus letalis gegen Ende Oktober, also wenigstens 3 Monate nach der vollständigen Recurrenslähmung.

Fall II. Seit Ende Juni Schluckbeschwerden, Ende November plötzlich auftretende Heiserkeit, die um diese Zeit vorgenommene erste Untersuchung zeigte Recurrenslähmung rechts. Exitus letalis am 25. Dezember, also 4 Wochen, nachdem bei der ersten laryngoskopischen Untersuchung vollkommene Recurrenslähmung konstatiert war.

In beiden Fällen ergab die mikroskopische Untersuchung deutliche regressive Veränderungen im Recurrens und in den vom Recurrens versorgten Larynxmuskeln der gelähmten Seite. Entsprechend der längeren Dauer des Prozesses in Fall I waren diese hier durchgehends weiter vorgeschritten als in Fall II. In beiden Fällen waren die Ernährungsstörungen in den Postici stärker als in den Adductoren; die Mm. cricothyreoidei und die Muskeln der gesunden Seite waren normal.

Aus diesem Befunde würde ich, das scheint mir wenigstens am nächsten zu liegen, die Folgerung gezogen haben, dass die weiter vorgeschrittenen Störungen im Posticus ein Argument im Sinne der Semonschen Lehre bilden. Dabei mochte es dahingestellt bleiben, ob die Recurrenslähmung, die Broeckaert in beiden Fällen schon bei seiner ersten Untersuchung voll ausgebildet vorfand, wirklich erst an diesem Tage ganz akut eingesetzt hatte — dann würde das eine Stütze für die Annahme sein, dass der geringeren Widerstandsfähigkeit des Posticus in vivo auch ein schnellerer und umfassenderer Verfall seiner anatomischen Elemente nach der Lähmung entspricht. Möglicherweise waren aber die Erweitererfasern und damit auch der Posticus schon eine Zeit lang geschädigt, bevor die totale Recurrenslähmung sich durch die plötzlich auftretende Heiserkeit bemerkbar machte, d. h. vor der ersten Untersuchung. Es ist ja bekannt, dass solch' einseitige Posticusparesen vollkommen symptomlos verlaufen können; Broeckaert wird uns ja leider darüber keine Auskunft geben können, da er die vollständige Lähmung des ganzen Recurrens bereits als gegebene Tatsache vorfand.

Diese, m. E. nächstliegende Schlussfolgerung zieht nun Broeckaert aus seinen Fällen nicht. Er sieht in ihnen nur einen Beweis gegen die von Semon behauptete grössere Hinfälligkeit der Erweitererfasern, da ja alle Recurrensfasern regressive Veränderungen zeigten. Der isolierten Posticuserkrankung müsste, seiner Meinung nach, doch eine isolierte Erkrankung der den Posticus innervierenden Nervenfasern entsprechen. Es ist schon darauf hingewiesen worden, dass diese Meinung unhaltbar ist

1) S. l. c.

und dass sie in dieser Weise niemals von Semon formuliert worden ist. Dass ein Nerv, der von carcinomatösen Massen um- und durchwachsen ist, nach einer bestimmten Frist in all' seinen Fasern geschädigt ist, ist doch zweifelsohne, erliegen d. h. leistungsunfähig werden aber bei gleicher anatomischer Schädigung diejenigen Fasern am ehesten, deren physiologische Widerstandsfähigkeit am geringsten ist.

Wie erklärt nun Broeckaert, nachdem er das Semon'sche Gesetz abgelehnt hat, die Differenz zwischen dem Posticus und den Adductoren? Die Jörgen Möller'sche Hypothese, die er in seiner ersten Arbeit akzeptiert hatte, ist vergessen und wird mit keinem Wort erwähnt. Sie wird ersetzt durch eine andere Hypothese, deren überzeugende Kraft mir durchaus nicht grösser erscheint als die frühere. Der M. internus und selbst der M. lateralis sind weniger atrophisch und degeneriert, so heisst es S. 10, weil sie unter dem indirekten Einfluss des intakten M. cricothyreoideus und des auch von dem anderen Recurrens versorgten M. ary-arytaenoideus stehen. Ganz recht, und ich gebe zu, dass durch die passiven Bewegungen, die für die gelähmten Muskeln eine Art von Massage bilden, der Eintritt regressiver Veränderungen etwas verzögert werden kann. Aber weshalb soll das nur für Internus und Lateralis gelten? Ich finde, dass der Posticus durch die Tätigkeit der noch wirksamen Muskeln ebenso stark bewegt wird, wie der Internus und der Lateralis. Und wer unbefangen die Wechselwirkung dieser Muskeln am Präparat betrachtet, wird mir gewiss zugeben, dass die grössere Wahrscheinlichkeit durchaus nicht auf der Seite von Broeckaert liegt, deshalb muss ich schon, bis mir das Gegenteil bewiesen wird, auch diese Annahme als eine willkürliche Hypothese zurückweisen.

Etwas schwieriger noch dürfte sich die Diskussion über den jüngsten, im Jahre 1905 veröffentlichten Fall und die jüngste, hieran sich knüpfende ganz neue Hypothese — ich glaube, es ist die sechste — gestalten.

Die klinischen Daten dieses Falles lauten:

Fall III. Allmählich zunehmende Schluckbeschwerden bei einem 60jährigen Manne. Schon Wochen lang vor der ersten Konsultation (depuis des semaines) können feste Bissen nicht mehr geschluckt werden.

Am 2. Mai ungefähr (vers le 2. mai) wird die Stimme heiser; die Beweglichkeit der linken Stimmlippe, die bis dahin ganz normal war, etwas geringer und schwerfälliger (moins d'ampleur et plus de difficulté). Am 9. Mai nächstfolgende Untersuchung. Vollkommene Recurrenslähmung links. Am 16. Mai Exitus.

Das erste klinische Anzeichen einer Recurrensläsion war also eine Verringerung der Abductionsbreite; es wurde ungefähr zwei Wochen vor dem Tode des Patienten konstatiert; 7 Tage später lag das Bild einer kompletten Recurrenslähmung vor, so dass diese bei der Autopsie etwa 8—14 Tage alt gewesen sein mag.

Die Autopsie ergab:

An den Muskeln war makroskopisch keine Veränderung nachweisbar.

Mikroskopisch zeigte sich folgender Befund:

Im M. thyreo-arytaenoid. int. haben die Fasern in grosser Zahl ihre normale Zeichnung bewahrt. „Nichtsdestoweniger ist ihr Durchmesser geringer als normal und ihre Kerne stellenweise vermehrt. Eine gewisse Zahl von Fasern erscheint normal."

Im Lateralis sind die Störungen weiter vorgeschritten. Neben der Atrophie zeigt sich „in den meisten Fasern eine trübe Schwellung: das Protoplasma zeigt Neigung zum Zerfall (a une tendance à devenir amorphe).

Im Posticus sieht man dieselben Veränderungen; die Fasern haben grossenteils ihre scharfen Umrisse eingebüsst; sie sind aufgebläht und kolbig verdickt. Die Querstreifung ist im Verschwinden (tend à disparaître) und findet sich nur noch stellenweise. Hier und da ist das Protoplasma granuliert.

Im Recurrensstamm findet man dieselben Zeichen schweren Zerfalls wie in den Adduktoren- und Abduktorenzweigen.

Der für den Posticus bestimmte Zweig der Arteria laryngea posterior ist mit der Tumormasse verwachsen, seine Wände sind atheromatös und verdickt. Die daneben liegende Vene ist abgeflacht.

Die Schwerfälligkeit der Bewegungen und die Verringerung der Abductionsbreite, die zuerst auf das Uebergreifen der Erkrankung auf den Recurrens hinwiesen, scheinen mir dafür zu sprechen, dass auch hier die Abductorenfasern stärker geschädigt waren als die Adductorenfasern. Broeckaert ist anderer Meinung. Er sieht in diesem klinischen Bilde den Ausdruck für eine gleichmässige Beeinträchtigung aller Recurrensfasern. Würde es angängig sein, mit einem Patienten in diesem Stadium den S. 107 geschilderten Versuch anzustellen d. h. ihn dyspnoisch zu machen, so liesse sich, glaube ich, die Broeckaert'sche Meinung leicht widerlegen. Ein derartiger Versuch würde meines Erachtens zeigen, dass auch beim Menschen die Energie des Erweiterers, trotz der Verstärkung seiner Innervation, unter den vorliegenden Bedingungen weit weniger steigerungsfähig ist als die der Adduktoren. Aber bis sich irgend ein Patient zu diesem Experiment bereit findet, müssen wir uns damit begnügen, dass dieser, mir überzeugend dünkende Beweis nur am Tier geglückt ist. Ob der Analogieschluss vom Tier auf den Menschen hier zulässig ist, muss die Zukunft lehren. Jedenfalls würde man durch einen derartigen Versuch ad oculos demonstrieren können, ob Broeckaert Recht behält oder Semon.

Der pathologisch-anatomische Befund in den gelähmten Muskeln scheint Broeckaert jedenfalls gegen das Semon'sche Gesetz zu sprechen: die gefundenen Veränderungen sind ihm zu stark im Verhältnis zur Dauer der Lähmung. Ich muss Broeckaert Recht geben, dass man beim Tierversuch 2—3 Wochen nach der Durchschneidung des Recurrens, keine sehr ausgeprägten Veränderungen im Muskel erwarten kann. Bei klinischen Fällen liegen die Dinge allerdings nicht ganz so, weil wir hier das Einsetzen der Erkrankung nicht mit derselben Sicherheit feststellen können,

wie beim Tierversuch. Denn höchst wahrscheinlicherweise kommt es bei Erkrankungen des Recurrens wohl schon zu Ernährungsstörungen im Nerv und damit auch im Muskel, bevor diese durch Bewegungsstörungen manifest werden. Mögen diese Störungen auch noch so gering sein, sie bedingen doch eine Differenz gegenüber dem Tierexperiment, wo Nerv und Muskel bis zum Einsetzen der Schädigung ganz gesund waren. Trotz alledem aber hat Broeckaert Recht: bei einer nachweislich 2—3 Wochen alten unkomplizierten Lähmung können wir in den zugehörigen Muskeln sehr auffallende Zeichen von Atrophie nicht erwarten. Sehen wir zu, welcher Art die Veränderungen in dem Broeckaert'schen Falle waren: Makroskopisch machten alle Muskeln einen durchaus normalen Eindruck. Mit Hilfe des Mikroskopes konstatierte man im Internus eine Verschmälerung der Primitivfasern, die Kerne sind an einzelnen Stellen zahlreicher. Damit beginnt nach Angabe aller Untersucher immer die nach der Lähmung einsetzende Atrophie. Ich selbst halte ja derartige Bilder für äusserst trügerisch und würde, ausser in ganz exzessiven Fällen, niemals wagen, daraufhin allein eine Diagnose zu stellen, da auch in normalen Muskeln die Breite der einzelnen Fasern zwischen 11—66 μ (siehe Landois. l. c.) schwankt und eine stellenweise Vermehrung der Kerne an zahlreichen durchaus normalen Stellen gefunden wird. Immerhin sind diese Veränderungen schon in den allerersten Tagen nach der einfachen Recurrensdurchschneidung beim Tierversuch gesehen und als charakteristisch beschrieben worden, sie könnten also auch hier bei einer 2—3 Wochen alten Lähmung gewiss nicht auffallen.

Im Lateralis zeigen die meisten Fasern dasselbe Bild, also eine Verschmälerung (à côté de l'atrophie manifeste de la plupart des fibres), und dabei ist die Faser Sitz einer trüben Schwellung (le faisceau primitif est le siège de tuméfaction trouble). Auch dieses Phänomen scheint mir nicht gegen das Semon'sche Gesetz zu sprechen. Das subjektive Ermessen spielt hier notgedrungen eine entscheidende Rolle, und wie oft bei solchen subjektiven Entscheidungen die Ansichten auseinandergehen, hat Broeckaert ja selbst Friedrich und Jörgen Möller gegenüber bewiesen. Aber selbst wenn die subjektive Entscheidung Broeckaert's sich mit den objektiven Tatsachen noch so genau deckt — ich brauche wohl nicht erst hervorzuheben, dass nach meiner festen Ueberzeugung Herr Kollege Broeckaert bei seinen Mitteilungen genau so gewissenhaft zu Werke geht wie ich selbst und jeder andere Autor, dem es um die Sache zu tun ist —, so scheint mir die hier gefundene Verschmälerung und Trübung der Fasern durchaus nicht unvereinbar mit der angenommenen Dauer der Lähmung. Im Posticus endlich sollen die Ernährungsstörungen am stärksten gewesen sein. Die Fasern sind hier zum grossen Teil aufgebläht und zeigen kolbige Auftreibungen. Aber auch diese Erscheinung kann ich nicht für das Stigma einer weit vorgeschrittenen Veränderung halten, denn solche Bilder sieht man schon wenige Wochen nach der experimentellen Recurrensdurchschneidung, ja sogar im normalen Präparat trifft man sie hin und wieder.

Dann heisst es weiter: „La striation tend à disparaître et ne se retrouve que par endroits", also die Querstreifung ist so weit verschwunden, dass sie nur noch stellenweise erkennbar ist — das wäre in der Tat eine Veränderung handgreiflicher Art. Auf die Frage, was aus diesen Fasern geworden ist, erhalten wir nur die knappe Antwort: „par ci par là le protoplasme est finement granuleux", also hier und da, d. h. doch an vereinzelten Stellen findet sich eine feine Körnung, aber nach der obigen Bemerkung, dass man nur noch „par endroits", d. h. doch, dass man nur noch stellenweise die Querstreifung wiederfindet, muss man doch annehmen, dass die weit überwiegende Masse der Fasern ihre charakteristische Zeichnung eingebüsst hat. Was ist aus diesen geworden? Und die feine Körnung, die sich hier und da findet, welcher Art ist sie? Handelt es sich hier um Fett, um Eiweiss oder Pigment? Auf all' diese Fragen bleibt uns Broeckaert die Antwort schuldig, und doch wäre sie wichtig, denn eine Körnung in einzelnen Fasern kann man gelegentlich auch im normalen Muskel sehen. Ebenso findet sich kein Wort über eine Bindegewebswucherung, über fettige oder fibröse Degeneration, über den Zerfall des Muskelsprotoplasmas in amorphe Massen: so muss man wohl annehmen, dass Broeckaert von all' diesen Veränderungen in seinen Präparaten nichts gesehen hat. Denn da es ihm darauf ankam, zu beweisen, dass die Atrophie und Degeneration im vorliegenden Falle einen ungewöhnlich hohen Grad erreicht hat, so würde er es doch gewiss nicht unterlassen haben, solch' gewichtige Zeugen für seine Auffassung zu zitieren.

Nach dieser Analyse kann ich nur sagen, dass mir die Veränderungen im Internus und Lateralis äusserst geringfügig erscheinen, so geringfügig, wie wir sie eben im allerersten Anfang einer Lähmung erwarten. Im Posticus scheinen ja die Ernährungsstörungen etwas weiter vorgeschritten gewesen zu sein, aber auch hier fehlen die Bilder, die wir bei stärkeren Graden der Atrophie und Degeneration anzutreffen gewohnt sind: Verlust der Färbbarkeit, Bindegewebswucherung, fibröse und fettige Metamorphose der Primitivfaser und ihr Zerfall in feinkörnige oder in grobe amorphe Massen. Hierzu kommt noch, dass makroskopisch auch der Posticus ebenso wie alle anderen Muskeln durchaus normal erschien, was doch gewiss nicht gerade für einen besonders starken Grad von Atrophie oder Degeneration spricht. Deshalb hätte es, soviel sich aus der $4^1/_2$ Zeilen langen, etwas widerspruchsvollen Schilderung des Befundes ersehen lässt, meiner Meinung nach gar keines besonderen Erklärungsversuches für diesen Fall bedurft. Aber Broeckaert ist auch hier anderer Meinung. Die Jörgen Möller'sche Hypothese, die er in seiner ersten Arbeit vertreten hat, hatte er schon in seiner zweiten Mitteilung fallen lassen, wenigstens wird sie dort mit keinem Worte erwähnt. An ihre Stelle setzte er die ebenfalls unbewiesene Behauptung, dass die Ernährungsstörungen im Internus und Lateralis weniger stark seien als im Posticus, weil die Adduktoren auch nach der Lähmung durch den Crico-thyreoideus und Ary-arytaenoideus passiv stärker bewegt und dadurch länger vor der Atrophie bewahrt würden als der Posticus.

In der jüngst erschienenen, dritten Arbeit findet sich auch von dieser Annahme kein Wort mehr. Broeckaert unterbreitet uns jetzt wieder eine neue Hypothese, um das Plus der histologischen Veränderungen im Posticus den Verengerern gegenüber zu erklären. Er fand diesmal bei der Autopsie die Arteria laryngea posterior, deren einer Zweig den Posticus versorgt, in die Tumormasse mit einbezogen, ihre Wände atheromatös verdickt; die daneben liegende Vene abgeplattet. Aus diesem Befunde folgert er, dass die Blutzufuhr zu dem Posticus in vivo vermindert gewesen sei, und die hierdurch bedingte Ernährungsstörung und nicht die Recurrenslähmung scheint ihm die Ursache für die Atrophie und Degeneration des Posticus, die ihm in keinem Verhältnis zur Dauer der Lähmung zu stehen scheinen. Hierauf baut nun Broeckaert weiter und gibt der Meinung Ausdruck, dass auch in sonstigen Fällen, in denen man bei vollkommener Recurrenslähmung die schwereren Schädigungen im Posticus gefunden habe, diese nicht, wie man bisher getan hat, als die Folge der Nervenlähmung, sondern als die Folge einer Hypämie, also einer mangelhaften Blutversorgung des Posticus, aufgefasst werden müssten. Die Störung der Zirkulation könnte bedingt sein, das eine Mal durch das Uebergreifen der Erkrankung auf die zuführenden Gefässe, wie im vorliegenden Falle, das andere Mal durch vasomotorische Einflüsse, die eine eventuelle Miterkrankung des Halssympathicus im Gefolge haben könnte.

An dieser Auseinandersetzung ist zweifellos richtig, dass eine wesentliche Herabsetzung oder gar die Unterbrechung der arteriellen Zufuhr in dem zugehörigen Muskel sehr bald schwere Ernährungsstörungen hervorruft. Der Umfang dieser Schädigung wird im geraden Verhältnis zu der Beeinträchtigung der Blutzufuhr stehen; sie wird aber noch über das gewöhnliche Mass hinaus vermehrt werden, wenn gleichzeitig mit der Verringerung der Blutzufuhr der zugehörige motorische Nerv gelähmt wird. Denn hierdurch summiert sich nicht nur der schädigende Einfluss beider Faktoren, der Hypämie und der Lähmung, es wird auch die Bildung neuer Blutbahnen, die bei normaler Tätigkeit des Muskels ziemlich schnell erfolgen dürfte, durch seine Lahmlegung sehr ungünstig beeinflusst werden. Demnach ist es zweifelsohne ein Verdienst Broeckaert's, darauf hingewiesen zu haben, dass bei den von uns erhobenen pathologischen Befunden eventuell auch eine Beeinträchtigung der Blutzufuhr eine ursächliche Rolle gespielt haben kann.

Wie weit nun dieses Moment in dem vorliegenden Falle wirksam gewesen ist, ist schwer zu sagen. Dass die arterielle Blutzufuhr zum Posticus vollständig aufgehoben war, ist gewiss nicht anzunehmen; dass sie vermindert war, dürfte wohl angesichts der zweifellosen Miterkrankung der Art. laryng. posterior durchaus wahrscheinlich sein. Ob aber dieser Faktor für den vorliegenden histologischen Befund von ausschlaggebender Bedeutung gewesen ist, das müsste allerdings erst noch bewiesen werden. Da fehlt zuvörderst der Nachweis, dass die erkrankte Arterie wirklich die einzige Quelle gewesen ist, aus der der Posticus gespeist worden ist; denn

wenn das Broeckaert'sche Schema für die Blutversorgung der Larynxmuskeln auch im allgemeinen stimmen mag, so müsste doch für jeden einzelnen Fall noch der besondere Nachweis erbracht werden, dass gerade hier keine von den gewiss zahllosen Ausnahmen vorliegt.

Aber es ist nicht dieses Bedenken allein, das mich zu einer grossen Reserve der Broeckaert'schen Hypothese gegenüber veranlasst. Gewichtiger noch erscheint mir ein anderer Einwand. Die Veränderungen, die Broeckaert in dem zur Diskussion stehenden Falle im Posticus gefunden hat, scheinen mir im Gegensatz zu seiner eigenen Schätzung nicht umfangreich genug, um hieraus auf eine wirklich ernste Beeinträchtigung der Zirkulation schliessen zu können. Man vergleiche mit diesen Angaben nur die Befunde, die Broeckaert bei seinen Kontrollversuchen erhoben hat, als er die Zirkulation in den Larynxmuskeln durch Paraffininjektionen in die zuführenden Gefässe beeinträchtigt hatte. Obwohl hier das die Atrophie fördernde Moment, die gleichzeitige Recurrenslähmung, fehlte, und obgleich hier nach Broeckaert's eigenen Angaben (S. 115) noch: „un certain afflux de sang dans le système capillaire grâce du côté opposé" vorhanden war, waren schon nach 3 Wochen so schwere Ernährungsstörungen in den Muskeln zu konstatieren, dass die Veränderungen in dem klinischen Fall, der die Grundlage der Broeckaert'schen Mitteilung bildet, mir dagegen winzig und unbedeutend erscheinen.

Trotz dieser, wie ich meine, gerechtfertigten Einwände hiesse es die Kritik überspannen, wollte ich der Erkrankung der Art. laryng. posterior in diesem Falle jeden Einfluss auf die gefundenen Ernährungsstörungen absprechen. Mag also wer will, diesen Fall aus dem Beweismaterial, das für Semon spricht, mit einem „Non liquet" streichen, weil hier vielleicht noch andere als rein nervöse Momente im Spiel gewesen sind. Dass nun aber auch andere vasomotorische Einflüsse, z. B. die Miterkrankung dieses oder jenes Sympathicus-Stranges oder Ganglions, die gleiche Degeneration hervorrufen soll, wie die Verödung der zuführenden Gefässe, und dass diese Schädigung nun gerade den Posticus und nicht auch die Adduktoren treffen soll, das scheint mir nicht, wie Broeckaert meint, „une théorie qui est basée sur les fois fondamentales de l'anatomie pathologique" (p. 124), sondern, vorläufig wenigstens, eine Hypothese, eine Phantasie, für die bisher auch noch nicht die Spur eines Beweises erbracht ist.

Somit ist das Fazit der Broeckaert'schen Arbeiten in Bezug auf die pathologisch-anatomische Seite unserer Frage für mich folgendes:

1. Der Hinweis darauf, dass in jedem Falle von Recurrenslähmung die zugehörigen Gefässe genau zu untersuchen sind, ist mit Dank zu begrüssen, denn tatsächlich kann manche Störung, die man früher nur auf rein nervöse Einflüsse zurückzuführen gewohnt war, durch Zirkulationsveränderungen veranlasst sein.

2. Broeckaert hat eine Reihe von Hypothesen und Behauptungen

aufgestellt, um zu zeigen, dass man zum Verständnis der von ihm selbst und anderen Autoren nachgewiesenen stärkeren Atrophie des Posticus das Semon'sche Gesetz gar nicht gebrauche. Aber von den Hypothesen, die er an Stelle des Semon'schen Gesetzes setzen wollte, hat er die erste, die schon im Jahre 1897 formuliert wurde, in der ersten Arbeit dieses neuen Zyklus widerrufen (p. 38ff. 1903). An Stelle dieser akzeptierte er die Jörgen Möller'sche Hypothese, die er wieder in seiner nächsten Arbeit (1904) fallen liess, um sie durch eine dritte Behauptung zu ersetzen (Einfluss der Mm. cricothyreoid. und ary-arytaenoid. auf die gelähmten Muskeln). In seiner jüngsten und letzten Arbeit (1905) ist auch diese wieder ad acta gelegt, und wir stossen jetzt abermals auf eine ganz neue Theorie, nach der die stärkere Atrophie des Posticus von Zirkulationsstörungen abhängig sein soll. Diese können durch ein Uebergreifen der Erkrankung auf die Gefässe selbst bedingt sein — diese Annahme wird durch eine Beobachtung gestützt, die nichts weniger als eindeutig ist — oder indirekt durch eine Miterkrankung der Vasomotoren im Halssympathikus — eine Behauptung, für die bisher auch nicht die Spur eines klinischen oder experimentellen Beweises vorliegt, weshalb die ganze Hypothese zur Zeit vollkommen undiskutierbar erscheint.

3. Von den tatsächlichen Befunden, die uns Broeckaert in seinen 3 Fällen mitteilt, reklamiere ich die ersten beiden als zweifellose Beweise des Semon'schen Gesetzes. Für den dritten gestehe ich ein „Non liquet" zu, weil möglicherweise hier neben den nervösen auch zirkulatorische Schädigungen mitgewirkt haben. Aber sicher ist auch an diesem Falle nichts zu finden, was irgendwie gegen Semon und seine Anhänger spricht.

Bevor ich dieses Kapitel schliesse, möchte ich noch mit einigen Worten der neuesten Arbeit Grabower's[1]) gedenken. Grabower hatte sich schon wiederholentlich bemüht, für die auch von ihm angenommene Inferiorität der Erweiterer eine substanzielle Grundlage ausfindig zu machen. Zuerst gab er der Meinung Ausdruck, dass die nervösen Endorgane im Posticus vielleicht irgendwelche Besonderheiten haben. Als er diese Annahme nach genauen histologischen Untersuchungen fallen lassen musste, studierte er das Zahlenverhältnis der beiden im Recurrens verlaufenden Fasergattungen und fand, dass „der Posticus von allen vom Recurrens versorgten Kehlkopfmuskeln absolut und relativ der nervenärmste ist" (S. 16). „Hierdurch scheint mir", so folgert er S. 17, „das Rosenbach-Semon'sche Gesetz auf seine natürliche Ursache zurückgeführt zu sein". — „In jedem Falle wird die frühere Hinfälligkeit des Posticus durch seinen geringeren Gehalt an nervösen Elementen bedingt".

Ohne an der Richtigkeit der tatsächlichen Angaben Grabower's zweifeln zu wollen, kann ich doch seinen Schlussfolgerungen nicht bei-

1) S. Grabower, Verteilung u. Zahl d. Nervenfasern in d. Kehlkopfmuskeln u. d. Hinfälligkeit d. Erweit. d. Stimmritze. B. Fränkel's Arch. Bd. 16. H. 2.

pflichten. Wenn ich mir vergegenwärtige, dass beim Recurrens ebenso wie bei anderen kombinierten Nerven die verschiedenen chemischen, thermischen und elektrischen Reize immer wieder auf die verschiedenen Faserarten differenzierend einwirken, so scheint mir das mit zwingender Notwendigkeit auf chemisch biologische Differenzen hinzuweisen, auf gewisse Affinitäten zwischen bestimmten Reizen und bestimmten Nervenfasern. Auch die ganz besondere Art, in der bei einer sich bessernden Recurrenslähmung die Stimmlippen ihre Bewegungen wieder aufnehmen, scheint nur wenig für die Grabower'sche Annahme zu sprechen. — Aber worauf auch immer die Differenz zwischen den Verengerer- und Erweitererfasern zurückzuführen sein dürfte, das Eine steht fest und wird auch von Grabower selbst ausdrücklich hervorgehoben, dass seine Auffassung sich durchaus in den Rahmen der Semon'schen Lehre einfügt.

C. Klinische Beobachtungen.

Aber, was das Tierexperiment nicht zu Stande gebracht hat, was die pathologische Anatomie vergeblich versucht hat — die klinische Beobachtung hat schliesslich in das Semon'sche Gesetz Bresche gelegt. Fünfundzwanzig Jahre lang haben ungezählte Untersucher jeden einzelnen Fall von Recurrenslähmung aufs sorgsamste geprüft, ob er auch allen Anforderungen der Semon'schen Lehre entspräche. Jede noch so kleine Abweichung wurde registriert — aber unter den ungezählten Fällen, die während eines vollen Vierteljahrhunderts zur Beobachtung kamen, war nicht ein einziger, der gegen Semon Zeugnis ablegte. Da endlich, im Jahre 1903, publizierte Saundby einen Fall, der unzweifelhaft allen bisherigen Erfahrungen widersprach: ein Oesophaguscarcinom zog beide Recurrentes und beide Vagi in Mitleidenschaft; die Folge hiervon war Stimmverlust und eine allmählich immer mehr zunehmende Parese der Glottisverengerer, bis endlich, kurze Zeit vor dem Tode, jede Einwärtsbewegung beim Phonationsversuch aufhörte und die Glottis dauernd weit offen stand. Es litten also hier bei einer schrittweise sich entwickelnden Lähmung des Recurrens zuerst und in stärkerem Masse die Verengerer, und die Glottiserweiterer behielten bis zuletzt das Uebergewicht über die Verengerer. Die von kompetenter Seite ausgeführte Autopsie, sowie die sorgsame histologische Untersuchung aller in Frage kommender Nerven und Muskeln ergab durchaus eindeutige Resultate, die sich mit dem klinischen Befunde in allen Punkten deckte — und siehe da, Semon war der Erste, der die Beweiskraft der Saundby'schen Beobachtung bereitwilligst anerkannte und sich ihr ohne Rückhalt und ohne Kommentar beugte. Dass Semon also tat und die Kunde von diesem Falle in eigenem Journal selbst urbi et orbi verkündete, hat wohl keinen von seinen Freunden, keinen von denen, die ihn überhaupt nur kennen, überrascht: wir alle wussten, dass das für ihn und seine Denkart nur selbstverständlich war. Aber es

widerlegt wohl nun ein für alle Male diejenigen seiner Gegner, die zu jener Zeit, als die Wogen der Diskussion über den Recurrens oft erschreckend hoch gingen, nicht müde wurden, ihn persönlich anzugreifen und zu verlästern. Nun gehören jene Zeiten der Geschichte an, und Semon, der wahrlich keiner Ehrenrettung bedurfte, hat wieder einmal gezeigt, dass ihm die Sache über die Person geht.

Was hat nun dieser Saundby'sche Fall gelehrt? — Zweifelsohne, dass die Semon'sche Lehre nicht ausnahmslos gilt; es gibt, das wissen wir jetzt ganz gewiss, Individuen, bei denen eine allmählich fortschreitende Erkrankung des Recurrens zuerst die Adduktoren und erst später die Erweiterer schädigt. — Aber ist darum die Semon'sche Lehre weniger Gesetz? Ist es nicht ein allseits anerkanntes Gesetz, dass das Herz in der linken Thoraxhälfte liegt? Aendert es an der Gesetzmässigkeit dieser Erscheinung etwas, wenn angesichts der ungezählten Millionen, bei denen diese Erfahrung zutrifft, sich ein paar hundert Fälle von Typus inversus finden? Wer zweifelt daran, um ein noch näher liegendes Beispiel anzuführen, dass es die Regel ist, dass bei einer chronischen Bleivergiftung ausschliesslich oder wenigstens zuerst die Strecker lahmgelegt werden? Und doch fehlte es nicht an Beobachtungen, bei denen zuerst der Biceps und die Supinatoren geschädigt wurden. Und das Semon'sche Gesetz sollte an Geltung verlieren, weil nach fast 25jährigem Suchen, nach Tausenden von Fällen, die seiner bedingungslosen Bestätigung dienten, ein Fall gefunden wurde, der eine Ausnahme bildet? Die Ausnahme, heisst es, bestätigt die Regel. Wenn irgendwo, so gilt dieses Wort hier. Und mehr als das der Saundby'sche Fall bestätigt — worauf merkwürdigerweise in den verflossenen zwei Jahren noch niemand hingewiesen hat — nicht nur die Regel, er beweist geradezu die Regel; denn er beweist, was ja nach Meinung mancher Autoren noch zu beweisen war, dass überhaupt eine Regel vorliegt. Diese Autoren, die Gegner der Semon'schen Lehre, hatten sich, nachdem sie aus allen anderen Positionen durch vollwertige Gegenbeweise verdrängt worden waren, schliesslich auf die schon erörterte Hypothese zurückgezogen, dass das klinische Bild, das wir als den Ausdruck einer einfachen Erweitererparese zu deuten gewohnt sind, nicht auf einer isolierten oder stärkeren Schädigung des Posticus beruhe, sondern auf einer gleichmässigen Schwächung aller vom Recurrens versorgten Muskeln. Eine isolierte Parese der Erweiterer, meinten sie, gibt es nicht, sie ist nur eine scheinbare, weil bei der ohnehin schwächeren Muskelgruppe der Erweiterer der Effekt der Schädigung mehr in die Augen fällt. Gegen diese Auffassung des klinischen Bildes war schwer anzukämpfen, denn in der Tat könnte wohl, auch wenn die Vulnerabilität aller im Recurrensstamm verlaufenden Fasern die gleiche wäre, bei einer allmählich zunehmenden Schädigung die Beeinträchtigung in der schwächeren Muskelgruppe, und das sind doch nun einmal die Glottisöffner, stärker hervortreten. Und wenn auch die Ergebnisse des Tierexperimentes und die pathologisch-anatomischen Befunde dieser Auffassung wenig günstig

waren, so wäre die Recurrensfrage wohl noch lange unentschieden geblieben, wenn uns nicht endlich der Saundby'sche Fall zu Hilfe gekommen wäre. Bei diesem Fall sehen wir zum ersten Mal durch eine Erkrankung des Recurrensstammes die zugegebenermassen stärkere Muskelgruppe der Verengerer so schwer geschädigt, dass der anerkannt schwächere Posticus unter den Augen des Beobachters immer mehr und mehr das Uebergewicht erhält und Wochen hindurch, bis zum Tode des Patienten, bewahrt. — Wie will Broeckaert das von seinem Standpunkt aus erklären? Soll hier etwa einmal der Posticus stärker gewesen sein als alle Adduktoren zusammengenommen? Das ist doch wohl im Ernst nicht diskutierbar. Oder sollte hier vielleicht nach der Broeckaert'schen Hypothese das Uebergreifen der Erkrankung auf den Sympathicus die für die Schliesser bestimmten Vasomotoren stärker in Mitleidenschaft gezogen haben als die Gefässnerven, die zum Posticus ziehen? Auch für diese Annahme dürfte sich wohl kaum ein Vertreter finden. So bleibt, so weit ich sehe, nur ein Weg und eine Möglichkeit, wenn wir nicht auf jede Erklärung des Saundby'schen Falles verzichten wollen: es hat hier die Erkrankung der Vagi und der Recurrentes ausnahmsweise einmal die zu den Schliessern gehörigen Nervenfasern stärker geschädigt als die Fasern, welche die Oeffner innervieren, und der stärkeren Schädigung der Nervenfasern entsprach dann auch die stärkere Beeinträchtigung der zugehörigen Muskeln. Nur so ist das allmählich immer mehr hervortretende Uebergewicht der schwächeren Muskelgruppe über die stärkere, das sich schliesslich durch das dauernde Offenstehen der Glottis zu erkennen gab, zu erklären. So beweist diese Beobachtung in unumstösslicher Weise, dass eine allmählich fortschreitende Erkrankung des Recurrensstammes die in ihm verlaufenden, funktionell verschiedenen Fasergruppen nicht in dem gleichem, sondern in verschieden hohem Grade beeinträchtigt; wie in einem wohlgelungenen Experiment hat die Erkrankung des Recurrens in dem Saundby'schen Falle eine Differenzierung zwischen den Erweiterer- und den Verengererfasern bewirkt, und angesichts dieser Erfahrung scheint es mir unhaltbar, diese Differenzierung jetzt noch in den anderen Fällen, wo nicht die Verengerer, sondern die Erweiterer zuerst und am stärksten geschädigt wurden, zu leugnen. Somit fällt das letzte Bollwerk, auf das sich die Gegner der Semon'schen Lehre zurückgezogen haben: von den beiden Möglichkeiten, die nach Broeckaert (s. seine Publikation im Jahre 1903) für die Erklärung der bei der progredienten Lähmung in Frage kommenden Kehlkopfbilder überhaupt noch diskutierbar sind, scheidet die eine, die eine gleichmässige Schädigung aller vom Recurrens versorgten Muskeln annimmt, nunmehr endgiltig aus, es bleibt nur noch die zweite übrig, welche die Beeinträchtigung der Auswärtsbewegung auf eine isolierte oder stärkere Schädigung der Abduktoren zurückführt — und diese ist das Semon'sche Gesetz!

Damit wäre auch der letzte Nachweis, den Broeckaert in seiner

damaligen Arbeit als noch ausstehend erklärte, erbracht, nämlich der Nachweis, dass die beiden im Recurrensstamm verlaufenden, funktionell verschiedenen Fasergattungen tatsächlich einen verschiedenen Grad von Vulnerabilität besitzen, und es bliebe nur noch die eine Frage zu erledigen, ob das schnellere Erliegen der Erweiterer bei einer progressiven Recurrenslähmung ein so regelmässiges ist, dass es als eine gesetzmässige Erscheinung bezeichnet werden darf. Die Entscheidung dieses Streitpunktes ist aber nicht mehr und nicht weniger als eine einfache Zahlenfrage, und die Antwort darauf ist wohl schon lange, daran wird gewiss niemand zweifeln, ganz und gar zu Gunsten Semon's ausgefallen. Dreiundzwanzig Jahre sind vergangen, ehe unter Hunderten von einschlägigen Fällen die erste Ausnahme entdeckt wurde, und wieder sind seitdem fast zwei Jahre verflossen und, obgleich das Vorkommen allmählich sich entwickelnder Recurrenslähmungen doch keine Seltenheit ist, so ist der ersten Ausnahme noch keine zweite gefolgt — noch, das heisst während eines vollen Vierteljahrhunderts, ist der Saundby'sche Fall ein Unikum geblieben!

Die Schlussfolgerung aus dieser ganzen Betrachtung scheint mir nicht eben schwer zu ziehen. Mag auch noch mancher Punkt der Recurrensfrage seiner Erledigung harren — noch fehlt eine allen Ansprüchen genügende Erklärung der Medianstellung, noch fehlt die Entscheidung, ob die grössere Vulnerabilität der Glottisöffner am letzten Ende auf besondere bio-chemische oder auf besondere numerische Verhältnisse in der Nervenversorgung dieser Muskeln zurückzuführen ist —, an der Richtigkeit des Prinzips aber, das wir als das Semon'sche Gesetz bezeichnen, ist meines Erachtens nicht mehr zu zweifeln. Wer die bisher vorliegenden, als einwandsfrei anerkannten Ergebnisse des physiologischen Experimentes, der pathologischen Anatomie und der klinischen Beobachtung kritisch überschaut, wird nichts finden, was dem Sinne dieser Lehre widerspricht, es sprechen vielmehr alle Tatsachen mit lauter Stimme dafür, dass nicht nur, wie bereits allgemein anerkannt, bei progredienter Erkrankung des Recurrenszentrums, sondern auch bei progredienter Erkrankung des Recurrensstammes gesetzmässigerweise die Glottisöffner früher und stärker in ihrer Funktion beeinträchtigt werden als die Glottisschliesser — quod erat demonstrandum!

IX.

Die Stimme des Säuglings.

Untersuchungen

von

Theodor S. Flatau und **Hermann Gutzmann** (Berlin).

I.

Unsere Kenntnisse von der Ontogenese der Stimme sind noch sehr lückenhaft, ganz besonders über die allerersten Entwickelungsstadien der Stimme finden wir gar keine systematischen Untersuchungen von Sachverständigen. Und doch ist besonders der erste Schrei überaus häufig Gegenstand von mehr oder weniger nachdenklichen Arbeiten seitens der Physiologen und besonders der Philosophen gewesen. Dabei tritt die bemerkenswerte Erscheinung zu Tage, dass die physiologischen Arbeiter stets die Frage nach dem ersten Schrei als untrennbar von der Frage nach dem ersten Atemzuge betrachten, obgleich offenbar beides nicht ohne weiteres bedingungslos zueinander gehört. Auf die vielfachen Arbeiten über den ersten Schrei oder den ersten Atemzug, die von Physiologen und Aerzten veröffentlicht wurden, hier näher einzugehen, würde weit von dem Thema, das wir hier zu bearbeiten uns vorgenommen haben, abführen. Wir verweisen nur auf die letzte zusammenfassende Arbeit, die Olshausen in einem vor der Hufelandschen Gesellschaft gehaltenen Vortrage gegeben hat. Dort findet der Fachmann eine vollständige Orientierung über alles das, was physiologisch zu der Frage des ersten Schreies zu bemerken ist.

Die Philosophen und Psychologen mussten naturgemäss auf den ersten Schrei des Neugeborenen ihre Aufmerksamkeit wenden, da die Frage nach dem Erwachen der intellektuellen Tätigkeit des neugeborenen Menschen ohne weiteres auf seine ersten stimmlichen Aeusserungen führen musste. Die Resultate, welche Philosophen aller Zeiten aus ihren Betrachtungen des ersten Schreies des Neugeborenen gewonnen haben, sind zum Teil recht merkwürdig. Ganz besonders muss auffallen, dass weder Psychologen noch Philosophen die verschiedenen Perioden des Schreiens des Säuglings auseinander gehalten haben. Wie wir weiter unten sehen werden, kann es kaum einem Zweifel unterliegen, dass das Schreien der ersten Tage

und Wochen nichts oder nur sehr wenig mit Unlustäusserung zu tun hat, während von einer bestimmten Zeit an das Schreien wirklich Unlustäusserung wird, d. h. ungefähr in der vierten bis siebenten Woche. Deswegen berühren die philosophischen Auseinandersetzungen über das früheste Schreien und besonders den ersten Schrei des Neugeborenen etwas absonderlich: wenn z. B. der Hegelianer Michelet den Schrei des Neugeborenen als das „Entsetzen des Geistes über das Unterworfensein unter die Natur" definiert. Es weicht das durchaus nicht sehr viel von der Erklärung älterer Philosophen über das Schreien der Neugeborenen ab, welche meinten, dass die neugeborenen Knaben stets o á o á, die Mädchen dagegen o é o é schrieen, und diese Vokalfolge so deuteten, dass sie das o á als: O Adam cur peccavisti? und das o é als: O Eva cur peccavisti? erläutern zu müssen glaubten. Das Neugeborene sollte schon nach diesen älteren Philosophen, die Josef Frank in seiner prächtigen Abhandlung: De vitiis vocis et loquelae erwähnt, nur deswegen schreien, weil es überhaupt gegen das Geborenwerden protestierte und weil es voraussähe, dass es doch in eine Welt des Jammers hineingesetzt würde. Demgegenüber oder auch dementsprechend meinte Kant (Anthropologie, 1798, S. 325), dass das Geschrei, welches ein eben geborenes Kind hören lasse, nicht den Ton des Jammers, sondern den der Entrüstung und des aufgebrachten Zornes an sich habe. Es schreie nicht, „weil ihm was schmerzt, sondern weil ihm etwas verdriesst; vermutlich darum, weil es sich bewegen will und sein Unvermögen dazu gleich als eine Fesselung fühlt, wodurch ihm die Freiheit genommen wird". Kant meditiert auch darüber, was wohl die Natur für eine Absicht haben könne, dass sie das Kind mit lautem Geschrei auf die Welt kommen lasse. Dieses laute Geschrei sei doch sowohl für das Kind wie für die Mutter im rohen Naturzustande von äusserster Gefahr; denn ein Wolf, ein Schwein sogar würde dadurch angelockt, in Abwesenheit oder bei Entkräftung der Mutter durch die Niederkunft, es zu fressen. Kein Tier aber ausser dem Menschen, wie er jetzt sei, werde beim Geborenwerden seine Existenz laut ankündigen, und dies scheine von der Weisheit der Natur so angeordnet zu sein, um die Art zu erhalten. Man müsse also annehmen: „dass in der frühen Epoche der Natur in Ansehung dieser Tierklasse dieses Lautwerden des Kindes bei seiner Geburt noch nicht war; mithin erst späterhin eine zweite Epoche, wie beide Eltern schon zu derjenigen Kultur, die zum häuslichen Leben notwendig ist, gelangt waren, eingetreten ist; ohne dass wir wissen: wie die Natur und durch welche mitwirkende Ursachen sie eine solche Entwicklung veranstaltete. Diese Bemerkung führt weit z. B. auf den Gedanken: ob nicht auf dieselbe zweite Epoche, bei grossen Naturrevolutionen, noch eine dritte folgen dürfte, da ein Orang-Utang oder ein Schimpanse die Organe, die zum Gehen, zum Befühlen der Gegenstände und zum Sprechen dienen, sich zum Gliederbau eines Menschen ausbildete, deren Innerstes ein Organ für den Gebrauch des Verstandes enthielte und durch gesellschaftliche Kultur sich allmählich entwickelte". So bemerkenswert diese phylogene-

tischen Hinweise des grossen Philosophen uns erscheinen, so wenig kann seine Erklärung des ersten Schreies als einer offenbar erst aus einem gewissen Kulturzustande des Menschengeschlechts entspringenden und den Tieren überhaupt nicht eigenen Erscheinung akzeptiert werden. Denn es kann keinem Zweifel unterliegen, dass eine Anzahl Tiere gleich bei der Geburt Schreie ausstossen, und dem Säugling andererseits ein „Verdriessen", das heisst eine infolge von Ueberlegung eintretende Unluststimmung zuzuschreiben, ist noch viel weiter antezipiert, als wenn man den ersten Schrei als die Aeusserung des Schmerzes auffasst, was ja Kant allerdings direkt ablehnt. Denn als Schmerzäusserung ist dieser erste Schrei schon deswegen nicht anzusehen, da die Schmerzempfindlichkeit beim Neugeborenen in den ersten Wochen nach Soltmann's und Westphal's Versuchen so gering ist, dass sie faradische und galvanische Ströme, die für Erwachsene völlig unerträglich sind, ohne die geringsten Abwehrbewegungen oder Schreien ertragen.

Wir müssen deshalb das Schreien gleich nach der Geburt und auch noch in den ersten Wochen im wesentlichen wohl als einfachen Reflex ohne Beteiligung der kortikalen Zentren ansehen. Erst wenn die Erregbarkeit der sensiblen Nerven grösser wird, d. h. nach den Untersuchungen von Westphal, Stintzing, Mann mit dem Ende der siebenten Woche, dann zeigen sich im Schreien die bereits vielfach von Psychologen beschriebenen deutlichen akustischen Unterschiede, Unterschiede, die so charakteristisch sind, dass die Mutter oder die Wärterin fast untrüglich die Ursache des Schreiens aus dem Klange erkennen. Offenbar sind erst diese Schreie die ersten wirklichen und zweifellosen Aeusserungen von Unlustaffekten und es ist höchst bemerkenswert, dass fast zu gleicher Zeit auch die Lautäusserungen der Lustaffekte, wenn auch zunächst noch in sehr geringer Zahl, auftreten.

Wir würden demnach zwei Perioden des Schreiens von einander zu trennen haben: erstens das reflektorische Schreien gleich nach der Geburt und in den ersten Lebenswochen, und zweitens das Unlustschreien, mit dem zugleich auch die ersten stimmlichen Lustäusserungen erscheinen. Die anatomischen Grundlagen für diese Deduktion haben die oben genannten Autoren in exaktester Weise gegeben. Schon die Unvollkommenheit des Nervenbaues des neugeborenen Menschen, die Mängel des Gehirnbaues, die zum grossen Teil noch unvollendete Markreifung etc., Tatsachen, die ja allgemein bekannt sind und die Probst in seinem lesenswerten Büchlein: Gehirn und Seele des Kindes, Berlin, 1904, in so vortrefflicher Weise übersichtlich zusammengestellt hat, geben anatomische Grundlagen für diese Annahme; aber auch funktionelle Prüfungen zeigen die Richtigkeit der erwähnten Anschauung. Derartige Prüfungen sind bereits von Kussmaul (Seelenleben des Neugeborenen) und Genzmer vorgenommen worden: Stechen mit Nadeln hatte auf die Neugeborenen keinerlei Effekt. Mann hat ferner mittelst der Stintzing'schen Normalelektrode den Nervus medianus bei 56 Kindern im Alter von 10 Tagen bis zu 30 Monaten unter-

sucht. Es ergab sich, dass die Erregbarkeit der Nerven bei Kindern in den ersten Lebenswochen geringer war, als im späteren Lebensalter. Die Grenze der verminderten Erregbarkeit fällt nach Mann in die siebente Woche.

Während wir somit für unsere Einteilung der Schreiperioden die exakten Forschungen zuverlässiger Autoren als Stütze haben, ist über das Schreien selbst, über den Vorgang in Bezug auf die Koordination der Atmung und Stimme keinerlei exaktere Untersuchung vorgenommen worden. Nur über die Atmung liegen einige Untersuchungen in der Literatur vor. So hat Eckerlein den Atemmechanismus der Neugeborenen sehr sorgfältig untersucht (siehe Zeitschrift für Geburtshilfe und Gynäkologie, Bd. 19, 1890), hatte aber dabei viel mehr die Vorgänge der Ruheatmung im Auge, als die, auf die es uns in erster Linie hier ankommen muss: die beim Schreien auftretenden. Nur gelegentlich erwähnt er das Schreien, achtete aber auf die eigentümlichen Veränderungen der Kurve dabei nur wenig. Es entging ihm aber nicht, dass die thorakale Atmungsbewegung sich als die primäre herausstellte; denn er fand beim Schreien ein ausserordentliches Ueberwiegen der thorakalen Bewegungen. Da das Schreien als Vorstufe des Sprechens angesehen werden muss, so war es natürlich von Wichtigkeit, auf die zeitlichen Verhältnisse zwischen Brust- und Bauchatmung genauer zu achten und zu untersuchen, wie beim Neugeborenen sich die Kurvenphasen von Bauch- und Brustatmung während des Schreiens zueinander verhalten. Wie nämlich Mosso hervorhob, wird beim überwiegenden Einflusse der Brustbewegungen die Bauchwand während der Inspiration sinken, während der Exspiration steigen, ganz so, als ob das Zwerchfell gelähmt sei. (Siehe Archiv für Anatomie und Physiologie, 1878, S. 411ff.) Es zeigte sich nun unter normalen Verhältnissen, dass die Ruheatmung sowohl bei der Brust- wie bei der abdominalen Kurve durchaus synchrone Punkte darbot: der Moment der Inspiration wie der der Exspiration trafen im grossen und ganzen zusammen, wenn auch manchmal eine Verzögerung der einen oder anderen Kurve bemerkt wurde. Diese Verhältnisse der normalen Ruheatmung konnte einer von uns (Gutzmann) durch seine Versuche bestätigen. Er zeigte aber gleichzeitig, dass, sowie das Sprechen beginnt, die synchronen Punkte der Bauchkurve nicht mehr mit denen der Brustkurve in dieselbe Phase der Bewegung fallen; die Brustkurve steigt noch, wenn die Bauchkurve bereits sinkt. Daraus wurde für den Sprechvorgang ein evidentes Ueberwiegen der thorakalen Atmung geschlossen und hervorgehoben, dass die Sprechausatmungsbewegung offenbar direkt von der Beeinflussung des cerebralen Atmungszentrums abhänge. Beobachtungen bei zentralen Sprachstörungen zeigten ein Abweichen von diesem normalen Anachronismus der Bauch- und Brustkurve.

Während dies bei dem sprechenden Menschen beobachtet wurde, zeigten die Versuche beim Schreien des Neugeborenen, die ebenfalls Gutzmann anstellte, nur in der Beziehung eine gewisse Aehnlichkeit mit der

späteren Sprechkurve, als manchmal bei langem Schreien die Länge der Exspiration der späteren Sprechausatmungslänge bereits ziemlich entspricht. Dagegen folgen bei den kurzen, gewöhnlich gleich nach dem ersten langen Schrei einsetzenden Schreien, die allmählich an Intensität immer mehr abnehmen, wenn das Kind bald zu schreien aufhört, Ein- und Ausatmung im raschen Wechsel aufeinander, sodass die Aehnlichkeit mit den späteren Sprachkurven in bezug auf die Länge nicht mehr so stark ist. Wohl aber ist die Form dieser kurzen Schreikurven der Form der Sprechkurven der späteren Zeit ähnlicher als die Form der langen Schreikurve, die noch gar keine Aehnlichkeit mit der späteren Sprechatmungskurve aufweist. Letzteres kommt daher, dass bei dem sehr langen ersten Schrei das Kind sich gewöhnlich zusammenkrümmt und am Rumpfe und Bauche so zahlreiche Muskeln in Hilfsaktion zum stärkeren Auspressen der Luft verwendet, dass durch diese Muskelaktion die Kurve gefälscht wird. Daher finden wir nach der Inspiration häufig kein Heruntergehen der Kurve zur Exspiration, sondern im Gegenteil noch ein Ansteigen der Kurve, als ob weiter inspiriert worden wäre. Zu einer langen Schreiausatmung ist also der Säugling nur imstande, wenn er die gesamte Rumpf- und Brustmuskulatur mit zu Hilfe nimmt.

Was die synchronen Punkte anbetrifft, so fallen sie manchmal auf die gleichen Phasenpunkte der Kurven, manchmal bei der Bauch-, manchmal bei der Brustatmung früher oder später. Daraus geht hervor, dass bei dem Schreien des Neugeborenen eine absolute Inkoordination der Atmungsbewegungen statthat. (Gutzmann, „Ueber die Schreiatmung des Säuglings“. Verhandlungen der Gesellschaft für Kinderheilkunde. Karlsbad 1902).

Während so für die Atmungsbewegungen beim ersten Schreien Vorarbeiten bereits vorlagen, musste auf ein Mittel gedacht werden, die stimmlichen Aeusserungen des Neugeborenen in seiner ersten Schreiperiode, die bisher, wie wir schon mehrfach bemerkt, noch gar keine Bearbeitung gefunden haben, genauer zu untersuchen und wenn möglich zu analysieren. Wir haben zu diesem Zwecke in der Königlichen Frauenklinik in Berlin mit gütiger Erlaubnis von Herrn Geheimrat Olshausen, wofür ihm auch an dieser Stelle ausdrücklich gedankt sei, eine Reihe von phonographischen Aufnahmen an Neugeborenen und Kindern in den ersten Lebenswochen gemacht. Wir benutzten dazu das vortreffliche Graphophon der Columbia-Gesellschaft; der schreiende Säugling oder Neugeborene wurde dem Aufnahmetrichter des Apparates genähert, und nachdem er eine zeitlang hineingeschrieen hatte, wurde mittelst einer kleinen Stimmpfeife der Ton a^1 auf dieselbe Walze des phonographischen Zylinders aufgeblasen. Auf diese Weise war die Tonhöhe des Schreiens von vornherein absolut bestimmbar. Unmittelbar nach der Aufnahme wurde sofort die Reproduktion kontrolliert und gar nicht selten noch mit dem Originalschrei des Neugeborenen resp. Säuglings verglichen. Die unserer Ansicht nach sehr bemerkenswerten Resultate dieser Aufnahmen, die zum Teil mit nicht

geringer Mühe unter fortwährender gegenseitiger Kontrolle beider Arbeiter mit Klavier und Harmonium genau analysiert wurden, werden in dem zweiten Teil dieser Arbeit eine Darstellung erfahren. Es mag hier nur erwähnt sein, dass die charakteristischsten Aufnahmen, welche Beispiele für das im zweiten Teile noch näher Auseinanderzusetzende in besonders gelungener Weise brachten, auf der Naturforscherversammlung in Meran phonographisch vorgeführt wurden.

II.

Die phonographische Aufnahme der Säuglingsstimme erwies sich als wertvoll, weil es nur mit diesem Hifsmittel möglich wurde, den Stimmproduktionen ohne erhebliche Erinnerungsfehler näher zu treten und sie nach den für uns wichtigsten Beziehungen zu studieren.

Abgesehen von den Tonfolgen, in denen auch nach primitiven, rhythmischen und melodischen Elementen zu suchen war, konnte auch in den einzelnen Teilen der phonischen Leistung deren Eigenart nach der Stärke und Klangfarbe, nach der Einsatzform und Dauer, nach der vokalen Einstellung und nach den artikulatorischen Bestandteilen so am sichersten unter beliebig häufigen Wiederholungen und unter ständiger gegenseitiger Kontrolle die Prüfung vorgenommen werden.

Die einzelnen Aufnahmen wurden nach all diesen Richtungen bestimmt und protokollarisch dargestellt. Die Ergebnisse wurden dann tabellarisch in der Weise zusammengebracht, um zunächst eine Uebersicht nach dem Umfang der Stimmleistung zu ermöglichen (vgl. Tab. I). Die erste Horizontalreihe gibt die Untersuchungsnummer, zugleich die Bezeichnung des Originalphonogramms und des Protokolls an, die zweite, das Geschlecht, die dritte das Alter.

Es zeigt sich, dass dreissig Aufnahmen angestellt sind, wovon sich 17 auf Mädchen und 13 auf Knaben beziehen. Von den Altersstufen ist erwähnenswert, dass zweimal der erste Schrei von Neugeborenen gewonnen werden konnte; das nächstfrüheste Alter war fünf Stunden, dann folgen 14, 24 und 36 Stunden. Mehrfache Beobachtungen sind von zwei und drei Tage alten Kindern vorhanden, ebenso von sechs und acht Tagen; je eine von zehn, elf, zwölf, vierzehn Tagen. Die ältesten Kinder sind mit je einer Aufnahme von drei, vier und fünf Wochen vertreten.

In den senkrechten Kolumnen sind nun die Aufnahmen nach Umfang und Höhe in der Weise eingetragen, dass die Lage der Hauptproduktion in der Tonreihe mit einem senkrechten Vollstrich bezeichnet ist. Schon die oberflächliche Betrachtung dieser Einzeichnungen ergibt, dass eine Region bevorzugt ist: es ist die Partie a'—d'', der die überwiegende Majorität gehört, nämlich 22 Fälle, die allen Altersstufen angehören. Unschwer erkennt man eine zweite erheblich spärlichere Klasse von sieben Fällen, die das gemeinsam haben, völlig in der zweigestrichenen Oktave zu liegen, ohne die obere Grenze a'' zu übersteigen. Ein einziger Fall (U-.Nr. 8) ist sehr viel höher gelagert ($h_2 - d_3$); er betrifft ein sechs Tage

altes Mädchen, bei dem pathologische Zustände im Kehlkopfluftrohr vorlagen und nur sehr schwache von Stridor überlagerte Stimmproduktion zustande kamen. Dieser Fall kann für unsere Betrachtung also ausscheiden.

Die Ausdehnung des Umfanges innerhalb der beobachteten Altersstufen zeigt nichts weniger als eine progressive Entwicklung. In den ersten beiden Rubriken sehen wir zwar, dass der erste Schrei sich um einen einzigen Ton herumbewegt (a', h') und es mag gleich erwähnt werden, dass diese Töne in 19 der Fälle wiedergefunden werden, also nur bei einem Drittel fehlen. Aber schon bei der nächsten Stufe, die ein fünf Stunden altes

Tabelle I.

Uebersicht nach Umfang und Alter. Pfeifen = o. Inspirationston = ↑.

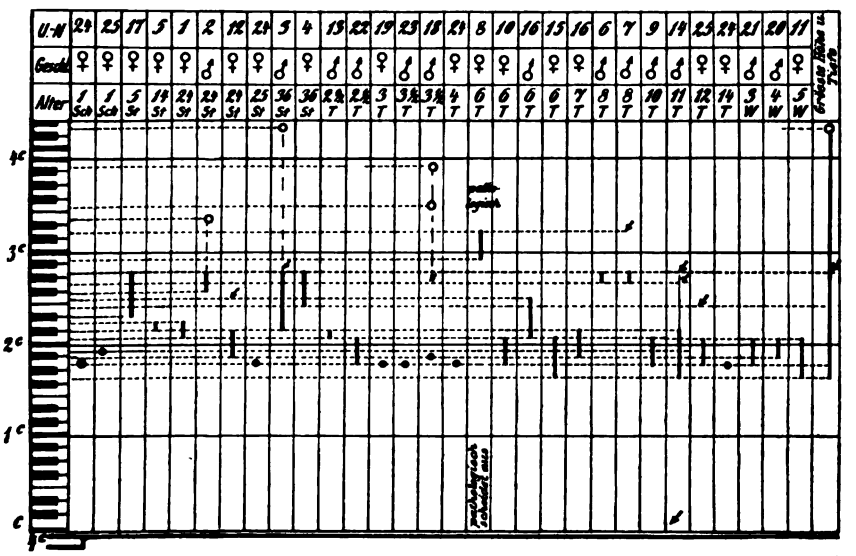

Mädchen betrifft, beträgt der Umfang 6 Halbtöne, was beinahe das extensive Maximum darstellt. (VIII) Andererseits ist noch bis zum vierten Tage (24b) und bei 24c auch einmal noch am 14. Lebenstage das monotone Stadium vorhanden und noch in der vierten Woche sehen wir eine auf zwei Halbtöne beschränkte Oligotonie auftreten. Achtmal ist Monotonie, einmal ein Halbtonschritt beobachtet, 12mal sind zwei und drei Halbtöne, viermal fünf und je einmal sind 6, 7 und 8 Halbtöne vorgekommen.

Eine eigentümliche Belebung erfahren diese Umfanguntersuchungen dadurch, dass neben den exspiratorischen Haupttönen auch noch Inspirationstöne gebildet werden, sie sind über den einzelnen vertikalen Vollstrichen durch kleine Pfeile bezeichnet. Sie liegen ausnahmslos entweder am oberen Ende des Umfanges oder sie sind ganz abgetrennt davon und dann oft erheblich bis zu einer Oktave höher.

Solche Inspirationstöne sind in sieben unserer Aufnahmen verzeichnet und zwar fanden wir sie bei einer der jüngsten Stufen und auch bei einem 12 Tage alten Kinde. Auffällig war dabei deren giemender rauherer Klang und den Exspirationstönen gegenüber auch der weniger genaue und schwieriger festzuhaltende Vokalcharakter.

Prägt sich in dieser Eigentümlichkeit auch akustisch die noch ungeordnete Verbindung von Respiration und Phonation aus, so scheint in dem Auftreten einer weiteren Reihe von Tonbildungen weit über der gewöhnlichen Stimmlage eine Art primitiver Registrierung zu liegen. Diese Töne sind in Tabelle I durch einen Ring (o) bezeichnet. In der letzten Vertikalkolumne ist noch der beobachtete Gesamtumfang aller 30 Aufnahmen angegeben. Diese haben entweder einen mehr fistelartigen Charakter, oder, und das ist das gewöhnlichere — sie erklingen glasklar hell und hoch, wie aus einem flötenartigen Blasinstrument. Die beobachteten Höhen waren d‴, f‴, h‴ und einmal gar e⁗. Wir nennen sie Pfeiftöne.

Tabelle II.

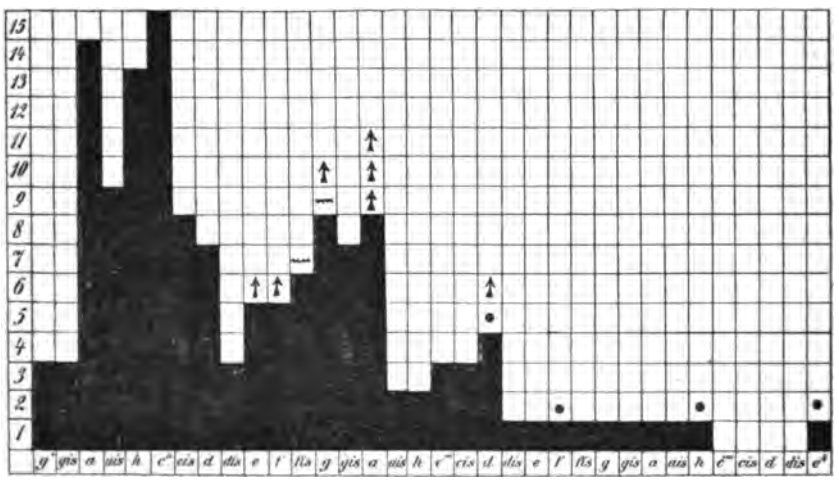

Die Tabelle gibt an, wie oft überhaupt jeder Ton festgestellt wurde unter den 30 Phonogrammen. Die Pfeile geben die beobachteten inspiratorischen Töne, die Schlangenlinien die Fisteltöne, die schwarzen Kreise die Pfeiftöne an.

Aus der zweiten Tabelle geht nun noch hervor, wie oft überhaupt jeder Ton festgestellt wurde. Sie ist ohne weiteres verständlich. Hierbei geben die Pfeile wieder die beobachteten Inspirationstöne an, die Schlangenlinien gelten für die Fisteltöne, die Kreise für die Pfeiftöne.

Wir kommen nun zu der qualitativen Betrachtung der Säuglingsstimme. Die ersten in die Ohren fallenden Beziehungen dieser Art — solange wir von der musikalischen und dynamischen Akzentuation absehen — ist ihre Vokalisation, der Einsatz und die artikulatorische Behandlung.

Um von den sichtbaren Eigentümlichkeiten zu sprechen, so war in allen Fällen während der Tonbildung die Zunge in ruhiger, flacher Lage und das Velum in kräftiger voller Aktion — dieses Verhältnis wurde durch mehrfache Proben während der Stimmangabe bestätigt.

Ueber die Vokalisation, die Artikulation überhaupt und den Einsatz haben wir die gewonnenen Ergebnisse in einer dritten Uebersicht tabellarisch angeordnet. Neben den ersten drei vertikalen Kolumnen, die wieder Untersuchungsnummer, Alter und Geschlecht angeben, finden wir dort zuerst die vorgekommenen Vokalklänge angegeben. Es zeigt sich, dass in zehn Fällen ein einziger Vokalklang vorherrscht: und zwar sechsmal das bekannte offene ä. Wir finden dieses bei den Aufnahmen vom ersten Schrei, aber auch noch bei den älteren Kindern von 14 Tagen und von 4 Wochen. Einmal ist der erste Schrei auf ä durchgeführt, aber durch einen u-ähnlichen Vorschlag eingeleitet.

Die übrigen vier Einklänge haben den Vokalklang a, die dazu gehörigen Altersstufen bewegen sich von $3^1/_2$ Tagen bis 5 Wochen.

Zwei Vokale sind in 12 Fällen vorhanden, wobei neunmal ä und a nebeneinander auftreten, in dem Alter von 14 Stunden bis zu 12 Tagen; dreimal ist a als Grundvokal vorhanden, während in der Höhe und für die Pfeiftöne i angelautet wird — das bezieht sich auf die Altersstufen von 24 Stunden, 36 Stunden und 11 Tage.

In fünf Fällen sind drei Vokale verbunden worden: einmal (36 Stunden altes Kind) beginnt die Produktion mit geschlossenem e, um dann in ä und a überzugehen. Einmal bei einem 3 Tage alten Kinde wechseln e, e und eo miteinander ab; bei einem 7 Tage altem Mädchen finden sich neben ä und a die Verbindung oa. Bei einem 6tägigen Knaben neben a die eigentümliche Kombination uia; endlich bei einem 8tägigen Knaben neben ä und a den Vokal i für die hohen Töne.

Noch kompliziertere Verbindungen sind in nur zwei Fällen gewonnen worden. Der eine bei einem drei Wochen alten Knaben, der die folgenden Vokalkombinationen hören liess:

ä—ä—e, ä—e, oa, aa, e—e—ä.

Die zweite betrifft ein nur 5 Stunden altes Mädchen, deren „Gesangtext" sich etwa so darstellte: i—ä, u—ä, e—i, und einige Male sehr fest und deutlich ö.

Die übersichtliche Betrachtung der Vokalklänge ergibt, dass ä und a erheblich bevorzugt sind. Gänzlich fehlen sie nur in einem Falle (U.-No. 19) und häufig treten die anderen Klänge, o, e, i, u nur als einleitende, weniger als vikariierende Bildungen auf; nur das e und e scheint einen solchen Charakter zu gewinnen. Die Komplikation der Vokalklänge und das feste differenzierte ö bei U.-No. 17 ist jedenfalls ein sehr exzeptioneller Fall.

Von artikulatorischen Bildungen sind 7 Fälle angegeben. Davon haben

Tabelle III.

			Vokalklänge	Konsonanten	Einsätze: < allm. \ fest
24	♀	I. Schr.	ä, weg. Schleimansamml. nicht zu differenzieren	—	Schleimrasseln
25	♀	I. Schr.	u ä, einleitendes u	—	—
17	♀	5 St.	i—ä, ↑ ü od. u—ä auch e—i, einmal ö	w bilabiale	ö sehr \ mit starkem Glottisschlag, ä oft <
5a	♀	14 St.	ä—a	ng, ng a	—
1	♀	24 St.	Ggton fast a, Pfton i, mehr a als ä	—	—
2	♂	24 St.	a vorherrschend, in der Höhe i	—	—
12	♀	24 St.	ä—a	—	—
24b	♀	25 St.	ä, einige Male a	ng a mehrmals	<
3	♂	36 St.	Hauptlage a, ↑ i	—	—
4	♀	36 St.	Beginn mit e, dann ä bis a	—	einige Male \ meist. ruhig <
13	♂	2½ T.	ä rein	—	meist <
22	♂	2½ T.	a und ä	—	meist <
19	♀	3 T.	e, e einmal eo	—	oft \
23	♂	3½ T.	a und ä	nenn, nenn	oft \, wechselnd mit hustenartigen Stössen
18	♂	3½ T.	a, bei ↑ undefinierbar	—	—
24c	♀	4 T.	a, ä	—	—
8	♀	6 T.	nicht zu diff.	—	sehr leise Stimme gepresst heiser
10	♀	6 T.	ä einsetzend, dann a	—	—
16b	♂	6 T.	a, einmal u i a	—	—
5b	♀	6 T.	a deutlich	ng—a, wenig deutlich	—
15a,b	♀	7 T.	a > ä, zuletzt o—a	—	meist <
6	♂	8 T.	ä, gut korrekt	—	—
7	♂	8 T.	ä und a, hoch i	—	beim Aufzug i < und leise
9	♂	10 T.	überwieg. a gequetscht	—	—
14a,b	♂	11 T.	gewöhnl. a sehr deutlich ↑ fast i	—	↑ mit langem < kurze Schluchzer e \
25b	♀	12 T.	ä, öfters a	nga—nga	<
24c	♀	14 T.	ä	—	—
21	♂	3 W.	ä—ä—e, ä—e einmal oa, aa, ee—ä	—	—
20	♂	4 W.	ä	in—n—ä	meist <
11	♀	5 W.	a vorwiegend	—	—

wir das ng mit weichem Uebergang zum Vokal a, zweimal ist n gebildet und zwar einmal im Anlaut und im Auslaut gleichzeitig (nenn, nenn), einmal im Auslaut nach der Angabe von i mit nachfolgendem Uebergang zum ä (inn—n—ä). Einmal — und zwar wieder bei dem 5 Stunden alten Mädchen (U.-No. 17) — wurde ein bilabiales w beobachtet.

Die Einsatzarten sind in der dritten Hauptspalte zusammengestellt; wo nichts angegeben ist, sind der allmähliche und der feste Einsatz neben einander gebraucht. Nur in 2 Fällen ist angegeben, dass der feste Einsatz öfter gebraucht ist, in 10 Fällen mit den Altersstufen von 5 Stunden bis zu 4 Wochen überwiegt aber der allmähliche Einsatz.

Neben der wechselnden Einsatzform, der Vokalstellung und dem Vokalstellungswechsel nebst den konsonierenden Beigaben, üben aber noch eine Fülle von Geräuschen einen Einfluss auf den Gesamtcharakter der Produktion aus; im Phonationsapparat selbst hervorgebracht oder durch dort lagernde Sekretmassen bedingt, treten sie bald als Begleitgeräusche auf, oder sie ersetzen ebenfalls vikariierend die eigentliche Stimmleistung ganz. Hierher gehört das Rasseln des Schleimes mit dem ersten Schrei (vergl. U.-No. 24); zu den Begleitgeräuschen gehört zunächst das Pressgeräusch. Es kann in so starkem Grade auftreten, dass die Töne ganz oder fast ganz unterdrückt (erstickt) werden und nur noch ein Krächzen übrig bleibt. Ein andermal tritt das Press- oder Krächzgeräusch nur präparatorisch auf und aus ihm entwickelt sich der volle, sonore, langgezogene, gesangähnliche Ton. Neben diesen oft überraschend kräftigen gedehnten Elementen mit ihren verschiedenen Vokalklängen sind dann noch kürzere intermittierende stossartige Klänge zu unterscheiden, von denen etwa folgende drei Arten vorkommen:

1. Einfache kurzabgebrochene kurze, aber reine und respiratorische Vokalklänge, die auch mit allmählichem Einsatze gebildet werden können.
2. Hustenartige, heftigere und schnellere Stösse (U.-No. 23).
3. „Schluchzer" (U.-No. 14a, b); kurze, meist exspiratorische, aber auch inspiratorisch mögliche Schluchzlaute.

Die ersten beiden Formen können das langgezogene kontinuierliche Schreien einleiten.

Durch die Ausdehnung des Umfanges, durch die Bildung der Inspirations-, Fistel- und Pfeiftöne, durch die Verschiedenheit der Einsätze und Vokalklänge, durch die präparatorischen, begleitenden und vikariierenden Geräusche und durch die konsonierenden Elemente ist schon eine grosse Fülle von Möglichkeiten und Kombinationen gegeben. Es kommen nun noch dazu die Besonderheiten der Tonfolge, die der Säuglingsstimme eigenen. Sie sind begreiflicherweise leichter zu demonstrieren, als zu beschreiben.

In den meisten Fällen findet, wenn wir von einem längeren Schreiton bei der Beobachtung ausgehen, ein allmähliches Hinunterziehen in übertriebenem portamento statt, seltener ein Hinaufziehen oder vielmehr Hinaufschleppen. Einige Male konnten wir aber auch ein deutliches wiederholtes

Auf- und Abschwanken feststellen. Einmal (U.-No. 17) wurde mit e" eingesetzt, dann inspiratorisch auf a" kurz abgebrochen, dann einige Male f", fis" angegeben; schliesslich langgezogenes a", das portamento bis es" hinuntergezogen wurde, dann wieder inspiratorisch a" wie zuerst. Nun wurde aber derselbe Ton a" dreimal in Schwankungen nach unten durchgezogen und jedesmal mit neuer Vokalstellung, i—ä, ē, ä:



Ein andermal (U.-No. 15b) wurde mit c" eingesetzt und nach h' hinuntergezogen und diese Figur wurde dann oft eintönig und regelmässig wiederholt, entweder in der Folge



Wir erblicken darin die ersten fassbaren rhythmischen Bildungen.

Ueberwiegen bei einer Produktion Press- und Quetschtöne, Krächzgeräusche, feste Einsätze der Vokale und lebhafter Vokalstellungswechsel, findet sich sakkadierend stossende phonische Inspiration, wonach in schneller Folge der Hauptton stark geschrieen und wie gänzlich herausgepresst erklingt, kommt dann nach unvermindert lautem portamento nach unten und schneller Rückkehr zum Hauptton noch eine Reihe höchster Pfeif- oder Fisteltöne zustande, so kann eine solche Leistung sehr wohl den Eindruck von „Zorn- oder Mahnschreien" hervorrufen und gerade solche Verbindungen der primitiven phonischen und musikalischen Elemente mögen dann zu mehr spekulativen als tiefsinnigen Deutungen der Kinderschreie als Protestäusserungen gegen den Eintritt in diese Welt geführt haben.

Etwas weniger aktiv, aber noch der Auslegung als melancholischer Klage fähig ist die Produktion, wenn die musikalische Folge als kürzeres Verweilen auf dem Hauptton mit langsamerem, aber tiefer hinabgleitendem Portamento erscheint und die intermittierenden Aktionen weniger stürmisch verlaufen, die Einsatzformen ruhiger wechseln und die Tonfolgen wiederholt und regelmässig hin und her gehen.

Ueberwiegen die weichen Einsätze, wird die Vokalstellung länger erhalten, kommen öfter die präparatorischen I- und U-artigen Vokalbildungen vor dem Hauptton und gar noch ein ruhiges Rhythmisieren dazu, so entsteht eine wenig beunruhigende, fast behagliche und ruhig dahinfliessende „Komposition" der primitiven stimmsprachlichen und tonalen Elemente.

Zunächst liegt indes kein Grund vor anzunehmen, dass die dargelegten wahrnehmbaren Verschiedenheiten der Produktion auf eine ihrer musikali-

schen Wirkung entsprechende Fähigkeit der psychischen Expression des Kindes schliessen lassen.

Wahrscheinlich ist, dass es sich zunächst um rein reflektorische noch ungeordnete, zum Teil auch antezipierte Bewegungskomplexe handelt, die später in der Form des Spieltriebes den Arbeits- und Uebungszwecken des Kindes dienen. Wie einzelne dieser Komplexe (Artikulation, Rhythmisierung) antezipiert vorhanden sind, können auch vorhandene Produktionsformen das Auftreten der ersten Lust- und Unlustvorgänge oder der Spannungs- und Lösungsprozesse überdauern. Es darf also die phonische Produktion ohne weiteres nicht als psychisches Ausdrucksmittel angesehen werden, wenn auch die Verschiedenheit der Produktionsform den (musikalischen) Beobachter zu affektiven Deutungen herausfordert.

Hervorzuheben ist das reiche Vorwiegen klingender Stimm- und Sprachelemente in der Säuglingsstimme. Damit und mit der relativ reichen Registerbildung ist von vornherein der musikalischen Verwertung ein sehr variables Material gesichert, das sich freilich später nicht so verhält. Die sonderbaren Pfeif- und die Inspirationstöne, selbst die artikulatorischen Elemente verschwinden und der ganze gesangähnlich wirkende musikalische Vorrat wird zu Gunsten der eigentlichen Sprachentwicklung mehr und mehr reduziert. Und damit verläuft die Ontogenese der Stimme und Sprache offenbar parallel mit ihrer völkergeschichtlichen Entwicklung.

X.

Die submucöse Fensterresektion der Nasenscheidewand, nach eigener Methode ausgeführt

von

Dr. **Otto Freer** (Chicago).

Obwohl die submucöse Resektion der Nasenscheidewandverbiegungen schon ziemlich alt ist, hat sich dennoch ein einheitliches Verfahren für ihre Ausführung noch nicht ausgebildet. Die ältere Operationsweise Krieg's und Boenninghaus' hatte in bezug auf die möglichst gründliche Entfernung der Verbiegung bedeutende Vorzüge über die später empfohlene Resektion durch den einzelnen Schnitt vorn am Septum nach dem allgemeinen Typus von Hajek, Menzel und Killian. Diese letzteren Methoden besitzen zwar den Vorzug der Erhaltung der Schleimhaut auf beiden Seiten des Septum, opfern aber dafür die leichte Zugänglichkeit der entfernteren Teile des Operationsfeldes und machen deshalb die radikale Entfernung des schwer zu erreichenden knöchernen Teiles der Verbiegung schwierig und ungewiss. Während die besprochenen Methoden von Deutschland aus sich verbreiteten, habe ich meine, von vielen meiner Landsleute und von meinen Schülern angenommene Operationsweise ausgebildet und mehrfach beschrieben. Sie bezweckt, trotz Erhaltung der Schleimhaut auf beiden Seiten des Septum, die tieferen und schwer erreichbaren Teile der Verbiegung möglichst zugänglich zu machen und ihre Entfernung zu erleichtern. Die Notwendigkeit einer solchen gründlichen Operationsweise wird einem jeden klar, welcher auch nur wenige Fälle bis zur Heilung nach der Fensterresektion beobachtet hat, denn obwohl während der Operation eine nur teilweise Entfernung der Verbiegung Raum genug in der verengten Seite der Nase zu schaffen scheint, muss auf die zu jener Zeit bestehende maximale Abschwellung der Nasenschleimhaut, durch Kokain oder Adrenalin bewirkt, Rechnung getragen werden. Nach vollendeter Heilung aber, mit den Gefässen der Nasenschleimhaut in normal gefülltem oder sogar überfülltem Zustande, erlauben stehengebliebene Reste der Verbiegung nur eine ungenügende und nicht die erwartete freie Wegsamkeit der verengten Seite. Dass die Operation häufig in oberflächlicher und halber Weise gemacht wird, haben mich die mir in Schriften und Ver-

sammlungen öfters begegneten Bemerkungen belehrt, welche die Fensterresektion als eine kleine Operation darstellen, welche spielend leicht mit einfachstem Instrumentarium und in kurzer Zeit zu machen sei. Das Verfahren ist auch oft ein schnelles und müheloses, aber nicht nur in einzelnen, sondern in vielen Fällen erfordert die gewissenhafte und exakte Entfernung der gesamten Verbiegung die grösste Geschicklichkeit seitens des Chirurgen und eine Geduld, welche erst dann durch eine freie Bahn durch das vorher verengte Nasenloch belohnt wird, wenn er das letzte Stück der knöchernen Verbiegung aus der Tiefe der Nasenhöhle herausgeholt hat.

Obwohl ich in der Berliner klinischen Wochenschrift (No. 39, 1905) einen Artikel über die submucöse Resektion der Nasenscheidewandverbiegungen veröffentlicht habe, ist leider eine so lange Zeit zwischen dem Eingange und dem Drucke jenes Aufsatzes vergangen, dass ich ihn als veraltet betrachten muss, da er eher meine entstehende, als meine vollendete Operationsweise darstellt. Deshalb fühle ich mich gedrungen, mein Verfahren wieder in deutscher Sprache zu beschreiben, da ich es jetzt als ausgebildet betrachte.

Meiner Erfahrung liegen 143 Operationen zu Grunde. In 13 Fällen machte ich dauernde Perforationen. Neun derselben waren sehr klein, die grösste von Erbsengrösse. Drei waren grösser und hatten ungefähr das Areal eines Daumennagels. Sechs Perforationen machte ich in meinen ersten 15 Fällen; 3 waren unvermeidlich, da sie im Narbengewebe nach vorhergehenden Operationen gemacht wurden. In den letzten 128 Fällen gab es 5 Perforationen, zu denen diese drei zu zählen sind. Keine der Durchlöcherungen machte der Heilung Beschwerden. Da die Schnitte in der Schleimhaut in meiner Ausführungsweise der submucösen Resektion je nach der Art der Verbiegung an verschiedener Stelle gemacht werden, schicke ich der Darstellung meiner Operationsmethode eine kurze Beschreibung der am häufigsten von mir gesehenen Arten der Verbiegungen voraus.

Die winkeligen Verbiegungen. Die Verbiegung mit zwei Ecken. Die am häufigsten gesehene Gestalt, in 79 meiner Fälle, war diejenige, welche ich die Verbiegung mit zwei Ecken benenne, da sie eine emporsteigende (vertikale) und eine wagrechte (horizontale) Ecke besitzt (Fig. 1). Die vertikale Ecke reicht meistens ziemlich hoch hinauf, in manchen Fällen bis in die senkrechte Siebbeinplatte und liegt fast immer vorn im knorpeligen Septum, bald im Nasenvorhof, bald etwas tiefer in der Nasenhöhle. Die vertikale Ecke steht in vielen Fällen so stark hervor, dass sie sich in die äussere Nasenwand hineindrückt, und wenn die Ecke eine sehr scharfe ist, kann ihre vordere Fläche das Nasenlumen quer verlegen oder sogar sich nach vorne umbiegen (Fig. 2).

Die horizontale Ecke der Verbiegung mit zwei Ecken beginnt nahe dem Nasenboden im vordersten Teile des knorpeligen Septum, so dass der Fuss der vertikalen Ecke ein umgekehrtes T mit ihr bildet. Die horizontale Ecke steigt sanft nach hinten oben in die Höhe. Ihre untere Fläche

Figur 1.

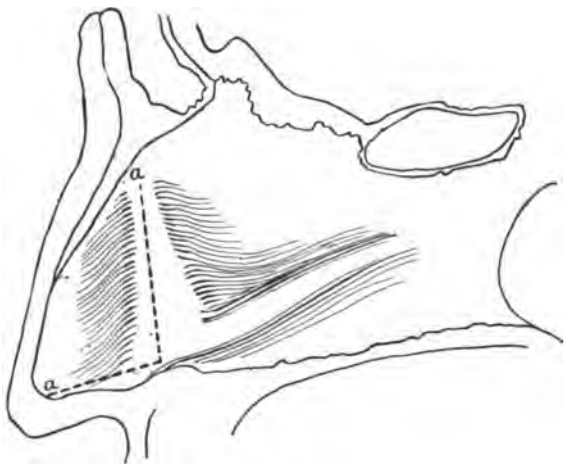

Seitenansicht einer Nasenscheidewand, die Konvexität einer winkeligen Verbiegung mit zwei Ecken darstellend. a a Linie des L-Schleimhautschnittes.

wird vorne von der Crista nasalis inferior (Crista incisiva) und hinter dieser von dem Vomer gebildet, indem beide gegen den Nasenboden zu umgebogen sind, die Crista incisiva manchmal fast bis zur Berührung desselben. Die obere Fläche der horizontalen Ecke wird vorne durch die

Figur 2.

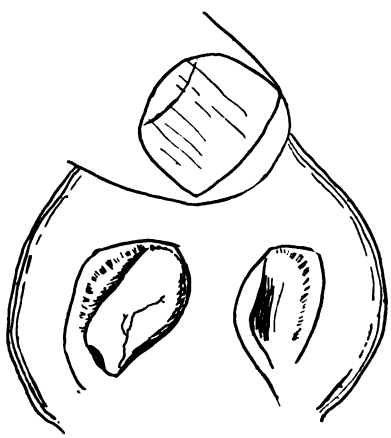

Verbiegung im rechten Nasenloch, die vertikale Ecke zeigend.

Cartilago quadrangularis und weiter hinten durch die Lamina perpendicularis geformt. Die horizontale Ecke der Verbiegung wird oft fälschlich von Ungeübten für eine Leiste oder Exostose angesehen, welche auf der anderen Seite des Septum keine Konkavität besitzt.

Die horizontale Ecke vermag dem Neuling grosse Schwierigkeiten bei ihrer Resektion zu bieten, denn sie setzt sich oft in ausgesprochener Weise fast bis zum hinteren Vomerrand fort, ist häufig dick und stark und ist wegen ihrer Länge nicht selten durch die hintere Rhinoskopie zu sehen (Fig. 3).

Auf der konkaven Seite der doppeleckigen Verbiegung zeigt sich meistens nur eine leicht zu übersehende, mässige Einsenkung an der Stelle der vertikalen Ecke, während entsprechend der horizontalen, je nach ihrer Prominenz, eine stumpf- bis spitzwinkelige, seichte bis tiefe Furche längs des Septum nach hinten zieht. Die obere und untere Fläche dieser Furche

Figur 3.

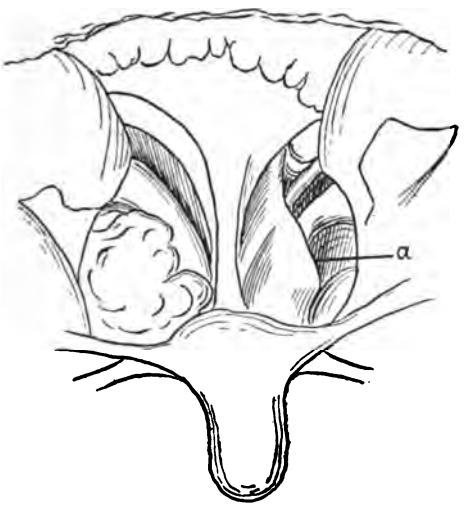

Ansicht einer knöchernen Verbiegung von hinten. Nach dem Leben; a Verbiegung.

können bei starken Verbiegungen sich fast bis zur Berührung nähern, so dass die Tiefe der Konkavität schlitzförmig erscheint. Die Schleimhaut in der Tiefe solcher Furchen ist meist mit seiner Unterlage fest verwachsen.

Verbiegungen mit horizontaler Ecke allein. Diese Verbiegungen haben dieselbe Form, wie die beschriebene horizontale Ecke und werden wie diese sehr oft fälschlich als massive Cristae oder Leisten angesehen, das heisst als Knochen- oder Knorpelvorsprünge ohne Aushöhlung an der konkaven Seite. Ich nenne sie deshalb die leistenartigen Verbiegungen (Fig. 4 und 5). Die Einsicht in das Skelett des verbogenen Septum, welche ich durch meine Resektionen gewonnen habe, hat mir die Seltenheit bedeutender Leisten und Cristae, auch auf Deviationen sitzend, gezeigt und mir die grössere Häufigkeit einfacher Verbiegungen des Septum von gleichmässiger Dicke bewiesen.

Bei den leistenartigen Verbiegungen fehlt die vertikale Ecke und sie besitzen nur die horizontale, welche, wie erwähnt, von derselben Gestalt

Figur 4.

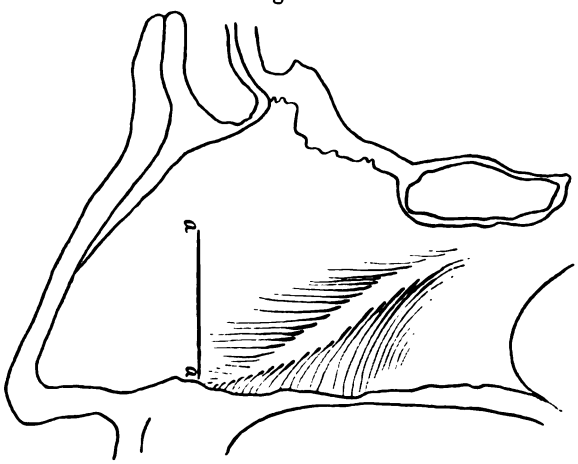

Seitenansicht einer leistenartigen Verbiegung, tief in der Nase beginnend; a a vertikaler Schleimhautschnitt.

wie bei den doppeleckigen Verbiegungen ist, aber in fast allen Fällen tiefer in der Nasenhöhle anfängt, so dass sie oft zum grössten Teile und manchmal ganz aus Knochen besteht. Diese Verbiegungsart war 25 mal unter meinen Fällen zu finden, also bedeutend seltener wie die doppeleckige.

Figur 5.

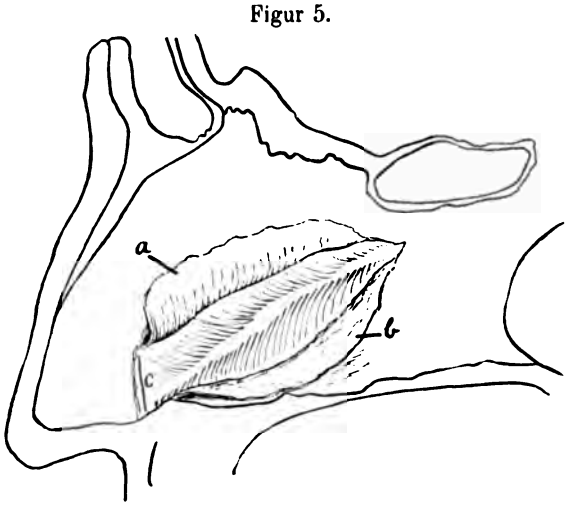

Seitenansicht einer leistenartigen Verbiegung, weiter vorn in der Nase beginnend; a oberer Lappen; b unterer Lappen; c erster Knorpelschnitt, vor dem Anfang der Verbiegung gemacht.

Die S-förmigen Verbiegungen. Diese nehmen die dritte Stelle unter meinen Fällen ein. Die S-Form kann vertikal oder horizontal sein. Bei den wagerecht S-förmigen Verbiegungen liegt eine Deviation im Zick-

zack hinter der anderen und die vordere hat meistens die typische Form der beschriebenen vertikalen Ecke. Die hintere Fläche dieser Ecke aber, anstatt in der Medianlinie aufzuhören, erstreckt sich über dieselbe hinaus, die vordere Fläche der Konkavität der vertikalen Ecke einer zweiten, tiefer liegenden Verbiegung im anderen Nasenloche bildend. Ich habe zehnmal die Resektion an Deviationen dieser Art gemacht.

Bei den aufrechten S-förmigen Verbiegungen liegt die eine Deviation über der anderen, indem die Konkavität der unteren in das eine, diejenige der oberen in das andere Nasenloch schaut. Die untere Verbiegung hat die gewöhnliche beschriebene Leistenform, während die obere meistens im Bogen sich hoch hinauf in die senkrechte Siebbeinplatte erstreckt. Die vertikal S-förmigen Verbiegungen sind nicht ungewöhnlich, doch verlegen sie meiner Erfahrung nach selten den Luftstrom genug, um die Resektion zu erfordern, so dass diese nur in zweien meiner Fälle nötig war.

Die bogen- oder C-förmigen Verbiegungen. In dieser Verbiegungsart wölbt sich gewöhnlich das ganze knorpelige Septum horizontal und vertikal in das verengte Nasenloch wie ein geblähtes Segel. Trotzdem hat auch in diesen Deviationen der knöcherne Teil der Verbiegung fast immer die Leistenform. Die Cartilago quadrangularis hat aber die erwähnte gewölbte Gestalt. Die Verbiegung erstreckt sich fast immer bis an den freien unteren, vorderen Rand des Scheidewandknorpels, so dass der vorderste, unterste Teil desselben von seinem Sitze über das Septum cutaneum (Septum anticum Kretschmann's, Fränkel's Archiv, Bd. 14, S. 562) disloziert und in dem Nasenloch der Konkavität als Knorpelvorsprung neben dem Septum cutaneum gesehen wird.

Die bogenförmigen Verbiegungen sind in vielen Fällen sehr ausgesprochen, indem sich das Septum fast in seiner ganzen Länge an die äussere Nasenwand anlegt und so die betroffene Nasenhälfte obliteriert. Die knorpelige Verbiegung zeigt sich in solchen Fällen als roter, halbkugeliger Tumor, im Nasenvorhof liegend. In anderen Fällen ist die Verbiegung nur schwach angedeutet, dehnt sich aber trotzdem fast auf das ganze Septum aus und verengt so ganz beträchtlich die Nasenhälfte der konvexen Seite. Dennoch erscheint, im Perspektiv gesehen, die Scheidewand fast gerade und man ist in solchen Fällen geneigt, die gesunde untere Muschel zu resezieren, um Raum zu gewinnen, anstatt die Resektion auszuführen. Trotzdem ist aber auch hier die Fensterresektion am Platze, denn die Entfernung eines Teils der unteren Muschel macht nur den unteren Nasengang frei, während die submucöse Resektion des Septum auch im Bereich des mittleren Nasenganges und in der Regio olfactoria die Verengerung des Luftweges beseitigt. Ich fand die bogenförmigen Verbiegungen selten, nur 9 mal unter meinen Fällen.

Die Luxation der vorderen unteren Kante des Scheidewandknorpels von ihrem Sitze über dem Septum membranaceum. — Diese eben erwähnte Dislokation ist nicht allein bei den bogenförmigen, sondern bei allen Arten der Verbiegungen des Knorpels zu finden und kann so ausgeprägt sein, dass

der gekrümmte untere vordere freie Teil der Cartilago quadrangularis beide Nasenlöcher zugleich quer verlegt. Die vordere untere Kante des Scheidewandknorpels ist bei dieser Anomalie als weisser, elastischer Vorsprung neben dem Septum membranaceum im Nasenloche der Konkavität der Verbiegung zu sehen (Fig. 6). Die anatomischen Verhältnisse des Zustandes sind sehr ausführlich und klar in dem erwähnten Artikel von Kretschmann beschrieben. Obwohl diese Luxation des unteren vorderen Teiles des Scheidewandknorpels in geringem Masse sehr häufig ist, war sie nur in 21 meiner Fälle ausgesprochen genug um den Beginn der Resektion vom freien Knorpelrande aus nötig zu machen.

Figur 6.

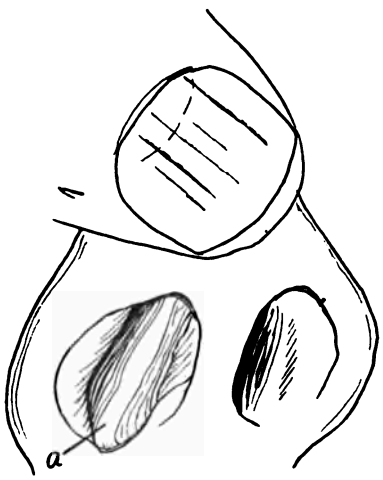

Sehr verdickter, verkrümmter, unterer vorderer Teil der Cartilago quadrangularis, luxiert neben dem Septum membranaceum liegend. a Knorpel. Nach dem Leben.

Unregelmässige Verbiegungen. Fünfzehn der Verbiegungen waren zu atypisch um klassifiziert zu werden, obwohl auch ihre Form an die der beschriebenen Arten erinnerte.

Beschreibung der Operation. Die nötigen Massregeln der Asepsis werden als bekannt vorausgesetzt. Bei gesunder Hautdecke im Nasenvorhof und gesunder Nasenschleimhaut begnüge ich mich mit einfacher Reinigung des Naseneingangs von Schleim und Staub mit feuchten Wattepinseln. Die Nüsternhaare werden sorgfältig weggeschnitten, denn sie halten den Schmutz und verhindern sehr das Sehen, in dem sie die Lichtstrahlen reflektieren.

Eine versuchte Desinfektion des Naseninnern mit antiseptischen Mitteln ist unwirksam und schädlich, denn sie kann unmöglich das Operationsfeld keimfrei machen und vermindert durch entzündlichen Reiz die Widerstandskraft der Schleimhaut gegen Infektion.

Sind katarrhalische oder ekzematöse Veränderungen im Naseninnern

vorhanden, so sollte die Operation, wenn möglich, bis zu ihrer Heilung aufgeschoben werden.

Die Lage des Patienten. Den grössten Teil der Resektion und sehr oft die ganze Operation vollende ich indem Patient halbaufgerichtet oder auf einem hohen Operationstisch liegt, welcher mit einer langen Rückenlehne versehen ist, welche in beliebigem Winkel zum horizontalen Teile des Tisches gestellt werden kann. Die Schleimhautschnitte, die Ablösung der Schleimhaut und die Entfernung der knorpeligen Deviation sind leichter am halbaufgerichteten Patienten auszuführen. Besonders die höheren vorderen Teile des Septum sind viel bequemer auf diese Weise zu erreichen, als wenn der Patient im Stuhle sitzt. Schwierige Resektionen des knöchernen Septum aber, besonders der Crista incisiva und der Vomerbasis entlang dem Nasenboden, sind meistens leichter am sitzenden Patienten auszuführen. Das Liegen für den Patienten ist deshalb dem Sitzen vorzuziehen, weil er sich in liegender Stellung viel behaglicher fühlt, keine Ohnmachtsanwandlungen bekommt, und sein Kopf in fester Lage während der Manipulationen der Operation bleibt. Der Arzt steht oder sitzt bequem neben ihm und die für beide ermüdende Annäherung der Gesichter in steifer Körperhaltung, welche nötig ist, wenn Arzt und Patient einander gegenüber sitzen, wird vermieden. Auch für Assistenz und Zuschauer macht die liegende Stellung des Patienten das Operationsfeld zugänglicher.

Die Lichtquelle. Zur Beleuchtung gebrauche ich die Kirstein'sche Stirnlampe. Sie ermöglicht die Ausführung der Operation in allen Stellungen des Patienten, das Auge des Arztes wird nicht durch die Lichtquelle geblendet, wie beim Gebrauche des gewöhnlichen Stirnspiegels und die tiefsten Teile der Nasenhöhle sind hell beleuchtet.

Anästhesie. An Patienten über 10 Jahre habe ich die Operation ausnahmslos unter Lokalanästhesie ausgeführt, welche auf folgende Weise angewandt wird. Zuerst wird Adrenalin, 1 auf 1000 mit einem Wattepinsel der Schleimhaut zu beiden Seiten der Verbiegung ausgiebig aufgetupft. Nach drei bis fünf Minuten, sobald die Schleimhaut blass wird, wird dann reines gepulvertes oder fein krystalliertes Kokain mit einem kleinen, feuchten Wattepinsel in die Schleimhaut an der gleichen Stelle eingerieben. Nach weiteren fünf Minuten kann dann die Operation ihren Anfang nehmen.

Muss die Resektion vorne am freien Knorpelrande der Scheidewand unter dicker Haut angefangen werden, welche das Kokain nicht durchlässt, so mache ich meinen ersten Schnitt bis auf den Knorpel ohne Lokalanästhesie und reibe dann sofort Kokainpulver in die Wunde ein, dieses wiederholend, während ich weiter präpariere, bis vollständige Empfindungslosigkeit eintritt. Der erste Schnitt ist der einzige schmerzhafte und das kaum mehr wie der Einstich einer Hohlnadel. Submuköse Kokaineinspritzungen gebrauche ich auch in diesen Fällen nicht mehr, denn sie sind unnötig und es vereinfacht das Verfahren sie wegzulassen. Das Einreiben des Kokain in voller Konzentration verursacht eine raschere und viel

stärkere Abnahme des Gefühls wie sie durch Kokainlösungen zu erreichen ist. Ich habe sogar an Kindern von 7 bis 10 Jahren nach meiner Methode der Lokalanästhesie die Resektion ohne Schmerzäusserung ihrerseits vollzogen. Sollte der Patient während der Resektion über beginnendes Schmerzgefühl klagen, so wird wieder etwas reines Kokain in die Wundfläche eingerieben. Nennenswerte Kokainintoxikation habe ich nie gesehen. Die verbrauchte Menge des Mittels ist sehr klein und die Resorption weniger als da, wo Lösungen gebraucht werden, da sich diese über eine grössere Fläche verbreiten und keine so energische Gefässzusammenziehung verursachen wie das reine Kokain.

Bei Kindern wird Chloroformnarkose mit der beschriebenen Lokalanästhesie verbunden. Ich verlasse mich meistens ganz auf die letztere für die Unterdrückung des Schmerzes, das Kind bekommt nur soviel Chloroform, um ihm das Bewusstsein seiner Umgebung zu nehmen, es wird noch lange keine Halbnarkose erzeugt. Es ist mehrmals vorgekommen, dass das Kind aus der Betäubung erwachte und bei vollem Bewusstsein die Operation ohne Sträuben vollenden liess.

Assistenz. Zwei Gehülfen sind nötig, einer um das Nasenloch mit Retraktoren offen zu halten, und ein zweiter um das Operationsfeld durch Tupfen mit Wattepinseln so trocken als möglich zu halten. Es ist dieses für rasches und genaues Arbeiten durchaus notwendig, denn ein wenig Blut oder Schleim genügt, um die Linie, wo das Perichondrium vom Knorpel abgelöst wird, unsichtbar zu machen. Wenigstens 60 Wattebäuschchen auf Halter gedreht, sollten für die Operation fertig gemacht werden.

Spekula. Die gebräuchlichen Nasenspekula eignen sich schlecht für die Operation. Sie sind nur für das Spreizen des Nasenlochs in einer bestimmten, meist seitlichen Richtung zu gebrauchen, und die Löffel legen sich immer an dieselbe Stelle der Nasenöffnung an und sind deshalb oft den Instrumenten im Wege. Deswegen gebrauche ich zwei schmale, flache rechtwinkelig gebogene Retraktoren, welche an irgend einer Stelle des Nasenlochs eingehakt werden können, so dass es nach oben und unten, oder seitlich oder in irgend einer anderen Richtung, je nach dem Bedürfnis der Operation offen gehalten wird. Man kann die Retraktoren immer so stellen, dass sie dem Gebrauche der Instrumente nicht hinderlich sind. Für Kinder sind die Retraktoren sehr schmal, nur fünf Millimeter breit gemacht.

Die Schnitte in der Schleimhaut. Je nach der Art der Verbiegung werden diese an verschiedenen Stellen gemacht. Für die am häufigsten vorkommenden Verbiegungen mit doppelter Ecke wird ein vertikaler Schnitt entlang dem ganzen Scheitel der senkrechten Ecke gemacht (Fig. 1). Mit diesem verbindet sich unten im rechten Winkel ein horizontaler Schnitt, welcher der Basis des Septum folgend nach vorn bis über den Bereich der Deviation hinaus geführt wird. Diese beiden Schnitte haben die Form eines nach rückwärts schauenden L (Fig. 1, a. a.). Die

hintere Verlängerung des horizontalen Schnittes, früher von mir beschrieben, und welche den Schleimhautschnitten die Form eines auf den Kopf gestellten T gab, habe ich als unnötig aufgegeben.

Die meisten leistenartigen Verbiegungen beginnen ziemlich tief in der Nasenhöhle und für diese Art wird ein einfacher vertikaler Schnitt gebraucht, welcher knapp vor dem Anfang der Deviation liegt, hoch oben am Septum beginnt und senkrecht bis zum Nasenboden geführt wird (Fig. 4, a. a.). In den seltenen Fällen, wo die horizontale Ecke einer leistenartigen Deviation weit nach vorn in den Nasenvorhof hineinreicht, wird der Schleimhautschnitt entlang dem Scheitel dieser Ecke und vorn nach oben umbiegend gemacht, so dass ein oberer und unterer Lappen vorbereitet wird.

Wo die untere vordere Kante des Scheidewandknorpels genügend in das Nasenloch der Konkavität der Deviation luxiert ist, um der Atmung in dieser Nasenhälfte hinderlich zu sein, wird die Resektion mit einem Schleimhautschnitte ganz vorn auf diese untere vordere Kante angefangen. Von diesem Schnitte aus wird so viel des Knorpels herauspräpariert, als man durch diesen engen Zugang erreichen kann. Der hintere Teil der Deviation wird dann durch einen vertikalen Schnitt auf die vertikale Ecke oder den vertikal weitest vorstehenden Teil der Deviation im Nasenloch der Konkavität erreicht (Fig. 8).

Für die horizontal S-förmigen Verbiegungen ist kein besonderer Schleimhautschnitt notwendig, und ich fange die Operation mit dem beschriebenen L-Schnitt an, die tieferliegende Krümmung des S von dieser aus erreichend. Derselbe Schnitt wird für die C-förmigen Deviationen gebraucht, indem der vertikale Schnitt entlang dem vertikal meist hervorstehenden Teil der Verbiegung geführt wird. Bei den sehr seltenen vertikal S-förmigen Verbiegungen wird die Konvexität der unteren Deviation durch den L-Schnitt, oder den vertikalen Schnitt für die leistenförmigen Verbiegungen reseziert und die obere Verbiegung durch dieselbe Wunde entfernt.

Die Inzisionen in die Schleimhaut werden mit den Messern mit halbrunder oder runder Schneide (Fig. 7 D, C, B) gemacht. B und C werden für vertikale Schleimhautschnitte tiefer in der Nasenhöhle gebraucht. Es ist nötig Mucosa und Perichondrium bis auf den Knorpel zu durchtrennen und es schadet nichts, wenn das Messer ein wenig in den letzteren eindringt. Wird nur die Schleimhaut und nicht das Perichondrium durchgeschnitten, so dringt man bei dem folgenden Versuche, die Bedeckung von der Konvexität der Verbiegung abzuheben, mit dem Elevatorium in das feste Bindegewebe zwischen Schleimhaut und Perichondrium ein. Man ist dann gezwungen, diese beiden Membranen mit scharfem Messer zu sondern, da sie nur in seltenen Fällen sich stumpf von einander trennen lassen. Ueberdies bleibt das Perichondrium auf dem Knorpel liegen und wird mit ihm bei der Resektion geopfert. Ist das Perichondrium aber im ersten Schleimhautschnitte durchschnitten, so ist es meistens leicht mit dem Elevatorium

Figur 7.

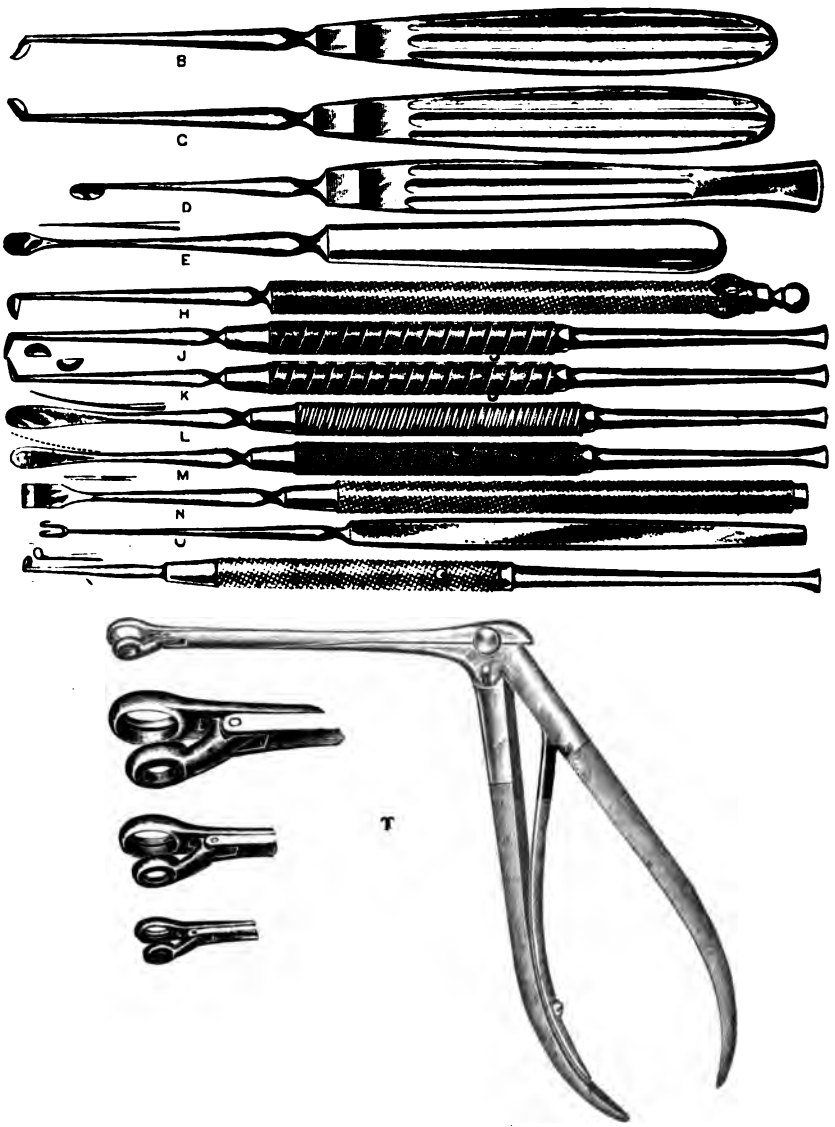

Die vom Verfasser gebrauchten Instrumente, $^2/_3$ der natürlichen Grösse. B und C Winkelmesser mit halbrunder Klinge für den vertikalen Schleimhautschnitt, wenn er tief in der Nasenhöhle zu machen ist; D gerades Messer mit halbrunder Klinge für den L-Schleimhautschnitt und den ersten Schnitt durch den Knorpel; E gerades Messer mit runder Klinge für den ersten Schleimhautschnitt, wenn er auf der vorderen unteren Kante des Scheidewandknorpels gemacht wird und zum Weiterpräparieren von diesem Schnitte aus; H Ingal's Knorpelmesser; J und K Winkelknorpelmesser mit gerader Schneide zur Durchtrennung der knorpeligen Verbiegung hinten und oben; L stumpfer Spatel zur Ablösung der Schleimhaut; M scharfer Spatel für angewachsene Schleimhaut; N Meissel; T Freer's modifizierte Grünwald'sche Zange; U doppeltes Tenaculum; V hakenförmiger Spatel.

unter ihn einzudringen, und ihn dann stumpf vom Knorpel abzuheben. Killian macht sehr klar auf diese Verhältnisse aufmerksam.

Gründe für die angeführte Schnittführung. Da die Stelle, welche ich für meine Schleimhautschnitte gewählt habe, von der von anderen Chirurgen bevorzugten verschieden ist, so finde ich es nötig, Gründe für meine Schnittführung anzugeben, denn in den letzten Jahren ist die Methode sehr beliebt geworden, welche die Operation mit einem einzigen Schleimhautknorpelschnitt ganz vorn am Septum beginnt, indem dieser Schnitt nach Hajek (Fraenkel's Archiv für Laryngologie, 15. Band) und Menzel (Fraenkel's Archiv für Laryngologie, 15. Band), entweder direkt auf die freie, untere, vordere Kante des Scheidewandknorpels gemacht wird, oder nach Killian (Fraenkel's Archiv für Laryngologie, 16. Band) etwas hinter diese Kante zu liegen kommt.

Figur 8.

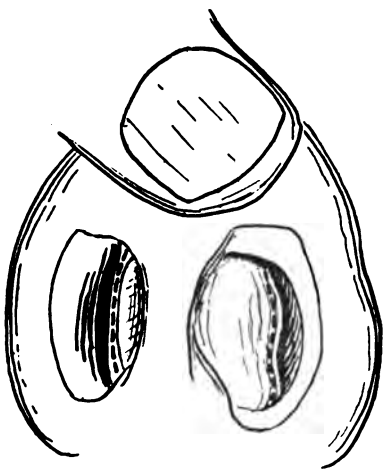

Verbiegung, eine vertikale Ecke im linken Nasenloch und Luxation der freien Kante des Scheidewandknorpels in den rechten Nasenvorhof zeigend. Die punktierten Linien zeigen die Stelle der Schleimhautschnitte an.

Auf den ersten Blick erscheint auch diese von den genannten Autoren getroffene Wahl der Stelle für die die Resektion beginnende Inzision die passendste zu sein, und die Idee, die ganze knorpelige und knöcherne Deviation elegant durch einen einfachen, vor ihrem Anfang im vordersten Teile der Scheidewand gelegenen Schnitt herauszuholen, empfiehlt sich als scheinbar der chirurgisch richtigste. Es ist auch ein Vorzug dieser Methode, dass, falls sie Nebenverletzungen entgangen ist, die Schleimhautblätter des Septum nach vollendeter Operation sich ohne andere Wunde als den Schlitz vorne am Septum aneinander legen. Ist es aber Tatsache, dass auch nur in den meisten Fällen durch diesen Schlitz sich eine gründliche Fensterresektion ausführen lässt? Meine Erfahrung hat mir gezeigt, dass

dieses nicht der Fall ist, und aus folgenden Gründen. Der Nasenrücken und der Nasenboden bilden einen nach hinten offenen Winkel, so dass sie sich in der Richtung des Naseneingangs immer mehr nähern. Deshalb, je weiter nach vorn am Septum der Schleimhautschnitt gemacht wird, desto mehr muss es an Raum fehlen, ihn genügend lang zu machen, sodass, wenn er ganz vorn in der Gegend des freien Randes der Cartilago quadrangularis gemacht wird, er den ihm sehr passend von Erhard Müller (Zur Technik der Fensterresektion, Fraenkel's Archiv für Laryngologie, Band 15) gegebenen Namen eines Knopflochschnitts verdient. Durch einen solchen engen Zugang aber ist die gründliche Entfernung einer auch nur mässig weit nach hinten reichenden Deviation sehr schwierig. Der Gebrauch des langen Killian'schen Speculums für Rhinoscopia media bringt durchaus nicht Abhülfe für dieses Uebel, denn es verlegt den ohnehin zu kleinen Zugang zu dem Operationsfelde durch das Nasenloch und hindert den freien Gebrauch der Instrumente, besonders der Zangen.

Ein anderer Fehler der Lage des Schleimhautknorpelschnittes am vordersten Teile des Septum ist die Notwendigkeit gerade Septumteile zu opfern, um an tiefer liegende Verbiegungen zu kommen. Der grösste Mangel dieser Methode ist der, dass man die Resektion in einer langen Schleimhauttasche ausführen muss, welche am vordersten Teile des Septum mit enger Oeffnung beginnend, den Chirurgen zwingt, von diesem entfernten Punkte aus um die vertikale Ecke der Verbiegung herum die Schleimhaut der Konvexität von ihrer hintersten Verbindung abzulösen und in vielen Fällen knöcherne Deviationen herauszuschneiden, welche fast die Choanen erreichen, obwohl wegen des schwierigen Sehens in der beschriebenen langen Schleimhauttasche man einigermassen blindlings mit der Zange zugreifen muss.

Im Vergleich zu dieser Operationsweise durch eine enge vordere Oeffnung sind meine Schleimhautschnitte geeignet dem Operationsfelde den möglichst weiten Zugang zu eröffnen ohne die Schleimhaut der Konvexität zu opfern, denn, anstatt die Resektion von einem Punkte vor der Deviation auszuführen, eröffnet mein Vertikalschnitt bei der L Form des Schleimhautschnittes die Schleimhauthülle der Verbiegung in der Mitte, auf dem Scheitel der vertikalen Ecke, und mein Vertikalschnitt für die leistenförmige Verbiegung, welcher allerdings vor dem Anfang der Verbiegung gemacht wird, fällt bei dieser tiefliegenden Art der Deviation sehr lang aus, da er so weit zurück in der Nasenhöhle gemacht wird, dass er fast die ganze Höhe der Scheidewand einnehmen kann, also einen breiten Zugang zu der Verbiegung ermöglicht.

Die Instrumente für die Ablösung der Schleimhaut. Manche der für diesen Zweck erdachten Instrumente passen wegen ihrer Grösse und Dicke schlecht für die Operation und die massiven Knochenelevatorien der allgemeinen Chirurgie scheinen das Modell für sie geliefert zu haben. Der Versuch, das Perichondrium und Periost vom Gerüste des Septum mit Gewalt abzuschaben und abzudrängen, als ob man eine Tibia zu ent-

blössen hatte, ist nicht zweckmässig und das geeignete Vorgehen ist die sorgfältige Unterminierung der Bedeckung der Verbiegung mit einem dünnen flachen Elevatorium, denn die Lage des Septum zwischen zwei enggebauten, langen Höhlen bedingt es, dass die Instrumente fast parallel seiner Fläche arbeiten müssen, so dass Schaben nur ganz vorn an der Scheidewand möglich ist. Die Unterminierung muss in engen Spalten und um Ecken herum geführt werden und so sehr weit zurück in der Nasenhöhle, nach meiner Erfahrung nicht selten 5—7 1/2 cm nach hinten vom Nasenloche gemessen. Das passende Elevatorium sollte deshalb lang sein und eine dünne und flache Klinge haben, welche leicht zwischen Perichondrium und Knorpel vorwärts dringt. Die vielen Patienten mit kleinen Nasenlöchern, denen man begegnet, bedingen, dass das Elevatorium schmal und schlank sei, um sich den häufigen Miniaturverhältnissen anzupassen, und auch in engen Stellen gewöhnlich grosser Nasenhöhlen Bewegungsraum zu haben. Das Instrument soll auch leicht gebogen sein, damit man mit demselben um Ecken herum kommt. Es sind zwei Arten von Elevatorien nötig, solche mit dünner, aber nicht schneidender Kante, und solche, welche haarscharfe, vorn und an den Seiten schneidende Klingen haben. Die letztere Art ist deshalb nötig, weil man so vielen Fällen begegnet, wo grosse Flächen des Knorpels rauh und so innig mit dem Perichondrium verwachsen sind, dass eine stumpfe Ablösung des letzteren unmöglich ist. Dieses ist besonders am vordersten Teile des Septum und in der tiefsten Stelle der Konkavität der Verbiegung der Fall. Auch die nahe dem Nasenboden gelegenen knöchernen Teile der Scheidewand, die Crista incisiva und das vordere Vomerende, müssen meistens scharf aus ihrer Hülle herauspräpariert werden. Es ist auch unmöglich, narbige Gegenden der Bedeckung der Scheidewand, von früheren Operationen herrührend, stumpf abzulösen. Der Versuch adhärente Stellen der Schleimhaut gewaltsam vom Knorpel oder Knochen der Scheidewand abzuheben, führt nicht allein nicht zum Ziele, sondern wirkt verderblich, denn das stumpfe Instrument hat die Neigung plötzlich durchzustossen. Unter diesen Umständen ist das scharf schneidende Werkzeug immer das zuverlässigste.

Für die Ablösung der Schleimhaut gebrauche ich zwei nach obigen Regeln verfertigte lange Elevatorien oder Spateln (Fig. 7 L, M). Als Zugabe zu den zwei genannten langen Spateln sollte man zwei kurze für die vorderen Teile des Septum haben.

Mit Elevatorien, deren Klinge im Winkel zum Griffe steht, wie diejenigen von Killian, kann ich mich nicht befreunden, da die leichte und sichere Führung, welche ein gerades Instrument bietet, bei den knieförmigen verloren geht, weil ihre Form bedingt, dass sie mit der ganzen Hand bewegt werden müssen. Das winkelige Instrument muss fest und mit steifem Handgelenk gehalten werden, da es sich sonst wegen der Hebelwirkung der Spitze bei Berührung von Gegenständen in der Hand dreht. Deshalb muss das winkelige Instrument mit den groben Muskeln des Armes und der Schulter bewegt werden, statt mit den feinen und

besser kontrollierbaren der Hand und der Finger, in welchen das gerade Instrument leicht und schreibfederartig ruht. Die geraden Instrumente sind durchaus nicht dem Sehen im Wege, und ich kann nicht die Notwendigkeit eines Winkelgriffes für die Elevatorien bei der Fensterresektion verstehen.

Schwierigkeiten bei der Ablösung der Schleimhaut. Meiner Erfahrung nach zeigt die Festigkeit der Verbindung der Schleimhaut mit dem Perichondrium der Cartilago quadrangularis grosse Verschiedenheiten, so dass in einer Nase die Schleimhaut mit dem Perichondrium eng verwachsen ist und in der nächsten sich locker auf ihm verschieben lässt. In letzterem Falle lässt sich die Schleimhaut so leicht von dem Perichondrium abheben, dass der Ungeübte das dünne Häutchen desselben übersehen kann, und es so mit dem Knorpel opfert. Ist die Verbindung der beiden Membranen aber straff, so kommt der Neuling wie oben erwähnt mit dem Elevatorium leicht zwischen Perichondrium und Schleimhaut und versucht die letztere stumpf vom Perichondrium abzulösen, eine in solchen Fällen unmögliche Aufgabe. Es ist deshalb nötig, bei dem Beginn der Ablösung der Schleimhaut sehr genau nach dem zarten durchsichtigen Perichondrium zu suchen, damit man unter demselben zwischen ihm und dem Knorpel die Abhebung der Bedeckung der Deviation vornimmt. Ist das Perichondrium nicht mit dem Knorpel verwachsen, so ist seine Ablösung so spielend leicht zu machen, wie es als regelmässiges Vorkommnis von manchen beschrieben ist, ist aber der Knorpel rauh und innig mit seiner Bedeckung verbunden, wie es sehr oft vorkommt, so kann die Ablösung der Schleimhautperichondriumdecke auf beiden Seiten der Deflektion sehr langwierig und schwierig werden und nur mit scharfen Klingen ausführbar. In gerade solchen Fällen hat auch oft der Knorpel eine gelbliche und nicht die gewöhnliche weisse Farbe, so dass er sich schwer von der Schleimhaut unterscheiden lässt. Andere Schwierigkeiten werden durch die manchmal vorhandene Verdoppelung des Knorpels gegeben, so dass, wenn man eine Knorpellage aus ihrer Perichondriumhülle herausgeschält hat, man mit der Sonde nicht auf die erwartete elastisch sich vorwölbende Schleimhaut der Konkavität der Verbiegung trifft, sondern auf den festen Widerstand einer im Perichondrium eingehüllten zweiten Knorpellage, welche von der Crista incisiva aufwärts steigt.

Die Ablösung der Schleimhaut von der konvexen Seite der Verbiegung. Der bei der grossen Mehrzahl der Operationen von mir gebrauchte beschriebene L-Schnitt umgrenzt einen vorderen Lappen, welcher von hinten nach vorn abgelöst wird. Meistens ist seine Ablösung stumpf auszuführen, aber sehr oft ist er zum Teil mit dem Knorpel verwachsen und muss an adhärenten Stellen mit scharfer Klinge abpräpariert werden. Der zurückgeschlagene Lappen soll die ganze vordere Fläche der vertikalen Ecke der Verbiegung bis zur Septumbasis (Fig. 9), ein wenig über den Bereich der Verbiegung hinaus, entblössen. Ist dieses geschehen, so wird das Elevatorium unter den hinteren Rand des vertikalen Schleimhaut-

schnittes eingesetzt und der ganze Rest der Verbiegung hinter demselben von seiner Bedeckung entblösst. Oberhalb des Scheitels der horizontalen Ecke lässt sich dieses fast immer stumpf ausführen, aber unterhalb derselben im Bereich der Crista und des vorderen Vomerendes muss man sehr oft mit dem scharfen Spatel die Schleimhaut bis zur Septumbasis abpräparieren, und bei kleinen Nasenlöchern oder starken Verbiegungen ist es manchmal besser, dieses aufzuschieben, bis die Resektion eines Teils des Knorpels Raum gemacht hat.

Bei der leistenartigen Verbiegung wird die Ablösung von dem angegebenen Vertikalschnitt nach hinten in derselben Weise wie bei denjenigen mit doppelter Ecke vollzogen. Die Abhebung eines Lappens nach vorn ist hier unnötig, da der vordere Teil der Scheidewand bei dieser Verbiegungsart gerade ist und die Deviation fast immer tiefer in der Nase beginnt.

Figur 9.

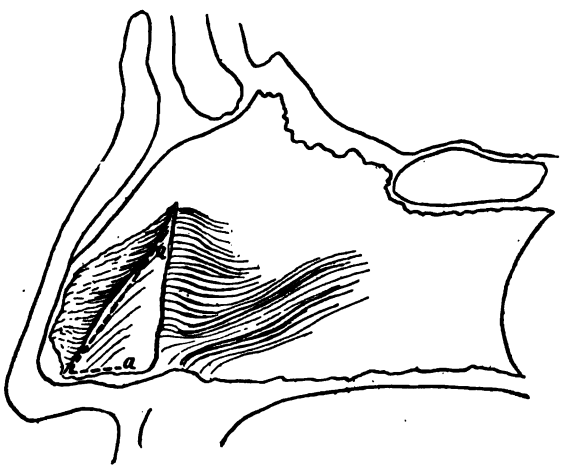

Seitenansicht einer winkligen Verbiegung mit zwei Ecken. Der vordere Schleimhautlappen ist zurückgeschlagen. a a die ersten Schnitte durch den Knorpel, einen spitzwinkeligen Knorpellappen umgrenzend.

Die hinter meinen langen Vertikalschnitten auf der Seite der Konvexität der Verbiegung gemachte Schleimhauttasche ist sehr kurz und hat einen weit offenen Zugang, während die gewöhnlich gemachte, vorn am Septum beginnende Schleimhauttasche sehr lang ist und einen engen Zugang hat.

In den sehr seltenen Fällen, wo eine leistenartige Verbiegung weit nach vorn in den Nasenvorhof hineinreicht, wird von dem angegebenen Schnitt längs des Scheitels der Verbiegung ein oberer und unterer Lappen abgehoben (Fig. 5a, b).

Die ersten Schnitte durch den Knorpel und die Ablösung der Schleimhaut von der konkaven Seite der Verbiegung. Die

Erfahrung zeigte mir bald, dass das beste Instrument für die erste Durchschneidung des Knorpels ein Messerchen mit runder, haarscharfer und sehr dünner Klinge sei, wie es in Fig. 7 d abgebildet ist. Der Gebrauch einer solchen Klinge ermöglicht ein viel feineres Gefühl der vollendeten Durchtrennung des Knorpels, als wenn eine dickere, mehr durchzwängende als durchschneidende Klinge verwendet wird, denn mit der letzteren muss ein Druck auf den Knorpel ausgeübt werden, damit er ihn durchdringt, und der Griff des Messers muss deshalb fest mit steifgehaltenen Fingern ergriffen werden, während derjenige des dünnen, scharfen Messers leicht in den Fingern ruht, weil die Klinge bei dem geringsten Zuge den Knorpel durchschneidet und deshalb festes, das feine Gefühl der Duchtrennung abstumpfendes Andrücken nicht nötig ist. Perforationen der Schleimhaut der konkaven Seite beim ersten Schnitt durch den Knorpel werden aus dem angegebenen Grunde besser durch den Gebrauch des dünnen scharfen, als des dickeren halbscharfen Messers vermieden, auch hat das letztere die Neigung nach dem Durchdringen des Knorpels plötzlich vom Gegendruck entlastet, die Mukosa der Konkavität zu durchstossen.

Anfangs führte ich den kleinen Finger in das Nasenloch der Konkavität, um durch das Gefühl zu verhindern, dass die Schleimhaut der konkaven Seite durch das den Knorpel durchdringende Messer durchschnitten wurde. Dieses gab ich aber bald auf, denn der Finger drückte die Schleimhaut gegen das andringende Messer, so dass sie nicht ausweichen konnte und ihrer Durchtrennung geradezu Vorschub geleistet wurde. Ich fand es daher besser, mich auf das Gefühl der das Messer führenden Hand zu verlassen und meine Beobachtung darauf zu sammeln. Der erste Schnitt durch den Knorpel macht dem Ungeübten Sorge, weil er eine dauernde Perforation der Scheidewand ganz vorne an der schlimmsten Stelle zu machen befürchtet, doch wird die Möglichkeit einer solchen beim Gebrauch meines L-Schnittes dadurch vermindert, dass der durch ihn umgrenzte vordere Lappen die Stelle einer zufälligen Perforation der Schleimhaut der konkaven Seite vorn zudeckt, da der vertikale Schleimhautschnitt hinter dem Knorpelschnitt liegt (Fig. 9).

Ehe der erste Knorpelschnitt gemacht wird, wird der vordere Lappen mit dem die Nasen offen haltenden Retraktor oder dem feinen Doppelhäckchen U (Fig. 7) nach vorn gezogen. Alsdann wird der Schnitt parallel dem Nasenrücken entlang der ganzen Basis dieses Lappens gemacht (Fig. 9). In der Gegend unterhalb der oberen Grenze des Nasenflügelknorpels und hinter der freien vorderen, unteren Kante der Cartilago quadrangularis (Fig. 10) darf die Resektion, wenn nötig, diese untere vordere Kante des Scheidewandknorpels erreichen. Oberhalb der oberen Grenze der Cartilago alaris soll eine Brücke von wenigstens 1 cm Breite unter dem Nasenrücken stehen bleiben, um der äusseren Nase als Stütze nach dem Verlangen Müller's und Menzel's zu dienen, welche nach der Resektion eingesunkene Nasenrücken beobachtet haben. Ich selber habe solch' nie gesehen.

Ehe zur Ablösung der Schleimhaut der Konkavität geschritten wird,

wird mit dem ersten Knorpelschnitt ein zweiter, entlang der Basis des Septum laufend, verbunden, so dass ein Knorpellappen mit der Basis nach hinten umgrenzt wird (Fig. 9aa). Nach einiger Uebung kann man diesen zweiten Knorpelschnitt in derselben Weise von aussen wie den ersten machen. Für Ungeübte ist es besser, um jede Möglichkeit der Durchschneidung der Schleimhaut der Konkavität zu vermeiden, zuerst vom hinteren Rande des ersten Knorpelschnitts aus mit dem Spatel eine kurze Strecke nach rückwärts und bis zur Septumbasis diese Schleimhaut vom Knorpel abzulösen (Fig. 11), dann das Messer (Fig. 7 H), so weit die Ablösung gemacht ist, unter dem Knorpel einzuführen, seine Spitze von der Schleimhaut der Konkavität weg und dem Knorpel zuzukehren und von

Figur 10.

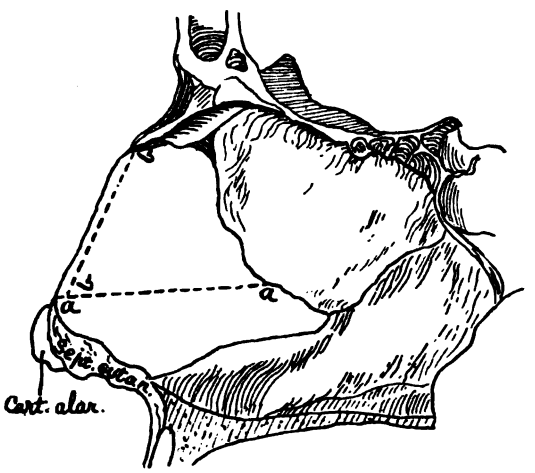

Gerüst der Nasenscheidewand; a a Linie, unterhalb welcher der Knorpel ganz entfernt werden darf; b b hintere Grenze des zu erhaltenden Knorpelstreifens unter dem Nasenrücken.

hinten nach vorn und innen nach aussen den zweiten Knorpelschnitt zu machen.

In einigen Fällen liegt die vordere Fläche einer sehr spitzen vertikalen Ecke der Verbiegung fast quer vor dem Nasenloch (Fig. 2). Unter diesen Umständen ist es unmöglich, den stumpfen Spatel (Fig. 7 L) unter den hinteren Rand des ersten Knorpelschnittes einzuführen, um die Schleimhaut der Konkavität abzulösen, und in solchen Fällen ist der kleine hakenförmige Spatel (Fig. 7 V) unter diesen Rand einzuhaken, um ihn so weit aufzuheben, bis man den Spatel unter den Knorpel einführen kann. Ist der erwähnte Knorpellappen (Fig. 9aa) von der Schleimhaut der Konkavität mit dem stumpfen, oder wo Adhärenz besteht, mit dem scharfen Spatel losgelöst, so wird er mit einer Hakenpinzette gefasst und zur Seite gezogen (Fig. 12). Auf diese Weise wird ein breiter Einblick in die

Figur 11.

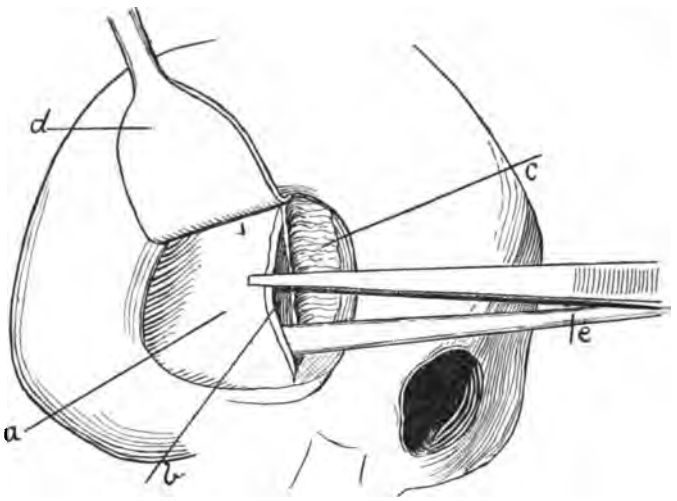

Entblösste knorpelige Verbiegung in der rechten Nasenhälfte, etwas von der Seite gesehen. Der hintere Rand des ersten Knorpelschnittes ist mit der Pinzette gefasst, während der Spatel unter den Knorpel eingeführt ist, um ihn etwas nach rückwärts von der Schleimhaut der Konkavität zu befreien. a knorpelige Verbiegung; b Rückseite der Schleimhaut der Konkavität; c vorderer Lappen; d Retractor, den Nasenflügel hebend; e Spatel, unter den Knorpel eingeführt.

Figur 12.

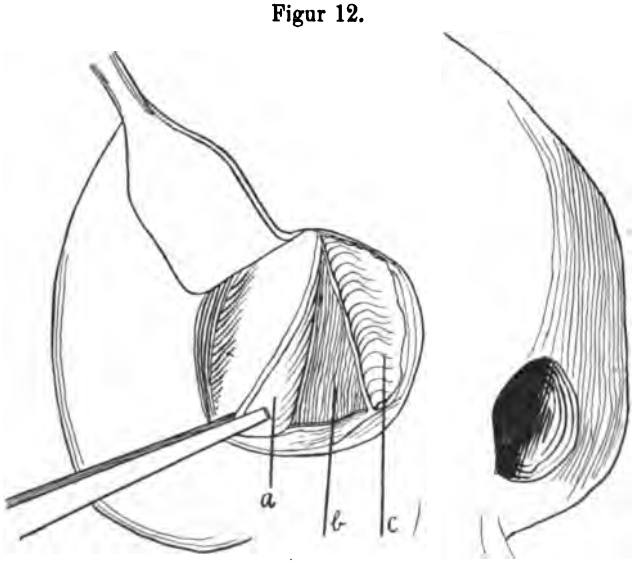

Dieselbe Verbiegung wie in Figur 11. Der Knorpellappen ist von der unter ihm liegenden Schleimhaut losgetrennt und wird mit der Hakenpinzette nach der Seite gezogen. a Knorpellappen; b Schleimhaut der Konkavität der Verbiegung; c vorderer Lappen.

Konkavität der Verbiegung gewonnen und unter der sicheren Führung des Auges wird die Ablösung der Schleimhaut der Konkavität der Verbiegung vollendet, indem man die Perichondriumknorpelgrenze der fortschreitenden Ablösung genau sehen und beständig trocken tupfen kann. Der breite Zugang zu der Konkavität der Verbiegung, welchen mein Knorpellappen gewährt, gibt so grosse Sicherheit gegen Perforationen bei der Ablösung der Schleimhaut, dass ich das Beobachten der Bewegungen des Spatels unter der Schleimhaut von dem Nasenloch der Konkavität aus ganz aufgegeben habe, denn man kann auf diese Weise nicht wissen, wann der stumpfe Spatel auf Stellen trifft, wo die Schleimhaut mit dem Knorpel verwachsen ist und wo man zum Präparieren mit dem scharfschneidenden Spatel greifen muss, um eine Perforation zu vermeiden. Der durch meinen Knorpellappen gewonnene weite Einblick in die Konkavität der Verbiegung ermöglicht es, sofort zu merken, wann der Spatel auf angewachsene Stellen trifft.

Geht die Ablösung leicht, so kann man stumpf die ganze Konkavität der Verbiegung von Schleimhaut befreien und sie liegt dann nackt und skelettiert für die Resektion bereit da. Sehr oft muss man aber, besonders unterhalb des tiefsten Winkels der Konkavität, mit dem seharfen Spatel die Bedeckung absondern und bei kleinen Nasenlöchern und schwierigen Verhältnissen ist es manchmal besser, anstatt die ganze Verbiegung in einem Akte zu entblössen, nur geringe Partien der Schleimhaut auf einmal abzulösen, den befreiten Teil des Knorpels gleich zu entfernen und so schrittweise die Resektion des Knorpels bis zur Vollendung auszuführen.

Die Entfernung des Knorpels. Ehe man die Resektion der knorpeligen Verbiegung beginnt, soll man mit dem stumpfen Spatel untersuchen, ob die Schleimhaut auf beiden Seiten der Deviation vollständig abgelöst ist, denn bleibt sie irgendwo mit dem zu entfernenden Knorpelstück verbunden, so werden solche Stellen durchgerissen, wenn man es aus dem Nasenloch herauszieht. Hat es an irgend einer Stelle zu bluten angefangen, so soll diese Blutung durch Betupfen mit Adrenalin, oder falls dieses nicht wirksam ist, mit Kokainpulver unterdrückt werden, damit man möglichst genau sieht. Ist alles trocken, so wird der Knorpellappen stark nach aussen gezogen und Ingal's Knorpelmesser (Fig. 7 H) unter ihn bis an den hintersten Teil der knorpeligen Verbiegung eingeführt, seine Spitze von der Schleimhaut der Konkavität hinweg dem Knorpel zugekehrt und mit einem Zuge die knorpelige Verbiegung von innen nach aussen längs ihrer Basis durchgeschnitten. Alsdann wird das nach unten schneidende Winkelknorpelmesser auf dieselbe Weise eingeführt, die Spitze seiner Klinge von der Schleimhaut weg und dem Knorpel zugekehrt und die knorpelige Verbiegung hinten durchgeschnitten (Fig. 13). Das zweite Winkelmesser wird dann auf die gleiche Weise unter den Knorpel zurückgeschoben und die Verbiegung des Knorpels oben durchschnitten, bis man den ersten Knorpelschnitt unter dem Nasenrücken erreicht. Um dieses zu vollbringen, muss der Griff des Messers stark gegen das Kinn gesenkt

werden. Die ganze knorpelige Verbiegung kann dann in einem Stück aus der Nase herausgezogen werden. Die abgelöste Schleimhaut der Konvexität liegt dem Knorpel so lose auf, dass sie nicht in Gefahr ist, durch die Knorpelmesser angeschnitten zu werden, und derjenigen der Konkavität sind ja die Rücken der Messer zugekehrt, sie kann also auch nicht verletzt werden. Die beschriebene Entfernung der knorpeligen Verbiegung vollzieht sich unter der Führung des Auges und die Grenzen des zu entfernenden Knorpelstücks lassen sich genau mit den Messern umschneiden.

Figur 13.

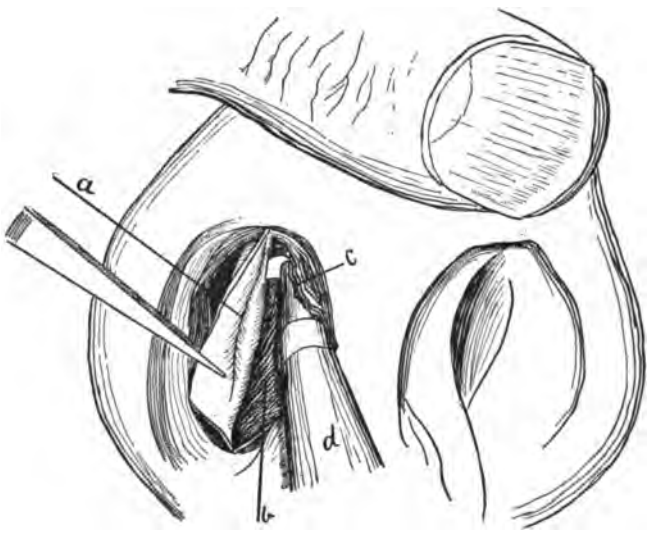

Die in Figur 2 gezeigte knorpelige Verbiegung ist vorn und unten durchschnitten und wird hinten und oben mit den Winkelknorpelmessern abgetrennt. a vertikale Ecke der Verbiegung, von innen gesehen; b innere Fläche der Schleimhaut der Konkavität; c zusammengefalteter vorderer Lappen; d Winkelknorpelmesser, den hintersten Teil der knorpeligen Verbiegung durchstechend.

Ist der Knorpel zu dick, um in einem Zuge von den kleinen Klingen durchgeschnitten zu werden, so wird in ihn hineingeschnitten, bis er durchtrennt ist.

Nicht immer ist es möglich, die knorpelige Deviation in einem Stücke herauszubekommen. Bei dem erwähnten doppelten Septumknorpel, bei dicker, hautartiger, adhärenter Schleimhaut, in kleinen Nasenlöchern und wo die Blutung trotz Adrenalin und Kokain so stark ist, um das Sehen des Operationsfelds zu erschweren, muss man, wie oben erwähnt, oft zufrieden sein, die knorpelige Deviation in kleinen Stücken mühsam herauszubekommen. Für diese stückweise Resektion eignen sich die Winkelknorpelmesser vorzüglich, denn sie schnitzen nicht nur die gewünschten Knorpelteile weg, sondern befördern sie mittelst ihrer Hakenform ins Freie, so dass ich jetzt

selten die schneidende Zange für die Entfernung des Knorpels gebrauche. Auch wenn das Knorpelfenster zu klein ausgefallen ist, kann man stückweise Teile aus seinem Rahmen bis zur Genüge mit den Winkelmessern herausschneiden. Auch der scharfe Spatel (Fig. 7 M) ist für das Herausschälen und Wegschneiden einzelner Knorpelstücke an gewissen Stellen, besonders nahe dem Nasenboden, ein vorzügliches Instrument.

Die Resektion der knöchernen Verbiegungen. In der Beschreibung der Fensterresektion wird in den meisten Schriften die Entfernung der knöchernen Deviation so nebensächlich erwähnt und das für diesen Zweck beschriebene Verfahren und Instrumentarium sind so unzulänglich, dass ich zu der Ueberzeugung gekommen bin, dass die Notwendigkeit der gründlichen Resektion des knöchernen Teiles der Verbiegung nicht gebührend gewürdigt wird. Diese Ueberzeugung ist mir besonders dadurch aufgedrungen worden, weil die Fensterresektion so oft ein leichtes Verfahren genannt wird, das in wenigen Minuten anszuführen sei. Wer aber eine ausgedehnte, tief in die Nasenhöhle zurückreichende, knöcherne Deviation bis auf ihre letzten Winkel und Buchten exstirpiert hat, wird niemals die Operation als eine kleine und kurze betrachten. Auch für den Geübten kann eine solche Resektion eine Stunde dauern und für den Neuling kann sie, wie ich aus wiederholter Beobachtung weiss, geradezu erschöpfend werden. In der Tiefe der Nasenhöhle, wo jeder Schleim und Blutstropfen das Sehen hindert, verwechselt der Anfänger sehr leicht untere Muschel, mittlere Muschel und die hervorstehende angeschnittene Kante der knöchernen Verbiegung, und bis er über die Verhältnisse klar wird, geht viel Zeit verloren. Der durch Uebung zum Virtuosen gewordene hat die Neigung, Ungeübten die Operation als viel leichter darzustellen, wie sie ist, und es ist deshalb berechtigt, vor Unterschätzung der Schwierigkeiten zu warnen und Anfängern zu raten, Uebungen an der Leiche der Operation am Lebenden vorangehen zu lassen.

In nur 49 der von mir ausgeführten Fensterresektionen war die Verbiegung eine rein knorpelige. In 85 Fällen musste Knochen mit dem Knorpel entfernt werden und in 9 Fällen bestand die Deviation ganz aus Knochen. In der Mehrzahl also, 96 Fällen, musste eine Resektion knöcherner Teile der Scheidewand gemacht werden und in den meisten dieser in sehr ausgedehnter Weise, nach unten bis zum Nasenboden, die Crista und den vorderen Teil des Vomer einschliessend, nach hinten fast den hinteren Vomerrand erreichend und nach oben Teile der senkrechten Siebbeinplatte entfernend. In Bezug auf die Notwendigkeit solcher ausgedehnter Knochenresektionen verweise ich auf die gründliche Arbeit von G. Boenninghaus (Fränkel's Archiv für Laryngologie, Bd. XI., S. 341).

Die zweckmässigste Art der Entfernung der knöchernen Deviation ist das glatte Herausschneiden derselben mit einer passend konstruierten schneidenden Zange. Nur vorn am Nasenboden, bei der Entfernung der Crista incisiva, ist in einigen Fällen der Meissel ein passenderes Instrument, an höher gelegenen Teilen des Septum ist er nicht ohne Gefahr der Er-

zeugung weitreichender Fissuren im zerbrechlichen Knochen der Scheidewand zu gebrauchen. Der Meissel hat den grossen Nachteil, dass er das zu entfernende Knochenstück nur teilweise befreit, indem er es hinten in Verbindung mit dem Septum lässt. Man muss deshalb mit der Kornzange das Fragment vollends herausbrechen, und da man nicht wissen kann, wie stark die verbindende Stelle sei, wird das Verfahren leicht ein gewaltsames, das nicht immer zum Ziele führt, äusserst schmerzhaft ist und zu Frakturen in unerwünschter Richtung führen kann.

Der Gebrauch der elektromotorisch getriebenen Trephine hat oft denselben Nachteil, dass die herausgeschnittenen Knochenzylinder hinten mit dem Knochen verbunden bleiben. Die Trephine macht trotz Kokain bedeutende Schmerzen und da sie nicht genügend unter Aufsicht des Auges arbeitet, zerreisst sie oft die Schleimhaut und macht verhältnismässig viele Perforationen.

Im Vergleich zu den erwähnten Instrumenten, denen die Mängel der Unzuverlässigkeit, bedeutender Schmerzerzeugung und oft der Arbeit im Dunkeln anhaften, entfernt die schneidende Zange unter Kontrolle des Auges, ohne Nebenverletzungen, schnell, zuverlässig und fast schmerzlos die knöcherne Deviation, so dass das unangenehmste für den Patienten bei ihrem Gebrauch das Geräusch des Durchschneidens des Knochens ist.

Um einen für die Fensterresektion zweckmässigen Bau zu haben, muss die schneidende Zange schlank sein, damit sie den Blick in das Naseninnere nicht verlegt und frei in der Nasenhöhle beweglich sei. Der die schneidenden Löffel mit dem Griff verbindende Teil muss wenigstens 9 cm lang sein, damit das Instrument Knochen 6 bis 8 cm zurück in der Nasenhöhle anfassen kann. Die Löffel müssen sich in engem Raume weit öffnen können und ineinander greifen, nicht nur mit den Kanten aufeinandertreffen, denn auf letztere Weise gebaute Zangen können nur dann Knochen durchschneiden, wenn sie so schwer gemacht sind, dass sie eine für die Nasenhöhle unpassende Grösse besitzen. Trotz der Eigenschaften der Schlankheit und der Länge muss die Zange stark genug sein, um den dicksten im Septum vorkommenden Knochen leicht zu durchschneiden. Die bekannte Grünwald'sche Zange vereint alle diese Vorzüge in sich mit Ausnahme des letzten, denn wegen des scheerenartigen Griffs fehlt es ihr an Kraft. Deshalb habe ich die schon früher von mir beschriebene (Fränkel's Archiv f. Laryngologie, Bd. XVII, S. 172) modifizierte Grünwald'sche Zange (Fig. 7 T) konstruiert, welche einen Zangengriff hat, genügend Kraft besitzt, um auch den stärksten Knochen des Septum mit Leichtigkeit wegzuschneiden und dennoch die notwendigen Eigenschaften der Schlankheit und Länge beibehält. Die schneidenden Löffel öffnen sich seitlich, um sie der Lage des Septum anzupassen. Die Zangen werden in drei Grössen und paarweise gemacht, indem der bewegliche Löffel sich in einem nach links, in dem anderen nach rechts öffnet.

Wenn man nach der Entfernung des knorpeligen Teils einer knorpelig-knöchernen Verbiegung nach hinten in das Nasenloch der konvexen Seite

schaut, zeigt sich der steil aufsteigende obere Rand des dem Nasenboden zu umgebogenen Vomer, welcher mit der ihm begegnenden vorderen unteren Kante der Lamina perpendicularis oder öfter einem unter diesem liegenden hinteren Rest des Knorpels einen nach der Konkavität der Verbiegung offenen Winkel erzeugt, welcher wie ein auf der Seite liegendes V aussieht (Fig. 14). Dieses V ist die Fortsetzung der horizontalen Ecke der Verbiegung und muss nach hinten mit der Zange weggeschnitten werden bis es verschwindet und man auf den dahinterliegenden geraden Teil der Scheidewand kommt. Nach unten, entlang dem Nasenboden schauend, sieht man die Verlängerung des erwähnten umgebogenen Vomer nach vorn und kontinuierlich mit ihm noch weiter vorwärts die ebenfalls umgebogene

Figur 14.

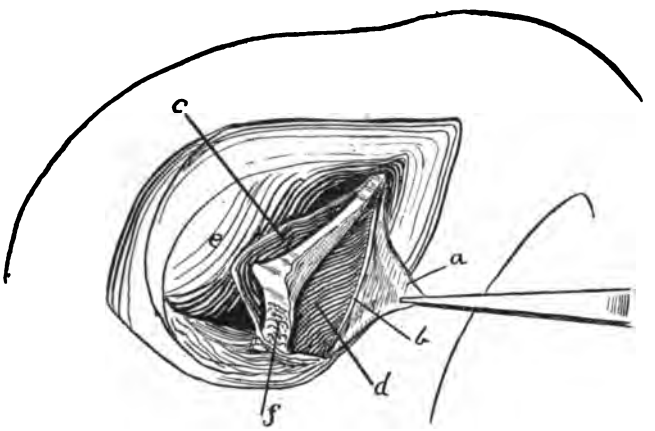

Ansicht der V-förmigen knöchernen Fortsetzung einer aus Knorpel und Knochen bestehenden Verbiegung nach Entfernung des knorpeligen Teils. a vorderer Lappen; b vorderer Rand des Knorpelfensters; c abgelöste Schleimhaut der konvexen Seite; d Rückseite der Schleimhaut der Konkavität; e untere Muschel; f vorderes Ende des Vomer.

Crista nasalis inferior. Der vordere Teil des Vomer und die Crista können in manchen Fällen so stark umgebogen sein, dass sie den Nasenboden fast berühren, so dass ihre, der Konkavität zugehörende Fläche nach oben schaut und mit dem Nasenboden verwechselt werden kann.

Ehe zur Resektion des Knochens geschritten wird, sollte man sich nochmals durch Sondieren mit dem stumpfen Spatel überzeugen, dass die Verbiegung auf beiden Seiten vollständig von Schleimhaut entblösst ist. Auf einer Seite der Verbiegung, fast immer der konvexen, legt sich die abgelöste Schleimhaut dem Knochen an, während sie auf der anderen Seite, gewöhnlich der konkaven, wie ein Vorhang davon weghängt. Es ist also nur die Schleimhaut einer Seite der Verbiegung in Gefahr von der Zange erfasst zu werden. Um dieses zu vermeiden, sind meine Zangen paarweise, wie erwähnt, gemacht worden, so dass man den glatten,

unbeweglichen Löffel unter den sich an den Knochen anlegenden Teil der Schleimhaut schieben kann, damit man ihn nicht mit dem Knochen durchbeisst. Auch kann man zur grösseren Sicherheit mit dem Spatel die Schleimhaut wegheben, es ist dieses aber meistens nicht nötig, und das Arbeiten mit zwei Instrumenten in der Nasenhöhle finde ich schwierig. Das beschriebene V legt sich in vielen Fällen so fest an die untere Muschel an (Fig. 15), dass man den Löffel der Zange förmlich zwischen Muschel und knöcherner Verbiegung hineinzwängen muss, so dass unter solchen Umständen kein Raum für den Spatel übrig bleibt, und aus dem

Figur 15.

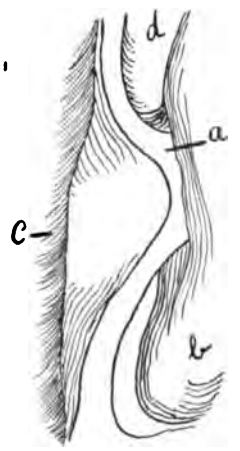

V-förmige knöcherne Verbiegung, nach Entfernung des Knorpels gesehen, in die untere Muschel hineindrückend. Die Schleimhaut der konvexen Seite wird als entfernt betrachtet, um die untere Muschel zu zeigen. Die Verhältnisse sind einer Skizze nach dem Leben entnommen; a knöcherne Verbiegung; b untere Muschel; c Schleimhaut der konkaven Seite der Verbiegung.

gleichen Grunde die Resektion zwischen den Blättern der langen Killianschen Spekulums auch möglich wäre. In diesen schwierigen Fällen ist man meist froh die feste, im hintersten Teile der Nasenhöhle gelegene, an die äussere Nasenwand gepresste, knöcherne Verbiegung so gut es geht abzutragen und es ist nicht immer möglich die Schleimhaut der Konvexität unverletzt zu erhalten.

Nachdem das V bis an seinen hintersten Rest Stück für Stück mit der Zange herausgebissen ist, ist es in den meisten Fällen nötig auch das das vordere Ende des Vomer und die Crista incisiva wegzuschneiden, da sie gewöhnlich in das Nasenloch der Konvexität ausgebogen sind. Wie es von Killian beschrieben ist, sind diese Knochenteile oft von einer besonderen Periosthülle umgeben. Dieses Periost ist sehr dick, hat dieselbe Farbe wie das Perichondrium der Rückseite der Bedeckung der konkaven Seite der Verbiegung und setzt sich unmittelbar in dieses Perichondrium

fort, so dass man die Lage der so eingehüllten Crista oft nur durch Befühlen mit dem Spatel entdeckt. Ist die Crista nicht schon vor ihrer Bedeckung bei der allgemeinen Entblössung der Verbiegung frei gemacht worden, so muss man jetzt die beschriebene Periosthülle sagittal spalten und scharf präparierend von der Crista und dem vorderen Ende des Vomer das Schleimhautperiost ablösen, bis diese Knochenteile nackt und kammartig aus dem Nasenboden herausragen. Sie können dann meistens leicht Stück für Stück mit der Zange weggeschnitten werden. Den Meissel gebrauche ich jetzt nur selten für diesen Zweck und meistens, wo Miniaturverhältnisse nicht gut Raum für eine Zange geben.

Nachdem die Verbiegung gänzlich beseitigt zu sein scheint, wird die Schleimhaut der konvexen Seite mit einem Wattepinsel wieder an die Scheidewand angelegt und glatt niedergestrichen. Ragt sie an irgend einer Stelle heraus und will sich dort nicht flach anlegen, so kann man sicher sein, dass ein Knorpel- oder Knochenstück der Verbiegung sie vorschiebt und der Entfernung bedarf. Ist die Resektion vollendet, so sieht die Nasenscheidewand auf beiden Seiten gerade aus, die Höhlung der Konkavität der Verbiegung ist verschwunden, man kann die vordere Wand des Keilbeinkörpers und die hintere Wand des Rachens sehen, und die Bewegungen des Levator palati werden sichtbar. Kann man letztere nicht sehen, so sind fast immer Teile der Verbiegung noch zu entfernen.

Die Tamponade. Für diesen Zweck habe ich bei allen meinen Resektionen ein weiches, filzartiges Tuch, „sterilized absorbent lint" genannt, gebraucht. Dieses wird in schmale Streifen nur $^1/_2$ cm breit und ungefähr 25 cm lang zerschnitten. Die Streifen werden dann mit gepulvertem Bismuthum subnitricum gründlich eingerieben. Zur Tamponade wird ein Streifen in der Mitte gefaltet, die Enden mit dem Daumen und Zeigefinger gefasst, das Ende einer Grünwald'schen Sonde gegen die Falte gestemmt und der gefaltete Streifen, wie es in (Fig. 16) zu sehen ist, gerade gestreckt. Die Sonde mit dem gestreckten Streifen wird dann bis hinter das Fenster in der Scheidewand in dem Nasenloche der Konvexität der abgetragenen Verbiegung zurückgeführt (Fig. 17), der Streifen auf dem Nasenboden niedergedrückt und liegen gelassen. Der nächste Streifen wird auf dieselbe Weise eingeführt, während die Enden des ersten mit dem Finger gegen die Oberlippe festgehalten werden. Dieses wird fortgesetzt bis eine Anzahl parallel geschichteter Streifen das Nasenloch fast ausfüllen, dann wird ein letzter langer Streifen auf die anderen bis zur vollständigen Ausstopfung des Nasenlochs mit der Sonde in kleinen Falten hineingeschoben.

Die beschriebene Tamponade hat folgende Vorzüge. Das Bismuthum subnitricum ist ein vorzügliches Antisepticum, hält den Tampon eine ganze Woche und länger frisch und geruchlos, ist ungiftig und reizt die Schleimhaut gar nicht. Der allmähliche parallele Aufbau der Streifen hält die Schleimhaut von unten auf flach gegen die Scheidewand, verhindert so das Aufrollen der Ränder der Schleimhautinzisionen und hält sie ohne

Figur 16.

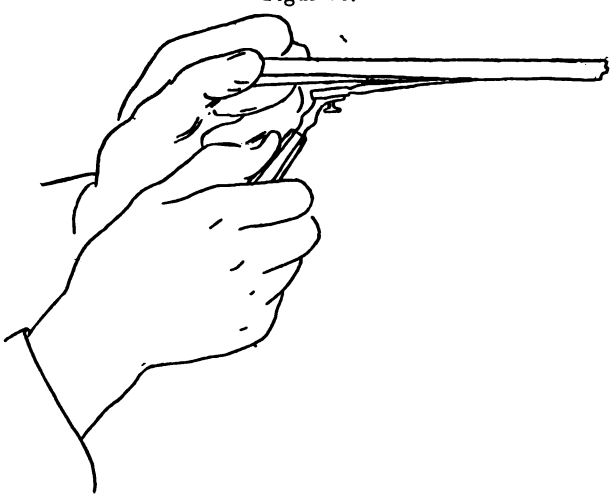

Ein Streifen des Tampons wird mit der Sonde für die Einführung in die Nase gerade gestreckt.

Naht aneinander. Da die Streifen in regelmässiger Schichtung aufeinander liegen, hat der Tampon nirgends drückende Vorsprünge, sondern schmiegt sich überall flach an. Wegen seines ebenmässigen Aufbaues füllt das Material das ganze Nasenloch und eine verspätete Blutung, nachdem die Wirkung des Adrenalins und Kokains verschwunden ist, kann nicht vor-

Figur 17.

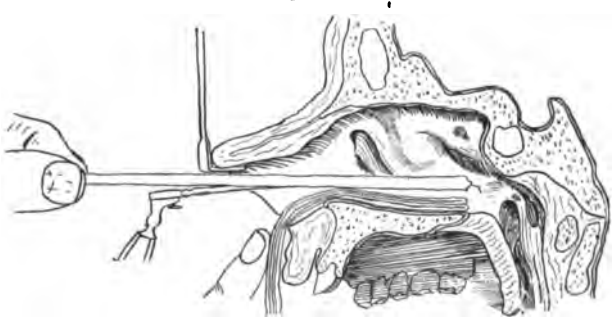

Seitenansicht der Nasenhöhle. Zwei gefaltete Streifen des Tampons liegen auf dem Nasenboden, indem der Finger ihre vorderen Enden gegen die Oberlippe andrückt. Ein dritter Streifen wird eben eingeführt.

kommen. Die Verhinderung der Blutung ist ein wichtiger Punkt, denn unter meinen ersten Fällen, die ich mit einem langen einzelnen Streifen und nicht schichtweise, wie beschrieben, tamponierte, hatte ich mehrmals ein paar Stunden nach der Operation sehr unangenehme Blutungen zu stillen, denn es ist nicht möglich, ein solches langes Band so in die

Nasenhöhle zu stopfen, dass es nicht irgendwo locker liegt, und deswegen ist der von ihm ausgeübte Druck auf die Gefässe ein ungleichmässiger. Seitdem ich den geschichteten Tampon gebrauche, hat es keine Blutungen gegeben. Blutiges Serum aber sickert für einige Stunden durch den Tampon, und man muss dem Patienten erklären, dass dieses zu erwarten und kein Nasenbluten sei.

In der letzten Zeit warte ich bis zu dem fünften Tage bis ich den Tampon, Streifen für Streifen, herausziehe. Bis dahin ist er durch Schleim schlüpfrig geworden, lässt sich leicht entfernen und die feste Anheilung der Schleimhaut per primam ist gesichert.

Die Nachbehandlung ist sehr einfach. Der Patient hält das Nasenloch bis zum zehnten Tage mit einem kleinen Wattepfropf im Nasenvorhof verschlossen. Nach dem zehnten Tage darf er frei durch die Nase atmen und ist angewiesen die operierte Seite dreimal täglich mit physiologischer Salzlösung im Spray zu reinigen. Sollte sich Neigung zur Borkenbildung an der Stelle der Schleimhautschnitte zeigen, so pinselt der Patient eine Salbe von Lanolin 25,0, Vaselin 8,0 und Acidum salicylicum 0,7 in die Nasenseite der Resektion, um das Ankleben getrockneten Schleimes zu verhindern. Ausser in drei meiner ersten Fälle, wo es leichtes Fieber mit oberflächlicher Eiterung in den Wundrändern gab, heilten die Wunden immer anstandslos und auch in den genannten Fällen erfolgte sie in kurzer Zeit per granulationem.

Postoperative Verdickung des Schleimhautperichondriums und Periosts im Bereiche des Fensters, besonders wo es am vorderen Teile des Septum, bei dicker, hautartiger Bedeckung desselben, gemacht wird, kommt in einzelnen Fällen vor, so dass in solchen einige Tage nach der Entfernung des Tampons nicht die freie Wegsamkeit der Nase besteht, welche gleich nach der Operation zu finden war. Diese Verdickung, welche analog dem Callus nach einem Knochenbruch ist, ist bei Erwachsenen gewöhnlich mässig und verschwindet stets in zwei bis vier Wochen, so dass die Nase dann eben so geräumig ist wie gleich nach der Operation, bei Kindern aber, deren gewebserzeugende Kraft so gross ist, sind solche Verdickungen manchmal ausgesprochen und langdauernd. Soweit habe ich die Operation an zehn Kindern im Alter zwischen sieben und elf Jahren vollzogen. In einem derselben blieb die erwähnte Verdickung an der Stelle des Fensters zwei Monate lang nach der Operation zum Teil bestehen, bis ich das Kind aus dem Gesichtskreis verlor. Bei einem zweiten Kinde hatte sie sich auch nach zwei Monaten noch nicht ganz zurückgebildet. Eine teilweise Wiedererzeugung der Verbiegung habe ich nur bei einem Kinde, acht Jahre alt, gesehen. Bei den übrigen sechs Kindern gab es keine Verdickungen und das Resultat war und blieb tadellos. Bis jetzt habe ich im ganzen an 27 Kindern im Alter von 7 bis 15 Jahren die Operation gemacht, und ich kann Killian nicht beistimmen, wenn er das Alter von 12 Jahren als unterste Grenze für die Fensterresektion festsetzt.

In letzter Zeit ist auf die rasche Vollendung der Fensterresektion

Gewicht gelegt worden. Das ganze Wesen der Operation ist das der peinlich sorgfältigen und genauen Arbeit, und eine solche lässt sich niemals hastig ausführen. Obwohl es nie ernstlich bei der Operation blutet, verhindert dennoch die geringste Blutmenge das genaue Sehen des Operationsfeldes und es ist hauptsächlich in dieser Miniaturblutstillung begründet, dass Zeit verloren geht. Da der Patient in den Pausen der Operation gar nicht leidet, sie selber weder blutig, schmerzhaft noch eingreifend ist, so ist kein Grund für eilige Arbeit vorhanden, denn diese ist fast immer unvollständig und gewaltsam. Es sollte deshalb der Arzt im Interesse seines Patienten mit seiner Zeit nicht kargen.

Das genaue Sehen des Operationsfeldes ist sehr wichtig, und ich habe presbyopische Kollegen durch ungenügend starke Brillen sehr in der Arbeit gehindert gesehen. Man sollte in der Nähe von 18 cm scharf sehen können.

Manchen mag diese Beschreibung meiner Methode unnötig ausführlich erscheinen, ich habe sie aber deshalb minutiös gemacht, damit diejenigen, welche meine Operationsweise versuchen wollen, sie genau befolgen können, und ich hoffe, dass sie auch in Deutschland Freunde finden wird.

XI.

Gestielte maligne Geschwulst der Tonsille (Endotheliom).

Von

Dr. **Levinger** (München).

In der zusammenfassenden Arbeit über die Neubildungen des Rachens und des Nasenrachenraumes in Heymann's Handbuch der Laryngologie und Rhinologie beschreibt Mikulicz unter den gutartigen Tumoren des Mesopharynx die dort auftretenden gestielten Geschwülste verschiedenen Baues und zwar gestielte Fibrome weichen ödematösen Charakters, solche festerer fibröser Form, sowie die lymphadenoiden Polypen, als deren Lieblingssitz er die Mandel bezeichnet, ferner erwähnt er Papillome, die ebenfalls gestielt sein können, aber seltener von den Tonsillen ausgehen.

Bei den bösartigen Tumoren des Mesopharynx ist ein Vorkommen gestielter Geschwülste überhaupt nicht verzeichnet, als Lieblingssitz der verschiedenen Sarkome und Carcinome wird jedoch die Tonsillengegend genannt. Unter der Rubrik der Sarkome führt Mikulicz auch das Alveolarsarkom als selten vorkommend an der Tonsille an, sowie das Angiosarkom und gibt die Ansicht kund, dass unter diese beiden Gruppen sehr verschiedenartige Tumoren, zum Teil wohl auch Endotheliome eingereiht sein dürften. Speziell sind jedoch Endotheliome nicht beschrieben, nur unter den gutartigen Geschwülsten ist ein von Asch beobachtetes ungestieltes Endotheliom erwähnt.

In meine Beobachtung kam nun im Jahre 1903 ein inzwischen verstorbener Patient mit einem Tumor der Tonsille, der sich sowohl klinisch, wie pathologisch-anatomisch in keine der aufgeführten Gruppen einfügen lässt. Schon dies Verhalten allein rechtfertigt vom Standpunkt des Laryngologen die Veröffentlichung des Falles, wenn auch das sonst in vieler Hinsicht interessante Krankheitsbild ein dunkles geblieben ist, da leider die zur Aufklärung nötige Sektion unterlassen wurde.

Am 18. Mai 1903 stellte mir ein Kollege seinen Bruder Herrn D., einen 32 jährigen Kaufmann aus der Gegend von Hannover, vor. Der Patient gab an, dass er schon seit einiger Zeit bemerke, dass beim Schlucken und Sprechen sich ein Gegenstand rechts hinter der Zunge auf und ab bewege. Er erzählt ferner, dass er stets im Schlaf etwas schnarche und dass er schon viel an Halsentzündungen zu leiden hatte. Früher war er immer gesund, insbesondere wird Lues negiert, auch jetzt fühlt er sich sonst wohl, nur habe er seit ca. 7 Jahren Magenbeschwerden

in Form eines lästigen Völlegefühls nach dem Essen. Vor einigen Wochen wurde ihm von einem hiesigen Chirurgen ein Paket vergrösserter Inguinaldrüsen linkerseits exstirpiert. Ergänzend berichtete hierzu der Bruder des Patienten, dass er rechts hinter der Zunge des Pat. eine kleine Geschwulst konstatiert habe, von der bei Berührung mit dem Spatel unter sehr geringer Blutung ein Stückchen abriss, ferner dass die genaue Untersuchung des Patienten keine sonstige Erkrankung ergeben habe. Die exstirpierten Inguinaldrüsen hatte der Kollege in Formalinlösung aufbewahrt.

Ich konnte nun bei dem sehr kräftig und gesund aussehenden Manne folgenden Befund erheben. Hinter dem unteren Ende des rechten vorderen Gaumenbogens vom vorderen untersten Pol der Tonsille ausgehend sitzt eine ca. 1 bis $1^1/_2$ cm lange breitgestielte (d. h. an der Basis nicht viel dünnere) Geschwulst von etwa $^1/_2$ cm Durchmesser, die dem Zungengrund aufliegt. An der Spitze ist sie von einem weisslichen Schorf bedeckt, hier ist offenbar der durch Berührung mit dem Zungenspatel entstandene Defekt. Die rechte Tonsille ist beträchtlich vergrössert, in den Lakunen finden sich einzelne Pfröpfe, ihre Oberfläche ist sonst normal. Am Hals keine Drüsenschwellung fühlbar.

Der kleine Tumor wurde am 19. Mai mit der Schere entfernt, wobei kaum eine Blutung entstand und danach oberhalb der Tumorursprungsstelle die Tonsille mit dem Tonsillotom verkleinert.

Die exstirpierte Tonsille sah makroskopisch wie eine gewöhnliche hypertrophische Mandel aus, leider ging sie durch ein Versehen verloren. Die kleine Geschwulst, die ziemlich weiche Konsistenz zeigte, wurde behufs mikroskopischer Untersuchung in Formalinlösung gebracht.

Wie aus der vorangestellten Uebersicht über die an der Tonsille vorkommenden Tumoren ersichtlich, konnte von vornherein die gestielte von einer annähernd normalen Tonsille ausgehende Geschwulst mit Wahrscheinlichkeit als eine gutartige betrachtet werden und dies um so sicherer als bei dem Patienten auch sonst kein Hinweis auf eine ernstere Erkrankung sich fand.

Völlig überraschend war daher das Resultat der mikroskopischen Untersuchung, die Herr Dr. Eugen Fränkel so freundlich war, vorzunehmen und die ergab, dass es sich um eine zweifellos maligne Geschwulst, um ein Endotheliom, handelte.

Am 25. Mai exstirpierte ich deshalb noch einige Stückchen der Tonsille an der Stelle, an der die Geschwulst gesessen, sowie ein Stückchen der Zungenmandel. Beide zeigten mikroskopisch normales Tonsillargewebe.

Eine inzwischen von Herrn Dr. Albrecht, damals Prosektor am hiesigen Krankenhaus r. I., jetzt Direktor am Senckenberg'schen Institut in Frankfurt a. M., in liebenswürdiger Weise vorgenommene Untersuchung des in Formalin aufbewahrten Inguinaldrüsentumors zeigte, dass es sich um einen Tumor vom gleichen Charakter, wie der der Tonsillargeschwulst handelte und Herr Dr. Albrecht bezeichnete die Neubildung als ein Endothelioma carcinomatodes.

Der Patient wurde nun nochmals einer genauen Untersuchung unterworfen, speziell wurde nach etwaigen Tumoren im Abdomen gefahndet, jedoch resultatlos. Er wurde daher in seine Heimat entlassen und beauftragt sich von Zeit zu Zeit ärztlich untersuchen zu lassen.

Bis Dezember 1903 befand sich Patient völlig wohl. Nun trat ein schmerzhaftes Oedem des linken Beines und zudem Darmbeschwerden (Erscheinungen zunehmender Darmstenose) auf. Ein Bericht von chirurgischer Seite aus Hannover

lautet: Linke Fossa inguinalis angefüllt mit festen und unbeweglichen Tumormassen, die offenbar auf Erkrankung der dort gelegenen Lymphdrüsen zurückzuführen sind. Durch Druck auf die Gefässe ist ein Oedem von wechselnder Stärke im linken Bein verursacht, auch lassen sich die bestehenden Darmbeschwerden wohl auf diese Ursache zurückführen. Im Hals ist nichts pathologisches zu bemerken, dagegen befindet sich unterhalb des rechten Kieferwinkels eine ziemlich stark geschwollene Lymphdrüse, die nach den vom Patienten gemachten Angaben in schnellem Wachstum begriffen sein muss. Von einer Operation wurde Abstand genommen und Arseninjektion angeordnet. Die Diagnose wurde auf maligne Lymphome der Mesenterial-Inguinal- und Halsdrüsen gestellt, ein Irrtum, der natürlich daraus entstand, dass die mir zur Verfügung stehenden mikroskopischen Präparate nicht vorgelegen hatten.

Die Blutuntersuchung ergab nach Mitteilung von Herrn Dr. Hirsch in Hannover, dem ich auch an dieser Stelle für seine Berichte danke, nichts pathologisches.

Der Patient suchte nun noch andere Chirurgen auf und verdanke ich deren Freundlichkeit die weiteren Mitteilungen. Herr Prof. James Israel in Berlin konstatierte am 7. Januar 1904 inoperable inguinale und retroperitoneale Geschwülste, über deren Ausgangspunkt zur Zeit nichts mehr auszusagen war.

Die Beschwerden nahmen zu und im Mai 1904 ging Patient zu Herrn Dr. Heinecke in Leipzig, um einem Versuch mit Röntgenbehandlung sich zu unterziehen. Der Bericht lautet: Die Röntgenbestrahlung war natürlich ohne Wirkung. Die wegen Darmstenose notwendig gewordene Operation (Anastomose zwischen Ileum und Colon transversum) zeigte einen Tumor am Coecum, wahrscheinlich den primären Tumor, er ist aber nicht zu Gesicht gekommen, nur gefühlt worden, so dass über seine Beschaffenheit nichts genaueres ausgesagt werden kann. Ausserdem bestehen Drüsentumoren in beiden Inguinalgruben, auf der linken Beckenschaufel, in der rechten Axilla und auf der rechten Halsseite, an den Tonsillen ist nichts abnormes zu sehen. Die Darmstenose war durch die Operation nicht behoben.

Unter zunehmenden Beschwerden ging Patient im September 1904 zu grunde. Bis zuletzt trat kein Recidiv des Tonsillentumors auf.

Wie schon eingangs erwähnt, war leider aus äusseren Gründen eine Sektion, die zur Klärung des ganzen Krankheitsbildes nötig gewesen wäre, unterlassen worden, es bleibt daher unentschieden, ob es sich um einen primären Tumor im Abdomen gehandelt und die zuerst beobachteten Geschwülste als Metastasen aufzufassen sind, oder um multiple Lymphdrüsentumoren, die an den zwei Stellen (linke Inguinaldrüse und rechte Tonsille) die Oberfläche erreichten; oder ob einer der anfangs konstatierten Tumoren der primäre war, und es wäre müssig, diese Fragen des weiteren zu erörtern.

Der Charakter der Geschwulst ist schwer zu bestimmen, sie ist weder unter die Carcinome einzureihen, noch unter die Sarkome, vielmehr kann sie als ein Endotheliom bezeichnet werden, für welche Geschwulstform sowohl die Form der Zellen, wie vor allem auch deren strangartige Anordnung spricht.

Eine genauere Begründung der Diagnose Endotheliom resp. nach Dr. Albrecht Endothelioma carcinomatodes möchte ich mir um so mehr erlassen, als, wie auch Borrmann (Ergebnisse der Allgem. Pathologie von Lubarsch und Ostertag, 7. Jahrgang. 1900/01. S. 870) unter Aufzählung aller für diese Geschwulstform

angeführten Kriterien sagt, diese Geschwulstart sehr schwer zu umgrenzen ist und ihre histologische Diagnose nicht durch sichere Anhaltspunkte für alle Fälle fixiert ist und alle aufgezählten Kriterien nicht stichhaltig sind; es muss die Feststellung genügen, dass eine maligne Geschwulst vorlag, die in keine der exakt zu bestimmenden Geschwulstgruppen eingereiht werden kann.

Eine Beschreibung der Geschwulst, die dies besser erläutern könnte, wäre, ohne Beigabe mehrerer Abbildungen nur schwer verständlich.

Der Zweck der Veröffentlichung des Falles war mir auch zuvörderst, darauf hinzuweisen, dass an der Tonsille auch gestielte, maligne Geschwülste vorkommen können, was zu wissen für den Praktiker von Wert sein kann.

XII.

Spontane Ausstossung einer Zahnwurzel aus der Kieferhöhle durch die Nase 14 Jahre nach dem Auftreten eines akuten Kieferhöhlen-Empyems; nebst Bemerkungen über Fremdkörper in den Nebenhöhlen.

Vortrag, gehalten in der Laryngo-otologischen Gesellschaft München, am 11. Dezember 1905

von

Dr. **Hugo Sternfeld** (München).

Aus dem Titel geht eigentlich schon deutlich hervor, was an dem Falle, über den ich heute berichten will, besonders Merkwürdiges ist. Ehe ich jedoch zur Mitteilung der Krankengeschichte übergehe, muss ich erwähnen, dass es sich um eine ca. 1 cm lange und an der breitesten Stelle $^1/_2$ cm breite Wurzel eines Bicuspis gehandelt hat, welche durch das linke Nasenloch beim Schneuzen entleert wurde. Dieselbe hat zweifellos, wie die Krankengeschichte lehrt, vom Alveolarfortsatz aus durch die Kieferhöhle in die Nase ihren Weg genommen und ist von dieser also spontan entleert worden. Hierdurch wurde aber zugleich eine Spontanheilung eines zweifellos seit 14 Jahren bestehenden Kieferhöhlenempyems herbeigeführt, und das ist der Grund, warum ich den Fall der Oeffentlichkeit übergebe, nachdem ich durch das Studium der einschlägigen Literatur zu der Ueberzeugung gekommen bin, dass der von mir beobachtete Fall fast einzig dasteht. Das seit 17 Jahren bestehende „Archiv“ z. B. weist nur einen einzigen ähnlichen, keinen einzigen gleichartigen Fall auf, es ist das der von Gomperz in Band XV, Heft 2, mitgeteilte Fall „Zur Kasuistik der Fremdkörper in der Kieferhöhle“.

Der Patient, über den ich Ihnen berichte, und den ich im Jahre 1892 wegen eines Nasenleidens behandelte, hat mir gelegentlich auf der Strasse kürzlich von der Ausstossung des Zahnes Mitteilung gemacht und mir dann auf meine Bitte folgenden schriftlichen Bericht über seine Krankengeschichte zugehen lassen.

1891. 2 Stockzähne (links) gezogen, Kiefer zersplittert. Vom Zahntechniker mit Jod gepinselt. Nach einem Monat, da sich neuerdings Schmerzen einstellten, ärztliche Untersuchung durch einen Spezialisten; er fand die Wunde gut verheilt und alles in Ordnung; verordnete nur Mundausspülungen.

Nach einem weiteren Monat Untersuchung durch Dr. Rösen († 1891), welcher die verheilte Wunde öffnete und eine Kanüle einführte, durch die sehr viel Eiter

abfloss. Alle 2 Tage wurde die Wunde vom Arzte desinfiziert und das Gummiröhrchen erneuert; nach ca. 14 Tagen durfte die Wunde wieder zuheilen.

Von dieser Zeit ab stets verstopfte Nase, Blutabgang beim Schneuzen und bei bückenden Bewegungen, Eitergeruch.

Die Sehkraft der Augen wurde schwächer, sodass Brillen nötig waren (Fernbrille r. 1,50; l. 0,50; Nahbrille r. 2,50; l. 1,00).

1892. Nasengänge ausgebrannt, seitdem Nasenspülungen mit Borsäure jeden Morgen.

1905. Einige Tage Kopfweh; 14 Tage vor Abgang des Zahnes „fürchterliche Kopfschmerzen" bis zum Abgang der Zahnwurzel durch die Nase beim Schneuzen.

Aus meinen Aufzeichnungen vom Jahre 1892 will ich dem Berichte ergänzend hinzufügen, dass ich den Herrn im August 1892 an „Rhinitis chron. hypertroph." mit Galvanokaustik und nachfolgenden Insufflationen behandelt habe, und zwar war die Erkrankung beiderseits vorhanden, rechts sogar stärker als links. Am 6. September 1892 war der Kranke zum letztenmal wegen dieser Erkrankung in meiner Behandlung, also vor nunmehr 13 Jahren, und behandelte er sich seitdem täglich mit Nasenspülung, wie in dem Berichte angeführt ist, ohne während der ganzen Zeit wesentliche Beschwerden, vor allen Dingen ohne Kopfschmerz gehabt zu haben (ausser in den letzten 14 Tagen), trotzdem der Herr als Beamter täglich ca. 8 Stunden im Bureau arbeitet. Am meisten genierte ihn, dass er morgens beim Bücken einen Eitergeruch verspürte, der aber nach der Spülung mit Borwasser verschwand und dann nicht mehr bemerkbar war bis zum nächsten Morgen. Ferner fiel dem Patienten, bezw. seinem Dienstmädchen auf, dass seit dem Tage, an dem der Zahn aus der Nase fiel, die Taschentücher nicht mehr blutig gefärbt waren, wie das seit 14 Jahren stets der Fall war, d. h. also, dass stets beim Reinigen der Nase blutig gefärbtes Sekret entleert wurde.

Ob die von dem Kranken in seinem Berichte mitgeteilten Augenstörungen im vorliegenden Falle als reflektorisch anzusehen sind, wage ich nicht zu entscheiden. Jedenfalls ist sehr interessant, dass Patient spontan, ohne von mir dazu aufgefordert worden zu sein, dies in seinem Bericht vermerkt hat; er muss also offenbar die Empfindung gehabt haben, dass das im Zusammenhange stand. Bezüglich dieses Punktes muss ich erwähnen, dass das Alter des Patienten die Veränderungen nicht erklärt, denn derselbe ist jetzt erst Mitte der vierziger Jahre, war also 1892, als er den Augenarzt aufsuchte, erst Anfang der dreissiger.

Nach dem in der Literatur vielfach bestätigten Vorkommen von Augenstörungen im Zusammenhang mit Nasenleiden hat die Angabe durchaus nichts Unwahrscheinliches. Es sind ja die mannigfachsten Augenstörungen bei Nasenleiden beobachtet und durch die Arbeiten und Untersuchungen von Kuhnt, Killian, Ziem, Berger, Schwarz, Grünwald und vielen anderen, so erst kürzlich wieder von Schmiegelow (Arch. XV, 2) sicher als zusammenhängend anerkannt, insbesondere sind ja von Kuhnt Gesichtsfeldeinengung mit gleichzeitiger Herabsetzung des zentralen Sehens, muskuläre Asthenopie und Unvermögen, längere Zeit angestrengt zu sehen, als rein funktionelle Störungen bei Nebenhöhlen-Eiterungen, allerdings meist bei Stirnhöhlenerkrankungen, angegeben worden „aber auch bei Kieferhöhlen scheinen", wie Killian in Heymann's Handbuch der Laryngologie und Rhinologie sich ausdrückt, „alle diese Störungen vorzukommen". Dass aber in unserem Falle eine Kieferhöhleneiterung bestand, welche ihren Ur-

sprung einer Infektion von der Zahnwurzel aus verdankte, wird wohl nicht bezweifelt werden können; zweifelhaft ist nur, ob die akute Kieferhöhleneiterung, an der Patient von Dr. Rösen im Jahre 1891 behandelt wurde, geheilt war und ich im Jahre 1892 nur die Folgen derselben, die chronische Rhinitis, zu behandeln hatte, oder ob das Empyem bloss latent wurde und als chronisches weiter bestand, von mir aber damals (1892) bei dem mangelhaften Stande unserer Kenntnisse von den Erkrankungen der Nebenhöhlen und dem Fehlen der jetzt gebräuchlichen diagnostischen Hilfsmittel (Durchleuchtung, Röntgenphotographie) nicht erkannt wurde. Es ist aber auch noch ein dritter Fall möglich, nämlich der, dass das akute Empyem zwar geheilt war, die Zahnwurzel aber seit 1891 in dem Ausführungsgange von der Nebenhöhle zur Nase, also im Hiatus vielleicht stecken blieb, weshalb immer beim Schneuzen und Niesen etwas blutiger Schleim entleert wurde, bis durch den Druck des Fremdkörpers und die von ihm hervorgerufene Eiterung das Ostium erweitert und die begrenzenden Knochen durch Kalkresorption nachgiebiger geworden (siehe Minder, Arch. XII, 3), und auf diese Weise wäre es erklärlich, dass die Wurzel schliesslich genügend Raum hatte, um bei günstiger Gelegenheit — Bücken und Schneuzen — so gelagert zu werden, dass sie herausfiel.

Wie lange Fremdkörper sich in der Nase aufhalten können, ohne irgend welche Symptome auszulösen, geht aus einer Reihe von Mitteilungen in der Literatur hervor; ich erinnere nur an einen kürzlich von Halász (Arch. XVI, 3) mitgeteilten Fall von Singer, wonach ein Nasenstein 40 Jahre lang in der Nase lag; ferner an einen Fall, über den Oppenheimer am 24. Oktober 1892 im Verein für innere Medizin in Berlin berichtete (Berl. klin. Wochenschr. 1893, No. 1), wonach bei einem Patienten, der wegen übelriechenden Nasenausflusses — ein Symptom, das unser Augenmerk immer auf den Verdacht eines Fremdkörpers in der Nase lenken sollte — den Arzt aufsuchte und der zuerst, da er früher Lues hatte, mit Jodkali behandelt wurde, jedoch ohne Erfolg. Bei der Untersuchung der Nase fand sich eine Kugel, welche 12 Jahre vorher dem Patienten bei einem Selbstmordversuch in den Kopf drang, und nach deren Entfernung der übelriechende Ausfluss vollständig verschwand. Unter den von Seifert im „Handbuch" III, 1, aufgeführten Fällen von Fremdkörpern in der Nase findet sich ein Fall von Krysing erwähnt, der eine Flintenkugel aus der Nase entfernte, die dort 25 Jahre lang „ohne besondere Beschwerden" verweilt hatte.

Der Zahn kann also in unserem Falle sowohl in der Kieferhöhle als auch in der Nasenhöhle während der 14 Jahre gesteckt haben. Zähne in der Kieferhöhle sind noch seltener klinisch beobachtet und beschrieben als in der Nase, wohin sie ja nicht so selten durch Inversion oder andere Wachstumsanomalien der Kiefer gelangen können; sie wandern dann entweder von der Kieferhöhle in die Nase (es ist ein Fall von Marshall beschrieben, der 26 Jahre dazu brauchte), oder sie verursachen ein Empyem, das nicht eher geheilt werden kann, als bis der als Fremdkörper wirkende Zahn aus der Kieferhöhle entfernt ist. Eine Reihe solcher durch Zähne bedingter Empyeme, die in der Literatur mitgeteilt sind, führt Seifert im „Handbuche" an. Unter diesen findet sich aber nicht ein einziger Fall von spontaner Heilung durch Ausstossung des Zahnes aus der Kieferhöhle durch die Nase wie in meinem Falle. Dagegen wurden gelegentlich bei Durchspülungen vom Alveolarfortsatz aus von Fronstein in 2 Fällen kariöse Zahnwurzeln durch die Nase entleert. Auf die gleiche Weise sind

ja eine Reihe anderer Fremdkörper: abgebrochene Instrumente, Stücke von Drains oder Kanülen, Wattepfröpfe und dergleichen, die von der Alveole aus in die Kieferhöhle gelangt sind, durch Spülung oder auch spontan nach verschieden langem Verweilen dortselbst durch die Nase entleert worden. Es kann also auch in unserem Falle der Zahn viele Jahre in der Kieferhöhle gelegen haben, ohne solche Symptome oder Störungen hervorzurufen, dass der Patient sich dadurch veranlasst gefühlt hätte, einen Arzt zu konsultieren. Wie wir hörten, genügten ja die Spülungen, um ihn von dem ihm lästigen Symptome des Eitergeruches am Morgen zu befreien.

Einen seltenen Fall von Fremdkörper in der Nase, der zugleich als Fremdkörper der Kieferhöhle gelten kann und einen Tumor vortäuschte, hat Gruber (Arch. XIII, 3) beschrieben; hier war ein fingerdicker, 9 cm langer, zu einem Drain zusammengenähter Gummischlauch in der Nase und Kieferhöhle 8 Jahre lang gelegen, ohne besondere subjektive Störungen hervorzurufen, und erst die nach aussen entstellende Geschwulst der Wange veranlasste den Kranken, den Arzt aufzusuchen.

Wanderung eines Fremdkörpers in die Nase, welcher erst nach Jahren dort angetroffen wird oder spontan entfernt wurde, ist doch ziemlich selten, wie die Literatur darüber zeigt. Ich verweise hier auf einen von Baurowicz (Krakau) im Archiv XIV, 1, mitgeteilten Fall von einer Schussverletzung bei einem Selbstmordversuch, wo eine 9 mm-Kugel 4 Jahre lang „gar keine Beschwerden" verursacht hatte, und erst dann eitriger Ausfluss aus dem linken Nasenloche und erschwertes Atmen den Kranken veranlasste, ärztliche Hilfe aufzusuchen, und auf einen von Schenkius mitgeteilten Fall, wo eine Pfeilspitze nach 25 Jahren beim Niesen herausfiel.

Dass Fremdkörper sehr lange, ohne besondere Störungen hervorzurufen, in den Nebenhöhlen verweilen können, haben aber schon unsere Altmeister der Chirurgie gewusst. Pirogoff sagt (Grundzüge der allgem. Kriegschirurgie, Leipzig 1864, S. 491): „Die Highmorshöhle zeichnet sich durch eine merkwürdig geringe Vulnerabilität aus. Die fremden Körper stecken zuweilen ohne besondere Zufälle in derselben, bis sie sich von selbst den Weg in die Nasen- oder Mundhöhle bahnen. Man braucht gar nicht mit der Entfernung derselben zu eilen. Ich habe einige Male gesehen, dass von den Kranken die Kugeln samt dem Eiter und dem Blut ausgespuckt wurden; kein einziges Mal habe ich sie durch Trepanation oder durch ein anderes operatives Verfahren entfernt. Dasselbe ist auch von den Choanen zu bemerken. Gefährlicher sind dagegen die Verwundungen der Sinus sphenoidales" und (S. 493) „Die Prognose bei den Verwundungen der Nasenhöhle ist schon viel ungünstiger, wenn statt der Highmorshöhle die Sinus spenoidales verletzt sind.

Bardeleben zitiert in seinem „Lehrbuch der Chirurgie und Operationslehre" (Berlin 1875, III. Bd., S. 250) mehrere Fälle von Fremdkörpern in der Stirnhöhle, die lange Zeit „ohne üble Zufälle zu erregen" dort verweilten, darunter ein von Larrey berichteter, wo „eine Lanzenspitze 14 Jahre im Sinus frontalis lag." Nach Bardeleben kommen nächst Knochensplittern, Flintenkugeln, Granatsplittern eingestossene Zähne als Fremdkörper in der Kieferhöhle vor.

König (Lehrbuch der speziellen Chirurgie 1885, I, S. 351) sagt, nachdem er in dem betreffendem Abschnitte auf das Entstehen von Empyemen in der Kiefer-

höhle durch abnorme Verhältnisse der Zähne und der Zahnwurzeln hingewiesen hat: „Diese wirken dann als Fremdkörper, und so ist es auch schliesslich nicht zu bezweifeln, dass wirklich Fremdkörper, wie Kugeln, abgebrochene Messer, ein Empyem bewirken können, obwohl man andererseits erstaunt über die geringen Symptome, welche zuweilen von solchen Fremdkörpern herbeigeführt werden. Ein Mann trug 42 Jahre lang eine 4 cm lange Messerklinge, welche als einziges Symptom die zeitweise Entleerung von Blut und Eiter bedingte und sich nach der genannten Zeit durch die Nasenhöhle entleerte.“ — „Ob derartige Empyeme in der Regel andere Symptome machen als Eiter und Ausfluss aus der Nase, zuweilen auch Perforation der Wandung mit Bildung einer Fistel neben Schmerz im Kiefer und in den Zähnen, ob sie öfter zu erheblicher Schwellung des Kiefers mit Verdünnung der Wandung führen, das ist wohl zu bezweifeln. In seltenen Fällen mag bei gleichzeitiger Verstopfung des Ausführungsganges eine solche Anschwellung eintreten können, aber meist gehört die blasige Auftreibung der Kieferwandung anderen Prozessen an.“ Nach König wird dieses Bild der Verdünnung der Kieferwand und Ausdehnung der Kieferhöhle durch Zystengeschwülste der Kieferhöhlenschleimhaut oder Zahnzysten auf der Vorderfläche des Kiefers hervorgerufen; dem schliesst sich auch Ziem (Monatsschrift f. Ohrenkeilk. XX, 1886, S. 83) an, obwohl er die Möglichkeit einer Ausweitung der Kieferhöhle oder der übrigen Nebenhöhlen durch den Druck eines umfänglichen, besonders eitrigen Exsudates nicht von der Hand weist; „denn es ist tatsächlich öfter beobachtet worden“. Auch in unserem Falle scheint es so gewesen zu sein; denn Patient teilt mir auf Befragen mit, dass seinerzeit, als er in die Behandlung Dr. Rösen's trat, bei Druck auf die Backen- (Oberkiefer-) Gegend ein Geräusch bestand, wie wenn Flüssigkeit und Luft vorhanden gewesen wäre. Nach Eröffnung der Kieferhöhle von der Alveole aus und Erweiterung der Wunde durch Laminaria entleerte sich massenhaft Eiter, worauf diese Erscheinung verschwand. Es ist also wohl kein Zweifel darüber, dass damals ein akutes Kieferhöhlenempyem bestand. Einen ähnlichen Fall, „veranlasst durch das Hineinwachsen eines Mahlzahnes in die Kieferhöhle“ beschreibt Spitzer in der Münch. med. Wochenschr. 1889, No. 49, S. 1962. Dass der Zahn auch hier die Ursache des Empyems war, wurde natürlich erst durch Zufall bei der Operation entdeckt.

In meinem Falle handelt es sich offenbar um die Wurzel eines Bicuspis, die beim Extraktionsversuche abbrach und in die Kieferhöhle hineinfiel oder hineingestossen wurde — Patient gibt ja an, „der Kiefer wurde zersplittert“ — und dann zunächst eine eitrige Kieferhöhlenentzündung hervorrief, die durch Operation: nachträgliche Wiedereröffnung und Drainierung der Höhle, scheinbar geheilt wurde. Die Zahnwurzel blieb dann 14 Jahre in der Kieferhöhle, oder, was auch möglich ist, im Hiatus oder in der Nase, wohin sie damals oder später durch die Spülung oder durch Wanderung gelangt sein kann, stecken, ohne besonders heftige Störungen zu verursachen, und zur Zeit als ich den Kranken zu sehen bekam (1 Jahr später, August 1892), fehlten sowohl die Symptome eines akuten, als die eines chronischen Empyems, wenigstens, wie gesagt, nach dem Stande unserer damaligen Kenntnisse von den Erkrankungen der Nebenhöhlen.

Dass akut entstandene Empyeme, besonders solche von entzündeten Zahnwurzeln fortgeleitete, heilen, wenn der Krankheitsherd (Zahn) entfernt ist, ist eine altbekannte Erfahrung der Zahnärzte. Ebenso heilen ja bekanntlich die akuten Empyeme, die durch Infektionskrankheiten bedingt sind, wie z. B. bei Influenza,

meist spontan. Ebenso ist bekannt, dass Empyeme sehr häufig vorkommen, ohne dass sie im Leben erkannt zu werden brauchen, wie die Untersuchungen von Harke, Wertheim, Hajek und Minder gezeigt haben. Nach letzterem (Arch. XII, 3) weist „mindestens die Hälfte der an akuten Infektionskrankheiten, bei der Tuberkulose der verschiedenen Organe ein Viertel und bei den übrigen Krankheiten ein Neuntel der Obduktionen ein Empyem auf. Interessant ist, dass hierbei „Zahnkaries nie“ als ätiologisches Moment für Sinuitis festgestellt werden konnte. „Dagegen fand sich Mageninhalt in den Kieferhöhlen und Siebbein,“ welcher durch Erbrechen dorthin gelangte und welcher bei längerer Dauer der Grundkrankheit ein Empyem verursacht haben würde. Diese Art Fremdkörper wurde auch von den bereits genannten Forschern als Aetiologie der Nebenhöhlenempyeme angegeben. Dass in unserem Falle nach Eröffnung der Kieferhöhle und Entleerung des Eiters Heilung eingetreten, ist nicht anzunehmen, sondern das Empyem wurde latent und heilte erst nach Entfernung des das Empyem verursachenden Fremdkörpers, der Zahnwurzel, spontan.

Die Feststellung solcher als Fremdkörper wirkender abgebrochener Zahnwurzeln konnte früher nur zufällig bei Operationen entdeckt werden, während uns heute die Röntgenphotographie in zweifelhaften Fällen sicheren Aufschluss und damit auch den einzig richtigen Weg für die Therapie, die operative Entfernung von Mund oder Nase aus, an die Hand gibt.

Als Ergänzung zu den in der Literatur mitgeteilten Fällen ähnlicher Art möchte ich im Anschluss an meinen Vortrag noch eines Falles erwähnen, den Herr Hecht in der an meinen Vortrag sich anschliessenden Diskussion mitgeteilt hat, und der in dem Sitzungsberichte des Aerztlichen Vereins München vom Jahre 1903 (Sonderabdruck aus der Münchener med. Wochenschrift) in der Sitzung vom 11. November S. 67 veröffentlicht ist. Ich habe Herrn Kollegen Hecht gebeten, mir zu gestatten, dass ich den Fall im Anschluss an meinen Vortrag veröffentlichen darf, und lasse nunmehr Herrn Hecht selbst zu Worte kommen:

„Der Fall des Herrn Kollegen Sternfeld ruft mir einen ähnlichen Fall ins Gedächtnis, dessen ich bereits vor zwei Jahren gelegentlich einer Diskussion über die operative Behandlung chronischer Stirnhöhleneiterungen im hiesigen ärztlichen Verein Erwähnung getan:

Meine Patientin, eine 19jährige junge Dame, wurde mir durch ihren Zahnarzt überwiesen, der mir berichtete, dass gelegentlich der Extraktion eines kariösen Mahlzahnes die Wurzel abbrach. Bei dem Versuch, die Wurzel zu extrahieren, war dieselbe plötzlich verschwunden. Nach einigen Tagen schneuzte Patientin die Wurzel zur Nase heraus. Anamnestisch konnte ich noch erfahren, dass Patientin seit angeblich einem Jahre an rechtsseitigem Eiterausfluss aus der Nase und rechtsseitigem Stirnkopfschmerz litt, sonst aber sich vollkommen wohl fühlte. Die Untersuchung ergab ein chronisches, rechtsseitiges Kieferhöhlen-, Siebbein- und Stirnhöhlenempyem. Patientin spülte die Kieferhöhe nun in der Folge durch die Fistel in der Alveole aus. Der Ausführungsgang der rechten Kieferhöhle in die Nase liess eine abnorme Weite erkennen, so dass man annehmen kann, dass die bei dem Extraktionsversuch in die Kieferhöhle eingedrungene Zahnwurzel beim Schneuzen durch einen Luftwirbel aus der Kieferhöhle in die Nase hineingeschleudert und dann herausgeschneuzt wurde.

Der Fall bot aber noch in anderer Weise einen interessanten Befund: Trotz Amputation des Kopfes der mittleren Muschel und Ausräumung der vorderen Sieb-

beinzellen gelang es mit den feinsten Sonden nicht, die Stirnhöhle zu sondieren. Nach vielem Zureden gelang es mir endlich, Patientin zur Eröffnung der Stirnhöhle zu überreden, wobei sich der überraschende Befund ergab, dass die knöcherne Hinterwand der Stirnhöhle zum grössten Teil fehlte und ein grosser Epiduralabszess bestand, der sich bis in die Gegend der Ohrmuschel erstreckte.

Die Operationswunde heilte teils per granulationem, teils per Sekundärnaht, und mit Ausheilen der Stirnhöhlenaffektion heilte auch die Kieferhöhle bald vollkommen ab. Ich habe Patientin seitdem des öfteren wieder zu untersuchen Gelegenheit gehabt, das Heilungsresultat ist dauernd ein gutes geblieben.

XIII.

Sauerstoff-Gasglühlicht.

Von

Dr. **A. Schoenemann,** Privatdozenten in Bern.

Das gewöhnliche Auergasglühlicht erfreut sich wegen seiner vielfachen Vorzüge in der Oto-Rhino-Laryngologie einer allgemeinen Beliebtheit und man kann Heryng nur beistimmen, wenn er (Die Untersuchungs- und Behandlungsmethoden der Kehlkopfkrankheiten. Berlin 1905. S. 30.) sagt, „dass das Auer'sche Glühlicht trotz seiner geringeren Lichtstärke vollkommen zur Untersuchung der Nase, des Rachens und des Kehlkopfes genügt". Ueberdies kommt das Auer'sche Gaslicht dem Tageslicht in qualitativer Hinsicht ausserordentlich nahe. Aus diesem Grunde wird die Eigenfarbe der zu untersuchenden Regionen sehr wenig verändert.

Trotz diesen unbestreitbaren Vorteilen leidet das Auerlicht an zwei nicht zu unterschätzenden Nachteilen: Einmal vermindert sich die Leuchtkraft des Glühkörpers während des Gebrauches in kurzer Zeit, und sodann steht die Lichtintensität auch der neuen Glühkörper immer noch hinter der Lichtintensität des elektrischen Bogen- und Nernstlichtes ganz bedeutend zurück. Dieser letztere Umstand fällt zwar, wie erwähnt, für die gewöhnlichen Untersuchungen nicht so sehr in die Wagschale; wohl aber wird es störend empfunden, wenn es sich darum handelt, möglichst grosse und konzentrierte Lichtmengen durch den einfachen Stirnreflektor in die Tiefen von Körperhöhlen zu senden (Autoskopie, Tracheoskopie, Bronchoskopie, Oesophagoskopie etc.).

Ich habe mich schon lange darum bemüht, durch eine einfache, nicht zu kostspielige, gefahrlose Einrichtung die Leuchtkraft des Gasglühlichtes zu vermehren und glaube, wenigstens soweit unsere spezialistischen Bedürfnisse in betracht kommen, zu einem befriedigenden Resultat gelangt zu sein. Die Vorrichtung, welche schon längere Zeit bei mir in Gebrauch steht, ist in nachstehendem Photogramm dargestellt. Aus der Betrachtung desselben geht hervor, dass der komprimierte Sauerstoff, welcher in dem Stahlzylinder O unter dem Druck von 120 Atmosphären steht, zunächst das Reduzierventil (1) passieren muss. Das dem Reduzierventil (Finimeter) unter einem Druck von höchstens einer halben Atmosphäre entströmende Sauerstoffgas wird vermittelst eines gewöhnlichen Gummischlauches der nach unten sehenden Oeffnung des Glühstrumpfes zugeführt. Den Gummischlach selbst befestigt man mit einem Bindfaden an irgend einem hervorstehenden Teil des Auerbrenners.

Lässt man nun unter diesem ganz schwachen Druck von höchstens einer halben Atmosphäre dem glühenden Auerstrumpf Sauerstoff zufliessen, so wird sofort dessen Leuchtkraft eine viel intensivere und namentlich hat es sich gezeigt, dass ältere Glühkörper, welche infolge längeren Gebrauches einen grossen Teil ihrer ursprünglichen Leuchtkraft eingebüsst hatten, wieder in ihrem früheren Glanz erstrahlten. Exakte photometrische Messungen haben mir ergeben, dass diese geringe Zufuhr von Sauerstoff zum Gasglühlicht genügt, um dem letzteren die Leuchtkraft einer kleineren, elektrischen Bogenlampe zu erteilen. Der Sauerstoffverbrauch

beträgt dabei pro Minute ungefähr 12 Liter. — Von dem Wasserstoff-Sauerstoffwerk in Luzern wird mir der Sauerstoff in grösseren Stahlflaschen zu ca. $^3/_4$ Centimes per Liter geliefert. Es wird zu diesen Zwecken selbstredend nicht der chemisch reine Sauerstoff verwendet, ebensowenig wie für die Luftduschen nach Politzer und dem Katheterismus der Ohrtrompete, zu welchem Verfahren ich mir ursprünglich die ganze Einrichtung für Sauerstoffabgabe angeschafft hatte.

Der Preis für chemisch reinen Sauerstoff zu Inhalationszwecken, der abgefasst in kleinere Ballons in jeder Apotheke erhältlich ist, stellt sich auf ca. 2 Centimes per Liter. Für unsere Leuchtzwecke bietet er aber keinen Vorteil gegenüber dem gewöhnlichen Sauerstoff.

Ich habe deshalb meinen Berechnungen den Preis des gewöhnlicheu billigeren Sauerstoffes zu grunde gelegt, und gefunden, dass abgesehen von den

relativ geringen einmaligen Anschaffungskosten und dem Verbrauch an Leuchtgas, der Sauerstoffverbrauch auf ca. 80 Centimes (= 60 Pfg.) zu stehen kommt, das Liter O zu $^3/_4$ Centimes angenommen.

Für den gewöhnlichen täglichen Gebrauch wäre nun allerdings eine solche Kostenvermehrung der Lichtquelle unpraktisch. Da man aber gerade in den oben angeführten Fällen (Autoskopie, Oesophagoskopie etc.) das Maximum der Lichtstärke nur kurze Zeit braucht, und in der Tat auch jeden Augenblick durch Drehung eines Hahnes am Sauerstoffreduktionsventil dieses Maximum ad libitum ein- und ausschalten kann, so dürfte doch dies neue Sauerstoffgasglühlicht für die Zukunft nicht ganz ohne Bedeutung sein.

XIV.

Eine neue Spritze zum Gebrauch für starres Paraffin.

Von

Prof. Dr. **A. Onodi** (Budapest).

Ich teile kurz meine Spritze für starres Paraffin mit, um sie meinen Fachkollegen zu empfehlen. Die schädlichen Komplikationen beim Gebrauch des warmen Paraffins, ferner die Vorsichtsmassregeln und Störungen bei der Applikation sind wohl bekannt. Die besonderen Vorteile dieser Spritze mit dem Gebrauch des starren

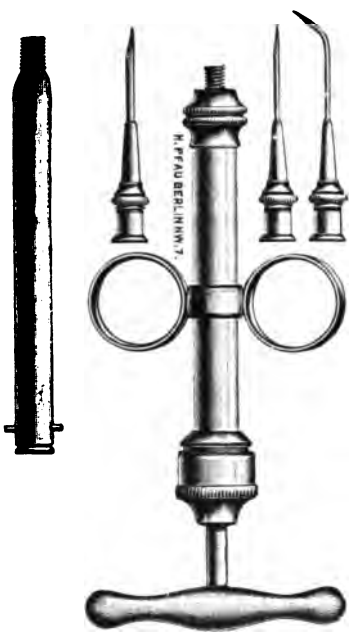

Paraffins sind so einleuchtend, dass die eingehenderen Erörterungen nicht notwendig sind. Dies wird bei Behandlung der ganzen Frage mit den literarischen Angaben später folgen. Jetzt will ich nur die Spritze beschreiben und auf Grund meiner Erfahrungen dieselbe wärmstens empfehlen. Sie kann sowohl in der Rhinologie bei Sattelnasen, Ozäna etc. wie bei verschiedenen anderen ersetzenden plastischen Eingriffen mit bestem Erfolge ohne die Gefahr einer Komplikation angewendet werden.

Die Spritze besteht, wie die Figur zeigt, aus dem äusseren Zylinder, dem inneren Zylinder, der Kolbenstange und der Verschlusskapsel. Der innere Zylinder wird durch das Lumen des äusseren Zylinders so durchgeführt, dass

das Schraubengewinde frei herausragt, die hinten angebrachten beiden Zapfen verhindern durch Eingreifen in einen Schlitz des äusseren Zylinders ein Drehen des Zylinders, während die Schraubenmutter einem Herausfallen desselben vorbeugt. Jetzt wird die Kolbenstange, soweit als es das im inneren Zylinder befindliche Paraffin erlaubt, eingeführt und die Verschlusskapsel, welche auf der Kolbenstange in einem Schraubgewinde läuft auf das Gewinde des äusseren Zylinders aufgeschraubt. Die Kolbenstange kann nunmehr durch drehende Bewegung nach vorn geschraubt werden, wodurch das Paraffin in kaltem Zustande durch die auf dem Nadelkonus aufgesetzte Kanüle hindurchgepresst wird. Die Spritze wird sterilisiert und das sterile Paraffin, welches einen Schmelzpunkt von 48° C. besitzt, wird mit einem sterilen Nickelstäbchen in den inneren Zylinder aus der Glastube durchgestossen. So ist die Spritze für die Applikation fertiggestellt und das starre Paraffin erscheint bei immer gleichmässigem schwachem Drucke als ein dünner Faden. Sowohl die Spritze als die Glastuben mit Paraffin sind bei Herrn Pfau, Berlin, Dorotheenstrasse 67, zu beziehen. Die für Ozänabehandlung notwendige im Knie gebeugte Nadel ist im Etui auch enthalten, auf der Figur fehlt sie. Ausführlicher Artikel wird folgen.

XV.

Internationaler Laryngo-Rhinologen-Kongress.

Türck-Czermak-Gedenkfeier. Wien 1908.

Im Jahre 1908 werden es 50 Jahre sein, dass die klinische Laryngologie und Rhinologie durch Türck-Czermak in Wien begründet wurden. Es darf wohl angenommen werden, dass die Fachgenossen aller Länder Wert darauf legen, dass diese fünfzigjährige Jahreswende eines für die medizinische Wissenschaft so bedeutungsvollen Ereignisses nicht stillschweigend übergangen wird. Von dieser Ueberzeugung, sowie von einem naheliegenden lokalpatriotischen Gefühle geleitet, hat die „Wiener laryngologische Gesellschaft“ den Beschluss gefasst, in der Osterwoche des Jahres 1908 (d. i. von Dienstag, dem 21. bis Samstag, dem 25. April 1908) einen

Internationalen Laryngo-Rhinologen-Kongress

in Wien zu veranstalten. Bei diesem festlichen Anlasse werden wir die Gelegenheit finden, das halbhundertjährige Jubiläum unserer Spezialwissenschaft in würdiger Weise zu feiern.

Das geschäftsführende Komitee beehrt sich hiermit, zur Teilnahme an diesem Kongresse einzuladen.

Wien, Januar 1906.

Sekretär:	Präsident:
Professor Dr. **M. Grossmann**	Professor Dr. **O. Chiari**
Wien IX., Garnisongasse 10.	Wien I., Bellariastr. 12.

Druck von L. Schumacher in Berlin N. 24.

ARCHIV

FÜR

LARYNGOLOGIE

UND

RHINOLOGIE.

HERAUSGEGEBEN

VON

Dr. B. FRÄNKEL

GEH. MED.-RAT, ORD. HONORAR-PROFESSOR UND DIREKTOR DER KLINIK UND POLIKLINIK FÜR HALS- UND NASENKRANKE AN DER UNIVERSITÄT BERLIN.

Achtzehnter Band.

Heft 2.

Mit 3 Tafeln und Abbildungen im Text.

BERLIN 1906.

VERLAG VON AUGUST HIRSCHWALD.

NW. 7. UNTER DEN LINDEN 68.

Inhalt.

		Seite
XVI.	Ueber einen eigenartigen sensiblen Reizzustand des oberen und des unteren Kehlkopfnerven. Von Privatdozent Dr. Georg Boenninghaus (Breslau)	197
XVII.	Ueber die Beziehungen der Grössenvariationen der Highmorshöhlen zum individuellen Schädelbau und deren praktische Bedeutung für die Therapie der Kieferhöhleneiterungen. Von Dr. phil. O. Schürch (Langnau). (Hierzu Tafel I.)	229
XVIII.	Die Statistik der adenoiden Vegetationen. Von Prof. H. Burger (Amsterdam)	258
XIX.	Ueber die sogenannten „blutenden Polypen" der Nasenschleimhaut. Von Dr. Hermann Torhorst (Strassburg i. E.) (Hierzu Tafel II.)	268
XX.	Hypertrophische Rachenmandeln bei Greisen. Von Dr. Paul Georg Frank (Strassburg i. E.)	285
XXI.	Ein Beitrag zum Studium des Infektionsweges bei der rhinogenen Gehirnkomplikation. Von Privatdozent Dr. M. Hajek (Wien). (Hierzu Tafel III.)	290
XXII.	Laryngoscopia subglottica. Von Prof. Dr. Gerber (Königsberg i. Pr.)	301
XXIII.	Mitteilung über Erfahrungen mit Merk'scher Stypticinwatte in der Praxis. Von Dr. W. Uffenorde (Göttingen)	306
XXIV.	Ueber die Anwendung der Hyperämie als Heilmittel nach Bier bei Erkrankungen der oberen Luftwege. Von Dr. L. Polyák (Budapest)	313
XXV.	Ueber regionäre Anästhesierung des Kehlkopfes. Von G. Frey (Bern)	346
XXVI.	Die Reizerscheinungen des Kehlkopfes und der Speiseröhre bei den Läsionen des Magens. Von Dr. Wilhelm Plönies (Wiesbaden)	361
XXVII.	Ein bronchoskopischer Fremdkörperfall. Von Dr. Henrici (Aachen)	375
XXVIII.	Pyocele des Stirn-Siebbeinlabyrinthes. Von Dr. Th. E. ter Kuile (Enschede)	381
XXIX.	Eine Tonsillenklemme. Von Dr. Proebsting (Wiesbaden)	386
XXX.	Eine Cyste der unteren Nasenmuschel. Von Doz. Dr. Alexander Baurowicz (Krakau)	388

Seite

XXXI. Ein Taschenbesteck für Hals-, Nasen- und Ohrenärzte. Von Dr. Sprenger (Stettin) 392

XXXII. Ueber den angeblichen motorischen Effekt der elektrischen Reizung des Sympathicus auf die Kehlkopfmuskeln. Von Prof. Dr. Michael Grossmann (Wien) 394

XXXIIa. Bemerkungen zu den Aufsätzen von weiland Prof. P. Schultz: „Beteiligung des Sympathicus an der Kehlkopfinnervation“ und von Prof. M. Grossmann: „Ueber den angeblichen motorischen Effekt der elektrischen Reizung des Sympathicus auf die Kehlkopfmuskeln.“ Von Prof. Dr. A. Onodi (Budapest) 399

XVI.

Ueber einen eigenartigen sensiblen Reizzustand des oberen und des unteren Kehlkopfnerven.

Von

Privatdozent Dr. **Georg Boenninghaus,** Primärarzt der Abteilung für Hals-, Nasen- und Ohrenkranke am St. Georgskrankenhaus zu Breslau.

Unsere Kenntnisse der sensiblen Neurosen des Kehlkopfes sind sehr beschränkt, weil dem Gegenstande bisher wenig Beachtung seitens der Laryngoskopiker geschenkt worden ist.
Mackenzie.

Seit ungefähr 7 Jahren beobachte ich einen Symptomenkomplex, der sich aus dem grossen und wenig bestimmten Begriff der krankhaften Sensationen des Halses als geschlossenes Krankheitsbild herausheben lässt. Im Vordergrunde der Symptome steht der Schmerz in seinen verschiedensten Abstufungen, der mit ganz bestimmten schmerzhaften Druckpunkten am Kehlkopf und der Luftröhre verbunden ist und sich in der Regel im Verlauf eines Halskatarrhs entwickelt. Da die schmerzhaften Punkte dem Verlauf des oberen und des unteren Kehlkopfnerven entsprechen, halte ich die schmerzhafte Affektion für bedingt durch eine Erkrankung dieser Nerven. Durch ihre relative Häufigkeit und ihre meist sehr günstige Beeinflussung durch äussere Halsmassage gewinnt die Krankheit eine nicht geringe praktische Bedeutung. Dieses und die Tatsache, dass die Erkrankung nur wenig bekannt ist, veranlasste mich, meine Erfahrung über dieselbe im Jahre 1904 in der knappen Form einer kurzen Mitteilung in der Deutschen Medizinischen Wochenschrift unter dem zwar kurzen und prägnanten, aber wissenschaftlich anfechtbaren Titel „Ueber nervösen Halsschmerz" zu veröffentlichen. Jahr und Tag sind vergangen, ohne dass meine Mitteilung eine besondere Beachtung in der Fachliteratur gefunden hätte. Die Befürchtung, dass meine für die Praxis wichtige Beobachtung der Vergessenheit anheimfalle, und die weitere Erfahrung, die ich über die fragliche Erkrankung sammelte, veranlassen mich zu dieser ausgedehnteren Veröffentlichung. Sie soll 1. das Krankheitsbild auf Grund von eigenen Krankengeschichten aufbauen, 2. die in der Ueberschrift niedergelegte Anschauung über die Natur der Erkrankung motivieren und 3. die bisherigen in der Literatur zerstreuten Notizen über ähnliche Beobachtungen zusammenstellen.

I. Eigene Beobachtungen.

Von den nachstehenden 82 Krankengeschichten stammen 51 aus meiner Privatpraxis, 27 aus meiner früheren Poliklinik, jetzigen Poliklinik des St. Georgskrankenhauses und 4 aus der Königl. Universitäts-Poliklinik für Ohren-, Nasen- und Kehlkopfkrankheiten. Letztere verdanke ich der Güte des Herrn Professor Hinsberg und Herrn Dr. Freytag. Die Krankengeschichten sind, was Ausführlichkeit anbelangt, sehr verschieden. Die ältesten, solange mir das Bild selbst noch nicht klar war, sind ausführlicher, ebenso die jüngsten, als sich die Notwendigkeit einer ausführlicheren Publikation herausstellte. Die poliklinischen sind im allgemeinen kürzer, was sich aus dem Getriebe einer Poliklinik erklärt, welche wenig Zeit zum Schreiben lässt; die Beobachtungen an sich sind aber deshalb nicht weniger zuverlässig, fast im Gegenteil, denn die poliklinischen, meist einheimischen Patienten mit ihrer bekannten Ausdauer gestatten eine so häufige Beobachtung und Kontrolle, wie sie in der Privatpraxis nur ausnahmsweise möglich ist. Deshalb glaube ich, dass in der Zuverlässigkeit die Krankengeschichten einen gleichen Wert beanspruchen dürfen. Die Auswahl derselben war eine durchaus kritische, und wäre es mir darum zu tun gewesen, mit möglichst vielen Fällen hervorzutreten, so hätte ich ihre Zahl leicht auf das Doppelte erhöhen können.

Krankengeschichten.

a) Rechter oberer Druckpunkt.

1. Frl. M., Kaufmannstochter aus Pr., 20 Jahre alt, den 7. Februar 1899. Seit 4 Jahren Schmerz im Halse, meist in der rechten Halsseite, ins Ohr ausstrahlend, oft tagelang vorhanden, oft tagelang nicht. Stimme von jeher belegt, Verschleimung des Halses und Hüsteln ebenfalls von jeher. Patientin hat sich mit diesem Zustand abgefunden und kommt nur wegen der Schmerzen. — Nase gut durchgängig, nur leichte Hypertrophie der hinteren Enden der unteren Muschel. Kleiner Rest der Rachenmandel. Hypertrophie der linken Gaumenmandel. Leichte Pharyngitis lateralis. Schwäche der Interni. Rechte Lungenspitze gedämpft mit verschärftem Atmen. P. kennt so genau die Stelle des Schmerzes, dass sie mir dieselbe mit einer Bleistiftspitze bezeichnen kann. Es ist die Mitte zwischen rechtem grossen Zungenbeinhorn und oberem Rande des rechten Schildknorpels, ganz seitlich, dort wo der Nervus laryngeus superior die Membrana hyo-thyreoidea durchbricht. — Dieses ist der erste von mir beobachtete Fall. Ich kauterisierte beide unteren Muscheln, entfernte die Gaumen- und Rachenmandel ohne geringsten Erfolg. Im Oktober und November 1899 faradisierte ich die Kehlkopfmuskeln und den Schmerzpunkt ohne Erfolg. Schliesslich massierte ich mit vollem Erfolge, was den Schmerz anbelangt. Heilung bestand noch vor 1 oder 2 Jahren, als Patientin mich wieder besuchte.

2. Kaufmann B. aus Breslau, 42 Jahre alt, 10. September 1901. Grosser, starker, blühender Mann. Etwas nervös. Seit einem Jahre brennendes trockenes Gefühl rechts am Kehlkopf lokalisiert, ins Ohr ausstrahlend. Nase seit langem verstopft, viel verschleimt. Beiderseits leichter chronischer Mittelohrkatarrh. Hypertrophie beider unteren Muscheln. Chronische Pharyngitis und Laryngitis. Typischer rechter oberer Druckpunkt. Nase wird in Ordnung gebracht, doch erst Massage beseitigt das Brennen. Dauererfolg bis heute.

3. Kaufmann G. aus Breslau, 36 Jahre alt, 14. November 1901. Seit 8 Wochen Halsschmerz rechts den ganzen Tag über, sich verstärkend beim Leerschlingen. Von jeher verschleimt. Otitis media chronica cat. duplex. Rhinitis, Pharyngitis, Laryngitis chronica simplex. Typischer rechter oberer Druckpunkt. Selbstmassage. Heilung in kurzer Zeit. Vor einem Jahr Katheterkur ohne Erfolg. Heilung des Schmerzes bestand fort.

4. Uhrmachersfrau W. aus G., 45 Jahre, 30. Juli 1901. Durch schnelle Geburtenfolge nervös und blutleer gewordene Frau, noch menstruiert. Ohne spezifisch hysterische Symptome. Seit 4 Jahren halsleidend: im Vordergrund steht permanenter Wundschmerz an der rechten Halsseite, bohrend, oft wehenartig anschwellend; vielfach Halsärzte konsultiert. Nasenmuscheln leicht geschwollen und feucht. Im Rachen einzelne erweiterte Gefässe auf blassem Grunde. Links ein kleines Granulum, keine Follikelretention. Im Larynx nur Stimmbänder abnorm feucht und mit grauschwarzem Schleim ziemlich reichlich bedeckt. Im gerötcten Nasenrachen Borke. Typischer rechter oberer Druckpunkt. Selbstmassage. Nasenspülung. Arsen. — 1. September 1901 Hals besser, queruliert über Schlaflosigkeit, Druck zwischen den Augen etc. 2. November 1901 Hals gut. 7. Januar 1904 Hals gut, akuter Schnupfen, queruliert weiter. 14. Januar 1906 die wunde Stelle rechts ist wieder vorhanden, doch nur bemerkbar beim heissen Trinken und Speichelschlingen. Verschwindet tagelang nach Massage. Status des Halses wie früher, typischer Druckpunkt rechts oben. Sterno-hyoideus tadellos palpabel.

5. Kaufmann K. aus L., 54 Jahre, 11. August 1903. Gesunder Mann, seit 15 Jahren leichter Ikterus der Conjunctivae unbekannten Ursprungs. Seit vielen Jahren eine gewisse Stimmschwäche, besonders beim Gesang. In Reichenhall angeblich „Dehnung eines Stimmbandes“ erkannt. Vor 3 Monaten in Warmbrunn heftige Erkältung, seitdem Drücken an der rechten Halsseite beim Leerschlingen und Trockenheit im Schlund. — Chronische Pharyngo-laryngitis simplex, typischer rechter oberer Druckpunkt. Weiterer Verlauf unbekannt.

6. Steueraufseher S. aus R., 37 Jahre alt, 5. Oktober 1903. Gesunder Mann. Erkrankte schon 1890 ähnlich wie jetzt, damals von Tobold durch Elektrisieren geheilt. Seit $^1/_2$ Jahre Kratzen im Halse, rechts am meisten, als ob dort ein Grützkorn stecke. Manchmal dadurch Schlaf unterbrochen. — Chronische Pharyngo-Laryngitis spl. Typischer oberer rechter Druckpunkt. — Gurgeln etc., Selbstmassage. — 10. März 1905: Es war alles gut. Vor 2 Monaten Erkältung, seitdem die alten Beschwerden, dazu Kitzeln seit 3 Tagen, so dass vor Husten keine Nachtruhe. Wieder typischer Druckpunkt rechts oben. Inhalieren, Selbstmassage, abends Morphium.

7. Vorsteher W. aus Breslau, 35 Jahre alt, 10. November 1903. Seit 2 Jahren sehr oft belegte Stimme, dazu Trockenheit ohne Husten und Auswurf. Mutter an Phthise gestorben? Fürchtet deshalb, die Schwindsucht zu haben. — Einfache chronische Laryngitis. Typischer, doch nicht sehr schmerzhafter rechter oberer Druckpunkt. Leichte Dämpfung beider Spitzen ohne Atemveränderung. Keine Abmagerung, keine Nachtschweisse. Inhalieren; Selbstmassage; Beruhigung. — Nichts mehr vom Pat. gehört.

8. Restaurateursfrau St. aus Breslau, 40 Jahre alt, 1. Mai 1904. Einzige Klage: Räuspern und Auswurf seit vielen Jahren, doch dieses stört nicht. Es stört lediglich Schmerz an der rechten Seite des Halses, der ebenso lange besteht; nach längerem Sprechen vermehrt er sich; „der Speichel geht rechts

nicht hinunter". — Robuste Frau. Chronische Laryngitis. Rechter oberer, nicht sehr schmerzhafter typischer Druckpunkt. Im unteren Halsdreieck rechts taubeneigrosse indolente Drüse. Einmalige Konsultation.

9. Kaufmannsfrau H. aus Breslau, 30 Jahre alt, 27. Oktober 1905. Gesunde, nur leicht erregbare Frau. An Ozaena mehrfach früher von mir behandelt. Seit 8 Tagen Stechen in der rechten Halsseite, besonders beim Schlingen des Speichels und beim Gähnen, ins rechte Ohr ausstrahlend. Rhinitis atrophica. Pharyngitis atrophica. Laryngitis chronica. Pachydermie der hinteren Larynxwand. Typischer Druckpunkt rechts oben. Selbstbehandlung mit Lugol und Massage. Nach 8 Tagen ist der Schmerz verschwunden und ist bis heute nicht wiedergekehrt.

10. Bauergutsbesitzer R. aus D., 30 Jahre alt, 11. November 1905. Seit einem Jahre Stimme matt und Hüsteln. Gesunder Mann. Aus dem linken Morgagni'schen Ventrikel im vorderen Drittel ragt ein glatter rötlicher Tumor (Fibrom?) heraus, der sich auf das linke Stimmband legt. Exstirpation. Gute Stimme. — 12. Dezember 1905: Seit 14 Tagen Schnupfen, Husten, Heiserkeit. Seit 8 Tagen fortwährender, doch nicht starker Druck in der rechten Halsseite, sich verstärkend beim Leerschlingen. Stimme klar. — Pharynx diffus gerötet, dito obere Larynxapertur. Stimmbänder normal. Kein Rezidiv. Typischer oberer rechter Druckpunkt, den Patient selbst gefunden hat und genau bestimmt. Nach minutenlanger Massage kann Patient den Punkt nicht mehr genau bestimmen, da Druckschmerz fort. Selbstmassage. Weiterer Verlauf unbekannt.

11. Arbeiterfrau H. aus W. 27 Jahre alt, 3. Januar 1906. Blasse Frau, ohne hysterische Symptome, oft an Kopfschmerz und an Mandelentzündung leidend. Seit einer solchen vor $^1/_4$ Jahre steckt es in der rechten Halsseite, bald nur wenig, als ob ein Haar dort sässe, bald aber direkt schmerzhaftes Drücken, besonders beim Leerschlingen. — Nase normal. Im Pharynx dünner Schleimbelag und einzelne wenig empfindliche Granula. Leichte doppelte Mandelhypertrophie ohne Pfröpfe. Stimmbänder feucht und schleimig, leicht walzig; hintere Wand glatt, gleichmässig verdickt, ohne Ulzeration. Trachea injicirt, mit Schleimflöckchen bedeckt. Dämpfung der rechten Spitze mit verschärftem Atmen ohne Rasseln. Mittelgrosse weiche Struma, bis an das Sternum reichend. Patientin kennt die Schmerzstelle sehr genau. Sie bezeichnet als solche den oberen Druckpunkt rechts mit absoluter Sicherheit. Schon bei mässigem Druck schmerzhaftes Verziehen des Gesichtes. Selbstmassage.

12. Eisendreher R. aus Breslau. 30 Jahre alt. Polikl. 1899. No. 236. Vor 2 Jahren fieberhafte Halsentzündung, seitdem Schmerz rechts im Halse, spontan stets sich vermehrend beim Schlingen und Sprechen. Druckschmerzhaft der rechte obere Punkt.

13. Arbeiter W. aus Breslau. 64 Jahre alt. Polikl. 1900. No. 637. Seit $^1/_2$ Jahr in der Gegend des Kehlkopfes rechts Schmerz bei Druck und beim Schlingen. Pharyngolaryngitis chron. Rechter oberer Druckpunkt.

14. Gerichtsdiener S. aus Breslau. 65 Jahre alt. Polikl. 1900. No. 494. Seit 3 Jahren beim Essen und beim Leerschlingen Schmerz in der Kehlkopfgegend. Laryng. cat. chr. spl.; typische Druckstelle oben rechts. Früher angeblich Zucker, jetzt nicht.

15. Frl. B., Nähterin aus Breslau. 44 Jahre alt. Polikl. 1904. No. 577. Seit $^1/_2$ Jahr Kitzel und Husten, Gefühl eines Haares. Keine Hysterie. Pharyng.

et Laryngitis chron. Typischer oberer rechter Druckpunkt. Pat. längere Zeit von mir gepinselt und massiert, Ausgang mir nicht mehr erinnerlich.

16. Barbier M. aus Breslau. 41 Jahre alt. Polikl. 1904. No. 711. Pat. leidet an chron. Laryngitis mit typischem oberen Druckpunkt rechts. Kommt von Zeit zu Zeit, wenn es wieder schlimmer wird.

17. Schneidersfrau Sch. aus Breslau. 34 Jahre alt. Polikl. 1904. No. 799. „Quetschen" im Hals seit 2 Jahren. Leichte chron. Laryngitis mit typischem oberen rechten Druckpunkt. Pat. wurde längere Zeit behandelt, schliesslicher Ausgang unbekannt.

18. Haushältersfrau T, aus Breslau. 30 Jahre alt. Polikl. 1904. No. 122. Seit $^1/_2$ Jahr Drücken im Halse. In anderer Polikl. lange gepinselt und „etwas mit einer Schere vom Kehlkopf abgezwickt". Pharyngo-Laryngitis chron. Typischer oberer rechter Druckpunkt. Massage bringt bald Besserung. Ausgang nicht erinnerlich.

19. Schlosser K. aus Breslau. 34 Jahre alt. Universitäts-Polikl. für Ohren-, Nasen- und Kehlkopfkrankheiten. 13. Dezember 1905. Gesunder kräftiger Mann. Vor $1^1/_2$ Jahren, einige Wochen nach Schnupfen, Husten und Trockenheit im Halse, traten Schmerzen in der rechten Halsseite auf beim Leerschlingen und stetes Druckgefühl daselbst. Bisweilen blitzartige Stiche an derselben Stelle, sogar gelegentlich in der Nacht. Verschleimung. Pat. fürchtet Krebs zu haben, da sein Vater daran starb. Befund: Links Crista, diffuse Pharyngitis, Stimmbänder schmutzig grau, auf dem linken einige kleine Granula. Trachealringe gut abgegrenzt, keine Injektion, kein Schleim. Typischer oberer rechter Druckpunkt, den Pat. selbst gefunden hat und mit dem Bleistift genau bestimmt. Selbstmassage. 24. Januar 1906. Schmerz ist fort, nur gelegentlich kommt er auf kurze Zeit. Pat. gibt den Druckpunkt noch genau an, der noch etwas empfindlich, aber nicht schmerzhaft. Geblieben ist die Verschleimung, deretwegen Pat. heut noch einmal wiederkommt.

b) Linker oberer Druckpunkt.

20. Frau Direktor S. aus N.. 43 Jahre alt, 15. Oktober 1899. Gesunde, nur etwas anämische Frau. Seit $1^1/_2$ Jahren, in Pausen von 3—4 Wochen, vorwiegend in der linken Halsseite Stiche oder Brennen oder Wundsein. Seit 14 Tagen fortwährend dieselben Stiche, selbst nachts, die nicht durch Schlingen, wohl aber durch Sprechen sich verstärken. Weder Heiserkeit, noch Auswurf, noch Husten. Vollkommen negativer Spiegelbefund. Trotzdem typischer linker oberer Druckpunkt. Selbstmassage, Eisen.

21. Förster K. aus D. Ca. 40 Jahre alt, 19. Januar 1901. Seit Juni 1900 allmählich zunehmender Halsschmerz, tagelang, mit tagelangen Zwischenräumen. Es ist ein Stechen, welches links immer an derselben Stelle sitzt, die Pat. genau kennt: typischer linker oberer Druckpunkt, ganz geringe chronische Pharyngo-Laryngitis. Selbstmassage, Arsen. Pat. war im Laufe der Jahre öfter bei mir, nur von Zeit zu Zeit geringe Rezidive, die auf Massage schwanden.

22. Prokurist H. aus Breslau. 46 Jahre alt, 1. Februar 1902. Seit 5 Jahren Hals anfällig: Stets Husten, Auswurf, besonders morgens, graugallertig. Selten heiser. Seit 3 Wochen stechender Schmerz in der linken Halsseite, permanent vorhanden, nachts jedoch nicht, weniger schmerzhafter, als quälender Zustand. Der Schmerz gleicht einem Wundschmerz. Einfache chronische Laryngitis, typischer

linker oberer Druckpunkt. Wochenlange Pinselung ohne Erfolg, dieser tritt erst ein, aber relativ langsam, nach Massage. Heilung bis heute.

23. Gerichtsdiener W. aus L. 35 Jahre alt, 5. Mai 1904. Seit $^1/_2$ Jahr etwas Hüsteln. Das Wesentliche jedoch ist ein permanenter, selbst nachts vorhandener Schmerz an der linken Halsseite, der weniger durch seine Stärke als durch die Dauer für den Patienten sehr quälend ist. Leichte Laryngitis chron. Typischer linker oberer Druckpunkt Arsen, Massage. Weiteres unbekannt.

24. Chemiker Z. aus G. 40 Jahre alt, 16. September 1903. Gesunder robuster Mann, nur seit dem 16. Lebensjahre seltene aber schwere Gichtanfälle, die 2 mal mit schwerer Halsentzündung begannen. Seit 4 Wochen Trockenheit, Schleimauswurf, Schmerz beim Leerschlingen. Chrom. Pharyngo-Laryngitis. Ziemlich starke Muschelhypertrophie. Gurgeln. — 22. August 1904. Das ganze Jahr gesund, nur seit $^1/_2$ Jahr Urate unter den Fingernägeln (breiter weisser Saum). Seit 4 Wochen nach einfacher Angina Trockenheit und Drücken im Halse. Charakteristischer Druckpunkt links oben. Selbstmassage. Heilung bald.

25. Inspektor K. aus G. 37 Jahre alt, 5. August 1905. Nervöser, überarbeiteter, sonst gesunder Mann. Seit 8 Wochen Halsschmerz, stets auf der linken Seite. Etwa 8 Tage stärker, dann wieder 8 Tage schwächer. Verstärkung beim Leerschlingen, bisweilen beim Gähnen und beim Sprechen. Rhin. chron. hypertr.; Pharyngo-Laryngitis chron. Nicht sehr starker, aber typischer Druckpunkt oben links.

26. Gastwirtstochter R. aus M. 18 Jahre alt, 12. November 1905. Gesundes Mädchen. Hals von jeher anfällig, Hüsteln von jeher, aber wenig, beim Singen schnell Heiserkeit. Leicht erregte und ängstliche Natur, ohne spezifisch hysterische Symptome. — Vor 3 Monaten Schnupfen und Husten, seitdem „Quetschen" links, das beim Leerschlingen zunimmt. Nase normal, ohne Atrophie. Pharyngitis atrophica mit zäher Schleimschicht. Stimmbänder graurot, etwas matsch, feuchter als normal. Typischer linker oberer Druckpunkt. Sofortige Milderung der Beschwerden durch Massage. Gurgeln, Inhalation, Selbstmassage. Einmalige Konsultation.

27. Frl. H., 63 Jahre alt, aus Breslau, 4. Dezember 1905. Früher sehr nervöse, nach Myomoperation im Jahre 1887 und 1888 ruhig gewordene Dame. Seit einem Jahre Schmerz in der linken Halsseite, gegen das linke Ohr ausstrahlend. Nase normal, Rachen diffus gerötet, Stimmbänder abnorm feucht, hintere Wand gerötet und dicker als normal. Hals sehr kurz, plump und dick. Nach 3 maliger Untersuchung lässt sich trotzdem mit Sicherheit folgendes bestimmen: Sehr scharf umschriebener linker oberer Druckpunkt; von ihm ausgehend ist ein tiefer Druck hinter dem horizontalen Unterkieferast, diesem folgend bis nahe an den Proc. mastoideus hinan, überaus unangenehm. 17. Januar 1906: Wenig Besserung durch Selbstmassage, die falsch und sehr ungeschickt ausgeführt wird.

28. Stationsgehilfenfrau K., 38 Jahre alt, aus Breslau. Polikl. 1901 No. 415. Seit einem Jahre Schmerz im Halse. Typischer Druckpunkt links oben. Weitere Notizen fehlen.

29. Buchdruckersfrau, 28 Jahre alt, aus Breslau. Polikl. 1901 No. 646. Seit einem Jahre stetes schmerzhaftes „Krampfgefühl", sich vermehrend beim Schlingen, links am Halse. Ebenso lange häufig heiser. — Anämie. Laryngo-Pharyngitis chr. spl. levis. Typischer linker oberer Druckpunkt.

30. Schlossersfrau K., 28 Jahre alt aus Breslau. Polikl. 1902 No. 517. Seit $^1/_2$ Jahre Reissen und Brennen links im Halse, dazu Verschleimung. Leichte Laryngitis cat. mit Schleimklümpchen auf den Stimmbändern. Ganz typischer oberer linker Druckpunkt.

c) Rechter unterer Druckpunkt.

31. Schneidermeister P. aus R., 50 Jahre alt, 29. Mai 1899. Seit $^1/_2$ Jahre Halsbeschwerden: Rechte Halsseite selten spontan, stets aber bei Druck schmerzhaft. Sie ist wie „verlahmt, verklebt". Von dort aus strahlt es ins rechte Ohr, als wenn es verlegt sei, „es kommt heiss und kalt aus dem Ohr". — Ueberaus magerer Mann mit gesunden Organen. Sehr weite Halsorgane, wie man sie sonst nur bei abgemagerten Phthisikern sieht. Leichte chronische Pharyngo-Laryngitis. Stimmbänder sehr breit, schmutzigweiss, lateraler an die klaffenden Ventrikel stossender Teil braunrot. Ueber Luftröhre fehlen Notizen. Lungen gesund. Ohr gesund. — Der Mann, welcher mir noch lebhaft vor Augen steht — es war der erste Fall von unterem Druckpunkt, den ich sah — bezeichnet als Sitz des Schmerzes mit absoluter Genauigkeit den rechten unteren Druckpunkt dicht über der Clavicula. Beim Drücken schmerzhaftes Verziehen des Gesichtes. Bemerkenswert erscheint mir, dass ich den Schmerzpunkt schon gleich damals als Rekurrenspunkt auffasste, denn die Notiz heisst kurz und bündig: „Druckschmerz am N. recurrens d.". — Ich sah den Patienten nicht mehr wieder.

32. Reisender Z., 36 Jahre alt, aus Breslau. Anhänglicher Patient, den ich von Zeit zu Zeit sehe. Er leidet an Frühjahrs- und Herbstkatarrhen. Am 1. März 1903 kommt Patient mit der Angabe, dass diesmal sein Katarrh anders verlaufe als sonst, er habe jetzt Schmerz im Halse. Typischer rechter unterer Druckpunkt. Selbstmassage. Heilung.

37. Monteur K. aus B., 50 Jahre alt, 26. Mai 1901. Weihnachten 1900 Influenza, seitdem „Halsdruck um den ganzen Hals bis in die Ohren; die Schmerzen gehen bis auf die Brust, als wenn es wund wäre". Etwas Husten, Keine Heiserkeit. Einfache chronische Pharyngo-Laryngitis. Typischer rechter unterer Druckpunkt. Inhalationen, Gurgeln, Selbstmassage. Weiteren Notizen fehlen.

34. Professor E. aus B., ca. 40 Jahre alt, 16. Juni 1901. Sehr starker Neurastheniker. Nach längerem Sprechen vor 3 Wochen Hustenreiz, der 24 Stunden dauerte. Dann stellte sich Brennen und Drücken an der rechten Seite und in der Mitte ein, das stets vorhanden, an Intensität verschieden, besonders gross beim Sprechen ist. Nachts Ruhe. Einfacher chronischer Katarrh; auf rechtem Stimmband kleines rotes Papillom. 26. September 1901: Keine Besserung. Jetzt wird typischer rechter unterer Druckpunkt notiert. Selbstmassage. Ausgang unbekannt.

35. Weinhändlersfrau B., 45 Jahre alt, aus B. Nervöse sterile Frau. Mehrfach von mir an Halskatarrhen früher behandelt, zuletzt 1897. 16. August 1901: Seit $^1/_2$ Jahre „Fressen innen am Kehlkopf und unbequemer Druck vorn am Halse", Polypoide Hypertrophie der mittleren Muscheln, einfache Hypertrophie der unteren Muscheln (nachts Mundatmung). Pharyngitis chron. spl.; breite Hypertrophie der Zungentonsille. Hintere Larynxwand gerötet. Typischer rechter unterer Druckschmerz in der Mitte zwischen Ringknorpel und Schlüsselbein. Verzicht auf Nasenbehandlung. Selbstmassage. Heilung.

36. Stud. phil. S. aus G., 1, August 1902. Seit $^1/_2$ Jahre schmerzhafter

Druck in rechter Halsseite, nachts fehlend, beim Leerschlingen sich verstärkend. Ausstrahlung ins rechte Ohr und auf die rechte Brust. Mandelpfröpfe (weiter kein Halsbefund notiert). Typischer rechter unterer Druckpunkt in der Mitte zwischen Ringknorpel und Jugulum. Selbstausdrücken der Mandeln, Selbstmassage. — Kam später einmal wieder, berichtend, dass die Entfernung der Pfröpfe keinen Einfluss auf den Schmerz habe, wohl aber die Massage.

37. Frl. P., ca. 30 Jahre, aus Breslau. 8. Februar 1903. Von jeher anfälliger Hals. Oft Heiserkeit und Schlingschmerz. Jetzt ziehender Schmerz im Hals auch nachts. Chronische Pharyngo-Laryngitis. Typischer rechter subklavikulärer Druckpunkt. Selbstmassage. Gelegentlich erfahren, dass es bald gut wurde.

38. Kaufmann L., 29 Jahre alt, aus Breslau, 4. Juli 1903. Gesunder, blühender, untersetzter Mensch. Seit Februar 1903 Druck und Trockenheit im Halse, daneben bisweilen blitzartiges Stechen. Vielfach spezialärztlich behandelt. Leichte Pharyngo-Laryngo-Tracheitis chron. Ganz typischer rechter unterer Druckpunkt. Gurgeln, Selbstmassage. 3. August 1903: Druck und Stiche haben sich gebessert, Trockenheit nicht. Druckpunkt derselbe. Patient massiert seinen kurzen festen Hals sehr ungeschickt. Massage durch mich. 12 Sitzungen. Beschwerden täglich geringer, schliesslich gleich Null. Kontrolle 13. November 1903 und 29. Dezember 1903. Ich treffe Patient gelegentlich, er ist bis heute ohne Rezidiv.

39. Kontrolleur G., 29 Jahre alt, aus Breslau, 13. Februar 1904. Seit 14 Tagen spontan ohne Erkältung Stechen rechts im Halse, aber nur beim Leerschlingen. Nase und Hals gesund. Typischer rechter unterer Druckpunkt dicht am Cricoid. Selbstmassage. Gelegentlich erfahren, dass es geholfen hat.

40. Buchhaltersfrau K., 29 Jahre alt, aus Breslau, 11. August 1903. Gesunde Frau. Seit 4—5 Wochen ein eigenartiges nicht näher zu charakterisierendes Druckgefühl im Halse. Es handelt sich um eine akute Laryngitis mässigen Grades mit ausgesprochenem rechten unteren Druckpunkt. Nach 5 maligem Pinseln und Massieren Besserung bis Frühjahr 1904. Dann wieder der alte Druck verbunden mit Husten und Auswurf. Wieder akute Laryngitis mit dem typischen Druckpunkt. Gurgeln, Selbstmassage. 11. November 1904: Seit 8 Tagen wieder der alte Zustand. Wieder typischer Druckpunkt.

41. Buchhalter A., 64 Jahre alt, aus Breslau, 27. Juli 1904. Von jeher verschleimt. Seit 2 Monaten Drücken beim Leerschlingen. Pharyngitis granulosa. Laryngitis chron. Typischer Druckpunkt unten rechts. Selbstmassage, Heilung. 25. November 1905: Seit diesem Winter wieder Halsbeschwerden, doch ganz anderer Art als damals. Drücken kontinuierlich, keine Verschlimmerung beim Leerschlingen; Massage nutzt diesmal nach Ansicht des Patienten nichts, weil der Sitz des Schmerzes nicht rechts unten am Halse ist, sondern an der hinteren Rachenwand. Bei Sondenberührung des grössten der Granula, rechts dicht neben der Mittellinie sitzend, Schmerz. Kein anderer Druckpunkt. Aetzung des Granulums mit Chromsäure. 27. Dezember 1905: Baldige Heilung, bis heute von Bestand.

42. Kassierer G., 31 Jahre alt, aus Breslau, 31. Oktober 1904. Von jeher anfälliger Hals. Seit $^1/_4$ Jahre Druck beim Leerschlingen. Laryngitis cat. chron. Typischer unterer Druckpunkt rechts. Selbstmassage. Heilung.

43. Reisender B., 26 Jahre alt, aus Z., 13. März 1904. Seit 4 Tagen starker Halsschmerz. Pharyngitis acuta, besonders starke Schwellung der Seitenstränge.

Laryngitis acuta. Kein Druckpunkt. 30. März 1904: Besser, aber es blieb Stechen zurück. Typischer unterer rechter Druckpunkt. Selbstmassage. 20. Mai 1904: gut.

44. Fleischermeister E. aus Breslau. 42 Jahre alt, 10. August 1904. Vor 3 Monaten Erkältung des Halses, es blieb bis heute permanenter brennender Halsschmerz, der nach der Brust und dem Unterkiefer ausstrahlt. Einfache chron. Pharyngo-Laryngo-Tracheitis. Typischer rechter unterer Druckpunkt. 7 mal von mir gepinselt und massiert. Sehr gebessert. Zur Nachkur Anfang September nach Salzbrunn. Gelegentlich erfahren, dass alles gut geworden.

45. Eisenbahnbetriebssekretär F. aus Breslau. 50 Jahre alt, 31. August 1904. Rachenkatarrh schon lange. Seit etwa 8 Tagen „trockenes, würgendes, ziehendes Gefühl im Hals" ohne Bevorzugung einer Seite oder einer Stelle, das sich „bis in den Magen herunter zieht". Typischer rechter unterer Druckpunkt. Einfacher chronischer Halskatarrh. — Zunächst Selbstmassage, doch sehr ungeschickt, wenig Besserung. Dann Massage durch mich mit gutem Erfolge. Beinahe ohne Beschwerden, als Pat. im Oktober an Pneumonie (?) erkrankt. Nachher gesund.

46. Bankbuchhalter M. aus Breslau. 51 Jahre alt, 8. Januar 1906. Von jeher Räuspern, Husten und Kurzatmigkeit. Seit 5 Wochen dumpfes, schneidendes Gefühl in der Kehle, permanent, dadurch Schlaf gestört. Verstärkt durch den Kragendruck beim Beugen des Kopfes, nicht verstärkt durch Schlingen und Sprechen. Cyanose und Schwellung des Gesichtes. Chronische Pharyngitis mit Seitensträngen. Oberer Kehlkopfraum gerötet, Stimmbänder schmutzig rot, feucht. Trachea diffus injiziert. Sehr kurzer dicker, schlecht palpabler Hals. Halstrachea nur 2 cm lang. In der Mitte dieser Strecke typischer Druckpunkt rechts. „Ich dachte, das Schneiden sässe ringsherum, jetzt merke ich, dass es nur rechts sitzt, denn der Schmerz, den Sie dort durch den Finger erzeugen, ist genau der Schmerz, den ich immer habe." Starkes Lungenemphysem mit Bronchialkatarrh. Massage durch die sehr geschickte Frau.

47. Stationsgehülfe H. aus H. 41 Jahre alt, 21. Januar 1906. Etwas blasser, hagerer, kleiner Mann, bis auf die Halskrankheit ganz gesund. Seit Juli 1905 Schmerz im Halse, stechend, brennend. Sitz rechte Seite von der Kehle bis zur Mitte der Brust. Im November und Dezember 1905 war er sehr heftig, so dass er den Schlaf raubte, jetzt wieder erträglicher, aber den ganzen Tag vorhanden. Verschlimmerung des Schmerzes beim Leerschlingen und beim Sprechen. Stimme schnell belegt. — Unregelmässiges Septum, Hypertrophie der hinteren Muschelenden, doch ohne Verlegung der Luftpassage in der an und für sich geräumigen Nase. Leichte Rötung des Pharynx und Nasopharynx, mit leichtem Schleimbelag. Keine Granula, keine Seitenstränge, keine Retention in den sehr kleinen Mandeln. Oberer Kehlkopfraum leicht gerötet. Stimmbänder schmutzig rötlich, leicht walzig. Atrophie der Taschenbänder. Gleichmässige Verdickung der hinteren Wand. Trachea, 6—8 oberen Ringe sichtbar, gerötet. Kurzer, magerer Hals, leicht palpabel. Distanz Ringknorpel—Clavicula nur 3 cm lang. Diese ganze Strecke rechts seitlich druckschmerzhaft, am stärksten aber der unterste Punkt. „Das ist die schlimme Stelle." Links kein Schmerz. Absolut eindeutiger Fall. Lungen gesund. — Selbstmassieren, intelligenter und geschickter Mann. Nach der Massage bemerkt Pat. zwischen rechts und links keinen Druckunterschied mehr.

48. Sekretärsfrau S. aus W. 25 Jahre alt. Polikl. 1902. No. 514. Seit 3 Jahren steril verheiratet, Menses ohne Störung, keine manifeste Hysterie. Anämie. Seit 1/4 Jahr in der Mitte des Halses, Schmerzen beim Leerschlingen. Bisweilen Heiserkeit und Schleimauswurf. Leichte hintere Muschelhypertrophie, Leichte Laryngitis. Kleine weiche Struma. Typischer Druckpunkt rechts unten. Selbstmassage, Inhalieren.

49. Haushältersfrau B. aus Breslau. 36 Jahre alt. Polikl. 1904. No. 451. Seit 5 Wochen stets „übles Gefühl" im Halse und Drücken beim Leerschlingen. Pharyngo-Laryngitis chron. Typischer Druckpunkt unten rechts. Massage durch mich. Pinselung. Schliesslicher Ausgang nicht erinnerlich.

50. Arbeiterfrau Z. aus Breslau. 52 Jahre alt. Polikl. 1904. No. 957. Seit 1 Jahre Halsschmerz. Mandeln deshalb schon von anderer Seite herausgenommen, jedoch ohne Besserung. Typischer unterer rechter Druckpunkt. Massage durch mich. Heilung.

51. Witwe H. aus Breslau. 55 Jahre alt. Polikl. 1904. No. 1030. Stechender Halsschmerz beiderseits seit lange, seit 1/4 Jahr Verschlimmerung. Pharyngo-Laryngitis chron. Typischer Druckpunkt rechts unten. Pinselung, Massage. Schliesslicher Ausgang nicht erinnerlich.

52. Maschinistenfrau B. aus Breslau. 36 Jahre alt. Polikl. 1905. No. 30. Blasse, durch stete Halsschmerzen herabgekommene Frau. Seit 1/2 Jahr Kratzen und Stechen im Halse, seit 3 Monaten schlimm. Schlingschmerz seit einigen Tagen sehr stark. Keine Nachtruhe. Als einziger Befund im Halse eine frische mit Serum gefüllte Bulla auf der Rückseite der Epiglottis. Aeusserst charakteristischer Druckpunkt rechts unten. Arsen und Massage durch den behandelnden Kollegen. Dieser berichtet mir, dass dieser äusserst schwere Fall in einigen Wochen vollkommen geheilt sei und dass die Massage bald den Schmerz gemässigt habe.

53. Tischlersfrau W. aus Breslau. 26 Jahre alt. Polikl. 1905. No. 82. Seit 10 Wochen Schmerz im Hals, spontan und beim Schlingen, permanent, auch nachts. Kein Larynxbefund notiert. Typischer rechter unterer Druckpunkt. Weiteres mir nicht erinnerlich.

54. Dienstmädchen Sp. aus Breslau. 20 Jahre alt. Polikl. 1905. No. 144. Nur Diagnose eingetragen: Laryng. acuta mit unterem rechten Druckpunkt.

55. Gärtnersfrau K. aus K. 33 Jahre alt. Polikl. 1905. No. 738. Seit 8 Wochen rechts im Halse Schmerz. Nur Diagnose eingetragen: Typischer Druckpunkt unten rechts. Dazu Infiltratio apicis pulm. d.

56. Lehrerin W. aus W. 23 Jahre alt. Polikl. 1905. No. 797. Hals von jeher anfällig, besonders nach einer Kaltwasserkur vor 5 Jahren. Seit 3 Jahren Lehrerin, seitdem Hals nie wieder in Ordnung. Stets Spontanschmerz, sich verschlimmernd durch Leerschlingen und Sprechen. Alle 8—14 Tage steigt er zu besonderer Höhe an. — Mundatmen; Crista d.; Pharyngitis et Laryngitis chron.; typischer Druckpunkt rechts unten. Nur einmal gesehen.

57. Weichenstellersfrau S. aus L. 50 Jahre alt. Univ.-Polikl. für Ohren-, Nasen- und Kehlkopfkrankheiten. 8. November 1905. Anämische Frau, niemals ernstlich krank gewesen. Seit Oktober 1904 halsleidend. Beginn mit Husten und Heiserkeit. Ein Monat später begann Drücken, dass stets aber nur mässig vorhanden war. Steigerung zum Schmerz beim Leerschlingen. Pat. fand allmählich selbst den kranken Punkt rechts am Halse. Der Husten

liess allmählich nach, und vorhanden ist jetzt allein der genannte Schmerz, dessentwegen sie sich vorstellt. Behandelt wurde sie von 4 Aerzten mit Inhalieren, Gurgeln und Medikamenten. Befund: Links Crista, ziemlich gute Luftpassage. Pharyngitis granulosa, Granula auf Sonde nicht besonders empfindlich, keine Mandelpfröpfe. Stimmbänder leicht walzenförmig verdickt, einzelne Schleimklümpchen. Hinterwand leicht verdickt, sonst alles normal. Typischer Druckpunkt rechts unten, der von der Pat. mit absoluter Genauigkeit mit einer Sonde bestimmt wird. Selbstmassage. Ausgang unbekannt.

58. Kassierersfrau L. aus Breslau. 30 Jahre alt. Univ.-Polikl. für Ohren-, Nasen- und Kehlkopfkrankheiten. 21. November 1905. Korpulente, gesunde, etwas blasse Frau, ohne nervöse Beschwerden. Hals immer etwas anfällig. Vor 7 Wochen Husten und Verschleimung, zugleich begann Trockenheit und Drücken im Halse. Beides verschlimmert sich stetig, der Druck besteht jetzt den ganzen Tag und wird schmerzhaft beim Leerschlingen. Befund: Sehr weite obere Luftwege, die bis zur Bifurkation vollkommen normal, mit Ausnahme der Stimmbänder, die etwas feucht, matsch und mit gleichmässig dünner Schleimschicht bedeckt sind. Kurzer fester Hals. Halsluftröhre nur 2 cm lang. Am untersten Ende rechts liegt der Druckpunkt, genau zwischen Trachea und Sterno-hyoideus, der gut fühlbar. Pat. kennt den Druckpunkt aus eigener Erfahrung und trifft ihn genau mit dem Bleistift. Selbstmassage, Verlauf unbekannt.

d) Linker unterer Druckpunkt.

59. Höherer Gerichtsbeamter P., 67 Jahre alt, aus Breslau, 29. Juni 1902. Kerngesunder, noch sehr rüstiger Mann. Nach einem Bronchialkatarrh vor $^1/_2$ Jahre trat eine abnorme Empfindung in der linken Halsseite auf, die bis heute fortbesteht. „Es ist das Gefühl eines dumpfen Schmerzes, der vom Hals in die linke Nasenseite, das linke Ohr und die linke Brustseite ausstrahlt.“ Der Schmerz ist tagelang vorhanden, tagelang nicht, jetzt aber besonders stark. Hyperämie der linken unteren Nasenmuschel, Berührung derselben nicht besonders schmerzhaft, durch dieselbe und durch Kokainisierung keine Beeinflussung des Halsschmerzes. Hals- und Brustorgane ohne Befund. Kein Zucker, kein Eiweiss. Kleine indolente Drüse im linken oberen Halsdreieck. Typischer unterer Druckpunkt links hart über der Clavicula. Massage in 6 Sitzungen. Sie wird fortgesetzt im Seebade durch des Patienten Sohn. 17. Oktober 1905: Vorstellung. Schon lange vollkommen ohne abnorme Empfindung. Druckpunkt nicht mehr vorhanden. Auch später kein Rezidiv.

60. Kaufmannsfrau R., 34 Jahre alt, aus Breslau, 11. Oktober 1904. Gesunde, kräftige Frau. Vor 8 Wochen Erkältung: Husten, Schnupfen und Heiserkeit. Später Druck unterhalb der Kehle, welcher bis heute blieb,. permanent und konstant ist. Noch leicht verschleierte Stimme. Nachweisbar ist nur noch ein sehr leichter Stimmbandkatarrh. Typischer linker unterer Druckpunkt. Massage des starken, kurzen Halses schwer. Nach 6 Sitzungen beschwerdefrei, doch Druckpunkt noch nachweisbar. 4. November 1904: Beschwerdefrei geblieben, Druckpunkt unsicher.

61. Klavierlehrerin H., ca. 35 Jahre alt, aus O., 17. Dezember 1904. Nervös, ohne manifeste hysterische Symptome. Seit 8 Monaten Hüsteln und mühsames Sprechen. Schmerzhafter Druck tief unten im Halse. Nase oft verstopft. — Hyperämie der unteren Muscheln. Stimmbänder leicht feucht, mit Schleimreiterchen. Typischer unterer Druckpunkt links. Argentum-Schnupfpulver, In-

halieren, Massieren. 28. Februar 1905: Nur der Druckschmerz ist gemildert, der Spontanschmerz nicht, ebensowenig das Hüsteln. Stark beschäftigte gewissenhafte Lehrerin. Weiteres unbekannt.

62. Lehrer B. aus S., 22 Jahre alt, 19. November 1905. Vor $1^1/_2$ Jahren beim Militär Erkältung mit Heiserkeit. Durch rücksichtsloses Kommandieren schwand die Heiserkeit nicht ganz, und es trat Schmerz hinzu, der bis heute blieb. Sitz quer über den Hals; wenn es besonders schlimm ist, in beide Ohren ausstrahlend. Verschlimmert durch Leerschlingen und nach vielem Sprechen. Von morgens bis abends vorhanden. Kein freier Tag, auch in den Ferien nicht. Charakter: fressend, stechend. — Frischer, blühender, kräftiger Mensch ohne sonstige Beschwerden. Weite gesunde Nase. Weiter Rachen. Pharyngitis granulosa, 6 Granula, die auf Berührung nicht schmerzen. Mandeln klein, ohne Pfröpfe. Oberer Kehlkopfraum normal. Stimmbänder matt, glanzlos, grau. Trachealringe röter als sonst, bis zur Bifurkation leicht zu verfolgen. Typischer unterer Druckpunkt links. Nachdem der intelligente Patient ihn kennen gelernt, bestimmt er ihn mit absoluter Sicherheit mittels der Bleistiftspitze. Sitz hart an der Trachea, 2 cm über der Clavicula. Rechts keine abnorme Empfindung. Nur Selbstmassage. 13. Dezember 1905: Kommt auf meine Bitten in die Universitätspoliklinik zur Vorstellung. Hat durch die Massage seit 8 Tagen keinen Spontanschmerz mehr, auch nicht nach längerem Sprechen, bestimmt trotzdem noch genau den Druckpunkt, der nur noch wenig schmerzhaft. Weiter massieren, inhalieren. Bis jetzt ohne weitere Nachricht.

63. Gutsbesitzer K. aus L., 39 Jahre alt, 18. Januar 1905. Stets Neigung zu Halserkältungen. Von einer solchen im Frühjahr 1904 blieb bereits ein Halsschmerz zurück, der im Sommer 1904 spontan verschwand. Vor 4 Wochen wieder Halsentzündung, die zurückging. Es blieb aber, wie vor einem Jahre, ein Schmerz, der bis heute besteht. Er ist nur beim Leerschlingen vorhanden und sitzt an einer Stelle der linken Halsseite. Hals normal. Typischer, doch nicht sehr schmerzhafter Druckpunkt links unten. Selbstmassage. Weiteres unbekannt.

64. Arbeiterfrau Z. aus Breslau, 50 Jahre alt. Polikl. 1901 No. 628. Sehr nervöse Frau. Seit 5 Wochen ohne besondere Veranlassung Schmerzen beim Leerschlingen. Laryngitis et Pharyngitis chron. Ganze linke Seite der Halsluftröhre vom Ringknorpel bis zur Clavicula gleichmässig druckschmerzhaft. Massage und Pinselung durch mich längere Zeit, Besserung, Ausgang unbekannt.

65. Schlossersfrau W. aus Breslau, 43 Jahre alt. Polikl. 1902, No. 410. Von jeher öfter Heiserkeit. Seit 14 Tagen permanenter Schmerz in der linken Halsseite. Spiegelbefund fehlt. Typischer Druckschmerz links unten. Ausgang nicht erinnerlich.

66. Tischlersfrau V. aus Breslau, 39 Jahre alt. Polikl. 1905 No. 163. Drücken in der Mitte des Halses seit 3 Wochen. Laryngitis acuta. Typischer linker unterer Druckpunkt. Weiteres nicht erinnerlich. Unter No. 919 desselben Jahres ist die Frau wieder aufgeführt, offenbar verheimlichte sie es, dass sie schon früher die Poliklinik aufgesucht hatte. Noch dieselben Beschwerden, der Schmerz strahlt jetzt „bis in den Magen“. Derselbe Druckpunkt.

67. Zeugverwalterin D. aus Breslau, 43 Jahre. Univ.-Poliklinik für Ohren-, Nasen- und Kehlkopfkrankheiten. 1. November 1905. Robuste, von Gesundheit strotzende Person. Etwas nervös. Nie krank bis auf den Hals. Die Mandeln sind

im Laufe der Jahre 15—20 mal vereitert. Vor drei Wochen Vereiterung der linken Mandel. Spontanentleerung stinkenden Eiters. Während früher jedesmal der Schmerz nach dem Aufbruch nachliess, blieb er diesmal in mässiger Weise bestehen. Es drückte den ganzen Tag links unten am Halse. Leerschlingen vermehrt den Druck. Ferner blieb Hustenreiz und Schleimauswurf zurück. Dazu zeitweise Heiserkeit. — Nase frei, leichter Rachen- und Stimmbandkatarrh, gleichmässige weiche Schwellung der hinteren Larynxwand. Typischer Druckpunkt links unten, den Patientin selbst gefunden hat und genau mit dem Finger bestimmt. Durch Druck wird nicht nur Schmerz, sondern auch merkwürdigerweise intensiver Husten ausgelöst, durch Druck auf die Trachea aber nicht. Massage. 8. November: Massage wird sehr angenehm empfunden und löst kaum noch Husten aus. 15. November: Fast ganz ohne Beschwerden. 21. November: Seit 3—4 Tagen ganz ohne Beschwerden. Kein Schmerz und kein Husten auf Fingerdruck. Schleimauswurf spontan nachgelassen. 29. November: Heilung hat Bestand. Entlassung.

e) Kombinierte Druckpunkte

68. Kaufmannstochter H., 17 Jahre alt, aus F., 10. April 1901. Seit einigen Jahren mit wochenlangen Pausen Verschleimung im Halse und Hüsteln. In dieser Zeit oft Stechen rechts, weniger links am Kehlkopf, so augenblicklich seit einigen Tagen. Leichte Laryngitis nur gekennzeichnet durch kleine Schleimklümpchen auf den Stimmbändern. Typischer doppelter oberer Druckpunkt. Dämpfung der rechten Spitze ohne Veränderung des Atemgeräusches. Inhalieren, Selbstmassieren. Einmalige Konsultation.

69. Fleischersfrau N., 40 Jahre alt, aus Breslau, 30. April 1901. Sehr nervöse, sterile Frau mit Unterleibsbeschwerden ohne manifeste Hysterie. Seit $1^1/_2$ Jahren Trockenheit im Halse und Hüsteln, seit $^1/_4$ Jahre Hinzutritt von Brennen. Leichte Pharyngo-Laryngitis. Typischer doppelter oberer Druckpunkt. 5 mal gepinselt und massiert. Bedeutende Besserung, daher von jetzt ab Inhalieren und Selbstmassage. Heilung.

70. Frl. K., Verkäuferin, 23 Jahre, aus Breslau, 2. Mai 1901. Vor einiger Zeit Erkältung, wodurch Husten mit grauem Auswurf. Seit 4 Wochen Ziehen in der Kehlkopfgegend bald rechts, bald links. Grosses, blasses Mädchen, Mandelhypertrophie, intensive Rötung des oberen Kehlkopfraumes. Typischer doppelter oberer Druckpunkt. Selbstmassage, Inhalieren, Eisen. 24. Juni 1901: Husten und Auswurf derselbe, Schmerz indes vollkommen beseitigt.

71. Rechtsanwalt S., 42 Jahre alt, aus L., 3. Mai 1903. Vor 3 Monaten nach Influenza rauhe Kehle, besonders nach dem Sprechen. Vorhanden jetzt noch Unbequemlichkeit resp. schmerzhafte Spannung des Halses beim Sprechen und bei Körperanstrengung. Einfache Laryngitis levis, leichter aber typischer doppelter oberer Druckschmerz. 5. Juli: Durch Selbstmassage bald Heilung, nur noch bisweilen in der rechten Seite des Kehlkopfes Trockenheit für einige Stunden.

72. Kaufmann B., 22 Jahre alt, aus S., 2. August 1904. Seit 8 Jahren Trockenheit und Räuspern, Schmerz beim Essen und Speichelschlingen und beim seitlichen Anfassen des Kehlkopfs. Atrophie der Schleimhaut von den Nasenlöchern bis zur Stimmritze ohne Borkenbildung, mit dünnem, trockenem Schleimbelag. Sehr schmerzhafter doppelter oberer Druckpunkt. Vater starb

an Schwindsucht, doch Lungen gesund. Pinseln mit Lugol. Selbstmassage. Ausgang unbekannt.

73. Oberinspektor G., 44 Jahre alt, aus S., 25. August 1905. Seit 3 Monaten veränderte Stimme nach des Patienten Ansicht, jedoch weder belegt noch heiser. Dazu beim Leerschlingen Druck im Kehlkopf. Linke Nase stets verstopft. Grosse Crista sin. Chronische diffuse Pharyngitis. Obere Kehlkopfapertur düsterrot. Stimmbänder graurot, Rand rot. Luftröhre injiziert. Typischer doppelter oberer Druckpunkt. Selbstmassage. Gurgeln. 14. September 1905: Entfernung der Crista. Druck fast weg. 19. Dezember 1905. Wieder etwas Druck seit 14 Tagen, Druckpunkte wieder deutlich aber wenig schmerzhaft.

74. Dienstmädchen Sp. aus Breslau. 25 Jahre alt. Polikl. 1899. No. 228. Das robuste Mädchen hat seit 3 Wochen Trockenheit im Halse und Schlingbeschwerden. Seit einigen Tagen bemerkte sie 2 schmerzhafte Knoten am Halse, die sie für Drüsen hält. Es sind die grossen Zungenbeinhörner; doch beim genaueren Palpieren stellt sich heraus, dass der Schmerz unterhalb derselben sitzt, also an der typischen oberen Druckstelle doppelseitig. Einfache akute Pharyngo-Laryngitis. Durch Pinseln und Massage bald Heilung.

75. Kutscher A. aus Breslau. Polikl. 1902. No. 544. Seit 16 Jahren Frühjahr und Herbst „Kehlkopf erkältet". In diesem Frühjahr ging es nicht vorüber, es blieb vielmehr bis heute (im August) ein permanenter, fressender Schmerz in der Kehle, der sich beim Sprechen steigert. Laryngitis cat. chron. levis. Typischer doppelter oberer Druckpunkt. Pinseln, Massage, bald Besserung.

76. Fleischersfrau W. aus Breslau. 25 Jahre alt, 30. Juni 1905. Gesunde Frau, seit 1 Jahr verheiratet, kinderlos und nicht gravida. In der Jugend Rachenmandel entfernt. Leidet von jeher häufig an Heiserkeit, vor 3 Wochen wiederum; seitdem permanenter Schmerz in der rechten Halsseite. — Chron. Pharyngo-Laryngitis. Typischer oberer und unterer Druckpunkt rechts, Selbstmassage. Weiteres unbekannt.

77. Schneiderin F. aus Breslau. Seit 7 Jahren Patientin der Poliklinik. Gesund und blühend, keine Hysterie. Stimme von Geburt auf unklar, seit einigen Jahren von Zeit zu Zeit total heiser. Chronische Laryngitis mit Atrophie und Parese der Stimmbänder und mit starker Schleimbildung in den Ventrikeln. Bei akuten Schüben erscheint Pat. zum Pinseln. Klagt dabei öfter über Halsschmerz rechts, der eigentlich immer vorhanden sei, mit der neuen Erkältung sich erheblich steigere, um dann wieder seine alte milde Form anzunehmen. In den letzten Jahren konstatierte ich nun sehr typischen oberen und unteren Druckpunkt rechts, der durch Massage beeinflusst werden kann, doch nie ganz verschwindet.

78. Kaufmannsfrau N. aus Breslau. Ca. 30 Jahre alt, 21. Januar 1906. Ruhige verständige Frau. Seit gestern Hustenreiz in der Kehle und Trockenheit. Permanentes Stechen, besonders beim Sprechen und Leerschlingen. Sitz nur links. Pat. zeigt genau auf den oberen Druckpunkt. Pat. will vor allen Dingen wissen, ob sie ihre Kinder anstecken könne. — Ganz leichte Laryngitis acuta. Sehr schmerzhafter oberer linker Druckpunkt. Weniger schmerzhafter linker unterer Druckpunkt. Aspirin, Hydropathie. Massage wird nicht vertragen. Bald Heilung.

79. Hausbesitzersfrau B. aus Breslau. 64 Jahre alt. Polikl. 1905. No. 809. (September.) Von jeher Halsverschleimung. Seit Monaten Schmerz in der

linken Halsseite. — Verständige ruhige alte Frau. Sehr weite Nase, die obere Hälfte mit Polypen erfüllt, die untere frei, dabei freie Nasenatmung. Rachen, Kehlkopf und Trachea mit einer dünnen kleisterartigen Schleimschicht bedeckt. Unter ihr überall hochrote, im Rachen und Kehlkopf mässig verdickte Schleimhaut. Typischer oberer linker Druckpunkt, auf den Patientin selbst von vornherein mit dem Finger hinweist. — In den ersten Wochen werden die Polypen gründlich entfernt, der Hals mit Jodjodkal. eingespritzt und gepinselt. Die Behandlung hat keinen Einfluss auf den Schmerz, daher Massage. Diese bessert ihn schnell, ohne ihn zu beseitigen. In diesem Stadium Vorstellung in der Universitätspoliklinik. — Im November 1905 entwickelte sich allmählich ein Druckschmerz direkt unter dem linken Cricoid, der nach unten sich ausdehnt und schliesslich die ganze linke seitliche Halsluftröhre befällt, so dass die untere Druckstelle schliesslich die schmerzhafteste ist, während die obere Druckstelle allmählich ganz verschwindet. Massage durch mich verschafft immer für 1—2 Tage bedeutende Erleichterung. Im Januar 1906 fängt die rechte Seite der Halsluftröhre an zu schmerzen, während die linke sich allmählich bessert. Der Schmerz wird indes nicht gross. Noch in Behandlung.

80. Eisendreher B. aus Breslau. 26 Jahre alt. Polikl. 1902. No. 125. Seit $^1/_4$ Jahr ein Druck im Halse nur beim Leerschlingen, als „ob ein Gewächs daselbst wäre". Pharyngo-Laryngitis chron. Typischer unterer rechter Druckpunkt. 16. März 1902: Der Druckpunkt ist noch vorhanden. 13. Juni 1902: Patient klagt, dass jetzt derselbe Schmerz links sei. Tatsächlich typischer linker unterer Druckpunkt, rechter vollkommen verschwunden. Weiterer Verlauf unbekannt.

81. Dienstmädchen M. aus Breslau. Polikl. 1903. No. 59. Seit 10 Wochen Drücken im Halse. Chron. Laryngitis. Ganz zweifelloser rechter und linker unterer Druckschmerz neben der Luftröhre. Massage durch mich, Besserung, Ausgang unbekannt.

82. Frl. D., ohne besonderen Beruf, aus Breslau. 38 Jahre alt, 26. April 1905. Schon den ganzen Winter schmerzhafter Druck in beiden Ohren. In der letzten Zeit zog sich der Druck gegen den Hals. Im Laufe des Sommers wird der Halsdruck immer quälender und zieht sich tiefer am Hals hinunter, während der Ohrendruck allmählich nachlässt. Es stellt sich jetzt auch hartnäckiger Husten ein und das Sprechen wird schmerzhaft, ebenso das Beugen des Halses. Bad Reinerz. Im Herbst bleibt der Zustand derselbe. Besonders stark schmerzt die linke Halsseite. Auch nachts stundenlang Schmerz. Geringe Ernährung wegen Schlingschmerz, schlechtes Allgemeinbefinden. Im Winter lässt der Husten erheblich nach, Schmerz derselbe. Stimmung sehr gedrückt, da jeder gesellige Umgang, Theater- und Konzertbesuch wegen der Schmerzen unmöglich. Befund: Schwächliche Patientin, die sonst nie erheblich krank war und in ihrem Kreise fleissig wirkt. Hysterische Symptome haben nie bestanden und lassen sich auch im Laufe der langen Beobachtung niemals nachweisen. Ohren normal, bis auf leichte bleibende Einziehungen der Trommelfelle. Nase normal, enorme Hyperaesthesie des geröteten Rachens, die im Lauf des Sommers normalen Verhältnissen Platz macht. Stimmbänder nur abnorm feucht, hintere Larynxwand gerötet. Trachea abnorm rot. Lungen sehr gesund. Druckschmerzhaft ist der Kehlkopf und die Trachea, druckschmerzhafter aber bis zur Unerträglichkeit sind alle vier Druckpunkte besonders auf der linken Seite. Ausserdem ist ein Druck auf die Dornfortsätze der beiden oberen Halswirbel sehr schmerzhaft, die Halswirbelsäule

aber frei beweglich. Die sorgfältigste Behandlung, Inhalieren, Pinseln, Einspritzen, Massage, Faradisieren, Arsen, Hydrotherapie etc. sind ohne jeden Einfluss. Jetzt Galvanisation.

Aus diesen Krankengeschichten lässt sich nun folgendes Krankheitsbild konstruieren:

Vorkommen: Dem Alter nach gruppieren sich die Fälle folgendermassen:

17—20	Jahre . . .	6 Fälle
21—30	„ . . .	23 „
31—40	„ . . .	25 „
41—50	„ . . .	18 „
51—60	„ . . .	4 „
61—70	„ . . .	6 „
	Summa	82 Fälle.

Vor der Pubertät scheint die Krankheit also nicht vorzukommen. Den Höhepunkt erreicht sie im 3., 4. und 5. Dezeninum des Lebens und wird dann erheblich seltener. — Was das Geschlecht anbelangt, so ist zunächst zu bemerken, dass meine frühere Privatpoliklinik, jetzige Poliklinik des St. Georgskrankenhauses zu über 9 Zehnteln von Frauen und Kindern frequentiert wird. Daher die relativ grosse Anzahl von Frauen aus diesen Polikliniken, 21 von 27 Fällen. Wollten wir daher diese Patienten mitrechnen, so würde das Resultat nicht dem wirklichen Vorkommen der Krankheit unter den beiden Geschlechtern entsprechen. Es ist daher notwendig, diese Fälle auszuschalten; es bleiben dann 55 Fälle aus meiner Privatpraxis und der Universitätspoliklinik übrig, und von diesen gehören 32 dem männlichen und nur 23 dem weiblichen Geschlecht an. Das männliche Geschlecht überwiegt also etwa um die Hälfte. — Was den Beruf anbelangt, so kommt die Krankheit unter allen Ständen vor und bevorzugt keine Klasse der Bevölkerung in besonderer Weise. Die auffallend geringe Zahl der Männer aus dem Arbeiterstande erklärt sich aus der genannten geringen Frequentierung meiner früheren Privatpoliklinik und der jetzigen Poliklinik des St. Georgskrankenhauses durch Männer. — Ueber die Jahreszeit, in welcher die schmerzhafte Halsaffektion am häufigsten beginnt, lässt sich nichts Bestimmtes sagen, da die Erinnerung hieran wegen des oft sehr chronischen Verlaufes den Patienten meist schon entschwunden war, wenn sie zur Konsultation kamen.

Aetiologie: In der überwiegenden Zahl der Fälle tritt der Halsschmerz im Verlauf einer chronischen Laryngitis mit oder ohne Tracheitis auf. Die Laryngitis ist häufig mit Pharyngitis kombiniert, und der ganze Prozess ist öfter als Sekundärkatarrh durch Verengerung der Nase aufzufassen. Sehr häufig fällt er zusammen mit einer akuten Steigerung der chronischen Affektion. Nur 13 mal schloss er sich an einen vollkommen akuten Katarrh an und nur in drei Fällen ist die Anamnese, wie der Befund, was Katarrh anbelangt, vollkommen negativ. Während also die schmerzhafte Affektion gewöhnlich als sekundär, als Komplikation

eines Halskatarrhs zu betrachten ist, fehlt in diesen drei Fällen jeder Anhaltspunkt dafür, und es ist wahrscheinlich, dass hier der seltene Fall einer primären Erkrankung des vom Schmerz befallenen Organs, also eine primäre Neuritis nach meiner Auffassung (cf. nächstes Kapitel) vorliegt. Nach meiner Ansicht ist auch der ganz besonders schwere Fall 82 als primäre Neuritis aufzufassen, denn der Katarrh trat erst im Verlaufe der Erkrankung offenbar durch den starken, auf Hyperästhesie beruhenden Husten auf. Für primäre Neuritis spricht in diesem Falle auch der Beginn des Schmerzes in der Gegend der Ohren, also im Stamme des Nerven, und der Schmerz an den oberen Halswirbeln. — Auffallend ist es, dass die schmerzhafte Affektion von mir nicht ein einziges Mal bei Larynxtuberkulose gefunden wurde, trotzdem man annehmen sollte, dass gerade die tiefergreifenden Prozesse den Nerven am ehesten afficieren müssten. — Ganz besonders hervorzuheben aber ist es, dass die 82 Fälle ausgesuchte Fälle sind, in denen irgendwelche hysterischen Symptome weder durch Anamnese noch durch Befund nachgewiesen werden konnten. Solche Fälle wurden prinzipiell ausgeschaltet, um das Krankheitsbild nicht zu trüben. Hierauf werde ich gelegentlich der Diagnose noch näher einzugehen Gelegenheit haben. — Da Diabetes eine häufige Ursache schmerzhafter Nervenaffektionen der verschiedensten Art ist, ist bei allen dieser Krankheit irgend wie verdächtigen Fällen, ausnahmslos bei der Klage über Trockenheit im Halse, auf Zucker untersucht, doch stets mit negativem Erfolg. — Schliesslich untersuchte ich im letzten Jahre so ziemlich alle Fälle auf tabische Symptome, seitdem mir bekannt war, dass Oppenheim[1]) bei Tabikern, die an Larynxkrisen oder an Magenkrisen litten, häufig einen Druckpunkt „in der Gegend des Innenrandes des M. sterno-cleido-mastoideus zwischen diesem und dem Kehlkopf" fand, wobei sich mir der naheliegende Gedanke aufdrängte, ob dieser Oppenheimsche Druckpunkt bei Tabes nicht identisch sei mit meinem oberen Druckpunkt. Doch ich fand Symptome, die für Tabes sprechen, nie. — Von sonstigen Krankheiten findet sich einige Male Dämpfung der Lungenspitze ohne wesentliche Veränderung des Atemgeräusches notiert. Ferner einmal Emphysem, einmal Gicht und einmal starke Neurasthenie, bei Frauen einige Male Nervosität ohne hysterische Symptome und einige Male Anämie. Im übrigen aber ist es mir in der Erinnerung, dass, abgesehen von den fast stets schwächlichen Arbeiterfrauen der Grossstadt, sich besonders unter den Männern verhältnismässig viele vollkommen gesunde, ja blühende Naturen befanden. Zwar findet sich nur bei 10 Männern und 13 Frauen diese Bemerkung notiert, doch bin ich der Ueberzeugung, dass die überwiegende Zahl der mit dem Halsschmerz behafteten Personen sich einer guten allgemeinen Gesundheit erfreute.

Verlauf und Prognose: Die Dauer des Halsschmerzes von seinem Beginn bis zur Untersuchung durch mich ist in 76 Fällen notiert. 58 mal

1) Oppenheim, Ueber Vaguserkrankung im Verlauf der Tabes dorsalis. Berliner klin. Wochenschr. 1885. No. 4.

bestand er weniger lange als 1 Jahr, 18 mal länger, meistens aber schon monatelang. Die geringste Dauer betrug einen Tag, die längste 8 Jahre. Nicht selten wechselten bessere Zeiten mit schlechteren, und die letzteren waren häufig an eine Verschlimmerung des ursächlichen Halskatarrhs geknüpft. Spontanheilung kommt vor, cf. Fall 63, und wird schliesslich wohl fast immer eintreten, doch lässt sie offenbar in der Regel lange auf sich warten. In 24 Fällen findet sich die Notiz, dass durch die eingeschlagene Therapie, Massage, Heilung eintrat, die in einigen Fällen jahrelang beobachtet wurde. Doch muss deren absolute Zahl nach meinen überaus günstigen Erfahrungen mit der Massage sehr viel höher sein. Denn viele Patienten, besonders poliklinische, bleiben eben fort, wenn es ihnen besser geht. Fälle, die einer wirklich gut durchgeführten Massagekur absolut Trotz bieten, sind jedenfalls selten. Ausser Fall 82 erinnere ich mich noch eines anderen Falles, dessen Krankengeschichte ich aber nicht finden konnte. Er betraf eine Frau im Climacterium, die ich wochenlang ohne jeden Erfolg massierte. — Rezidive scheinen nicht ganz selten zu sein, entsprechend der häufigsten Aetiologie, dem gewöhnlich der Heilung trotzenden chronischen Halskatarrh. Notiert sind sie in 9 Fällen, sie kommen durch Massage schnell zur Heilung. Doch glaube ich, dass es sich in solchen Fällen nicht immer streng genommen um eine ganz frische Erkrankung handelt, sondern nur um ein neues Hervortreten der latenten Krankheit. Denn der Druckschmerz lässt sich oft noch lange Zeit nachweisen, nachdem alle übrigen Symptome längst geschwunden sind.

Symptome: Das im Vordergrunde des Krankheitsbildes stehende Symptom ist der Schmerz. Er ist es, welcher in erster Linie den Patienten zum Ärzte führt, während die meist uralte Verschleimung, vielleicht auch die geringe Stimmstörung, Dinge sind, mit denen er sich längst abgefunden hat. Der Schmerz ist in allen Nüancen vorhanden. Oft ist es nur ein leichter drückender Schmerz,, oft ein brennender, fressender, stechender Schmerz, der weniger durch seine Unerträglichkeit, als durch seine lange Dauer den Kranken quält. Bisweilen verbindet sich mit dem Schmerz die Vorstellung eines Fremdkörpers im Halse, z. B. eines Haares, eines Grützkornes, sehr selten aber ist diese Parästhesie ganz rein ohne Schmerz vorhanden. In den meisten Fällen ist der Schmerz immer vorhanden, so dass der Patient, wenn seine Gedanken nicht gerade durch etwas anderes abgelenkt sind, seinen Hals stets fühlt und das bedrückende Gefühl hat, krank zu sein. In der mildesten Form aber fehlt der Spontanschmerz vollkommen, und Schmerz stellt sich erst bei einer brüsken Bewegung der Halsorgane, ganz besonders also beim Leerschlingen, seltener beim Gähnen, ein. Besonders das Leerschlingen steigert in den meisten Fällen so erheblich den Schmerz, dass ich dieses Symptom beinahe für pathognomonisch für die Affektion halte, vorausgesetzt natürlich, dass eine plausible Ursache dafür im Innern des Halses nicht gefunden wird. In den schweren Fällen wird aber auch das Vollschlingen schmerzhaft, sogar so, dass die Ernährung darunter leidet, doch ist das selten.

Nicht so selten dagegen ist es, dass auch das Sprechen, besonders das laute und anhaltende, schmerzt. — Der Schmerz macht sich in den milden Formen nur am Tage bemerkbar, in den schweren wird er auch des Nachts empfunden und kann sogar die Nachtruhe erheblich stören. Schlechtere Stunden oder Tage wechseln oft mit besseren ab, und blitzartige Stiche können die Einförmigkeit des Leidens unterbrechen. — Als Sitz des Schmerzes wird bald der ganze Hals bezeichnet, bald nur die obere oder die untere Hälfte, bald nur die rechte oder die linke Seite, seltener aber ein bestimmter Punkt. Vom Hals aus kann der Schmerz in das Ohr, seltener in die Brust, ja in den Magen irradiieren. — Nicht so selten kommt der Patient, wie bei allen hartnäckigen Halsleiden, schliesslich zur Befürchtung, dass es sich um ein ernsteres Leiden, Schwindsucht oder Krebs, handele, seine Stimmung wird gedrückt, und das Wort des Arztes, dass Schlimmes nicht vorliege, wird zur befreienden Tat.

Diagnose: Sie steht und fällt mit der Konstatierung des Druckschmerzes an typischer Stelle. Diese Stelle befindet sich zwischen grossem Zungenbeinhorn und oberem Schildknorpelrand, im lateralsten Teil der Membrana thyreohyoidea: oberer Druckpunkt; oder dicht an der Seite der Halsluftröhre: unterer Druckpunkt. — Ganz klar ist zunächst die Sache und überzeugend auch für den ärgsten Skeptiker, wenn der Kranke ohne weiteres seinen Finger auf einen dieser Punkte legt und sagt, das sei die schmerzende Stelle. Wenn also jemand mit Halsschmerz kommt und wenn die innere Untersuchung des Halses keinen Anhalt für den Sitz der Schmerzen gibt, so macht die Aufforderung, die kranke Stelle zu zeigen, oft die Situation mit einem Schlage klar. Gewöhnlich aber kann der Kranke diese Stelle nicht mit Genauigkeit angeben, entsprechend dem mangelhaften Lokalisationsvermögen am Hals, sondern nur seine Höhenlage oder die Körperseite, und da heisst es, den Druckpunkt suchen. Das ist nun durchaus nicht so ganz einfach und führt unter Umständen zu schwerem Irrtum, deshalb ist es nötig, hierauf etwas näher einzugehen. Man stellt sich hinter den Kranken, der seinen Hals weit entblössen und durch Beugung zur Entspannung bringen muss. Um den obern Druckpunkt zu suchen, legt man den rechten Daumen an den lateralsten Abschnitt des Zwischenraums zwischen Zungenbein und Schildknorpel, den rechten Zeigefinger an die korrespondierende Stelle links. Der Zwischenraum ist, wenn er eng und der Hals dick ist, durchaus nicht leicht zu fühlen, wie denn die Palpation des Halses überhaupt nicht so ganz einfach ist und auch gelernt werden muss. Dann übt man mit beiden Fingern gleichzeitig, mehrmals nacheinander, einen kurzen und energischen, doch durchaus nicht rohen Druck an den betreffenden Stellen aus. Der Druck ist niemals besonders angenehm und schmerzt sogar oft etwas bei sensiblen, doch sonst gesunden Personen. Entscheidend für pathologischen Druckschmerz ist zunächst nur die erheblichere Druckschmerzhaftigkeit einer Seite bei beiderseits gleich stark

ausgeübtem Druck; denn die Erfahrung lehrt, dass homologe Punkte des Körpers, wenn sie gesund sind, gleiche Empfindlichkeit gegen Druck besitzen. Patient sagt uns dann auch meist sofort, ohne dass wir ihn durch Fragen beeinflussen, dass die eine Stelle schmerzhaft sei, und verzieht auch das Gesicht, oder macht Abwehrbewegungen, wenn wir diese Stelle allein drücken. Häufig konstatieren wir nun, dass die ganze seitliche Gegend des Zungenbeins und des Schildknorpels schmerzt, allein wir überzeugen uns leicht, eventuell mit Bleistift oder Sondenknopf, dass die grösste Intensität des Schmerzes doch zwischen beiden ihren Platz hat. Um den unteren Druckpunkt zu suchen, dringt man, ebenfalls hinter dem Patienten stehend, hart am rechten Rande der Halsluftröhre unter leichter Verschiebung derselben nach der anderen Seite mit dem Zeige- und Mittelfinger der rechten Hand senkrecht langsam und energisch, doch nicht roh, in die Tiefe, bis man die Halswirbelkörper fühlt, ohne jedoch einen wesentlichen Schmerz zu bereiten. Auf dieselbe Weise gelangt man mit der linken Hand zum linken unteren Druckpunkt. Man macht den Druck nun erst auf der einen, dann auf der anderen Seite und wiederholt das mehrere Male. Nie jedoch drückt man, wie beim oberen Punkt, beiderseits gleichzeitig, denn hierbei ist eine Verschiebung der Luftröhre unmöglich, und die Tiefe ist auch so gross, dass die Haut bei gleichzeitigem Druck zu knapp ist, um sich ohne Spannung in die Tiefe drücken zu lassen. Das Aufsuchen des unteren Druckpunktes ist erheblich schwieriger, als das des oberen. Relativ leicht ist es bei langem, schmächtigen Hals, wo die Halsluftröhre oft 6 cm und mehr lang ist. Schwer aber ist es bei kurzem, starken Hals, wo der Ringknorpel oft nahe über der Clavicula steht. Am schmerzhaftesten ist gewöhnlich die unterste Stelle seitlich der Halsluftröhre nahe dem Schlüsselbein oder selbst etwas unter ihm. Die Luftröhre ist auf Druck häufig auch etwas schmerzhaft, doch wir überzeugen uns leicht, dass der Druck an der Seite der Luftröhre der bedeutend schmerzhaftere ist. — Wenn man nun längere Zeit in schonender Weise untersucht hat, so werden häufig die Angaben des Kranken immer unsicherer, und schliesslich ist er oft nicht mehr imstande zu sagen, wo die schmerzhafte Stelle gewesen ist. Untersucht man aber eine Stunde später, so macht der Kranke meist wieder präzise Angaben. Es tritt demnach bei der Untersuchung eine Abstumpfung der Empfindlichkeit durch den Druck ein, der also genau so wirkt, wie die Massage, von der wir gleich sprechen werden. Es ist wichtig, diese Tatsache zu kennen, denn sonst kann es dem Untersucher passieren, dass er niemals zu einem positiven Resultat gelangt. — Auffallend ist das Praevalieren des oberen sowohl wie des unteren Druckpunktes auf der rechten Halsseite. Auf 21 linke Druckpunkte kommen 46 rechte, und von diesen ist der untere der häufigste. Kombinierte Druckpunkte nahm ich nur 15 in die Liste auf, davon 8 doppelte obere und 1 doppelten unteren. Besonders die doppelten oberen sind aber zweifellos häufiger, doch müssen wir bei der Konstatierung doppelseitiger homologer Druckpunkte eine gewisse Vorsicht walten lassen.

Denn hier fehlt der wertvolle Vergleich mit der anderen Seite. Ich nahm deshalb nur solche Fälle auf, in denen der Schmerz den gewöhnlichen Schmerz bei sensiblen Patienten bei weitem zu überragen schien. Das ist sehr wichtig, und man darf durchaus nicht deshalb doppelte Druckpunkte annehmen, wenn die betreffenden Stellen nur schmerzhafter sind, als andere Stellen. Denn es ist ja Regel, dass der Druck auf sensible Nerven auch unter normalen Verhältnissen schmerzhafter ist, als der Druck auf andere Organe.

Differenzialdiagnose: Wenn wir bei Klagen über Halsschmerz keine plausible Erklärung für denselben im Halse finden, wobei vor allen Dingen die Mandelpfropfretention, auch entzündete Seitenstränge oder Granula nicht zu vergessen sind, so wenden wir uns der äusseren Untersuchung des Halses zu. Am häufigsten ist es, dass der Kehlkopf allein schmerzhaft ist, wenn man ihn zwischen die Finger nimmt oder gegen die Wirbelsäule drückt. Auch die Luftröhre kann allein druckschmerzhaft sein. Beides ist besonders häufig bei akuten Katarrhen und hat an sich nichts mit unserer Krankheit zu tun. Ferner können sich schmerzhafte Lymphdrüsen vorfinden und auch gelegentlich ein schmerzhafter Strumaknoten. Endlich können gewisse Halsmuskeln schmerzen, besonders wenn man sie zwischen die Finger nimmt. Das aber sind alles relativ leicht zu entdeckende Dinge. Wenn aber auch hier die Quelle des Schmerzes nicht gefunden wird, so müssen wir nach Druckpunkten suchen. Schwierig aber ist hier, wie am ganzen übrigen Körper, wegen des rein Subjektiven einer Schmerzempfindung, die Entscheidung, ob der geäusserte Schmerz auch tatsächlich dem vorhandenen entspricht, oder ob Uebertreibung oder Selbsttäuschung vorliegt. Hierzu neigen bekanntlich Hysterische. Andererseits aber können Hysterische auch wirklich einmal zentral bedingte Schmerzen in den Halsnerven haben. Indes sind es bekanntlich gewöhnlich nicht einzelne Nerven, sondern Muskeln, Fascien, umschriebene Hautbezirke oder Körpergegenden, die bei Hysterie schmerzen. Ferner können Hysterische auch gelegentlich mal unsere schmerzhafte Halsaffektion bekommen, obwohl sie ja an und für sich nichts mit der Hysterie zu tun hat. Sei dem aber, wie ihm wolle, der Ausschluss von Hysterie ist hier von grosser Wichtigkeit, denn die Hysterie mit ihrem zentral bedingten Schmerz erfordert eine ganz andere Beurteilung. Die Art und Weise des Benehmens und die Schmerzensäusserung, die Schmerzfreiheit bei Ablenkung der Gedanken, die Art, wie der Schmerz eingetreten, die Inkonstanz der Angaben, endlich und vor allen Dingen anderweitige Symptome der Hysterie, das alles sind Momente, die uns selten längere Zeit über die Natur des Leidens zu täuschen vermögen. Solche Fälle sind jedem Praktiker bekannt, und ihre weitere Erörterung überflüssig. Zum Schluss aber möchte ich eine solche Krankengeschichte anführen, die uns nicht entscheiden lässt, ob der Halsschmerz rein hysterisch ist, oder ob unsere Krankheit zufällig eine Hysterische befiel:

Frl. R., Schnittwarenhändlerin, 36 Jahre alt, aus Breslau. Poliklinik 1899. No. 347. Patientin ist eine alte Hysterica, ständiger Gast verschiedener Kliniken. Seit 6 Wochen Verschleimung und hohler Husten. Seitdem auch Stechen in der linken Halsseite ohne Schlingschmerz. Fortwährendes Speichelschlucken. Ganz typischer oberer linker Druckpunkt. Hautanästhesie der linken Halsseite. Keine Schleimhautanästhesie. Akute Pharyngo-Laryngitis.

Therapie: Es gibt kaum eine dankbarere Behandlung, als diejenige dieser schmerzhaften Halsaffektion, Sie ist die Domäne der Massage und zwar der äusseren Halsmassage. Gewöhnlich schon nach einigen Minuten äussern die Kranken, meist spontan, der Schmerz sei milder und fehle beim Leerschlingen. Er kommt zwar bald wieder, indes verlängert sich die Zeit der Schmerzfreiheit von Sitzung zu Sitzung und währt in nicht zu langer Zeit schon den ganzen Tag über. Worauf diese wunderbare Wirkung der Massage beruht, ist nicht zu sagen. Reine Suggestion liegt gewiss nicht vor, kennen wir doch eine ähnliche Wirkung der Massage bei einer anderen Nervenkrankheit, der Ischias, bei welcher der Erfolg durch die Verbesserung des Ganges auch objektiv nachweisbar ist und kaum als alleinige psychische Wirkung betrachtet werden kann. Andererseits ist es doch merkwürdig, dass die Massage bei einer anderen, doch ebenfalls, wie unsere Krankheit, rein sensiblen Neurose, der Trigeminusneuralgie, so wenig schafft. Die Massage hilft gewöhnlich auch in schwereren Fällen unserer Affektion, hier indes viel langsamer. — Was die Technik der Halsmassage anbelangt, so schilderte ich sie seinerzeit in der Deutschen Medizinischen Wochenschrift ausführlich; ich gebe diese Schilderung in folgendem mit einigen Zusätzen wieder: Bei der Halsmassage kann die Hand noch weniger als an anderen Körperstellen durch ein Instrument ersetzt werden und, wenn irgendwo in der Massage individualisiert werden muss, so muss das am Halse geschehen, diesem so empfindlichen und variablen Körperteile, der bald lang, schlank und zart ist, und dann mit äusserster Vorsicht, bald aber dick, kurz und hart ist, und dann mit grosser, aber keineswegs roher Kraft angefasst werden muss. Um die Halsmuskulatur genügend zu entspannen, wird das Kinn gesenkt. Zweckmässig stellt man sich auch hier hinter den Patienten. Der obere Punkt ist bei seiner oberflächlichen Lage leicht zu massieren. Man macht im Zwischenraum zwischen Zungenbein und oberem Schildknorpelrand parallel diesen Gebilden gleichmässige horizontale Striche und verlängert sie zweckmässig bis in die Ohrgegend. Ganz erheblich schwieriger ist, wegen seiner tiefen Lage, die Massage des unteren Punktes. Der Daumen findet hierbei im Nacken eine Stütze, und die anderen Finger liegen auf der vorderen Halsfläche. Von ihnen werden eigentlich nur der Zeige- und Mittelfinger benutzt, denn es gilt möglichst tief in der Rinne zwischen Kopfnicker und Luftröhre einzudringen, und dann noch ein Stückchen weit zwischen Wirbelsäure und Luftröhre, unter leichter Verschiebung der letzteren nach der anderen Seite einzugehen, der Lage des Recurrens entsprechend links weiter als rechts. Dieses tiefe Eindringen gelingt auch nur, wenn man allein das Nagelglied

benutzt und von diesem auch nur die Daumenseite, die nach Art eines Messers schneidend in die Tiefe einzudringen hat. Unter dieser Benutzung der Finger vollführt man nun lange, gleichmässige Züge vom Schlüsselbein bis hinauf zum Zungenbein. Die Hauptsache hierbei ist die Gleichmässigkeit, denn jedes stossweise Vorgehen schmerzt und schadet mehr als es nützt. Dabei muss die andere Hand bei grosser Beweglichkeit von Luftröhre und Kehlkopf diese etwas fixieren. Weniger wirksam und auch schwieriger als das geschmeidige aber kräftige Streichen fand ich die äussere Erschütterung des Druckpunktes durch die Finger in sehr schneller Folge. Man könnte auch daran denken, beim Druckschmerz am oberen Punkte nach Laker[1]) die innere Kehlkopfmassage anzuwenden und sie auf den vorderen Teil des Sinus pyriformis zu konzentrieren, durch welche ja der obere Kehlkopfnerv, das vermutlich kranke Organ, zum Kehlkopf verläuft. Allein ich bin auch von ihr abgekommen, denn sie ist schwierig und unangenehm. Zum Schlusse pflege ich die ganze vordere Seite des Halses mit der rechten Hand zu walken, indem die linke Hand der rechten die Weichteile entgegenschiebt, soweit das möglich ist. Diese Prozedur schafft das Gefühl der Kraft und Sicherheit in den Halsorganen. Natürlich ist es jedem unbenommen, nach Neigung und Geschicklichkeit sich seine eigene Massagemethode zu schaffen, vorausgesetzt, dass sie ebenfalls wirksam ist. In den üblichen Lehrbüchern der Massage sucht man in dieser Frage übrigens vergebens nach Rat. — Kann der Patient sich nicht an den Arzt binden, so muss er sich selbst massieren oder von anderen massieren lassen. Man muss das genau zeigen und findet da bisweilen geschickte, meist aber ungeschickte Schüler und hat demgemäss schlechtere Erfolge, besonders bei der schwierigeren Massage des unteren Punktes. Bei diesen Patienten ist es auch zweckmässig, statt Vaseline oder Lanolin eine Massirsalbe zu verschreiben, z. B. Jodkaliumsalbe, mit Schweinefett zu gleichen Teilen versetzt, damit sie streichbarer wird. Denn eine Salbe fördert den Eifer des sich selbst behandelnden Patienten. Die Hauptsache aber ist, dass man ihm zeigt, wo und wie er einzureiben hat, dass er vor allen Dingen stets über die schmerzhafte Stelle kommen muss, damit die Massage zur vollen Wirkung komme. — Die Massage wird in schweren Fällen zweckmässig durch Galvanisation unterstützt werden können; in solchen Fällen verordnete ich neben der Massage noch Arsen. Für selbstverständlich erachte ich es, dass der kausale Halskatarrh nach Möglichkeit behandelt wird. Man hat jedoch, wenn er chronisch ist, in der Regel hiermit weniger Erfolg, als mit der Behandlung des Schmerzes durch die Massage, doch sind die Patienten meist mit dem Teilerfolg zufrieden. — Zum Schluss möchte ich noch bemerken, dass bei Schmerzhaftigkeit des Kehlkopfs und der Luftröhre ohne Druckpunkte, wie sie ja sehr oft vorkommt, die Massage auffallend wenig leistet, offenbar deshalb, weil sie in diesem Falle das schmerzende Gebilde, die Schleimhaut nicht direkt beeinflussen kann.

1) Laker, Die Anwendung der Massage bei den Erkrankungen der Atmungsorgane. Leipzig und Wien 1897.

II. Deutung dieser Beobachtungen.

Zwei Fragen treten uns hier ohne weiteres entgegen: Welche Organe sind es, die durch ihre abnorme Empfindlichkeit auf Druck sich als krank erweisen und nach den vielfachen und zuverlässigen Angaben der Kranken als Ausgangspunkt auch des Spontanschmerzes betrachtet werden müssen, und zweitens, welcher Art sind die Veränderungen in diesen Organen? Die Beantwortung beider Fragen ist nicht ganz einfach:

Ein Punkt uuseres Körpers, der wochen- und monatelang schmerzt und dessen Drückung den Schmerz steigert, gehört erfahrungsgemäss in der Regel einem sensiblen Nerven an, vorausgesetzt natürlich, dass sich an jener Stelle ein anderer Grund für den Schmerz nicht ermitteln lässt. Erfahrungsgemäss ist ferner diejenige Stelle eines sensiblen Nerven ganz besonders schmerzhaft auf Druck, welche nahe dem Eintritt des Nerven in einen Knochen oder dem Durchtritt durch eine Membran liegt, wahrscheinlich deshalb, weil diese Stelle des Nerven gewöhnlich die härteste Unterlage hat. Diese Druckpunkte sind seit Valleix vielfach am Körper bekannt, z. B. am Trigeminus, an den Interkostalnerven, und ein solcher Druckpunkt ist auch zweifellos derjenige Punkt am Halse, den ich bisher, nichts praejudizierend, als oberen Druckpunkt bezeichnete. Denn, im lateralsten Teil des Zwischenraums zwischen Zungenbein und Schildknorpel gelegen, dort, wo die Membrana thyreo-hyoidea zwischen lateralem Rand des M. thyreohyoideus und dem oberen Horn des Schildknorpels nur von Haut und Platysma bedeckt ist, entspricht er der Stelle, an welcher der N. laryngeus superior mit seinem sensiblen inneren Ast durch diesen Teil der Membran tritt, nachdem er vorher den motorischen Ast zum M. crico - thyreoideus entsandt hat. Der Nerv ist also dem drückenden Finger mindestens ebenso gut zugänglich, wie an den allgemein anerkannten Trigeminusdruckpunkten, und deshalb müssen wir diesen Punkt mit eben demselben Recht als den oberen Laryngeusdruckpunkt bezeichnen.

Auch der Schmerz, der in vielen unserer Fälle gegen das Ohr ausstrahlt, ist vielleicht nicht immer als Irradiation in den N. auricularis vagi aufzufassen, sondern als Schmerz im Stamme des Larygeus superior, der ja von der Ohrgegend im Bogen zum Kehlkopf hinzieht. Wenigstens ist der tiefe Druckschmerz hinter und parallel dem Unterkiefer in Fall 27 doch zwanglos auf den Stamm des Laryngeus superior zu beziehen.

Nicht so einfach ist die Identifizierung des unteren Druckpunktes, oder, genauer gesagt, der unteren Drucklinie. Sie befindet sich hart an der Seite der Luftröhre. Dort liegt bekanntlich der N. laryngeus inferior oder recurrens, der auf der linken Halsseite nach Umschlingung des Aortenbogens geradlinig in der Rinne zwischen Luft- und Speiseröhre zum Ringknorpel emporsteigt, während er rechts nach Umschlingung der Subclavia erst dem Halsteil der Luftröhre von aussen nach innen zustrebt, um dann

an der Seite der Luftröhre ebenfalls senkrecht emporzusteigen. Wenn man die Luftröhre mit dem palpierenden Finger etwas nach der entgegengesetzten Seite schiebt, gelingt es nun leicht, den Nerven auf der genannten Strecke gegen die Körper der letzten Halswirbel, bei langem Hals und hängendem Thorax, im unteren Teil gegen den Körper des ersten und selbst des zweiten Brustwirbels anzudrücken, wovon ich mich an der Leiche überzeugte. Rechts gelingt das Andrücken leichter als links, weil der Recurrens rechts nicht so weit nach hinten liegt. Besonders leicht gelingt es, rechts den der Luftröhre erst zustrebenden unteren Teil des Nerven zu erreichen. An der unteren Hälfte der Halsluftröhre ist nun der Recurrens unmittelbarer zu erreichen, als an der oberen, denn hier ist er von der Schilddrüse mehr oder weniger überlagert. Auf diesen Umstand führe ich es zurück, dass von der ganzen Drucklinie der untere Teil meist viel schmerzhafter oder allein schmerzhaft zu sein pflegt. Bei dünner Schilddrüse aber kann auch der obere Teil der schmerzhaftere sein, und das wäre er wohl immer, wenn die Schilddrüse überhaupt nicht vorhanden wäre, denn je weiter nach oben, um so leichter ist die Luftröhre und mit ihr der Recurrens dem Finger zugänglich.

Ich betrachte nun den N. recurrens als das bei unserer Krankheit schmerzhafte Organ und möchte den „unteren Druckpunkt" deshalb als den unteren Laryngeus- oder den Recurrensdruckpunkt bezeichnen.

Gegen diese Auffassung lassen sich zwei Einwände erheben:

Erstens kann man behaupten, dass der M. sterno-thyreoideus (cf. Fig.) der schmerzhafte Teil sei. Denn dieser breite und kräftige Muskel zieht von der Seitenfläche des Schildknorpels im Bogen von oben aussen nach unten innen und stösst schon am Lig. interclaviculare mit seinem Partner zusammen, um sich an der Hinterfläche des Manubrium sterni und am oberen Rande des ersten Rippenknorpels zu befestigen. Er bedeckt also die Luftröhre in ihrem unteren Teil fast vollkommen, anders also, als es Luschka[1]) gezeichnet hat, und liegt ihr gewöhnlich auch so eng an, dass man ihn mit dem Finger nicht ohne Gewalt bei Seite schieben kann. Anders der dünne, strangartige M. sterno-hyoideus. Er heftet sich mehr seitwärts am Sternum an und lässt die Luftröhre frei. Er hebt sich auch gut von der Umgebung ab. Er ist auch bei magerem, gut entspannten Halse und bei nicht zu muskelschwachen Individuen leicht zu palpieren, und an der Leiche habe ich mich davon überzeugt, dass man ihn meist leicht und unabsichtlich bei Seite drängt, wenn man mit dem Finger auf dem direktesten Wege zum Recurrens vordringt. Also, der Laryngeus inferior ist im Gegensatz zum superior mit einem Muskel bedeckt, dem Sterno-thyreoideus, durch den wir hindurch palpieren müssen, um zu ihm zu gelangen. Man kann deshalb den naheliegenden Einwand erheben, dass es garnicht der Nerv sei, der druckschmerzhaft ist, sondern der Muskel, denn Muskeln sind

1) Luschka, Der Kehlkopf des Menschen. Tübingen 1871.

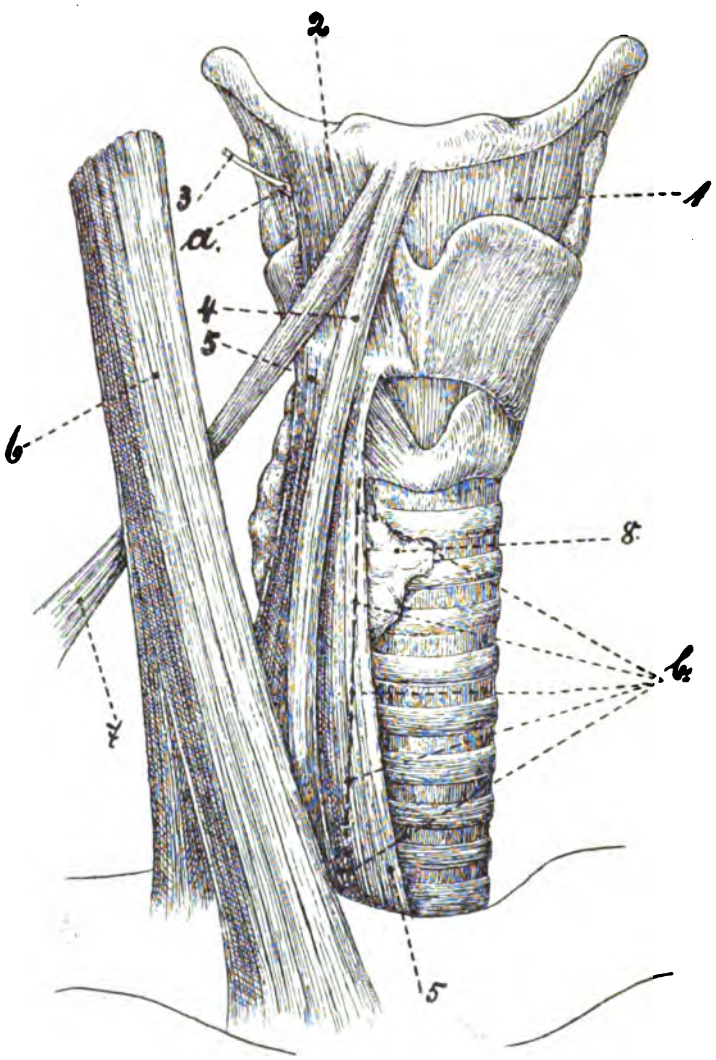

Halsorgane einer 70jährigen Frau mit langem, grazilen Hals. Natürliche Grösse.

a Oberer Druckpunkt, dem N. laryngeus sup. entsprechend. b Unterer Druckpunkt resp. Drucklinie, dem N. laryngeus inf. entsprechend. 1 Membrana thyreo-hyoidea. 2 M. thyreo-hyoideus. 3 N. laryngeus sup. 4 M. sterno-hyoideus. 5 M. sterno-thyreoideus. 6 M. sterno-cleido-mastoideus. 7 M. omo-hyoideus. 8 Glandula thyreoidea.

ja bekanntlich häufig druckschmerzhaft, z. B. bei Muskelrheumatismus, bei Hysterie. Tatsächlich hebt auch Schmidt[1]) S. 555 hervor, dass er den

1) Schmidt, Die Krankh. der oberen Luftwege. Berlin 1894.

M. thyreo-hyoideus und Sterno-hyoideus bei Klagen über Halsschmerz druckschmerzhaft gefunden habe. Doch es fehlt der Nachweis, dass der Druckschmerz auf diese Muskeln bezogen werden muss, denn sie lassen sich kaum jemals so zwischen die Finger bringen, dass man behaupten könnte, ihr Druck sei die Quelle des Schmerzes an jener Stelle, und ich glaube auch, dass der Druckschmerz, den Schmidt fand, wenn er die untere Hälfte der beiden Muskeln drückte, kein Muskelschmerz war, sondern unserem Druckschmerz am unteren Laryngeus entsprochen haben dürfte. Nun aber ist es wohl unbekannt, dass ein solcher Muskelschmerz wochen-, monate- und jahrelang in einem Muskel festsitze und noch dazu in einer kleinen und immer der nämlichen Stelle des Muskels. Der beste Beweis aber, dass der untere Druckpunkt ebenfalls als Nervendruckpunkt aufzufassen ist, sind wohl solche Beobachtungen, in welchen der obere und der untere Druckpunkt derselben Seite typisch druckschmerzhaft sind. Die Fälle sind selten, ich beobachtete nur 4, Fall 76, 77, 78 und 79. Besonders wichtig erscheint mir der lange und gut beobachtete Fall 79, wo gleichsam unter meinen Händen der Schmerz vom oberen Punkt auf den unteren überging. — Nun kann man aber auch denselben Einwand noch erweitern und behaupten, dass wir es bei unserer Krankheit, gleichviel ob der obere oder der untere Punkt schmerzhaft ist, überhaupt mit keinem Nerven- sondern mit einem Muskelschmerz zu tun haben, auf Grund der Tatsache, dass der Schmerz öfter beim Sprechen, fast stets aber beim Leerschlingen, bisweilen auch beim Gähnen, verstärkt oder überhaupt erst hervorgerufen wird, denn die genannten Bewegungen werden doch durch Muskeln hervorgebracht. Beim Sprechen aber wird die Schleimhaut des Kehlkopfes verschoben und mit ihr die sensiblen Nervenenden in derselben. Eine derartige Verschiebung ist aber unter Umständen, selbst wenn sie ganz gering ist, schmerzhaft, z. B. bei akuter Laryngitis oder Tracheitis, die ja nicht spurlos an den Nervenenden vorübergehen wird. Comprimiert man nämlich einen Larynx oder eine Trachea, die derartig affiziert sind, nur leicht mit dem Finger, so ist das oft sehr unangenehm, doch nur deshalb, weil bei der Kompression die Schleimhaut eine Verschiebung erfährt und mit ihr zugleich die im Reizzustande befindlichen Nervenendigungen, nicht aber deshalb, weil der Knorpel sich im Reizzustande befindet, denn er ist ja nervenlos. Was ferner das Schlingen anbelangt, so wird dadurch Luftröhre und Kehlkopf nach oben gezogen, der Recurrens aber wird gedehnt; das wird ihm aber nicht wohl tun, wenn er im Reizzustande sich befindet. Der Kehlkopf aber wird gegen das Zungenbein gehoben, der N. laryngeus also gepresst, und das wird ihm unter denselben Umständen nicht angenehm sein. Weshalb aber nun gerade das Leerschlingen gewöhnlich allein schmerzhaft ist, das Vollschlingen aber nicht, ist leicht erklärlich. Denn das unmittelbar durch den Willen hervorgerufene Leerschlingen erfolgt unter einer viel erheblicheren Zerrung und Pressung der sensiblen Nerven, als der reflektorisch ausgelöste normale Schlingakt. Das ist ja bekannt und erklärt es, dass beim öfteren Leerschlingen so schnell

Ermüdung eintritt. Was endlich den Schmerz beim Gähnen anbelangt, so ist er ebenfalls leicht erklärlich, denn hierbei drückt der Unterkiefer das Zungenbein hinab, und es erfolgt wiederum eine Pressung des oberen Laryngeus.

Zweitens kann man einwenden, ein Druck auf den Recurrens könne gar keinen Schmerz erzeugen, weil dieser Nerv ein rein motorischer sei. Die letztere Ansicht ist heutzutage vielfach gerade unter den Laryngologen verbreitet, hauptsächlich wohl deshalb, weil Semon in seiner vortrefflichen Bearbeitung der Nervenkrankheiten des Kehlkopfs und der Luftröhre diese Ueberzeugung ausspricht[1]) Indes, das ist schon a priori ganz unwahrscheinlich, weil die in hohem Grade gegen Berührung empfindliche Luftröhre (Tracheotomie!) in ihrem Halsteil bei Tier und Mensch ihre Nerven allein aus dem Recurrens bezieht und zwar als rami tracheales superiores, relativ dicke Nerven, die sich mit der grössten Leichtigkeit anatomisch darstellen lassen. Wenn also Longet 1842, Rosenthal 1862, Semon und Horsley 1890, Burger 1892, Grossmann 1897 und Broeckaert 1903 am Tier experimentell die Sensibilität des Recurrens nicht nachweisen konnten, so musste das aus dem genannten Grunde ohne weiteres dem Experiment zur Last gelegt werden. Es können deshalb nur die positiven Ergebnisse ins Gewicht fallen, welche Burkart 1868, Waller und Prevost 1870, Rosenthal (in einer zweiten Untersuchung) 1875, Krause 1889, Masini 1893, Trifiletti 1895, Kokin 1897, Lüscher 1897, Réthi 1898, Katzenstein 1900 und vor allen Dingen Schultz und Dorendorf 1904[2]) am Tier erhielten. Die beiden leltzten Experimentatoren benutzten die Erhöhung des Blutdruckes, welche erfahrungsgemäss bei Reizung sensibler Nerven durch Erregung des Zentrums der Vasokonstriktoren reflektorisch entsteht, zum Nachweis der Sensibilität des Recurrens, registrierten die Pulskurve während der Reizung des Nerven und lieferten so einwandsfreie Zeugen ihrer Resultate. Sie lieferten aber auch zugleich den Nachweis, wodurch die ersten Experimentatoren zu ihrer entgegengesetzten Meinung kommen mussten: durch nicht genügende Vorsicht bei dem difficilen Experiment und vor allen Dingen durch die ganz verschiedenen anatomischen Verhältnisse des Recurrens bei den verschiedenen Tierspezies.

So wenig es also auch für den menschlichen Recurrens zweifelhaft sein kann, dass er sensible Fasern führt, so fragt es sich doch, woher er sie erhält. Es liegt die Möglichkeit vor, dass er sie von unten her direkt aus dem Vagusstamm bezieht, der ja gemischter Natur ist, oder von oben her, aus dem inneren Aste des Laryngeus superior, der ja seit Longets

---

1) Heymann's Handbuch der Laryngologie und Rhinologie. 1898. Bd. 1. S. 618.

2) Schultz und Dorendorf, Ueber die zentripetale Leitung des Nervus recurrens. Arch. f. Laryng. Bd. 15. S. 217; daselbst auch die ganze physiologische Literatur.

berühmten Versuchen am Tier (1849) unbestritten als sensibel angesehen wird. Mit diesem Nerven steht nun der Recurrens des Menschen in Verbindung durch einen ansehnlichen und daher schon lange bekannten Ramus communicans, der auch den Namen Ansa Galeni führt, und ferner durch ein feines Nervennetz innerhalb des M. arytaenoideus transversus, das von Onodi[1]) nachgewiesen wurde. Nun fanden Schultz und Dorendorf experimentell, dass Affen, Kaninchen und Katzen, Tiere, denen der Communicans fehlt, ihre Sensibilität allein aus dem Vagusstamme erhalten, dass Hunde und Ziegen aber, die den Communicans besitzen, ihre Sensibilität allein aus dem Laryngeus superior beziehen, und so ist es denn auch für den Menschen höchst wahrscheinlich, dass sein Recurrens seine Sensibilität ausschliesslich durch den Communicans aus dem Superior bezieht. — Ich aber sehe in meinen klinischen Beobachtungen eine Bestätigung der durch Anatomie und Physiologie mit höchster Wahrscheinlichkeit nachgewiesenen Tatsache, dass der Recurrens des Menschen auch sensible Fasern führt. —

Die zweite Frage, diejenige nach der Natur der Veränderungen in den schmerzhaften Kehlkopfnerven, muss bis auf weiteres unentschieden bleiben, mangels pathologisch-anatomischer Untersuchung nicht nur dieser Nerven, sondern auch anderer Nerven in etwa analogen Fällen der menschlichen Pathologie; denn solche Fälle sind bisher unbekannt, soweit ich mich durch Umfrage hierüber orientieren konnte.

Immerhin kann man sich folgende Vorstellung von dem Zustand des Nerven bilden. Die frische Entzündung des Kehlkopfs und der Luftröhre, die ja als das gewöhnliche ätiologische Moment der Nerveuerkrankung anzusehen ist, muss natürlich auf die in die Schleimhaut eingebetteten Nervenenden einen Reiz ausüben. Hierdurch kann der ganze Nerv in erhöhte Empfindlichkeit geraten, ohne selbst zu erkranken. Er kann sich aber auch an der Entzündung beteiligen, wenn sein Ende sich entzündet und zwar natürlich in der Form der Neuritis interstitialis. Diese kann jedoch nur leichter Art sein, und zwar so leichter Art, dass das Nervenparenchym nur gereizt, nicht zerstört wird, denn Anästhesie der Schleimhaut des Kehlkopfes, etwa nach Analogie der Anaesthesia dolorosa, habe ich trotz vielfacher Untersuchung mit der Sonde nie konstatieren können. Ich denke hier aber nicht an die heute sehr in Misskredit geratene Neuritis ascendens, die am Nerven unaufhaltsam fortkriechen soll, unter Umständen sogar bis in das Zentralorgan. Ich denke vielmehr an eine Mitbeteiligung nur des zunächst der entzündeten Schleimhaut gelegenen Nervenabschnittes, und von der Schleimhaut des Kehlkopfes und der Luftröhre bis zum Stamm der Nervi laryngei ist es ja nicht weit. Ich neige mich deshalb dieser Auffassung der Erkrankung als wirklicher Neuritis zu, weil die Nerven-

1) Onodi, Die Innervation des Kehlkopfes. Wien 1895; daselbst auch die ganze anatomische Literatur.

affektion die oft veranlassende frische Schleimhautentzündung in der Regel so ausserordentlich lange überdauert.

Ich selbst bezeichne daher die Krankheit in meinem Krankenjournal kurzweg als Neuritis laryngea, je nach dem Druckpunkt superior oder inferior. Will man aber bei ihrer Benennung auf den wahrscheinlichen aber nicht erwiesenen pathologisch-anatomischen Befund verzichten, so muss man sie entweder unter dem Symptomenkomplex der Hyperästhesie rubrizieren und als Hyperästhesie mit Druckpunkt bezeichnen, oder unter Neuralgie. Das letztere geht jedoch nicht so ohne weiteres, denn das Charakteristische der Neuralgie, die paroxysmale Steigerung des Schmerzes, fehlt hier so gut wie immer. Streicht man aber die Paroxysmen als etwas Notwendiges aus dem Begriff der Neuralgie, wie sich das scheinbar immer mehr einbürgert, unterscheidet man also Neuralgie mit und ohne Paroxysmen, so lässt sie sich unter der letzteren besser unterbringen. Denn man würde hiermit zugleich ausdrücken, dass der Krankheit als Neuralgie möglicherweise ein anatomischer Prozess zugrunde liege, während Hyperästhesie den Beigeschmack des rein Funktionellen hat. Mag man also die Krankheit benennen, wie man will, ganz einwandsfrei wird die Benennung nach unserer heutigen Nomenklatur nicht sein, daher die allgemeine Fassung der Ueberschrift dieser Arbeit.

III. Fremde Beobachtungen.

Seit der Erfindung des Kehlkopfspiegels wird Halsschmerz, der mit relativ geringen Veränderungen der Halsorgane oder ganz ohne dieselben einhergeht, mit voller Einmütigkeit der Autoren als nervös betrachtet und unter dem Kapitel Hyperästhesie und Parästhesie oder unter beiden zugleich, bisweilen auch unter dem Extrakapitel Neuralgie abgehandelt. Die mustergiltige Bearbeitung dieser Kapitel in vielen unserer Lehr- und Handbücher enthebt mich der Notwendigkeit, näher auf diese Krankheitszustände einzugehen. Das eine aber muss auffallen, wie wenige Autoren mit der einfachen Angabe des Kranken über den Sitz des Schmerzes sich nicht zufrieden stellen, sondern der Sache durch eine systematische äussere Halsuntersuchungen auf den Grund gehen. Dem Programm meiner Arbeit entsprechend, will ich mich nur mit den letzteren beschäftigen, und zwar auch nur soweit, als sie bei der äusseren Halsuntersuchung auf Schmerzpunkte stiessen, die den Laryngeusdruckpunkten zu entsprechen scheinen. Ihre Zahl ist äusserst gering.

Die älteste Angabe finde ich bei Türck (1862), in seinem kurzen und klassischen Aufsatz über Nervendruckpunkte im Rachen[1]), an Zungenrand, Gaumenbögen, seitlicher Rachenwand. Am Schluss derselben sagt er: „Ich erwähne anhangsweise eine Hyperästhesie an einer anderen Stelle des

1) Türck, Ueber Neuralgie und Hyperästhesie des Racheneinganges. Allg. Wiener med. Zeitung. 1862. S. 80.

Rachens, nämlich am unteren Abschnitte von dessen Seitenwand in dem Zwischenraum zwischen dem grossen Horne des Zungenbeins und dem oberen Rande des Schildknorpels, welche ich öfter bei Individuen antraf, die an ähnlichen unbestimmten Beschwerden litten, wie sie früher geschildert wurden." In seinem Lehrbuch der Kehlkopfkrankheiten (1866) kommt er jedoch auf diesen Punkt nicht zurück.

Es folgt 1866 Tobold[1]) in seinem kurzen, aber von scharfer Beobachtung zeugenden Leitfaden. Er sagt auf Seite 129: „In den Fällen, wo gleichzeitig mit dem Krampfhusten ein fixer, in der Regel an der seitlichen Larynxwand vorhandener Schmerz sich zeigt, hat die Anwendung des konstanten Stromes eine evidente Wirkung. Der an der erwähnten Stelle auch ohne den nervösen Husten vorhandene Schmerz (Neuralgie), sei es, dass er dauernd oder nur zeitweise auftritt, darf nicht minder als eine grosse und lästige Beschwerde bezeichnet werden. Die Patienten deuten meist auf einen der Eintrittsstelle des Laryngeus entsprechenden Punkt hin und meinen, dass der Arzt unbedingt dort eine krankhafte, eine entzündete Stelle bei der laryngoskopischen Untersuchung finden müsse. Dieser lokalisierte, nervöse Schmerz ist nur durch den konstanten Strom zu bewältigen, oft in kurzer Zeit, oft nach anhaltendem Gebrauch". Ein Zeuge der Heilwirkung des galvanischen Stromes ist unser Fall 6, ein alter Patient Tobold's.

Dann beschreibt E. Fränkel[2]) 1880 zwei Fälle, von denen der erste einen Schmerzpunkt am grossen Zungenbeinhorn, der zweite genau an der Umschlagstelle des N. subcutaneus colli medius um den Kopfnicker hatte. Hätte Fränkel den Schmerzpunkt nicht mittelst des konstanten Stromes, sondern mit dem Finger zu bestimmen gesucht, wäre er vielleicht auf den oberen Laryngeuspunkt geraten. Fränkel galvanisierte nach dem Vorbilde Tobold's (Anode auf den Schmerzpunkt, Kathode auf die Halswirbelsäule, Dauer 4—5 Minuten). Er hält die Fälle mit Schmerzpunkt prognostisch für günstiger, als diejenigen ohne einen solchen. Das entspricht also auch meiner Erfahrung, die ich mit der Massage sammelte. Er führt als Literatur Ganghofner an, Prag. med. Wochenschrift 1878, No. 38 und 40, eine Quelle, die mir unzugänglich ist.

Bei Schech[3]) (1892) finde ich Seite 224 die Bemerkung: „Bei Neuralgie des Rachens, deren Verfasser eine ziemliche Anzahl sah, liessen sich fast immer Schmerzpunkte an den Seitenteilen der Zunge, an den Mandeln oder aussen am Zungenbein oder am Kehlkopf, dem Eintritt des N. laryngeus superior entsprechend, nachweisen".

Endlich fand Avellis[4]) (1900) in 14 Fällen von Kehlkopfneuralgie

1) Tobold, Die chronischen Kehlkopfkrankheiten. Berlin 1866.

2) E. Fränkel, Beitrag zur Lehre von den Sensibilitäts - Neurosen des Schlundes und Kehlkopfes. Breslauer ärztliche Zeitschrift. No. 16 u. 17. 1880.

3) Schech, Die Krankh. der Mundhöhle, des Rachens und der Nase. 1892.

4) Avellis, Typische Form von Kehlkopfneuralgie. Münch. med. Wochenschrift. No. 46. 1900.

den oberen typischen Druckpunkt. Gleichzeitig mit diesem Punkt war die Schleimhautfalte an der vorderen Wand des Sinus pyriformis druckschmerzhaft, in welcher der N. laryngeus sup. zum Kehlkopfinnern zieht. Es waren akute Fälle von Kehlkopfneuralgie, jener seltenen Krankheit, die sich durch paroxysmale Steigerung des Schmerzes bis zur Unmöglichkeit des Sprechens und Schlingens als Neuralgie charakterisierten und durch Antineuralgica heilten. Derartige Falle beobachtete ich in ausgesprochener Weise niemals.

Weiteres über den oberen Druckpunkt fand ich in der Literatur nicht, über den unteren Druckpunkt aber fand ich überhaupt nichts. Ich durchsuchte die Bücher oder Abhandlungen über Halskrankheiten von Rühle (1861), Türck (1866), Tobold (1866), Mackenzie (1880), Moure (1890), Réthi (1891). Jurasz (1891), Schrötter (1892), Gottstein (1893), Rosenberg (1893), Massei (1893), Schmidt (1894), Schnitzler (1895), Störk (1897), Semon und Körner (in Heymann's Handbuch der Laryngologie, 1898), Chiari (1905), endlich das Zentralblatt für Laryngologie.

XVII.

(Aus dem klin. Priv.-Laboratorium für Otologie, Rhinologie und Laryngologie des Herrn Dr. A. Schoenemann, Privatdozenten an der Universität in Bern.)

Ueber die Beziehungen der Grössenvariationen der Highmorshöhlen zum individuellen Schädelbau und deren praktische Bedeutung für die Therapie der Kieferhöhleneiterungen.

Von

Dr. phil. **O. Schürch,** Zahnarzt in Langnau (Bern).

(Hierzu Tafel I.)

I.

Die Vermutung, es möchte eine gewisse Korrelation bestehen zwischen dem individuell variablen Schädelbau und der Konfiguration, beziehungsweise der räumlichen Ausdehnung der Highmorshöhle, ist durchaus nicht neu. Im Gegenteil erhält man beim Durchlesen der einschlägigen Literatur den Eindruck, dass vielfach eine solche Korrelation als selbstverständlich angenommen wird. Zu einer gleichen Ansicht ist, wie es scheint, auch ein neuerer Bearbeiter dieses Gebietes, von Mihalkovicz[1]) gekommen, wenn er anführt, „dass die Grösse der Höhle zu jener des Schädels im Verhältnis steht".

Nähere Angaben über die Art dieses Abhängigkeitsverhältnisses zwischen Highmorshöhle und Schädelbau vermissen wir aber sowohl bei diesem wie bei anderen Autoren; denn es ist nicht wohl anzunehmen, dass Mahalkovicz mit seinem Ausspruch die mit dem Heranwachsen jugendlicher Menschen zu Erwachsenen selbstverständlich bis zu einem gewissen Grade parallel gehende Grössenzunahme der Highmorshöhle gemeint hat.

Auch sonst suchte ich, soweit mir die Literatur über diesen Gegenstand zugänglich war, vergeblich nach Mitteilungen von einschlägigen Untersuchungsresultaten. Allerdings sind zahlreiche Messungen über die

---

1) Von Mihalkowicz, Anatomie und Entwicklungsgeschichte der Nase und ihrer Nebenhöhlen. In Heymanns Handbuch der Rhinologie u. Laryngologie. Wien. 1900. p. 54. Bd. III. 1.

Grösse und Ausdehnung des Antrum maxillare gemacht worden[1–4]) und die über diesen Gegenstand untersuchenden Autoren haben nicht unterlassen, mit allem Nachdruck auf die ausserordentlich grosse Variabilität der Grösse und Ausdehnung der Oberkieferhöhle beim erwachsenen Menschen hinzuweisen. Das Gleiche trifft auch zu bei Zuckerkandl[3]), welcher überdies mit vollem Recht darauf aufmerksam macht, dass diesen individuellen Schwankungen beim Kubikinhalt des in Frage stehenden Hohlraumes eine nicht zu unterschätzende praktische Bedeutung zukomme, denn wir lesen bei ihm S. 183 l. c. darüber folgendes:

„Käme den Formvariationen des Sinus maxillaris bloss eine morphologische Bedeutung zu, dann wäre es wohl überflüssig, die einzelnen Anomalien des genaueren zu beschreiben. Da aber infolge der Architektur des Kieferkörpers ein und derselbe pathologische Prozess je nach der Bildung des Sinus verschiedene Erscheinungen hervorrufen wird, so ist es für den Zahnarzt wohl von Belang den anatomischen Eigentümlichkeiten der Kieferhöhle ein gewisses Interesse entgegen zu bringen."

Die Untersuchungen, über die im folgenden berichtet werden soll und welche von mir auf Veranlassung des Herrn Privatdozenten Dr. Schönemann in Bern unternommen wurden, haben nun vor allem den Zweck, darüber Auskunft zu geben, ob und welche Beziehungen bestehen zwischen der Grösse der Oberkieferhöhle und dem anthropologisch wohl definierbaren individuell variablen Aufbau des Schädels. Ferner lag es in der Natur der Untersuchung, darauf zu achten, ob und auf welche Weise die praktisch so äusserst wichtigen Formen, beziehungsweise Grössenvarietäten der Oberkieferhöhle durch anthropometrische Anhaltspunkte in vivo diagnostiziert werden könnten.

Bekanntlich liegt jede der beiden Oberkieferhöhlen (Antrum maxillare) [„welchen Highmor (Mitte des 17. Jahrhunderts) nicht ganz mit Recht seinen Namen gegeben hat, denn schon vor ihm war sie den Anatomen bekannt, Littaur l. c. S. 7"] seitlich symmetrisch der beiden Nasenhauptböhlen. Da sie ausserdem durch einen mehr oder weniger engen Gang normalerweise stets mit diesen Nasenhöhlen in Verbindung bleiben, dürfte der Ausdruck wohl gerechtfertigt sein, dass die Highmorshöhlen

1) Carl Rehschreiter, Zur Morphologie des Sinus maxillaris. Inaug.-Diss. München. 1878. In dieser Arbeit ist auch ein ausführliches Literaturverzeichnis über Untersuchungen aus früheren Jahren, den Sinus maxillaris betreffend, enthalten.

2) Braune u. Clasen, Die Nebenhöhlen der menschlichen Nase in ihrer Bedeutung für den Mechanismus des Riechens. Zeitschr. für Anatomie und Entwicklungsgeschichte. 1877. II. Bd.

3) Zuckerkandl, Anatomie der Mundhöhle mit besonderer Berücksichtigung der Zähne. Wien. 1891.

4) Littaur, Das Antrum Highmori, seine Gestalt, Grösse und Zugänglichkeit. Inaug.-Diss. Berlin. 1894.

zwei lufthaltige Seitendivertikel der beiderseitigen Nasenhaupthöhlen bilden[1]).

Allseitig wird dieses Antrum maxillare gewöhnlich umschlossen von dem Os maxillare, dem Oberkieferbein.

Die beiden Oberkieferbeine bilden aber auch zugleich den Grundstock des Gesichtsschädels. Infolgedessen richtete sich naturgemäss unsere Aufmerksamkeit in erster Linie auf die Konfiguration des Gesichtsschädels, und wir fragten uns

1. ob nicht gewisse Beziehungen bestehen zwischen dem räumlichen Inhalt der verschiedenen Highmorshöhlen und den ihnen zugehörigen Ossa maxillaria beziehungsweise dem ganzen Gesichtsschädel und

2. ob nicht gewisse Beziehungen bestehen zwischen dem räumlichen Inhalt der verschiedenen Highmorshöhlen und den übrigen anthropometrisch wohl zu fixierenden Form- und Grössenvariationen der zugehörigen ganzen Schädel.

II.

Bevor wir nunmehr auf die ausführliche Mitteilung unserer Untersuchungsresultate übergehen, ist es nötig, über das von uns verarbeitete Material, sowie über die in Anwendung gebrachten Messmethoden das Nötige zu berichten.

Das Material zu unseren Beobachtungen lieferte eine Serie von 118 grösstenteils gut erhaltenen Schädeln. Dieselben bilden einen Teil meiner grossen Sammlung von Friedhofschädeln, welche mir von der Ortsbehörde in Langnau (Emmenthal, Schweiz) mit der Bestimmung überlassen wurden, dass sie das Grundmaterial bilden zu einer anthropologischen Arbeit über den Emmenthalerschädel.

Die für die anthropometrischen Messungen in Anwendung gebrachten Präzisionsinstrumente wurden nach den Angaben von Prof. Dr. Martin, Direktor des anthropologischen Institutes in Zürich, in der bekannten Werkstätte des Herrn P. Herrmann in Zürich angefertigt.

Es liegt nun nicht im Rahmen der vorliegenden Arbeit alle Details meiner ausgedehnten anthropologischen Messungen in extenso hier anzuführen. Um die einzelnen Schädel in ihrem individuell charakteristischen Aufbau zu kennzeichnen, dürfte es genügen, wenn die in Betracht fallenden Schädelindices allein aufgeführt werden (s. Tabelle I).

Eine ganz besondere Berücksichtigung fanden naturgemäss, wie oben schon ausgeführt wurde, die Massverhältnisse des Gesichtsschädels und

1) Abgesehen von diesen erwähnten topographisch-anatomischen Rücksichten, wird eine solche Auffassung auch gerechtfertigt durch die entwicklungsgeschichtlichen Vorgänge. (Siehe auch Schönemann: Beitrag zur Kenntnis der Muschelbildung und des Muschelwachstums. Anatomische Hefte. 1902.)

Tabelle I.

Nummer	Geschlecht	Kubikinhalt des Sinus maxill. rechts ccm	Kubikinhalt des Sinus maxill. links ccm	Längen-Breiten-Index des Gaumens	Höhen-Breiten-Index des Gaumens	Längen-Breiten-Index des Schädels
		Chamaeprosope (Obergesichtsindex 45,52—49,64).				
1	weibl.	**11,0**	**11,0**	86,27	54,55	82,12
2	männl.	12,0	11,0	—	—	81,42
3	„	—	18,5	—	—	79,12
4	„	—	15,5	75,0	51,28	77,71
5	weibl.	12,5	13,0	—	—	85,23
6	männl.	**28,0**	**23,5**	100,0	33,33	77,25
7	„	20,5	18,0	—	—	78,83
8	weibl.	15,0	16,5	88.64	43,59	83,71
9	„	—	14,5	71,15	43,24	84,36
10	„	—	16,0	91,11	41,46	85,12
11	männl.	**21,5**	**25,5**	—	—	78,97
12	„	19,5	—	83,02	45,45	82,80
13	„	11,5	12,0	87,50	50,0	80,21
14	weibl.	18,0	19,0	—	—	82,76
15	„	14.0	—	83,72	47,22	81,91
16	„	**11,0**	**9,5**	—	—	80,79
17	„	16,5	—	—	—	90,64
18	„	—	14,5	108,50	44,68	83,24
19	männl.	17,0	22,5	—	—	83,85
20	weibl.	11,0	13,0	90,70	53,85	85,38
21	männl.	**23,5**	—	—	—	83,70
22	„	21,0	22,5	—	—	82,70
23	weibl.	12,0	11,5	—	—	80,84
24	„	14,5	14,0	—	—	84,15
		Mesoprosope (50,0—54,81).				
25	männl.	14,0	14,5	—	—	83.68
26	weibl.	15,0	—	80,80	52,63	87,72
27	„	—	11,5	—	—	88,64
28	„	14,0	12,5	80,85	50,0	84.15
29	männl.	16,0	13,0	73,80	63.16	90,06
30	„	14,0	16,0	82,0	56,10	79.57
31	„	16,0	17,5	74,07	47,50	77.69
32	weibl.	7,5	**11,0**	—	—	82,54
33	männl.	12,0	14,5	86,0	37,21	84,78
34	„	18.0	17,0	86,0	55,81	85,05
35	„	**25,0**	**25,0**	107,50	32,56	81,97
36	„	13,0	14,0	—	—	82,87
37	weibl.	—	17,5	—	—	83.43
38	männl.	21,5	—	100,0	30,23	85,08
39	weibl.	15.5	15,0	81,25	30,77	79,56
40	männl.	20.0	—	—	—	81,62
41	weibl.	**8,0**	**9,0**	72,34	41,18	85,80
42	männl.	21,0	20,0	81,63	42,50	90,34
43	„	20,0	—	85,19	39,13	84,0
44	„	—	23,0	79,59	61,54	88,11
45	„	**18,5**	**27,0**	—	—	88,89
46	weibl.	17,0	19,0	80,0	47,50	80,11
47	„	17,0	17,5	—	—	88,69
48	„	13,0	16,0	—	—	82,86
49	männl.	**27,0**	**28.0**	89,36	52,38	79,17

Anmerkung: — = defekt oder senil, exakte Masse nicht möglich.

Nummer	Geschlecht	Kubikinhalt des Sinus maxill. rechts ccm	Kubikinhalt des Sinus maxill. links ccm	Längen-Breiten-Index des Gaumens	Höhen-Breiten-Index des Gaumens	Längen-Breiten-Index des Schädels
50	männl.	18,0	17,0	79,17	28,95	81,97
51	„	16,0	19,0	68,52	56,76	78,95
52	weibl.	—	19,5	—	—	80,33
53	„	13,5	13,0	74,0	40,54	80,0
54	männl.	23,5	21,5	81,25	—	80,43
55	„	14,0	14,0	—	—	85,16
56	weibl.	5,0	6,5	92,86	38,46	82,76
57	männl.	12,0	14,5	—	—	85,96
58	weibl.	6,0	7,0	95,35	43,90	87,95
59	männl.	—	8,0	—	—	90,96
60	weibl.	9,0	10,0	78,43	37,50	84,66
61	männl.	22,0	—	—	—	83,70
62	weibl.	7,5	15,5	—	—	85,21
63	„	15,5	15,0	—	—	82,94
64	„	17,0	15,0	86,96	42,50	77,25
65	männl.	14,0	15,0	102,22	36,96	89,13
66	„	16,0	15,0	80,43	45,95	81,08
67	weibl.	15,0	15,0	81,40	60,0	80,66
68	männl.	25,0	25,0	82,69	41,86	83,33
69	„	—	13,0	—	—	78,33
70	„	18,0	—	80,0	42,50	77,49
71	weibl.	18,0	20,0	84,44	52,63	80,34
72	männl.	20,5	19,5	75,40	60,0	82,80
			Leptoprosope (55,12—63,11).			
73	weibl.	20,5	18,0	77,78	33,33	75,56
74	„	12,5	12,0	74,47	51,43	83,14
75	männl.	24,0	25,0	—	—	79,57
76	„	18,5	—	85,71	52,38	82,22
77	„	18,0	20,0	—	—	80,22
78	„	15,0	16,0	83,67	41,46	79,35
79	weibl.	11,0	9,5	—	—	80,33
80	„	13,5	15,0	—	—	80,81
81	männl.	—	23,5	89,36	42,86	75,53
82	weibl.	9,0	13,0	—	—	85,47
83	männl.	24,5	28,5	86,27	50,0	81,48
84	„	13,5	—	—	—	80,0
85	weibl.	12,5	9,5	85,42	41,46	87,27
86	„	14,0	14,0	90,48	44,74	82,02
87	männl.	24,5	25,0	88,46	36,96	81,97
88	weibl.	13,5	15,5	—	—	83,73
89	„	14,5	—	83,33	54,29	82,68
90	männl.	19,0	19,5	85,11	72,50	84,10
91	weibl.	16,0	15,5	93,30	33,33	77,05
92	„	22,5	22,5	75,74	40,0	86,83
93	männl.	15,5	16,5	72,92	62,86	86,21
94	„	29,0	—	—	—	83,42
95	weibl.	10,0	—	78,43	45,0	81,61
96	„	18,0	19,0	—	—	81,52
97	männl.	15,5	17,0	—	—	76,04
98	„	17,0	19,5	85,42	53,66	78,69
99	„	—	19,0	80,0	67,50	78,22
100	weibl.	5,0	9,5	—	—	81,61
101	männl.	7,5	7,5	66,67	70,59	75,53

Nummer	Geschlecht	Kubikinhalt des Sinus maxill. rechts ccm	Kubikinhalt des Sinus maxill. links ccm	Längen-Breiten-Index des Gaumens	Höhen-Breiten-Index des Gaumens	Längen-Breiten-Index des Schädels
Obergesichtsindex unbestimmbar.						
102	weibl.	12,0	—	—	—	78,79
103	„	7,5	—	—	—	88,89
104	„	4,0	—	79,59	53,85	84,27
105	männl.	—	15,5	—	—	95,45
106	weibl.	12,5	13,0	—	—	79,43
107	„	—	13,0	91,30	40,48	81,92
108	„	11,0	12,5	93,02	42,50	80,68
109	„	17,0	16,0	—	—	84,57
110	„	—	19,0	—	—	79,07
111	männl.	—	17,0	—	—	79,68
112	weibl.	—	14,0	—	—	80,46
113	männl.	18,0	18,0	—	—	78,95
114	weibl.	12,5	—	—	—	84,70
115	männl.	27,5	26,5	—	—	90,56
116	„	14,0	14,0	71,15	35,14	85,41
117	„	23,0	—	86,27	56,82	80,32
118	weibl.	11,0	11,0	—	—	81,61

unter diesen wieder die ausgiebige Verwertung des Kollmannschen Obergesichtsindex (= Entfernung vom Nasion bis zum oberen Alveolarpunkt [Obergesichtshöhe] × 100 dividiert durch die Entfernung der beiden am weitesten seitlich vorstehenden Punkte der Jochbogen [Gesichtsbreite].)

Durch die Berechnung dieser Gesichtsschädelindices erhielten wir zunächst die sehr wichtigen Anhaltspunkte dafür, zu entscheiden, ob das betreffende Gesichtsskelett dem chamaeprosopen (Index bis 49,9), dem mesoprosopen (Index 50,0—54,9) oder dem leptoprosopen (Index 55,0—59,9 und darüber) Gesichtstypus angehört. In Tab. I haben wir denn auch diesem Kriterium der Gesichtsschädelkonfiguration insofern eine besonders wichtige Stellung eingeräumt, als wir nach ihm die Reihenfolge der Schädel, so wie sie in den Tabellen angeführt sind, einrichteten.

Ein Blick auf diese Tabelle I lehrt, dass die Schädelreihe eröffnet wird durch die ausgeprägten Niedergesichter; sie geht durch die Reihe der Mittelgesichter hindurch zu den Hochgesichtern über.

So sehr nun aber auch die Wichtigkeit dieses Obergesichtsindex $\left(\frac{\text{Gesichtshöhe} \times 100}{\text{Gesichtsbreite}}\right)$ für die Beurteilung der Norma facialis des Schädels zugestanden werden muss, so gibt uns derselbe doch durchaus keinen Anhaltspunkt für die absoluten Grössenverhältnisse der für unsere Frage besonders in Betracht kommenden Skelettteile. Und doch lag es im Interesse einer möglichst allseitigen Beurteilung unserer Frage, dass wir hinsichtlich der absoluten Grösse zunächst des Gesichtsschädels und im

weiteren sodann über diejenige des ganzen übrigen Schädels an gewisse nicht unzuverlässige Anhaltspunkte uns halten konnten.

Die oben erwähnten linearen Masse selbst, welche der Berechnung des Obergesichtsindexes zur Grundlage dienen, sind überdies vielfach von individuellen und für unsere Frage unwesentlichen Verschiedenheiten dieser Schädelpartien selbst abhängig, so dass auf sie bezogene Masse sich nicht allgemein dazu eignen, um unbeanstandet als Kriterium für die Beurteilung der absoluten Höhe und Breite des ganzen Gesichtschädels zu dienen. Wir erinnern dabei nur daran, dass bei der Messung der Obergesichtshöhe (Distanz vom Nasion bis zum Rand des Alveolarfortsatzes) ein stark nach unten vorspringender Alveolarfortsatz ein grösseres Ausmass für die wirkliche Obergesichtshöhe (d. h. die Höhe des Gesichtsschädelmassives) vortäuschen kann, als ihr de facto mit Recht zukommt. Aehnlich verhält es sich mit der Gesichtsbreite, welche bekanntlich durch die Entfernung der beiden am meisten seitlich vorstehenden Partien der Jochbeine repräsentiert wird. Auch diese Partien des Gesichtsschädels sind doch wohl mehr als Auswüchse des eigentlichen Gesichtsschädelmassives (wir meinen damit, wie oben auseinandergesetzt wurde, vor allen Dingen den Körper des Oberkieferknochens) zu betrachten. Sie haben, ebenso wie die Ränder des Alveolarfortsatzes, sicherlich mit dem eigentlichen Aufbau, mit dem Grundstock des Gesichtsschädels wenig oder nichts zu tun.

Aus diesen Gründen musste darauf Bedacht genommen werden, inmitten des Oberkiefers selbst weitere Anhaltspunkte für die Beurteilung der absoluten Grösse des Gesichtsschädels zu gewinnen. Ich folgte dabei den Angaben von Dr. Schönemann[1]), welcher in seiner Arbeit über die Ozaena bei Anlass des Berichtes über 80 Nasensektionen bereits die Frage aufgerollt hat, ob nicht ein Zusammenhang bestehe zwischen der Konfiguration des ganzen Schädels beziehungsweise des Gesichtsskelettes und der Ausdehnung seiner pneumatischen Höhlen und, vielleicht sogar ein Zusammenhang zwischen letzterer und der Häufigkeit der Sinusaffektionen überhaupt.

Um für die Beurteilung der Grösse des Gesichtsschädels absolute Werte zu erhalten, ging Schönemann von der Ueberlegung aus, dass wohl auch hier die topographische Lage der grössern Nervenbahnen die konstantesten Verhältnisse aufweisen. Er bestimmte deshalb ausser den schon in der Anthropologie geläufigen Entfernungen besonders auch die Entfernungen der Austrittsstellen der Nervi infra- und supraorbitales (= Interinfraorbitaldistanz und Intersupraorbitaldistanz).

Bei meinen Schädelmessungen habe ich ebenfalls die genaue Bestimmung dieser Masse durchgeführt. Auf die Verwendung dieser Zahlen-

---

1) Schönemann, Die Umwandlung (Metaplasie) des Zylinderepithels zu Plattenepithel in der Nasenhöhle des Menschen und ihre Bedeutung für die Aetiologie der Ozäna. Virchows Archiv. 1902. Band 168.

werte zu Händen unserer Frage nach dem Zusammenhang der Oberkieferhöhlengrösse mit dem Schädelbau werden wir später zurückkommen.

Es folgte als zweiter Teil meiner Messprozeduren die Grössenbestimmungen der Highmorshöhlen. Von einigen Autoren wurden zur Bestimmung dieser Grössenverhältnisse die Länge von drei zu einander senkrecht stehenden Durchschnittslinien dieses Hohlraumes gewählt, namentlich hat Reschreiter (l. c.) nach dieser Richtung hin ausgedehnte Untersuchungen vorgenommen.

Bei meinen Messungen richtete sich das Augenmerk mehr auf die Bestimmung des Kubikinhaltes dieser Höhle, denn dieser allein schien uns eine anschauliche Vorstellung von den wahren Grössenverhältnissen zu garantieren; dazu kommt aber noch ein zweiter nicht zu vernachlässigender Umstand in Betracht.

Bekanntlich wird eine Ausweitung der eigentlichen Highmorshöhle mit veranlasst durch die Ausbildung von Buchten, namentlich die Alveolarbucht, die Gaumenbucht, die Infraorbitalbucht und endlich diejenige Bucht, welche durch starke Aushöhlung des Processus zygomaticus zu stande kommt. Bei der Vermessung des Oberkieferhöhlenlumens durch die Längenbestimmung von 3 queren Durchmessern durch dieselbe, hindern nun diese Buchten öfter insofern eine exakte Durchmesserbestimmung, als die Ebene ihrer Abgrenzung gegenüber dem Hauptlumen sich nicht immer genau bestimmen lässt. Infolgedessen wird es nicht zu vermeiden sein, dass da und dort solche Buchten oder Teile derselben fälschlicherweise bei der Ausmessung irgend eines Querdurchmessers als zum Hauptlumen der Höhle gehörig qualifiziert werden. Andererseits ist es auch denkbar, dass Verengerungen des Haupthöhlenlumens den Eindruck von Buchten erregen und infolgedessen bei der Berechnung irrtümlicherweise ausser Betracht fallen.

In beiden Fällen ist der Fehler ein beträchtlicher, denn weil diese Querdurchmesser doch die Grundlage bilden sollen für die Berechnung oder wenigstens für die Vorstellung des Volumens der in Frage stehenden Highmorshöhle, figuriert in dem Resultate der begangene Messfehler gewissermassen nicht nur als lineare, sondern als kubische Funktion. Aus diesem Grunde haben wir vorgezogen, auf die Bestimmung von linearen Querdurchschnitten überhaupt zu verzichten und an ihre Stelle die Bestimmung des Kubikinhaltes zu setzen. Dabei rechneten wir prinzipiell alle Buchten des Antrum zum Lumen der Haupthöhle. Der auf diese Weise zielbewusst begangene Fehler schien uns weniger von Belang zu sein, als der oben angedeutete, aus der Messung von Querdurchmessern resultierende.

Die Bestimmung des Kubikinhaltes der Highmorshöhlen wurde auf folgende Weise vorgenommen. Zunächst musste jegliche Kommunikation zwischen Sinus maxillaris und Nasenhöhle aufgehoben werden. Es geschah dies vermittelst eines genügend grossen plattgedrückten Stückchens Modellierwachses, welches unter steter Beleuchtung des Naseninnern

durch den Reflektor in die betreffenden Lücken der medialen Sinuswand eingesetzt wurde. Selbstverständlich wurde hier besonders darauf geachtet, dass keine nennenswerten Wachspartikel in das Lumen der Oberkieferhöhle gepresst wurden.

Hierauf konnte die Oberkieferhöhle vermittelst Bohrmaschine und Fraise von der Pterygoidseite her eröffnet werden. Durch die Bohröffnung, deren Durchmesser beiläufig bemerkt jeweilen ca. 1 cm betrug, liess sich sodann leicht feines Schrot bis zur gänzlichen Ausfüllung der Höhle eingiessen. Die Entleerung des eingeführten Schrotquantums vollzog sich durchaus ohne Schwierigkeiten, ebenso konnte hernach ohne weiteres vermittelst eines graduierten Messzylinders dieses Quantum Schrot und damit der Kubikinhalt der in Frage stehenden Höhle bestimmt werden.

Ausser diesen Messungen des Kubikinhaltes der Highmorshöhlen bestimmte ich auch da, wo es uns nötig schien, die Länge der linearen Querdurchmesser dieser Höhle.

III.

Wir gehen nunmehr über zu der Mitteilung unserer Resultate und beginnen mit der Besprechung der absoluten Grössenverhältnisse der verschiedenen von mir gemessenen Highmorshöhlen.

Was die Untersuchungen früherer Autoren über diesen Gegenstand anlangt, so können diese nur insofern hier zum Vergleich beigezogen werden, als sie Messungen an der Leiche und nicht solche an mazerierten Schädeln betreffen. So fand Catlin[1]) unter 100 Kiefern einen Sinus maxillaris von nur $2^1/_2$ g Flüssigkeit, und einen mit einem Inhalt von 20 g. Braune u. Clasen (l. c.) fanden an 4 Leichen folgende Zahlen:

Tabelle II.

	Inhalt der Oberkieferhöhle	
	rechts	links
Kopf von einem Erwachsenen . .	12,5 ccm	11,6 ccm
Kopf eines älteren Individuums .	11,2 „	13,3 „
Kopf eines jüngeren Individuums .	11,5 „	11,7 „
Kopf eines Mannes von 60 Jahren	17,3 „	18,2 „

Wie wir in der Einleitung hervorgehoben haben, erstreckten sich meine Messungen auf 118 Schädel bezw. 198 Highmorshöhlen. Bei einigen Schädeln konnte, wie aus dem Fehlen der bezüglichen Zahlen in den Tabellen hervorgeht, das Volumen der Oberkieferhöhle nicht bestimmt werden. Es betrifft dies vor allem diejenigen Objekte, bei welchen der Gesichtsschädel nicht völlig intakt war.

1) Catlin, Transaction of the Odontological Society. Vol. II. 1857.

Ein kurzer orientierender Blick auf die Resultate der Inhaltsbestimmungen dieser 198 Highmorshöhlen (Haupttabelle 1) lehrt uns nun, dass unsere Ergebnisse durchaus mit denjenigen anderer Autoren übereinstimmen, obschon uns, wie bereits hervorgehoben wurde, nur mazerierte Schädel zur Verfügung gestanden haben. Es besteht also im grossen und ganzen kein wesentlicher Unterschied zwischen dem Highmorshöhlenlumen des Lebenden und demjenigen des mazerierten Oberkiefers, eine Beobachtung, die sehr wohl erklärlich ist, wenn wir die Dünnheit der Schleimhautauskleidung der Highmorshöhle in Betracht ziehen.

Berechnet man den Gesamtdurchschnitt des volumetrischen Inhaltes dieser 198 Highmorshöhlen, so erhalten wir als Resultat:

für die rechte Highmorshöhle . 13,8 ccm
für die linke Highmorshöhle . . 15,2 „

Aus dieser Durchschnittsberechnung würde sich demnach zunächst ergeben, dass der Sinus maxillaris der linken Seite denjenigen der rechten um ein geringes (1,4 ccm) an Volumen übertrifft.

Obschon dieses unser Untersuchungsresultat für sich allein wohl keine allzugrosse Bedeutung beanspruchen darf (betrifft ja der volumetrische Unterschied der beidseitigen Höhlen nicht einmal ganz 1,5 ccm), so bietet es doch eine nicht uninteressante Parallele zu einem anderen von vielen Autoren erhobenen Befund. Es hat sich nämlich auf Grund von zahlreichem Beobachtungsmaterial herausgestellt, dass durch das relativ häufigere Vorkommen von Ausbuchtungen der Nasenscheidewand nach rechts die rechte Nasenhaupthöhle durchschnittlich kleinere Volumsverhältnisse aufweist als die linke. Lange[1]) hebt in seiner Zusammenfassung diesen Befund besonders hervor und erbringt dafür auch einen zahlenmässigen Nachweis.

Diese häufigeren Ausbuchtungen der Nasensenscheidewand nach rechts haben offenbar nicht allein zur Folge, dass die rechte Nasenhaupthöhle ebenfalls durchschnittlich kleiner ausfällt, als die linke, sondern es scheint sogar, dass die Nasenscheidewanddeviationen auch einen unverkennbaren Einfluss auf das Volumen der Highmorshöhlen ausüben. Bis zu einem gewissen Grad wenigstens wird ein solcher Einfluss verständlich, wenn wir an folgenden Ausspruch Zuckerkandl's (l. c. S. 188) erinnern: „Die dritte Form von Verkümmerung der Highmorshöhle entsteht auf die Weise, dass die äussere Nasenwand in übertriebener Art gegen die Kieferhöhle sich vorbaucht. Je weiter die äusseren Wände der Nasenhöhle lateralwärts ausgreifen, desto kleiner werden die Kieferhöhlen." Nun gehört allerdings das Septum narium nicht zur seitlichen Nasenwand. Hingegen beobachtet man bei der rhinoskopischen Untersuchung sehr oft, wie sich eine Crista septi in die gegenüberliegende untere oder mittlere Muschel

1) Lange, Die Erkrankungen der Nasenscheidewand in Heymann's Handbuch der Laryng. u. Rhinol. III. 1. S. 444.

recht eigentlich eingräbt. Es ist nicht unwahrscheinlich, dass durch einen solchen Vorgang die nasale Oberkieferhöhlenwand in das Lumen dieser Höhle vorgetrieben und damit das Volumen dieser letzteren nicht unbeträchtlich verengert wird.

In diesem Zusammenhang betrachtet, dürfte es sich bei unserem oben erwähnten Befund, dass nämlich die rechte Highmorshöhle durchschnittlich kleinere Volumsverhältnisse aufweist, als die linke, in der Tat nicht nur um ein zufälliges Zusammentreffen handeln (Schönemann).

Wir haben sodann die weitere Frage geprüft, „ob zwischen dem Sinus maxillaris des Mannes und demjenigen des Weibes konstante charakteristische Verschiedenheiten bemerkbar sind. Ausser der Behauptung Catlin's, dass er beim Weibe kleiner sei, finden wir hierüber nirgends etwas, obwohl Rauber, Braune und Klasen auf den Wert von Korrosionspräparaten der lufthaltigen Höhlen des Gesichtsschädels aufmerksam machen." (Reschreiter l. c. S. 39.)

Unrere Untersuchungen konnten sich aus den eingangs erwähnten Gründen und im Gegensatz zu denjenigen von Reschreiter lediglich nur auf einen Vergleich des Volumens der männlichen und weiblichen Kieferhöhlen beziehen, und da fanden wir denn folgende Verhältnisse: Von den 198 Oberkieferhöhlen, welche zur Beobachtung kamen, waren:

Tabelle III.

	Anzahl der rechten Kieferhöhlen	mit durchschnittl. Inhalt von	Anzahl der linken Kieferhöhlen	mit durchschnittl. Inhalt von
Weibliche	49	10,8 ccm	49	12,0 ccm
Männliche	51	16,8 „	49	18,5 „

Der durchschnittliche volumetrische Inhalt beträgt demnach:

für die weiblichen Highmorshöhlen . 11,4 ccm
für die männlichen Highmorshöhlen . 18,5 „

d. h. das Durchschnittsvolumen aller männlichen Highmorshöhlen übertrifft also dasjenige aller weiblichen um nahezu 6 ccm. Als Mittelwerte für den Oberkieferhöhleninhalt haben Braune und Clasen (l. c.) den Wert von 14,4 ccm gefunden. Catlin hat, wie oben schon erwähnt worden ist, den Inhalt der grössten zur Messung gelangten Kieferhöhle zu 20 g, denjenigen der kleinsten zu 2,5 g Flüssigkeit bestimmt. Dabei muss man aber doch mit Rücksicht auf dieses Minimum von 2,5 g darauf hinweisen, dass diese Messung sich auf ein (vielleicht pathologisches?) Weichteilpräparat bezog. Unsere Mittelwerte von 11,4 ccm für die weiblichen und 18,5 ccm für die männlichen Kieferhöhlen wurden an mazerierten Schädeln gefunden. Wir glauben, dass trotz dieser Ungleichheit des Beobachtungsmaterials unsere Zahlen sehr wohl mit den-

jenigen der eben erwähnten Autoren verglichen werden dürfen; denn bekanntlich ist, wie schon erwähnt wurde, die Schleimhautauskleidung der Oberkieferhöhle so dünn, dass durch sie der volumetrische Inhalt der Knochenhöhlen, soweit es sich wenigstens um normale Verhältnisse handelt, nicht wesentlich beeinträchtigt werden kann. (S. 238).

Noch viel auffälligere Unterschiede aber zwischen dem volumetrischen Inhalte der männlichen und weiblichen Kieferhöhlenvolumina ergeben sich, wenn wir, wie es in folgender Tabelle No. IV geschehen ist, zunächst alle grössten und alle kleinsten Highmorshöhlen (Maxima und Minima) zusammenstellen.

Tabelle IV.

Die grössten und kleinsten Kieferhöhlen nach dem Geschlecht der zugehörigen Schädel zusammengest[illegible]

a) Weibliche.

Nummer	Obergesichtsindex	Oberkieferhöhe rechts mm	Oberkieferhöhe links mm	Interinfraorbitaldistanz mm	Schädel-Kapazität ccm	Kieferhöhl.-Inhalt rechts ccm	Kieferhöhl.-Inhalt links ccm	Gewicht d. Schädels ohne Unterkief. g	Beurteilung des Gan[illegible] (da wo deutsche Bez[illegible] nung nur nach Auge[illegible] [defektes Gebiss]
1	Chamaeprosop (45,5)	39	39	57	1110	11,0	11,0	550,0	Brachyhypsistophylin
16	„ (48,1)	—	—	48	1270	11,0	9,5	460,0	schmal, mittelhoch
32	Mesoprosop (50,3)	—	—	50	1770	7,5	11,0	530,0	schmal, aber hoch
41	„ (51,1)	36	—	49	1470	8,0	9,0	580,0	stark leptostophylin, T[illegible]
56	„ (53,4)	36	36	45	1360	5,0	6,5	500,0	Brachystaph. Platystaph
58	„ (53,9)	40	40	50	1380	6,0	7,0	520,0	Brachystaph. Platystaph
60	„ (54,4)	37	37	48	1590	9,0	10,0	480,0	Leptostaphyl. Platystaph
79	Leptoprosop (55,6)	—	—	47	1410	11,0	9,5	490,0	hoch (Torus)
82	„ (56,2)	—	42	50	1590	9,0	13,0	600,0	schmal, hoch
92	„ (58,7)	44	42	58	1270	22,5	22,5	535,0	Platystaphylin
95	„ (59,1)	—	—	52	1300	10,0	—	650,0	schmal, sehr hoher T[illegible]
100	„ (61,3)	—	—	51	1410	5,0	9,5	605,0	hoch
	Mittelwerte . . .	38	39	50	1328	8,4	9,6	541,6	

b) Männliche.

6	Chamaeprosop (47,3)	43	43	50	1520	28,0	23,5	720,0	extrem Brachyst. Platyst.
11	„ (48,2)	—	—	52	1690	21,5	25,5	810,0	ganz platt
21	„ (49,2)	—	—	56	1650	23,5	—	830,0	ganz platt
35	Mesoprosop (50,7)	46	47	—	1390	25,0	25,0	575,0	extrem Brachyst. Platyst.
45	„ (52,0)	—	—	54	1590	18,5	27,0	680,0	platt
49	„ (52,3)	47	47	53	1620	27,0	28,0	760,0	Brachystaph. hoch
54	„ (53,1)	—	—	59	1550	23,5	21,5	690,0	Brachystaph. platt
59	„ (54,0)	42	—	—	1700	—	8,0	705,0	platt
61	„ (54,0)	—	—	60	1500	22,0	—	640,0	platt
68	„ (54,4)	—	43	57	1600	25,0	25,0	740,0	Brachystaph. Platystaph
72	„ (54,8)	44	44	62	1655	20,5	19,5	660,0	Leptostaph. Hypsistaph
75	Leptoprosop (55,3)	—	—	58	1610	24,0	25,5	590,0	platt
83	„ (56,5)	47	47	54	1700	24,5	28,5	650,0	Mesostaphyl. Hypsistaph.
94	„ (59,0)	—	—	57	1520	29,0	—	480,0	platt
101	„ (63,1)	—	—	51	1460	7,5	7,5	610,0	extrem Leptostaph. extrem Hypsistaph.
	Mittelwerte . . .	44,8	45,1	55,0	1587	23,9	24,9	676,0	

Dabei muss ausdrücklich hervorgehoben werden, dass mit dieser Zusammenstellung eine Sonderung der Kieferhöhlen nach dem Geschlechte ihrer Träger durchaus nicht von vorherein beabsichtigt war.

Unter den Maximalwerten haben wir diejenigen Kieferhöhlen berücksichtigt, bei denen der volumetrische Inhalt derselben den Betrag von 20 ccm wenigstens auf einer Seite überschritt; als Minimalwert dagegen diejenigen, bei welchen der volumetrische Inhalt der Kiefelhöhle den Betrag von 11,1 ccm nicht erreichte.

Ganz auffälligerweise zeigt es sich nun, dass die zusammengestellten Minimalwerte fast ausschliesslich (mit einer Ausnahme, Tabelle IV No. 92) den weiblichen Individuen angehören und dass andererseits die Zusammenstellung der Maximalwerte zugleich auch fast ausschliesslich mit 2 Ausnahmen. Tabelle IV, No. 59 und 101) den männlichen Individuen angehören.

Konnte man bei der vorhin angestellten Durchschnittsberechnung, wobei das gesamte Durchschnittsvolumen der Kieferhöhlen männlicher Individuen dasjenige weiblicher um einen gewissen Betrag überstieg, noch an das Ergebnis eines zufälligen Zusammentreffens denken, so musste man angesichts der Resultate, die sich aus der Tabelle IV ergeben, sicherlich diesen Einwand fallen lassen.

Auch Reschreiter weist in seiner erwähnten Monographie mit allem Nachdruck darauf hin, dass ein nicht zu verkennender Unterschied zwischen den Oberkieferhöhlen der männlichen und weiblichen Individuen bestehe:

„Prof. Dr. Rüdinger hat nun an solchen Präparaten (i. e. Korrosionspräparaten) die Entdeckung gemacht, dass ein solch' charakteristisches Merkmal der beiden Geschlechter wirklich existiert, und zwar ist dasselbe so ausgeprägt, dass man sogleich aus dem Ausgussmodell der Kieferhöhlen das Geschlecht bestimmen kann." Diese Formenverschiedenheit bezieht sich aber nicht allein auf die verschiedene Konfiguration der die Highmorshöhle begrenzenden Seitenflächen. „Wir können sagen: Der Sinus maxillaris des Mannes unterscheidet sich von dem des Weibes durch seine regelmässige Form, die Grösse und Gestaltung der Vorderfläche, vor allem aber dadurch, dass er über das Niveau der Nasenhöhle nach abwärts ragt."

Wir haben an unseren in Tabelle No. IV aufgeführten Schädeln ebenfalls nach dieser Richtung hin Untersuchungen angestellt, und wir können auf Grund derselben den Ausführungen Reschreiter's nur beipflichten. Wir finden bei den erwähnten weiblichen Oberkieferhöhlen (Minimalvolumina) einen deutlichen Hochstand und bei den erwähnten männlichen Oberkieferhöhlen (Maximalvolumina) einen Tiefstand des Antrumbodens. Daraus geht also hervor, dass in der Tat bei letzteren „der Boden des Sinus maxillaris das Niveau des Bodens der Nasenhöhle ziemlich bedeutend nach unten überragt." (Reschreiter l. c.)

Diese Beobachtungen gaben uns den unmittelbaren Anlass dazu, in

denjenigen Fällen, die als Maxima und Minima bezeichnet sind, ganz besonders auch auf die Stellung und die Architektonik des zugehörigen harten Gaumens zu achten, und da hat sich denn gezeigt, dass bei den angeführten minimal kleinen Kieferhöhlen auch ein hochgewölbter besonders schmaler Gaumen (Hypsistaphylinie und Stenostaphylinie [synonym. Leptostaphylinie Kollmann]) zu finden war, während die auffällig grossen, ganz vorwiegend männlichen Individuen angehörenden Kieferhöhlen kombiniert sind mit einem relativ breiten flachen (Platystaphylinie, Eurystaphylinie, synonym Brachystaphylinie) Gaumen (Schönemann).

Mit diesem auffälligen Befund über den Zusammenhang der Grösse der Highmorshöhlen und dem architektonischen Aufbau des Gaumens ist, wie uns scheint, ein ganz neues Moment für „die Aetiologie des hohen Gaumens“ [1]) in die Schranken getreten, und es forderte uns dasselbe naturgemäss dazu auf, die Ansichten anderer Autoren über die Korrelation bezw. die Koinzidenz der verschiedenen Gaumenformen mit anderen besonders charakteristischen Schädelbefunden nachzuprüfen.

Kollmann[2]) ist wohl einer der ersten, welcher auf Grund seiner ausgedehnten Messungen an Rassenschädeln, den Satz aufgestellt hat: „der Gaumen der Leptoprosopen ist tief, der Gaumen der Chamäprosopen ist seicht.“ Er fügt hinzu: „Die Höhe des Gesichtes der Leptoprosopen ist bekanntlich dadurch bedingt, dass alle Teile in die Höhendimension rücken; es ist nicht der Nasenfortsatz des Oberkiefers allein hoch, sondern auch der Körper und die Alveolarfortsätze. Die Höhe ist das Gesamtergebnis aus der Höhe vieler einzelnen Dimensionen, von denen jede nur wenig gesteigert erscheint. Das Endresultat ist aber dennoch ein sehr beträchtliches. Der Gaumen ist also tief, weil die Alveolarfortsätze hoch sind. Der Gaumen der Breitgesichter ist dagegen seicht, weil die Breite im ganzen Oberkiefergerüst auf Kosten der Höhe hergestellt ist. Dies ist auch im Bereich der Alveolarfortsätze der Fall. Sie sind niedrig und folglich der Gaumen flach.“

Aus der Basler Oto-Laryngologischen Klinik [3–5]) sind sodann

---

1) Sophus Bentzen, Beitrag zur Aetiologie des hohen Gaumens. Arch. f. Laryng. 1903.

2) Kollmann, Die Formen des Ober- und Unterkiefers bei den Europäern. Schweiz. Vierteljahrsschr. f. Zahnheilk. 1892. — Derselbe, Die Kraniometrie u. ihre jüngsten Reformatoren. Korresp.-Blatt der Deutsch. Anthrop. Ges. 1891.

3) Grossheinz, A., Ueber die Beziehungen der Hypsistaphylie zur Leptoprosopie. Arch. f. Laryng. 1898.

4) Siebenmann, F., Ueber adenoiden Habitus und Leptoprosopie, sowie über das kurze Septum der Chamaeprosopen. Münch. med. Wochenschr. 1897.

5) Buser, E., Sind der hohe Gaumen, Schmalheit und V-förmige Knickung des Zahnbogens, sowie Anomalien der Zahnstellung eine Folge der Mundatmung und des Wangendruckes? Arch. f. Laryng. 1904.

eine Anzahl Arbeiten hervorgegangen, welche diese Kollmann'schen Untersuchungsergebnisse im wesentlichen bestätigt haben.

Nach meinen eigenen ausgedehnten Untersuchungen[1–2]) an prähistorischen und rezenten Schädeln hat sich dieses Kollmann'sche Korrelationsgesetz in 87,3 resp. in 83,7 pCt. der Fälle als begründet erwiesen; wobei allerdings berücksichtigt werden muss, dass besonders in meiner ersten Arbeit die leptoprosopen Gesichter die übrigen an Zahl weitaus überragten (Hochgesichter 88,5, Niedergesichter 11,5 pCt.). Im Gegensatz zu diesen Autoren, welche geneigt sind, eine solche „Korrelation als eine normale Erscheinung innerhalb der regelmässigen stammesgeschichtlichen Entwickelung der Organismen" (Kollmann) zu qualifizieren, sind andere Untersucher, ohne eine gewisse Berechtigung des Korrelationsgesetzes von Kollmann direkt in Abrede stellen zu wollen, zu der Ansicht gedrängt worden, dass der hohe Gaumen viel eher als eine pathologische Erscheinung aufzufassen sei. Nach Körner[3]), Bloch[4]) und anderen soll nämlich der harte Gaumen als eine Folge der insuffizienten Nasenatmung auf dem Wege zustandekommen, dass der stets offen gehaltene Mund, bezw. der herabhängende Unterkiefer einen abnormen auf die seitlichen Oberkieferpartien beständig einwirkenden Wangendruck auslöse, welch letzterer, namentlich dann, wenn er in der Entwickelungsperiode des Kindes sich geltend macht (Rachenmandelhyperplasie), wohl imstande sein soll, den Gaumen von der Seite her zusammenzudrücken.

Rethi[5]), Schaus[6]) u. a. fanden einen abnorm hohen Gaumen bei Verbiegungen der Nasenscheidewand; sie glauben, dass für die Aetiologie des hohen Gaumens Wachstumsanomalien im Bereich des Gesichtsskelettes verantwortlich zu machen seien.

„Löwi (Berl. klin. Wochenschr. 1886) und Sarason (Untersuchungen der Nasenhöhle und des Nasenrachenraumes von Epileptikern und Idioten, Inaug.-Diss. Königsberg 1895) erklären die Rachitis für die Ursache der Gaumenmissbildung" (S. Bentzen, S. 219 l. c.).

Bei der Ausführung unserer Gaumenmessungen hielten wir uns, soweit zunächst die Berechnung des Gaumenbreiten-Gaumenlängen-Index in betracht kam, an die Kollmann'schen (l. c. S. 19) Vorschriften. Sie lauten:

---

1) Schürch, O., Neue Beiträge zur Anthropologie der Schweiz. Inaugural-Dissertation. Bern 1899.

2) Schürch, O., Neue Beiträge zur Anthropologie der Schweiz. Zürich 1902.

3) Körner, Untersuchungen über Wachstumsstörung und Missgestaltung des Oberkiefers und des Nasengerüstes infolge von Behinderung der Nasenatmung. 1891.

4) Bloch, E., Allgemeine Semiotik der Rachenkrankheiten. Handbuch d. Laryng. von P. Heymann. Bd. II. (U. a. a. O.)

5) Rethi, L., Die Verbiegungen der Nasenscheidewand und ihre Behandlung. Wiener klin. Wochenschr. 1890.

6) Schaus, A., Ueber Tiefstand der Nasenscheidewand. Arch f. Chir. 1887.

„Die Art der Messung wird in folgender Weise vorgenommen:

Gaumenbreite: Vom inneren Rande des Zahnfleisches für den zweiten Molar zum gleichen Punkt der anderen Seite. — Reisszeugzirkel.

Gaumenlänge: Vom hinteren Rand der Alveolaren der mittleren Schneidezähne bis zur Spina nasalis posterior (in direkter Fortsetzung der Gaumennaht).

Die Kategorien, welche festgestellt wurden, sind folgende: Lange Gaumen, Leptostaphylinie[1]) (von staphyle griech. Gaumen), haben einen Index unter 80,0. Mittellange Gaumen, Mesostaphylinie, haben einen Index über 80,0—85,0. Kurze Gaumen, Brachystaphylinie, haben einen Index über 85,0.

Die Berechnung geschieht nach folgender Formel:

$$\frac{100 \times \text{Gaumenbreite}}{\text{Gaumenlänge}} = \text{Index.}“$$

Während das Bürgerrecht dieses Breiten-Längen-Index des Gaumens durch die Kollmann'schen Ausführungen garantiert ist, herrschen für die Beurteilung der Gaumenwölbung noch vielfache Verschiedenheiten. Namentlich kostet es auch jetzt noch einige Mühe, sich eine klare Vorstellung darüber zu verschaffen, was die verschiedenen Autoren unter normaler Gaumenwölbung verstanden wissen wollen.

Siebenmann[2]) und sein Schüler Fränkel[3]) berechnen ihren Höhen-Breiten-Index des Gaumens aus dem Quotient

$$\frac{100 \times \text{Gaumenhöhe}}{\text{Breite der Kauflächen der } \left\{ \begin{matrix} \text{ersten}^{4}) \\ \text{(zweiten)} \end{matrix} \right\} \text{ Prämolaren}}$$

Fränkel berechnet aus seinen Erhebungen einen Durchschnittsquotienten von 46,0 (nach Buser, S. 52, l. c. korrigiert 48,5).

Nach Bentzen's (l. c.) Untersuchungen beträgt der Durchschnittsquotient des Höhen-Breiten-Index bei Individuen von 26—50 Jahren 53,3. Er hat seinen Messungen die den 2. Prämolarzähnen entsprechende Gaumenbreite und -Höhe zugrunde gelegt; „die Querstange des Messinstrumentes war auf der Kaufläche des Zahnes angebracht“ (Bentzen S. 231).

---

1) In Sachen: „Die Nomenklatur der Staphylinie“ sei darauf aufmerksam gemacht, dass einige Autoren z. B. von „Hypsistaphylie“, anstatt nach Analogie mit dem sicher korrekten Vorgehen Kollmann's von „Hypsistaphylinie“ sprechen. Nach Passow's Griechisch-deutschem Handwörterbuch heisst *σταφυλή* nicht eigentlich „der Gaumen“, sondern die traubenbeerenartige Anschwellung der Uvula. Das Adjektiv heisst *σταφυλινος*.

2) Siebenmann, Ueber adenoiden Habitus und Leptoprosopie, sowie über das kurze Septum der Chamaeprosopen. Münch. med. Wochenschr. 1897.

3) Fränkel, E., Der abnorme Hochstand des Gaumens in seinen Beziehungen zur Septumdeviation und zur Hypertrophie der Rachendachtonsille. Dissert. Basel 1896.

4) Siebenmann misst die Gaumenbreite „in der Frontalebene des II. Prämolaren“ (l. c. S. 984), Fränkel in derjenigen des I. Prämolaren.

Grossheinz (l. c.) nahm zum Ausgangspunkt die zweiten Prämolaren; sein Durchschnittsquotient beträgt 53,9.

Im Gegensatz zu ihm wählte Buser (l. c.) für seine Gaumenmessungen eine Frontalebene, welche die ersten Prämolaren durchquert. Er hat im ganzen 257 Männer und ebensoviel Frauen gemessen. Für diese Messungen erhält er einen Durchschnittsgaumenhöhenindex von 57,8 (für Männer) und 56,2 (für Frauen). Bei Messungen, welche weiter choanenwärts (Frontalebene durch die ersten Molaren gelegt) ausgeführt wurden, erhielt er wesentlich niedrigere Quotienten: für Männer 44,8, für Frauen 42,8.

Unsere Messungen erstreckten sich wie aus der Tabelle V zu ersehen ist, auf 62 weibliche und 68 männliche Individuen, wobei zu bemerken ist, dass nach den Annalen meiner Schädelsammlung alle diesen Schädeln zugehörigen Individuen erwachsen, zum Teil sogar senil waren.

Tabelle V.

Beziehungen zwischen Geschlecht und Gaumen.

	Anzahl	Gaumenbreitenindex	Gaumenhöhenindex
Weibliche	62	85,3 Brachystaphyline	44,8 Platystaphyline
Männliche	68	83,0 Mesostaphyline	48,5 Hypsistaphyline
Durchschnittsw. (weibl. u. männl.)		84,1	46,6

Ueber die Bestimmung des Längen-Breiten-Index des Gaumens haben wir unseren früheren Erörterungen nichts Wesentliches hinzuzufügen, Dagegen weicht unsere Messprozedur der Höhendimensionen des Gaumens insofern von derjenigen der erwähnten Autoren etwas ab, als unsere frontal orientierte Messebene den Zwischenraum zwischen dem ersten und zweiten Prämolaren durchquerte. Dabei leitete uns die Absicht, gewissermassen eine Mittelstellung einzunehmen zwischen den etwas differenten Standpunkten der oben zitierten Forscher. Andererseits musste auch darauf Rücksicht genommen werden, dass der erste Prämolarzahn mit der Kieferhöhle in weniger inniger Beziehung steht, als dies für den zweiten Prämolaren zutrifft.

Abweichend auch von den bisherigen Untersuchungen wurden unsere Höhenbestimmungen des Gaumens mit dem Goniometer vorgenommen. (Vor der Messung wurden die Schädel in die Frankfurter Horizontale eingestellt, die Schädel dann aufgedreht um 90°, so dass die Choanen nach oben zu liegen kamen. Nach der goniometrischen Höhendifferenzbestimmung zwischen Gaumendach und dem Interstitium der beiden Prämolaren wurden die beiden Messstangen des Goniometers zusammengeschoben und die Differenz an einem Messstab abgelesen.)

Tabelle VI.

Beziehungen zwischen Gesicht und Gaumen.

	Anzahl		Gaumenbreiten index	Gaumenhöhenindex
	weibl.	männl.		
Chamaeprosope	7	4	87,6 (Brachystaph.) Gaumen	46,2 (Grenze zwisch. Platystaph. u. Hypsistaph.)
Mesoprosope	11	20	83,2 (Mesostaph.)	45,6 (ebenso)
Leptoprosope	9	9	82,3 (Mesostaph.)	49,6 (Hypsistaphyline) Gaumen

Tabelle VII.

Die maximalen und minimalen Highmorshöhlenvolumina und die zugehörigen Gaumenindices (Durchschnitt).

	Gaumenbreitenindex	Gaumenhöhenindex
Minima (weibl.) . . .	81,6 (Grenze zwischen Lepto- und Brachystaph.)	43,9
Maxima (männl.) . . .	94,8 (Hyperbrachystaphylin)	40,0

Die Schlüsse, welche sich nun aus der Betrachtung unserer beiden zusammenfassenden Tabellen VI und VII ergeben, sind in Kürze folgende:

1. Für unser Schädelmaterial erreicht der Gaumen-Breiten-Höhen-Index einen Durchschnittsbetrag von 46,6, eine Ziffer, welche nicht im Widerspruch steht zu demjenigen, was andere Autoren als normalen Gaumen betrachten. Dies gilt um so eher, wenn wir die geringen Abweichungen unseres Messverfahrens in betracht ziehen (Wahl des Interstitiums des 1./2. Prämolaren). Demgemäss wurden diejenigen Gaumen, welche den Durchschnittsbetrag von 46,6 nicht erreichten, als platystaphyline, diejenigen, welche den Betrag von 46,6 überschritten, als hypsistaphyline eingetragen.

Wenn wir damit im Prinzip dem Vorgehen unserer Vorgänger gefolgt sind, so soll damit durchaus nicht gesagt sein, dass wir auch prinzipiell mit einer solchen summarischen oder besser gesagt schroffen Einteilung der Gaumen in hypsi- und platystaphyline einverstanden sind. In Uebereinstimmung mit der Kollmann'schen Einteilung der Gaumen in brachy-, meso- und leptostaphyline sollte auch zwischen die beiden Instanzen der Hypsistaphylinie und Platystaphylinie ein neutrales Gebiet eingeschaltet werden. Ein extrem hoher Gaumen mit einem Breiten-Höhen-Index von 70,0 ist allerdings ohne weiteres als solcher erkennbar gegenüber einem extrem niederen Gaumen mit einem Index von 38,0. Indexunterschiede aber in der Zone zwischen 45 und 55 sind für die Beurteilung der betreffenden Objekte mit blossem Auge sehr schwer einzusehen.

Einem ähnlichen Gedanken Rechnung tragend, hat Bloch[1]) vorgeschlagen, „als untere Grenze des hohen Gaumens im traditionellen Sinne den Index 58,0" festzuhalten. Dabei hebt er aber ausdrücklich hervor, „dass diese Grenze eine fliessende ist. Neben der Höhe und der Breite des Gaumens kommt z. B. auch die Gestalt seines Querschnittes in betracht. Einen kielförmigen Gaumen sind wir höher einzuschätzen geneigt als einen rundbogigen von gleichem Index. Ebenso lassen wir uns durch eine unregelmässige Zahnstellung zugunsten der Taxierung einer grösseren Höhe beeinflussen. Bei der Bewertung des Gaumenindex spielt die Lebensperiode eine so wichtige Rolle, dass für Kinder mit Milchzähnen eine besondere Aufstellung erforderlich wird."

Wenn wir, wie gesagt, ungeachtet dieser Erwägungen die Einteilung der gemessenen Gaumen in die zwei streng von einander getrennten Gruppen der hypsistaphylinen (Index $< 46{,}6$) und platystaphylinen (Index $> 46{,}6$) einrichteten, so geschah dies im ferneren auch mit Rücksicht auf die Uebersichtlichkeit der Darstellung.

Uebrigens fällt der begangene Fehler auch deshalb nicht so schwer ins Gewicht, weil bei den weiteren Betrachtungen die Wichtigkeit der relativen Verhältnisse viel mehr in den Vordergrund trat, als die Frage, ob man es im einzelnen Fall wirklich auch mit einem absolut hohen oder absolut niedrigen Gaumen zu tun hat.

2. Der Unterschied des Gaumenhöhenindex der männlichen Schädel gegenüber demjenigen der weiblichen beträgt 3,7, und zwar zu gunsten der ersteren. Wir können uns dementsprechend den Ausführungen Buser's (S. 26 l. c.) nur anschliessen, wenn er sagt: „unsere Ergebnisse decken sich hier nicht mit denjenigen von Bentzen, der sagt, ‚die Männer haben einen breiten Gaumen und das weibliche Geschlecht hat einen schmalen und relativ hohen Gaumen'. Denn auch die Berücksichtigung des Gaumenbreitenindex weist dem weiblichen Geschlecht durchschnittlich einen breiteren Gaumen zu als dem männlichen.

3. Einem späteren Abschnitt unserer Abhandlung vorgreifend, soll hier nur kurz darauf hingewiesen werden, dass sich auch an unserem Material laut den Zusammenstellungen der Tabelle VI das Kollmann'sche Korrelationsgesetz als nicht unzutreffend erwiesen hat.

4. Zu Handen des in Frage stehenden Zusammenhanges zwischen der Architektonik des Gaumengewölbes ist nun vor allem eine eingehende Vergleichung zwischen Tabelle IV und VII notwendig.

Es wurde schon hervorgehoben, dass wir in Tabelle IV zunächst ohne irgend ein bestimmtes Ziel im Auge zu haben, die inhaltlich grössten und kleinsten Highmorshöhlen (Maxima und Minima) zusammengestellt haben. Dabei hat sich aber bald ergeben, dass auffälligerweise alle Minima (mit einer Ausnahme s. No. 92) zugleich auch den weiblichen und alle Maxima (mit

1) Bloch, Der hohe Gaumen. Zeitschr. f. Ohrenheilk. Bd. 44. 1903.

2 Ausnahmen s. No. 59 u. 101) zugleich auch den männlichen Schädeln angehören. Gemäss den Erhebungen in Tabelle VII sind aber die den „Minima" zugehörenden Gaumen hypsistaphyliner als die den „Maxima" zugehörigen.

Die ersteren sind überdies noch auffällig viel schmalgaumiger als die letzteren; es bestätigen sich diese Verhältnisse im allgemeinen auch da, wo ein defektes Gebiss eine zahlenmässige Messung der Gaumenverhältnisse unmöglich machte und an ihre Stelle die Beurteilung durch das blosse Augenmass treten musste. **Bei kleinen Highmorshöhlen ist der zugehörige Gaumen höher und vor allem schmaler als bei grossen Highmorshöhlen** (Schönemann).

Ob bei dieser Beobachtung dem Zusammentreffen der Minima mit weiblichen Individuen und der Maxima mit männlichen Individuen wirklich eine ganz allgemeine Bedeutung zukommt, möchte trotz der Resultate unserer Zusammenstellungen doch noch etwas fraglich erscheinen. Jedenfalls würde eine solche Annahme nicht ganz im Einklang stehen zu dem, was über die Durchschnittswerte der Gaumenhöhe und -breite beim männlichen und weiblichen Geschlecht gefunden wurde (S. 247. 2); denn, wie oben hervorgehoben wurde, weisen auch unsere Zahlen darauf hin, dass der weibliche Gaumen durchschnittlich eher niedriger und breiter gebaut ist als der männliche.

Um so mehr Bedeutung muss aber zweifellos einem anderen Teil unserer Argumentation beigemessen werden: der auffälligen Koinzidenz zwischen maximal grosser Kieferhöhle und zwischen sehr breitem und niederem Gaumen[1]) einerseits und kleinster Kieferhöhle und sehr schmalem höheren Gaumen andererseits (s. Tafel I).

Ganz besonders wird eine solche Auffassung auch begründet durch den Ausnahmefall No. 101 Tabelle IV. Es handelt sich hier um einen männlichen Schädel mit volumetrisch minimaler Kieferhöhle. Der Gaumen ist extrem leptostaphylin und extrem hypsistaphylin. Allerdings erweist sich auch der Ausnahmefall No. 92 (weibliches Individuum mit maximalen Kieferhöhlen) als hochgaumig. Die Leptostaphylinie ist aber hier kombiniert mit einer ausgeprägten Platystaphylinie.

Der Ausnahmefall No. 59 Tabelle IV gehört einem männlichen Individuum an. Die linke Kieferhöhle ist sehr klein (8,0 ccm). Die rechte Kieferhöhle wegen Defekt nicht messbar, der Gaumen erscheint platt. Eine genaue Betrachtung dieses Schädels ergibt ein derartig auffälliges Eingesunkensein der linken Fossa canina, dass der Verdacht, es möchte sich

1) Irrtümlicherweise wurde Fall 87 (männliches Individuum mit sehr grossen Kieferhöhlen [25 ccm], sehr niedrigem und breitem Gaumen) bei der Zusammenstellung nicht berücksichtigt. Da dieser Fehler erst nach völliger Fertigstellung aller Tabellen und des Textes bemerkt wurde, konnte er nicht mehr richtig gestellt werden. Dieser Fall ändert aber an unseren Ergebnissen nichts: im Gegenteil bestätigt er nur den Befund, dass im allgemeinen zu einer grossen Kieferhöhle ein flacher breiter Gaumen gehört.

hier um abnorme pathologische Verhältnisse handeln, gerechtfertigt erscheint.

Während im Vorhergehenden das Hauptaugenmerk darauf gerichtet war, zu erforschen, ob und in welchen Beziehungen die Grösse der Highmorshöhlen zur Architektonik des Gaumens stehe, soll nun im weiteren zunächst die Frage nach der Abhängigkeit der Oberkieferhöhlenlumina vom ganzen übrigen Schädelbau geprüft werden. Die guten Erfahrungen, die wir machten mit der in extenso besprochenen Gegenüberstellung der Maxima und Minima beziehungsweise der Verhältnisse, wie sie in extremen Fällen beim männlichen und weiblichen Geschlecht anzutreffen waren, forderten dazu auf, auch hier einen ähnlichen Weg einzuschlagen.

Ein wichtiges Unterscheidungsmerkmal zwischen dem männlichen und weiblichen Kopf besteht bekanntlich darin, dass für letztere die Kapazität ganz allgemein kleiner ist als für den männlichen. Nach Benedikt[1]) beträgt der mittlere Rauminhalt des Schädels 1500 ccm. „Beim erwachsenen weiblichen Schädel ist das Mittel um 200 ccm kleiner; als obere physiologische Grenze ist 1550, als untere Grenze 1100 ccm anzusehen.“ (Benedikt l. c.)

Für unsere Schädel erhielten wir (Tabelle VIII) folgende Werte:

Tabelle VIII.

Die Durchschnittskapazität unserer Schädel.

Gesamtdurchschnitt	ccm
1. der Kapazität aller weiblichen Schädel	1384
2. der Kapazität aller männlichen Schädel	1574
3. der Kapazität der in Tabelle IV angeführten weiblichen Schädel .	1328
4. der Kapazität der. in Tabelle IV angeführten männlichen Schädel	1587

Nun sind diese letzteren sub 3 und 4 angeführten Schädel auch zugleich die Träger der kleinsten, beziehungsweise grössten Highmorshöhlen (siehe Tabelle IV). Der ihnen zugehörige Schädelrauminhalt entspricht aber, wie aus obiger Zusammenstellung (Tabelle VIII) hervorgeht, durchaus nicht etwa einer exzessiv grossen oder kleinen Schädelkapazität. Infolgedessen ist wohl die Voraussetzung, dass die kleinsten Oberkieferhöhlen vorzugsweise bei kleinen Köpfen und die grossen Kieferhöhlen auch bei grossen Köpfen zu finden seien, als nicht stichhaltig zu bezeichnen.

Man könnte einwenden, dass ein solches Resultat durchaus noch nichts beweise für die Unabhängigkeit der Ausdehnung der Oberkieferhöhle vom übrigen Schädelbau, da ja die soeben angestellten Vergleiche den Rauminhalt der Schädelkapsel zur Grundlage nehmen; diese letztere sei aber

1) Benedikt, Schädel und Kopfmessung in Eulenburgs Realencyklopädie der gesamten Heilkunde. Band 21. 1899. S. 438.

zunächst nur abhängig vom Bau der Schädelbasis, während hingegen die Oberkieferhöhle als pneumatisierter Knochen des Gesichtsskelettes lediglich im Zusammenhang mit dem letzteren beurteilt werden dürfe.

Wir haben gerade mit Rücksicht auf solche nicht ohne weiteres von der Hand zu weisende Einwände ausgedehnte Vergleiche angestellt. um zu erfahren, ob und in welchen Beziehungen die Grösse unserer Highmorshöhlen zu dem individuell verschiedenen Bau des Gesichtsschädels stehe.

Als einer der wichtigsten Anhaltspunkte für die Beurteilung der Konfiguration des Gesichtsschädels dient wie erwähnt der Höhenbreitenindex des Obergesichtes $\left[\text{Obergesichtsindex} = \frac{\text{Obergesichtshöhe} \times 100}{\text{Jochbreite}}\right]$

Nach Kollmann spricht man von Niedergesichtern dann, wenn dieser Quotient nicht die Zahl 50,0 erreicht, von Mittelgesichtern. wenn der Quotient die Zahlen von 50—54,9 aufweist und von Hochgesichtern, wenn dieser Quotient einen Betrag von 55,0 und darüber aufweist.

Je kleiner also der Obergesichtsindex ausfällt, desto mehr hat sich der Gesichtsschädel nach der Breite hin ausgedehnt. Berücksichtigt man ferner die topographische Lage der Oberkieferhöhle, welche, eingeschlossen in das Os maxillare, mehr den unteren, relativ freien Abschnitt des Obergesichts einnimmt, während zum Beispiel die pneumatischen Höhlensysteme des Siebbeins eingeschaltet sind zwischen eng anliegenden Nachbarorganen (Schädelbasis, Augenhöhlen etc.), so ist zu vermuten, dass eine Vergrösserung der Highmorshöhle vor allem der Quere nach vor sich gehen wird, d. h. im Sinne einer Verbreiterung der Gesichtsbreite.

In der Tat sieht man in pathologischen Fällen sehr oft, dass bei krankhafter Zunahme des Oberkieferhöhleninhaltes, welcher imstande ist, die natürlichen Dimensionen dieser Höhlung zu erweitern neben der Ausbuchtung der medialen Highmorshöhlenwand gegen die Nasenhöhle hin ganz allgemein auch der Oberkieferkörper eher in seinen Breiten- als in den Höhendimensionen zunimmt.

Man sollte demnach erwarten, dass in der Reihe unserer Highmorshöhlen die Niedergesichter auch die grössten, die Hochgesichter aber die volumetrisch kleinsten Oberkieferhöhlen aufweisen. Diese Voraussetzung trifft nun ebenfalls durchaus nicht zu. Wie aus der folgenden Zusammenstellung hervorgeht (Tabelle IX), besteht weder ein sichtlicher Unterschied im Durchschnitt des Oberkieferhöhleninhaltes der chamaeprosopen und leptoprosopen Gesichtsschädel, noch auch lässt sich konstatieren, dass die grossen Kieferhöhlen vorzugsweise den Chamaeprosopen, die kleinen Kieferhöhlen ganz besonders den Leptoprosopen angehören.

Schon oben wurde darauf aufmerksam gemacht, aus welchen Gründen von uns nach einem weiteren zuverlässigen Anhaltspunkte für die Beurteilung der absoluten Gesichtsbreite gesucht wurde. In Ermangelung eines besseren Masses glaubten wir für unsere Zwecke die Interinfra-

Tabelle IX.

	Durchschnittlicher Inhalt der Kieferhöhle	
	rechts	links
bei Chamaeprosopen . .	16,3	16,2
bei Mesoprosopen . . .	15,7	15,9
bei Leptoprosopen . .	16,0	17,1

orbitaldistanz (Schönemann), d. h. die Entfernung der beiden Foramina infraorbitalia verwenden zu dürfen. Es hat sich aber bald gezeigt, dass diese Interinfraorbitaldistanz durchaus nicht etwa proportional dem Gesichtstypus sich ändert. Diese Distanz wird nicht um so kleiner, je mehr wir uns vom chamaeprosopen Gesichtstypus ausgehend dem leptoprosopen nähern. Daraus folgt, dass die Durchtrittsstellen der Infraorbitalnerven nicht um so weiter nach aussen rücken, je breiter das Gesicht wird, sondern, dass im Gegenteil mit einer für unseren speziellen Fall fast unerwünschten Konstanz die Entfernung der beiden Infraorbitalkanäle bei allen Gesichtstypen fast annähernd gleich bleibt.

Infolgedessen dürfen wir uns auch nicht wundern, wenn wir, wie dies tatsächlich auch zutrifft, keinen Parallelismus finden konnten zwischen den Grössenverhältnissen der Highmorshöhlen und der Entfernung der beiden Nervi infraorbitales von einander.

Es blieb endlich noch zu untersuchen übrig, ob vielleicht die Ausdehnung der Highmorshöhlen abhängig sei von der absoluten Höhe des Gesichtsskelettes, beziehungsweise derjenigen des Oberkiefers.

Für die Höhenverhältnisse des eigentlichen Oberkiefers gibt uns die Obergesichtshöhe (Entfernung des Nasion bis zum Alveolarrand), welche bei der Berechnung des Obergesichtsindex als Dividend figuriert, keinen richtigen Anhaltspunkt. Eher dürfte dies zutreffen für die Entfernung, welche gemessen wird vom unteren Augenhöhlenrand bis zum Alveolarfortsatz bezw. Alveolarrand. Auch Zuckerkandl (l. c.) hat eine solche Entfernung gemessen und nennt sie Oberkieferhöhe. Seine Masslinie legt er parallel der Medianlinie durch das Foramen infraorbitale und erhält als Durchschnittswert für diese Entfernung eine Zahl von 64 mm.

Wir haben ebenfalls solche Höhenbestimmungen des Oberkieferkörpers vorgenommen. Unsere Masslinie verlief auch parallel der Medianlinie, nur durchquerte sie nicht das Foramen infraorbitale, sondern sie ging vielmehr durch die Mitte der Alveole des zweiten oberen Prämolarzahnes.

Ein Vergleich der verschiedenen Gesichtsschädel hat nämlich gezeigt, dass diese Linie im allgemeinen die kürzeste Distanz angibt zwischen dem Alveolarfortsatzrand und dem Infraorbitalrand. Die Zuckerkandl'sche Messlinie hingegen fällt nicht mit dem tiefsten Punkt des Infraorbitalrandes zusammen, sondern durchschneidet denselben an einer Stelle, welche bereits nach oben ansteigt. Aus diesem Grunde erklärt es sich leicht, dass unsere

Durchschnittswerte für die Oberkieferhöhe mit 4,4 cm[1]) bedeutend unter denjenigen Zuckerkandl's bleiben.

Ueberdies kommt hierbei vielleicht noch in Betracht, dass wir strenge alle diejenigen Objekte von den Messungen ausgeschlossen haben, bei welchen auch nur der geringste Defekt in der Kontinuität des knöchernen Alveolarrandes des Oberkiefers sich zeigte.

Die folgende Tabelle gibt uns nun zunächst Aufschluss darüber, in welcher Weise die Höhe des Oberkiefers mit dem Gesichtstypus sich ändert.

Tabelle X.

	Durchschnittshöhe des Oberkiefers	
	rechts	links
bei Chamaeprosopen . .	37 mm	39 mm
bei Mesoprosopen . . .	41 „	41 „
bei Leptoprosopen . .	44 „	44 „
Gesamtdurchschnitt . .	41 mm	41 mm

Es ist nicht zu verkennen, dass der Oberkiefer um so höher wird, je mehr das Gesichtsskelett dem leptoprosopen Typus sich nähert.

Wenn nun Zuckerkandl (l. c. S. 183) einige Zahlen aus C. Reschreiter's Monographie anführt, „aus welchen deutlich zu ersehen ist, wie sehr bei gleicher Höhe des Oberkiefers die Durchmesser der Kieferhöhle variieren", so erwähnt er damit einen Befund, der sich bei unseren Erhebungen ebenfalls voll und ganz bestätigt hat. Und zwar muss ausdrücklich hervorgehoben werden, dass, wie aus den Zusammenstellungen der Haupttabellen hervorgeht, nicht allein „die Unterschiede in der Höhe des Oberkiefers sehr gering, dafür die Grössenunterschiede der Kieferhöhlen um so auffallender sein können" (Zuckerkandl l. c.), sondern dass auch das Umgekehrte zutrifft, dass nämlich da, wo wir grössere Unterschiede in der Höhe des Oberkiefers antreffen, die Höhlen in denselben durchaus nicht dementsprechend zu variieren brauchen.

Wir kommen demnach zum Schluss, dass weder die Konfiguration des ganzen Schädels, noch auch diejenige des Gesichtsschädels einen annähernd sicheren Schluss ziehen lassen auf den volumetrischen Inhalt der Oberkieferhöhlen; ähnliches trifft zu für die absoluten Grössenverhältnisse des Oberkiefers verglichen mit denjenigen der Highmorshöhlen (Schönemann).

Was bedingt nun aber eigentlich die grössere oder kleinere Ausdehnung

1) Für alle 118 Schädel.

der Highmorshöhlen? Solche grosse Unterschiede, wie wir sie besonders in den extremen Fällen unseres Materials angetroffen haben, müssen doch ohne Zweifel für den Aufbau des Gesichtsschädels und damit in letzter Linie auch für denjenigen des ganzen Schädels eine biologisch wohl begründete Basis haben!

Wenn, wie wir dargetan haben, nicht die Formverhältnisse der Kieferhöhlenwandungen verantwortlich gemacht werden können für die variablen Volumina der verschiedenen Highmorshöhlen, so kann es nur die grössere oder geringere Dicke dieser Wandungen selbst sein, welche eine mehr oder weniger auffällige Expansion des gesamten Hohlraumsystems dieser Highmorshöhlen, gestattet. Zuckerkandl führt über diese Frage S. 184 (l. c.) folgendes an:

„Die Ausweitung der Highmorshöhle wird veranlasst:

1. Durch tiefes Herabreichen des Sinus. Der Zahnfortsatz enthält eine geräumige Aushöhlung: Die Alveolarbucht.

2. Durch Aushöhlung des Nasenbodens, indem sich die Alveolarbucht, das schwammige Zwischengewebe verdrängend, zwischen die Platten des harten Gaumens diese auseinanderschiebend hinein fortsetzt (Gaumenbucht).

3. Durch Ausweitung der Highmorshöhle gegen den Stirnfortsatz des Oberkieferbeines oder durch Buchtenbildung im Bereiche des Canalis infraorbitalis (Infraorbitalbucht).

4. Durch starke Aushöhlung des Processus zygomaticus ossis supramaxillaris.

5. Durch Einbeziehung des Hohlraumes der Pars orbitalis ossis palatini in die Highmorshöhle.

Die Stenose der Kieferhöhle wird hervorgerufen:

1. durch mangelhafte Resorption, durch Verdickung der Kieferhöhlenwände, ferner

2. durch Annäherung der facialen Wand an die nasale.

3. durch tiefe Einsenkung der Fossa canina,

4. durch mächtige Ausbuchtung der äusseren Nasenwand gegen die Kieferhöhle.

5. durch Kombination der aufgezählten Momente und endlich auch noch

6. durch Zahnretention."

Soweit Zuckerkandl. Er gibt, wie seinen übrigen Erörterungen zu entnehmen ist, keinen Aufschluss darüber, in welcher Häufigkeit so geartete Erweiterungen und Verengerungen des Antrum maxillare sich finden. bezw. am Lebenden vielleicht zu erwarten seien, und doch wäre es für den praktischen Rhinologen ausserordentlich wichtig, gerade über diese Verhältnisse so viel und so gründlich wie möglich aufgeklärt zu sein.

Was nun zunächst die Häufigkeit der verschiedenen Divertikelbildungen der Highmorshöhlen anlangt, so steht, wie aus den Bemerkungen in den Haupttabellen hervorgeht, die Alveolarbucht und

die Gaumenbucht in quantitativer und in qualitativer Hinsicht oben an: sie finden sich weitaus am häufigsten, besonders auch da, wo es sich um maximale Kieferhöhlen handelt; ebenso kommen ihr keine der anderen Buchten an Grösse und Ausdehung gleich. Neben diesen Alveolarbuchten konnten wir am häufigsten Zygomatikusbuchten und Infraorbitalbuchten beobachten, während die Bucht in der Pars orbitalis ossis palatini selten vorzukommen scheint (in unseren Tabellen 3 mal).

Eine Stenose der Highmorshöhle wird sehr häufig bedingt durch Einwärtswölbung der fazialen, ebenso auch der nasalen Kieferhöhlenwandung. Daneben findet man aber häufig gerade die kleinen und kleinsten Kieferhöhlenlumina kombiniert mit dicken Höhlenwandungen.

Zahnretentionen, welche als Grund für eine erhebliche Verkleinerung des Oberkieferhöhlenlumens verantwortlich gemacht werden können, haben wir nur in zwei Fällen angetroffen.

Wie uns scheint, dürften diese Erhebungen, zusammengehalten mit unseren früheren Befunden, nach verschiedenen Richtungen hin das grösste praktische Interesse beanspruchen. Wenn zunächst eine Vergrösserung der Highmorshöhlen in weitaus den meisten Fällen einhergeht mit einer exzessiven Ausbildung der Alveolarbucht und Gaumenbucht, also mit einem Tiefstand des Oberkieferhöhlenbodens, so ist damit auch die Erklärung gegeben, warum eine solche grosse Kieferhöhle kombiniert ist mit einem flachen Gaumen; denn eine solche grosse Kieferhöhle reicht meistens auch in die Gaumenplatte hinein und drückt letzterer so das Gepräge der Flachheit auf. Der breite Gaumen wäre demnach zugleich auch ein stark pneumatisierter Gaumen, eine Ansicht, die auch tatsächlich mit unseren Beobachtungen übereinstimmt. Ein schmaler hoher Gaumen hingegen fand sich da, wo die Kieferhöhle nur kleine, zum Teil minimale Verhältnisse aufwies. Die zugehörigen Kieferhöhlen zeigten keine Alveolar- und Gaumenbuchten. Die Kieferhöhle selbst hörte schon weit über dem Niveau des Nasenbodens auf.

Zu der weiteren mit unseren tatsächlichen Beobachtungen ebenfalls übereinstimmenden Folgerung, dass nämlich bei Hypsistaphylinie der Kieferhöhlenboden wesentlich dicker ist, als bei relativ plattem Gaumen, und dass überdies ein hochgewölbter Gaumen auch auf einen relativen Hochstand des gleichseitigen Kieferhöhlenbodens schliessen lässt, ist nur ein kleiner Schritt. Es resultiert aus diesen Beobachtungen weiterhin die für den Praktiker wichtige Schlussfolgerung, dass:

1. **bei schmalem, hohem Gaumen die Anbohrung der Kieferhöhle** vom Alveolarfortsatz aus auf ungleich grössere Schwierigkeiten stossen muss, als bei plattem Gaumen. Denn nur bei letzterem darf man erwarten, dass die zu durchbohrende

Knochenschicht, welche die Kieferhöhle vom Alveolarfortsatz trennt, dünn ist (Schönemann),

und 2. **dass bei schmalem, hohem Gaumen die Anbohrung bezw. die Punktion der Oberkieferhöhle** vom unteren Nasengange aus wegen des zu erwartenden Hochstandes des Kieferhöhlenbodens ebenfalls auf ungleich grössere Schwierigkeiten stossen muss, als bei plattem Gaumen. Sie kann sogar ganz unmöglich werden in denjenigen Fällen, wo der Grund der Highmorshöhlen ganz erheblich über dem Niveau des Nasenbodens steht (Schönemann).

Endlich haben wir noch nach einer letzten Richtung hin Aufklärung darüber zu erhalten versucht, ob Beziehungen bestehen zwischen den Grössenverhältnissen der Highmorshöhle und dem ganzen übrigen Kopf bezw. Schädel.

Aus unseren Erörterungen geht nämlich hervor, dass die grössere oder geringere Ausdehnung der Kieferhöhle ganz allgemein nichts anderes bedeutet, als einen grösseren oder geringeren Pneumatisierungsprozess des Oberkiefermassives und seiner unmittelbaren Nachbarschaft; von diesem Standpunkte aus ist es deshalb sehr wohl erklärlich, wie bei relativ kleinen Schädeln grosse und bei relativ grossen Schädeln kleine Highmorshöhlen vorkommen können. Wir haben dabei nicht zahlenmässig untersucht, ob eine grosse Kieferhöhle gewöhnlich auch mit einer grossen Ausdehnung der übrigen pneumatischen Höhlensysteme des Gesichtsschädels (Stirnhöhle, Siebbeinhöhle, Keilbeinhöhle) verbunden sei, oder ob vielleicht eher eine grosse Kieferhöhle gleichsam kompensiert wird durch die Kleinheit der anderen Höhlen und umgekehrt.

Zahlreiche Probeuntersuchungen aber, die wir in der Weise angestellt haben, dass bei einigen Schädeln (hauptsächlich bei denjenigen der Tabelle IV) die Stirn- und Keilbeinhöhlen aufgemeisselt und nach dem Inspektionsbefund auf ihre Grösse beurteilt wurden, lassen einen solchen Zusammenhang nicht als sehr wahrscheinlich erscheinen.

Im ferneren haben wir auf dem Wege der Gewichtsbestimmung unserer Schädel wenigstens annähernd zu ergründen versucht, ob ein geringeres Gewicht des ganzen Schädels und damit eine mehr oder weniger ausgeprägte Sklerosierung des gesamten Kopfskeletts einhergehe mit einer kleinen Highmorshöhle und umgekehrt. Bei dieser Gewichtsbestimmung konnte man in der Tat mit einiger Sicherheit auf zuverlässige Resultate rechnen, da das betreffende Schädelmaterial schon jahrelang an einem trockenen Ort aufbewahrt worden war und mithin ein mehr oder weniger grosser Wassergehalt der einzelnen Objekte nicht in betracht kam. Beurteilen wir nach dieser Richtung hin die gefundenen Wägungsresultate, so müssen wir zugestehen, dass der vermutete Zusammenhang nicht nur nicht besteht, sondern dass im Gegenteil das durchschnittliche Gewicht derjenigen Schädel, die mit grossen Highmorshöhlen ausge-

stattet sind, dasjenige der anderen, mit kleinen Oberkieferhöhlen ausgerüsteten Schädeln um einen nicht unbedeutenden Betrag übersteigt.

Diesem Befunde darf nun allerdings an und für sich keine allzugrosse Bedeutung beigemessen werden; denn es ist wohl zu berücksichtigen, dass trotz aller bei den Wägungen beobachteten Kautelen, die Fehlerquellen gross sind, und dass infolgedessen die Gewichtsbestimmung des mazerierten Schädels noch kein sicheres Kriterium dafür abgibt, ob ein schwerer Schädel auch identisch sei mit einem sklerotischen Schädelknochenaufbau und umgekehrt.

In diesen Zweifeln wurden wir bestärkt durch die Beurteilung der betreffenden Schädelknochen nach ihrer blossen Inspektion. Zahlreiche Objekte meiner Sammlung wurden an verschiedenen Stellen (Processus mastoideus etc.) mit Meissel und Hammer eröffnet (siehe Schönemann, Schläfenbein und Schädelbasis, eine otiatrische Studie. Denkschriften der schweiz. naturforschenden Gesellschaft. 1906), und da glauben wir denn doch zu dem Resultat gelangt zu sein, dass in der Tat diejenigen Schädel, bei welchen grosse Kieferhöhlen sich vorfinden, der Knochen ganz allgemein eher dem spongiösen bezw. auffällig pneumatisierten Bau hinneigt.

Dabei soll allerdings hervorgehoben werden, dass wir weit entfernt davon sind, diese Beobachtungen als ein allgemein giltiges Resultat hinstellen zu wollen. Spätere besonders auf diesen Punkt hin gerichtete Untersuchungen werden deren Stichhaltigkeit eingehend zu begründen haben.

Am Schlusse meiner Darlegungen angelangt, ist es meine Pflicht, Herrn Privatdozenten Dr. A. Schoenemann in Bern für seine Anregung zu dieser Arbeit sowie für seine weitgehende Mithilfe bei der Durchführung und Abfassung derselben meinen wärmsten Dank auszusprechen.

Erklärung der Figuren auf Tafel I[1]).

Obere Figur.

Oberkiefer eines leptoprosopen, hypsistaphylinen Individuums. Durch Wegnahme des Siebbeinkomplexes, sowie der mittleren und unteren Muschel und der medialen Highmorshöhlenwandung erhält man, von der nasalen Seite her, einen Einblick in die völlig geöffnete Oberkieferhöhle. Besonders zu beachten ist, dass der Boden dieser Höhle das Niveau des Nasenhöhlenbodens lange nicht erreicht. Das Volumen der Höhle ist relativ klein (ca. 12 ccm) und ohne deutliche Ausbildung von Buchten; namentlich muss hervorgehoben werden, dass die sonst am regelmässigsten sich findende Alveolarbucht und Gaumenbucht fehlt (S. 253).

---

1) Für die Ueberlassung der beiden Photogramme der Tafel I (Originalaufnahmen von Herrn Privatdozent Dr. Schönemann nach Präparaten seiner Sammlung) sage ich diesem meinen besonderen Dank.

Lichtdruck von Albert Frisch, Berlin W. 35.

Infolgedessen ist der knöcherne Boden der Highmorshöhle relativ dick, ebenso auch derjenige Teil der medialen Antrumwand, welcher den knöchernen Ansatz der unteren Muschel mit dem Nasenboden verbindet, zwei Momente, welche wohl imstande sind, Trepanationsversuche an diesen beiden Stellen (Alveolarfortsatz und mediale Kieferhöhlenwand unterhalb der unteren Muschel) zu erschweren.

Untere Figur.

Oberkiefer eines chamaeprosopen platystaphylinen Individuums. (Präparation wie oben.) Besonders zu beachten ist, dass der Boden dieser Highmorshöhle weit unter das Niveau des Nasenhöhlenbodens herabreicht. Das Lumen der Höhle ist gross (ca. 25 ccm) mit deutlicher Ausbildung der Alveolarbucht und der Gaumenbucht (daher wahrscheinlich auch der platte Gaumen!).

Infolgedessen ist der knöcherne Boden (und auch die übrigen Wände der Highmorshöhle) relativ dünn, ganz besonders auch derjenige Teil der medialen Antrumwand, welcher den knöchernen Ansatz der unteren Muschel mit dem Nasenboden verbindet. Eine Trepanation der Highmorshöhle an diesen beiden Stellen (Alveolarfortsatz und mediale Kieferhöhlenwand unterhalb der unteren Muschel) ist deshalb leicht.

Anmerkung: Wie aus dem Text hervorgeht, sind kleine Kieferhöhlen durchaus nicht immer vergesellschaftet mit Hochgesichtern, und grosse Kieferhöhlen mit Niedergesichtern. Dass dies bei unseren Abbildungen zutrifft, ist zufällig. Dagegen scheint ein platter Gaumen stets bei einer grossen, ein deutlich hypsistaphyliner Gaumen in den meisten Fällen bei einer kleinen Kieferhöhle vorzukommen (Schönemann).

XVIII.

Die Statistik der adenoiden Vegetationen[1]).

Von

Prof. **H. Burger** (Amsterdam).

Im September 1903 ersuchte der niederländische Minister des Innern alle Lehrer und Lehrerinnen der Elementarschulen[2]) in einem Rundschreiben um ihre Mitwirkung bei der Feststellung der Frequenz und, wenn möglich, der Ursachen der adenoiden Vegetationen bei Schulkindern. Auch wurde ihnen eine vom verstorbenen Prof. Guye abgefasste Schrift, in welcher die augenfälligsten Erscheinungen des erwähnten Leidens kurz geschildert waren, zugeschickt. Die Lehrer sollten zunächst die Zahl der Kinder ihrer Klasse angeben, bei welchen sie Adenoid vermuteten.

Als vorläufiges Resultat hat der Minister in der Zweiten Kammer mitgeteilt, dass unter den ca. 800 000 Schulkindern sich ungefähr 6 pCt. Adenoidverdächtige befinden. Dieses Resultat stimmt mit dem Ergebnis, zu welchem Gottstein und Kayser[3]) durch Summierung von 6 verschiedenen, zusammen 15 000 Schulkinder umfassenden Statistiken kommen, genau überein; während Gradenigo[4]) aus den verschiedenen von ihm berücksichtigten Statistiken eine Durchschnittsfrequenz von 5 pCt. herleitet.

Diese auffällige Uebereinstimmung darf indessen nicht etwa als ein Beweis für die Zuverlässigkeit der niederländischen Lehrerstatistik angesehen werden. Es scheint mir nützlich, diese Statistik etwas genauer zu betrachten und zugleich die Frage zu erörtern, welchen Ansprüchen eine gute Adenoidstatistik genügen soll.

Das durch das Rundschreiben des Ministers in Lehrerkreisen wachgerufene Interesse für die adenoiden Vegetationen hat den unmittelbaren Erfolg gehabt, dass von den Lehrern vielfach adenoidverdächtige Kinder

1) Nach einem Rapport für die Niederländische Gesellschaft für Hals-, Nasen- und Ohrenheilkunde, erstattet in Arnheim. April 1905.

2) Die Statistik umfasste also sämtliche Schulkinder Hollands zwischen 6 und 12 Jahren.

3) Heymanns Handbuch der Lar. u. Rhin. II. S. 504.

4) Haugs Samml. klin Vortr. IV. S. 219.

zu den Halsärzten verwiesen worden sind. Nach meiner Erfahrung, wie derjenigen vieler Kollegen sind infolge solcher Verweisung eine grosse Anzahl von Adenoiden festgestellt und operiert worden.

Neben diesen sind indessen auch die Fälle gar nicht selten, in welchen sich die Vermutung der Lehrer bei der ärztlichen Untersuchung nicht bestätigt hat. Dennoch bilden solche Vermutungen die Grundlage der nationalen Statistik! Lehrer und Lehrerinnen, mit welchen ich mich vielfach über diese Enquête unterhalten habe, hatten, wie es sich mir herausstellte, weit auseinandergehende Auffassungen von der Erfüllung ihrer Aufgabe. Während der eine nur die Mundatmer als Verdächtige notierte, hat der andere seine Adenoide unter den schwachbefähigten Schülern gesucht.

Eine von mir privatim an einige hiesige Schulbehörden gerichtete Anfrage belehrte mich über die sehr verschiedenen Resultate der Enquête in den verschiedenen Schulen. So wurden in einer Schule von den 188 Kindern 3 (1,5 pCt.) in einer anderen völlig gleichartigen Schule von den 171 Schülern 75 (43,9 pCt.) als adenoidverdächtig angegeben. Auch gab es Schulen ohne Adenoidverdächtige (0 pCt.)!

Durch einen von mir in einem Lehrerverein am 21. November 1903 gehaltenen Vortrag[1]) angeregt, hat der Direktor einer der hiesigen Schulen für Schwachsinnige, der frühere Taubstummenlehrer J. Schreuder gruppenweise seine sämtlichen Schüler in meine Poliklinik geführt. Von den 63 Kindern waren früher bereits 9 wegen Adenoid operiert worden. Von den übrigen 54 vermutete Herr Schreuder bei 33 Adenoid. Mit den genannten 9 sollten demnach 42 (66,7 pCt.) dieser zurückgebliebenen Schüler mit Adenoid behaftet sein. In der Tat wurde bei 31, mit den 9 schon operierten also bei 40 Kindern (63,7 pCt.) Adenoid festgestellt[2]).

Nun sollte man glauben, dass dieser ausgezeichnete Pädadoge in fast allen Fällen eine richtige Diagnose gestellt hätte!

In der Tat hat er bei 23 Kindern Adenoid mit Recht vermutet, bei 13 mit Recht es nicht vermutet, dagegen 10 mal nicht anwesendes Adenoid angenommen und 8 mal vorhandene Adenoid nicht angenommen. Weil die letzten 2 Zahlen sich kompensieren, ist die fast vollständig richtige Schlussziffer nur zufälligerweise entstanden. Die Vermutung des Herrn Schreuder ist $23 + 13 = 36$ mal (67 pCt.) richtig, $10 + 8 = 18$ mal (33 pCt.) unrichtig gewesen.

---

1) Het schoolonderzoek der adenoïde vegetaties. Amsterdam 1904.

2) Halsted (Ref. in Z. f. O. XXIV. p. 241) untersuchte 114 schwachsinnige Kinder und fand darunter 27,7 pCt. Adenoid, Karutz konstatierte in der Schule für Schwachbefähigte zu Lübeck (Ref. Z. f. O. XXVII. p. 337) bei 70 pCt. der Kinder, Wanner (Verh. Deutsche otol. Ges. XIII. Vers. 1904. S. 163) in einer ähnlichen Anstalt zu München, unter 39 Schüler bei 14 (35,9 pCt.), Kafemann (Schuluntersuchungen. 1890) bei 15 schwachsinnigen Knaben 5 mal (33,3 pCt.) „hochgradiges" Adenoid.

Die niederländische Lehrerstatistik schliesst sich einer Reihe früherer Schuluntersuchungen an, wo gleichfalls bloss äusserliche Kennzeichen als Massstab gedient haben.

Die älteste ist von Wilhelm Meyer[1]), der unter 2000 Kindern der öffentlichen Schulen Kopenhagens bei 20 (1 pCt.) eine „tote Sprache" fand. In ähnlicher Weise untersuchte er in England 700, später[2]) in Stockholm 623, sein Bruder A. Meyer in Florenz 700 Schüler. Die Resultate dieser Untersuchungen sind in untenstehender Tabelle verzeichnet. In Leiden (Holland) fand Doyer[3]) 1879 unter 4265 Schulkindern 219 (5,1 pCt.) mit dem typischen Habitus und unfähig das M gut auszusprechen. Aus Frankreich kenne ich nur eine Statistik von Baratoux[4]), welcher 2000 Kinder gleichfalls ausschliesslich auf äussere Symptome untersuchte. Er machte die mutmassliche Diagnose bei 321 (16 pCt.). Bei einer Feststellung des Hörvermögens der Schulkinder in Hagen (Westphalen) liess Denker[5]) auf den von den Eltern auszufüllenden Fragebögen auch die Atmungsweise verzeichnen und vernahm auf diese Weise, dass von 1087 Kindern 138 (12.7 pCt.) mit offenem Munde schliefen. Palpatorisch stellte er darauf fest, dass bei 114 von diesen 138 (10,5 pCt. der Gesamtzahl) Adenoid vorhanden war. Schliesslich finde ich in Bezolds bekannten Untersuchungen der Ohren der Münchener Schuljugend[6]) die Angabe, dass von 1807 Kindern 27 (1,5 pCt,) eine nasale Sprache hatten. Bei einigen von diesen konnte er, weil sie in seine Behandlung kamen, Adenoid feststellen.

Tabelle der mitgeteilten Statistiken äusserlicher Adenoid-Symptome.

Jahr	Untersucher	Ort	Zahl der Kinder	Zahl mutmassl. Aden.	Dasselbe in pCt.
1874	W. Meyer . .	Kopenhagen	2000	30	1
		London	700	13	1,9
1879	Doyer	Leiden	4265	219	5
1885	Bezold . . .	München	1807	27	1,5
1895	Baratoux . .	Paris	2000	321	16
1896	W. Meyer . .	Stockholm	623	48	7,7
1896	A. Meyer. . .	Florence	700	7	1
1899	Denker . . .	Hagen	1087	138	12.7
			13182	793	6

Die durch Summierung dieser verschiedenen Statistiken erhaltene Schlusszahl ergiebt demnach, genau wie die niederländische Lehrerstatistik, 6 pCt. der Kinder als adenoidverdächtig. Rationeller wäre es freilich, die verschiedenen Resultate, mit Ausschluss derjenigen von Baratoux und Denker, die in ganz abweichender Weise erhalten worden sind, zu

1) Arch. f. Ohrenh. VIII. 1874. S. 241.
2) Arch. f. Ohrenh. XL. 1896. S. 6.
3) VI. Congrès internat. de méd. 1879. Section d'otologie. p. 336.
4) Ref. in Revue de Lar. etc. XV. 1895. p. 982.
5) Ther. Monatshefte. Juni 1899.
6) Zeitschr. f. Ohrenh. XV. 1886. S. 47.

summieren. Es ergeben dann die Statistiken von Meyer, Doyer und Bezold bei 10095 Kindern ein Adenoidverhältnis von 3,3 pCt.; Baratoux, welcher auch die Schwerhörigkeit hat mitwiegen lassen, bekam das viel höhere Verhältnis von 16 pCt.

Dass indessen die Resultate sämtlicher nur auf äusserlichen Symptomen beruhenden Statistiken zu niedrig sind, beweisen eine Reihe auf direkten Untersuchungsmethoden — Palpation, Rhinoscopia ant. et post. — fussender Statistiken.

Im Vaterlande Wilhelm Meyers war die digitale Methode immer am meisten beliebt. So fand Schmiegelow[1]) in Kopenhagen bei 18 pCt von 581 Kindern Adenoid, und zwar bei 5 pCt. in hohem, bei 13 pCt. in geringerem Grade. Strandbygaard[2]) untersuchte 568 Dorfschulkinder in Jütland und fand palpatorisch bei nicht weniger als 461 (83 pCt.) Adenoid; bei 189 Kindern (33 pCt.) war dasselbe „in höherem Grade" vorhanden. Dieses ungemein hohe Verhältnis scheint mir dadurch entstanden zu sein, dass dieser Untersucher jeden Fall, in welchem sich das Rachendach dem Finger nicht ganz hart und glatt zeigte, als abnorm betrachtet hat. Es dürften, wie es mir scheint, diejenigen Fälle, welche der Autor als „höhere Grade" vermerkt hat, dem Adenoid anderer Untersucher entsprechen. Auch Struckmann[3]) palpierte dänische Kinder, 571 an der Zahl, mit einem Adenoidverhältnis von 30 pCt. (leichte Fälle 24, schwere 6 pCt.), In Bingen untersuchte Wilbert[4]) — durch Palpation, wie er mir auf Anfrage mitteilte — 375 Volksschulkinder und fand bei nicht weniger als 62 pCt. derselben Adenoid. Diese hohe Ziffer scheint mir zu beweisen, dass Wilbert einer normalen Rachenmandel bei Kindern nur geringen Umfang gestattet.

Mittels Rhinoscopia ant. et post. untersuchten Kafemann[5]), Frankenberger[6]) und Zaalberg[7]). Die Digitaluntersuchung war ihnen nicht gestattet. Kafemann fand bei 905 Knaben in 34,6, bei 927 Mädchen in 39,2 pCt der Fälle Adenoid und zwar in 9,5 resp. 12,6 pCt. in hohem Masse. Frankenbergers Statistik umfasst 4777 Kinder, von denen sich 3809 mittels Rhinoscopia posterior untersuchen liessen. Adenoid fand sich bei 1255 Kindern (33 pCt.); höhere Grade des Leidens bei 160 (4,2 pCt.). Zaalberg bearbeitete zusammen mit ten Cate eine Volksschule mit 500 Kindern in Amsterdam. Von den Knaben litten 32, von den Mädchen 34 pCt. an Adenoid.

Rhinoskopisch, ergänzt durch Palpation, untersuchten Winckler[8]), Stangenberg[9]), Hennebert[10]) und Cheatle[11]).

1) Nach Meyer, Arch. f. Ohrenh. XL. S. 6.
2) Ref. im Internat. Zentralbl. f. Lar. XV. 1899. S. 107.
3) Ibid. XVI. 1900. S. 480.
4) Deutsche med. Wochenschr. 1903. S. 101.
5) Schulunters. des kindl. Nasen- und Rachenraumes. Danzig 1890.
6) Monatsschr. f. Ohrenh. 1902. No. 5.
7) Nederl. Tydschr. v. Geneesk. 1905. II. p. 161.
8) Wiener med. Wochenschr. 1891. S. 913.
9) Ref. in Z. f. O. XXVI. 1895. S. 88.
10) La clinique. 1902. No. 28.
11) The report of the examination of the ears of 1000 schoolchildren (ohne Jahr.).

Winckler fand, teilweise in Bremen, teilweise in benachbarten Landschulen, bei 798 Kindern einen Prozentsatz an Adenoid von 26,5. Stangenberg bediente sich, wie er mir auf Anfrage mitteilte, „sämtlicher Methoden, doch so, dass die Digitalexploration in allen zweifelhaften Fällen bestimmend wurde". Er fand Adenoid in 10,2 pCt. (2,8 pCt. hochgradig).

In den Untersuchungen von Floderus [1]) und König [2]) lässt die angewandte Methode an Exaktheit zu wünschen übrig. Beide benutzten die Rhinoscopia anterior. nicht oder nur ausnahmsweise [3]) die posterior, und palpierten den Nasenrachenraum nur in den Fällen, wo Verdacht auf Adenoid vorlag. Die gefundenen Resultate — Floderus 37,6 pCt. (18,8 pCt. hochgradig), König 13,3 pCt. — dürfen also nicht mit den erwähnten anderen einfach zusammengeworfen werden. Schliesslich fand Teterewjatnikow [4]) in Moskau bei 20 pCt. von Schulkindern Adenoid. Zahl der untersuchten Kinder sowie angewandte Untersuchungsmethoden sind mir unbekannt geblieben.

Ueber die Ohren und das Hörvermögen der Schuljugend existieren eine ganz erhebliche Anzahl Statistiken. Merkwürdigerweise ist bei den meisten von ihnen der Nasenrachenraum gänzlich oder fast gänzlich ausser Betracht geblieben. Ohlemann [5]) hat die Gehörorgane von 356 Gymnasialschülern ohne Assistenz in 10 Stunden untersucht. Man kann es ihm nicht übel deuten, dass er in der $1^1/_2$ Minute, welche er jedem Schüler gewidmet, nicht auch noch an den Nasenrachenraum gedacht hat. Auffallend aber ist, dass in der modernen und gut bearbeiteten Gehörsstatistik Ostmanns [6]) von Adenoid so gut wie keine Rede ist. Dies ist um so befremdender, weil er bei 43,9 pCt der schwerhörigen Kinder des Kreises Marburg eingezogene Trommelfelle beschreibt, geschweige noch andere, gleichfalls vielleicht von Adenoid abhängige Abweichungen.

Tabelle der Adenoid-Statistiken.

Jahr	Untersucher	Ort	Zahl der Kinder	Zahl der Aden.	Dasselbe in pCt.
1886	Schmiegelow .	Kopenhagen	581	105	18
1890	Kafemann . . .	Königsberg	1832	676	36,9
1891	Winckler . . .	Bremen	798	211	26,5
1894	Stangenberg . .	Stockholm	2344	238	10,2
1898	Strandbygaard .	Jütland	568	189	33
1900	Struckmann . .	Nestoed	571	174	30
1901	Wilbert . . .	Bingen	375	232	62
1902	Frankenberger .	Prag	3809	1255	33
1902	Hennebert . .	Brüssel	500	160	32
	Cheatle	London	1000	434	43,4
1905	Zaalberg . . .	Amsterdam	500	165	33
			12878	3839	29,8

1) Ref. in Internat. Zentralbl. f. Lar. XIX. 1903. p. 234.
2) Bresgens Samml. VII. H. 3. 1903.
3) Floderus, wie er mir, auf Anfrage schrieb.
4) Ref. im Internat. Zentralbl. f. Lar. XVII. 1901. S. 133.
5) Arch. f. Ohrenh. XXXIX. 1895. S. 12.
6) Arch. f. Ohrenh. LIV. 1902. S. 167.

Zusammenfassend ergeben also die verschiedenen Statistiken für die Frequenz des Adenoid bei der Schuljugend:

auf Grundlage von Sprache und Gesichtsausdruck	3,3	pCt.
auf Grundlage sämtlicher äusserlicher Kennzeichen (niederländische Lehrer)	ca. 6	„
auf Grundlage sämtlicher äusserlicher Kennzeichen inkl. Gehörsabnahme (Baratoux)	16	„
auf Grundlage lokaler Untersuchung	29,8	„

Für den Halsarzt ist dieses Resultat nichts weniger als befremdend. Er weiss, dass neben den Adenoidkindern, welche die Kennzeichen ihres Leidens auf dem Antlitz tragen, es zahlreiche gibt, bei denen kein äusserliches Zeichen dieses Uebel verrät. Es kommen Kinder in seine Behandlung mit habituellen Halsentzündungen, andere mit Nasenbluten, wiederum andere mit Katarrhen und Entzündungen des Mittelohres, alles Folgen von Adenoid, auf das durch kein äusseres Symptom zu schliessen war. Weiter kommen, von Aerzten und jetzt auch von aufmerksam gewordenen Laien zugeschickt, manche Kinder zu ihm ohne jegliche Beschwerden von Seiten des Halses, der Nase und der Ohren, bei welchen aber mehr entfernte Erscheinungen — und sehr oft mit Recht! — an Adenoid als Ursache denken lassen. Auf diesen Punkt tiefer einzugehen, dürfte an dieser Stelle wohl überflüssig sein. Nur die auf der Hand liegende Frage soll nicht unbeantwortet bleiben, ob nämlich die Fälle, in welchen das Adenoid so gering ist, dass es keine äusserlichen Symptome bewirkt, statistisch nicht ruhig negiert werden dürften. Fürwahr nichts ist weniger richtig! Sämmtliche schlimmen Folgen des Adenoids, sowohl mit bezug auf das Gehörorgan, wie auf den Gesamtkörper, findet der Halsarzt immer und immer wieder bei Kindern, die kein äusserliches Symptom von Adenoid dargeboten hatten. Aus der grossen Reihe von Autoren, auf die ich mich berufen könnte, seien nur herausgegriffen Mc Bride und Logan Turner[1]), die nachdrücklich betonen, dass ein kleines Adenoidkissen in der Nähe der Eustachischen Röhre, welches kein einziges Zeichen von Nasenverstopfung verursacht, einen erheblichen Einfluss auf die Ohren haben kann, und weiter Lichtwitz und Sabrazès, die in ihrer bedeutenden Arbeit über die Blutuntersuchung bei Adenoid[2]) hervorheben, dass die Adenoidkachexie nicht gerade im Verhältnis steht zu der Grösse der vorhandenen Wucherungen.

Am allerwenigsten darf die Sprachveränderung als Massstab für das Auserlesen von Adenoiden gelten. Wilhelm Meyer selbst, der die erste Schulstatistik auf dieser Grundlage gemacht hat, bemerkt, dass sicher eine grössere Anzahl als die von ihm gefundene (1 pCt. der Kinder) mit Adenoid behaftet gewesen sein muss, „da eine bedeutende Entwickelung

1) Edinb. med. Journ. April-May-June 1897, reprint p. 29.

2) Archiv f. Lar. X. 1900. S. 287.

der Wucherungen nötig ist, um die charakteristische Sprache zu verursachen." Auch Gradenigo sagt anlässlich der Meyer'schen Statistik, „dass die Veränderung der Sprache gewöhnlich nur hochgradige Hypertrophie anzeigt".

Was den adenoiden Habitus betrifft, macht Guye in der Diskussion anlässlich Doyer's Vortrag die Bemerkung, dass die von Meyer und Doyer gefundenen Zahlen als ein Minimum betrachtet werden sollen, weil die Krankheit, bevor sie in dem Gesichtstypus zum Ausdruck kommt, bereits eine gewisse Zeit in latentem Zustande vorhanden gewesen sein muss. Campeaux[1]) beschreibt eine frequente Form des Adenoids, wo der charakteristische Gesichtsausdruck fehlt, wo der Mund in der Regel geschlossen ist und auch Ohrenkomplikationen selten sind, wo hingegen die Erscheinungen von Seiten des Kehlkopfes, der Luftröhre und der Bronchien in dem Vordergrund stehen. Auch Farlow[2]) nennt die „sogen. katarrhalischen Adenoiden älterer Kinder" als eine Form, bei der, in der Regel, nicht durch den Mund geatmet wird. Moritz Schmidt[3]) erwähnt in seiner Diagnostik die charakteristischen Gesichtszüge als häufiges Symptom bei älteren Kindern, wiewohl auch da, bei weitem Cavum, freie Nasenatmung, selbst bei ziemlich grossen Rachenmandeln, vorhanden sein kann.

Es sollen zwei Formen von adenoidem Gesichtstypus unterschieden werden, von welchem die eine, verhältnismässig seltene, bei älteren Kindern infolge von Wachstumsstörungen an Nase, Kiefer, Oberlippe entstanden ist. Beispiel dieser Form ist das jetzt wohl zur Genüge bekannte Bild Ferdinand des Ersten von Lucas van Leyden. Die zweite Form, welche bei Adenoidpatienten jeden Alters vorkommt, ist einfach durch den offenen Mund und stumpfen Gesichtsausdruck gekennzeichnet.

Statistische Angaben mit Bezug auf die Frequenz der äusserlichen Symptome bei Adenoid verschiedenen Grades fehlen noch gänzlich. In der Literatur der Adenoidstatistik finde ich bloss bei Strandbygaard die Angabe, dass 14 pCt. der von ihm untersuchten Kinder durch den Mund atmeten, während 33 pCt. an Adenoid „in höherem Grade" litten.

Auch in umgekehrtem Sinne gibt — jedoch viel seltener — die Annahme von Adenoid auf nur äusserliche Zeichen hin zu Fehlschlüssen Veranlassung. Ein durchaus charakteristischer adenoider Habitus kann ohne Adenoid in Folge verschiedener Nasenleiden existieren. Farlow und Champeaux haben darauf besonders hingewiesen. Lange[4]) und Natier[5]) haben betont, dass bei einer bestimmten Gruppe neurasthenischer

1) Archives internat. de lar. etc. XIV. 1901. p. 144.
2) Ref. in Zeitschr. f. Ohrenh. XXXIII. 1898. S. 374.
3) Die Krankh. d. oberen Luftwege. III. Aufl. 1903. S. 284.
4) Berl. klin. Wochenschr. 1897. S. 5.
5) La Parole. 1901. p. 6.

Kinder dieser Habitus sogar ohne jegliche Nasenverstopfung vorkommt. Verhältnismässig aber sind alle diese Fälle selten. Die Mehrzahl der Kinder, welche für die Atmung den Mund benutzen, tut dies, weil ihnen der Weg durch Nase und Cavum nicht in genügendem Masse zur Verfügung steht. Und es kommt, in den Kinderjahren, keine andere Ursache von Verlegung der nasalen Atmungsbahn, dem Adenoid an Häufigkeit auch nur entfernt nahe.

Frägt man nun, welche Methode zur Feststellung einer Adenoidstatistik am meisten geeignet ist, so ist es nach allem Gesagten einleuchtend, dass hier nur von direkten Untersuchungsmethoden die Rede sein kann. Die bequemste und schnellste Methode ist allerdings die von Meyer so warm empfohlene Digitalpalpation, welche indessen den Nachteil hat, dass sie für die Kinder entschieden unangenehm, nicht selten schmerzhaft ist und oft eine geringe Blutung verursacht. Die grosse Mehrzahl der Laryngologen benutzen dieselbe nur in den Fällen, wo die Rhinoskopie zu einer sichern Diagnose nicht führt. Auch darf sie, meines Erachtens nach, ohne Erlaubnis der Eltern nicht angewandt werden.

Die Spiegeluntersuchung ist nach meinem Dafürhalten die empfehlenswerteste Methode. Ein geübter Halsarzt belästigt dabei die Kleinen nicht und kommt mit derselben bei freundlicher Geduld in der übergrossen Mehrzahl der Fälle auch bei Kindern zum Ziel. Kafemann gelang die Rhinoscopia posterior bei 83,2 pCt., Frankenberger bei 79,7 pCt. der Kinder. Auch Zaalberg und ten Cate haben die Erfahrung gemacht, dass nur bei einer verhältnismässig geringen Minderzahl der Kinder die Rhinoscopia posterior misslingt.

Für eine gute Statistik soll in den Fällen, in welchen die Rhinoscopia posterior nicht gelingt, entweder die Digitaluntersuchung vorgenommen werden, oder, falls letztere nicht gestattet wird, sollen dieselben von der Gesamtzahl abgezogen und bei der Prozentberechnung nicht mitgezählt werden.

Weiter hat die Spiegelmethode den namhaften Vorteil, dass man sich dabei nach festen Merkzeichen richten kann. Namentlich in den Fällen, wo beide, die anterior und posterior, gelingen, erhält man einen sehr überzeugenden Eindruck von dem Umfang der Hypertrophie.

Bei der Rhinoscopia posterior lassen sich sehr praktisch drei Grade von Adenoid unterscheiden: Beim leichtesten Grad reicht die Schwellung bis an die oberen Choanalränder oder überschreitet sie um ein geringes. Beim mittleren Grad verdeckt sie das obere Drittel, beim höchsten Grad die Hälfte oder noch mehr der Choanen. Gewiss gibt es bei dieser wie bei jeder Einteilung Uebergänge. Indessen habe ich mich von ihrer praktischen Brauchbarkeit vielfach überzeugen können.

Kafemann machte eine gleiche Unterscheidung. Bei den von ihm untersuchten Knaben fand er in 65,4 pCt., bei den Mädchen in 60,8 pCt der Fälle „die Choanalarkade nicht überragt von der Pharynxtonsille", d. h. kein Adenoid. In

34,6 resp. 39,2 pCt. war dies wohl der Fall; darunter in 19,9 resp. 17 pCt. in nur unbedeutendem Masse, in 5,2 resp. 9,5 pCt. etwas stärker; in 9,5 resp. 12,6 pCt. der Fälle war ein so bedeutendes Adenoid vorhanden, dass ein grosser Teil ($^1/_3$, $^1/_2$ oder etwas weniger) der Choanen von demselben verdeckt war. Trotz dieser gut durchgeführten Einteilung hat Kafemann schliesslich bloss die letztere Gruppe als Adenoide vorgeführt. Auf Anfrage hat nun Kafemann mich freundlichst benachrichtigt, dass damals bei den niedrigen Zahlen Meyers die von ihm gefundenen so hoch waren, dass er, um das Publikum nicht zu beunruhigen, nur die „exorbitant entwickelten Fälle" in Rechnung gestellt hat. Er sei indessen mit meiner Auffassung vollkommen einverstanden, und wenn er heute den Prozentsatz der Adenoiden zu ermitteln hätte, so würde er gleichfalls zu meiner Zahl (36,9 pCt.) gelangen.

Ein bei Rhinoscopia posterior bis an die oberen Choanalränder reichende Pharynxtonsille hängt in Wirklichkeit viel tiefer herab und soll entschieden als pathologisch betrachtet werden. Sehr deutlich werden diese Verhältnisse durch beistehende, Zarniko[1]) entliehene, schematische Abbildungen veranschaulicht.

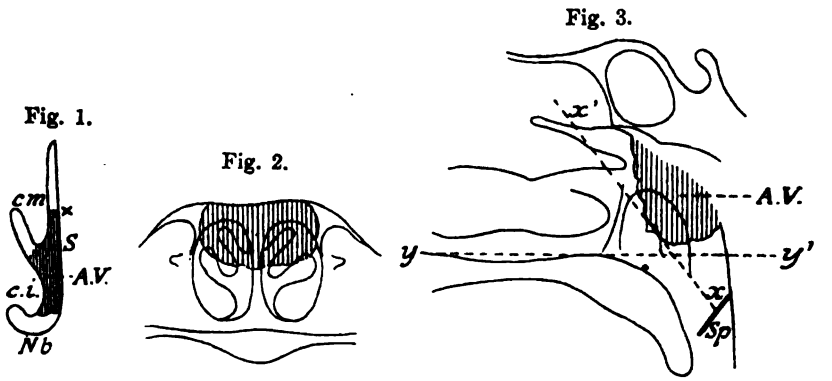

Fig. 1—3. Adenoid mittleren Grades.

Fig. 1. Rhinosc. ant., das Adenoid (A. V.) sichtbar bis nahe am Nasenboden (N. b.). — Fig. 2. Rhin. post.; das Adenoid verdeckt das obere Drittel der Choanen. — Fig. 3 zeigt, wie man bei Rhin. post., am Adenoid entlang schaut (x—x'), das demnach nur ein gutes Drittel der Choanen verdeckt, in Wirklichkeit aber bis kurz oberhalb des Nasenbodens (y—y') herabhängt.

Von der Richtigkeit dieser Verhältnisse habe ich mich, lange bevor mir diese Abbildungen bekannt waren, wie auch später, wiederholt überzeugt.

Mit der Rhinoskopie als Hauptmethode würde eine systematische Schuluntersuchung ganz besonders dazu geeignet sein, diese Verhältnisse auf statistischer Grundlage festzustellen. Auch für die Entscheidung mancher anderen Fragen wäre von einer solchen Untersuchung wirklicher Nutzen zu erwarten, so namentlich für die Feststellung der relativen Frequenz sämtlicher Symptome und Komplikationen. Eine von Laien oder auch

1) Die Krankheiten der Nase. 2. Aufl. II. S. 552.

von nicht spezialistisch gebildeten Aerzten unternommene Sammeluntersuchung dagegen wird wissenschaftlichen Gewinn niemals ergeben können.

Der VII. internationale otologische Kongress hat den Wunsch ausgesprochen, dass sämtliche Regierungen, nach dem Vorbilde Hollands, eine Schulenquête bezüglich der adenoiden Vegetationen als Ursache von Taubheit veranlassen mögen. Dieser Wunsch kann meiner Ansicht nach einen wissenschaftlichen Gewinn nicht bezwecken. Der Urheber desselben, Guye, war sich dessen völlig bewusst. Auf dem Kongress in Bordeaux hat in seinem Namen Lermoyez es gestanden, dass das Resultat der Enquête ihm nicht das wichtigste sei. Vielmehr sei es die Enquête selbst, welche als riesiges Propagandamittel das Interesse für die adenoiden Vegetationen nicht nur in der Lehrerwelt, sondern auch beim grossen Publikum wachrufen werde. Dieses Resultat hat, nach der Erfahrung der niederländischen Halsärzte, die nationale Enquête in der Tat in ganz erfreulicher Weise erreicht.

XIX.

(Aus der Universitätsklinik für Ohrenkrankheiten zu Strassburg i. E.)

Ueber die sogenannten „blutenden Polypen“ der Nasenschleimhaut.

Von

Dr. **Hermann Torhorst**, II. Assistenten.

(Hierzu Tafel II.)

Im Laufe der letzten Jahre ist die Literatur über die sogenannten blutenden Polypen der Nase, speziell die des Septums, immer grösser geworden. Bis vor ca. 12 Jahren waren es nur vereinzelte Fälle, die zur Veröffentlichung kamen; schon 1882 veröffentlichte Schäffer 7 Fälle von teleangiektatischen Tumoren, die immer am vorderen Ende der unteren Muschel sassen, ebenso berichtet Jurasz über 2 Gefässtumoren, von denen der eine am Septum, der andere am vorderen Ende der unteren Muschel seinen Sitz hatte. Im 1. Bd. des Arch. f. Lar. teilt uns Schwager mikroskopische Befunde von 6 Angiomen mit, die alle von der unteren Muschel ihren Ursprung nahmen. Dann folgen meistens Berichte über „blutende Polypen“ des Septums, nur noch wenige (Ducros z. B.) über solche der unteren Muschel. Die letzte Arbeit über diesen Gegenstand erschien im Arch. f. Lar., Bd. XVII; der Verfasser, Glas, befasst sich hier hauptsächlich, wie schon der Titel sagt, mit der Histologie und der Genese der „blutenden Septumpolypen“ und ihrem Zusammenhang mit der Rhinit. sicca anterior und dem Ulcus perforans septi.

Bei der Untersuchung der folgenden Fälle habe ich mein Augenmerk hauptsächlich auf die Art der Geschwulst gerichtet, ohne mich mit der Entstehung dieser Polypen näher befassen zu können, da ich die meisten dieser Tumoren in exstirpiertem Zustande, von einigen nur mikroskopische Präparate vorfand, ohne dass in den Krankengeschichten irgend ein Vermerk über eventuell vorhanden gewesene Erkrankungen der Nasenschleimhaut zu finden gewesen wäre.

Wenn ich die Arbeit betitelt habe: Ueber die „blutenden Polypen“ der Nasenschleimhaut, und nicht speziell des Septums, so geschah das

deshalb, weil uns neben den blutenden Polypen des Septums auch ein solcher zur Verfügung stand, der von der mittleren Muschel aus seinen Ursprung nahm und im grossen und ganzen dasselbe Bild bot, wie die Tumoren des Septums. Am Schlusse der Arbeit will ich noch einmal auf die Bezeichnung der Tumoren eingehen.

Ein Teil der im Folgenden beschriebenen „blutenden" Polypen ist von einem früheren Assistenten der Klinik, Herrn Dr. Alexander in Frankfurt a. M., untersucht worden; derselbe hat mir seine Untersuchungsbefunde freundlichst zur Verfügung gestellt, wofür ich ihm auch an dieser Stelle meinen besten Dank aussprechen möchte.

Ich lasse nun zunächst die Beschreibung der Fälle folgen und werde dann einen zusammenfassenden Ueberblick über das Gesamtbild derselben geben. Zum Schluss folgt ein möglichst ausführliches Verzeichnis der bisher über diesen Gegenstand erschienenen Literatur.

Fall 1. Polikl.-Journ.-No. 2349/98.

M. K., 34jährige Frau, kommt am 2. Dezember 1898 in die Poliklinik und klagt über seit 2 Monaten bestehende Verstopfung der rechten Nasenseite. Sonst habe sie keinerlei Beschwerden. Die Untersuchung ergibt einen haselnussgrossen, blauroten, freibeweglichen Tumor, dessen Ansatzstelle sich am Septum gegenüber der mittleren Muschel befindet. Derselbe wird mit der kalten Schlinge entfernt; dabei entstand eine etwas intensivere Blutung, als sie sonst bei Herausnahme von Polypen oder polypösen Schleimhauthypertrophien zu sein pflegt, so dass Patientin mehrere Tage tamponiert werden musste; irgendwie abundante Blutungen traten jedoch nicht auf. Nach 4 Monaten wurde der Patientin ein etwas kleinerer Tumor, von derselben Stelle ausgehend, entfernt. Seitdem ist bis jetzt (1906) kein Rezidiv aufgetreten.

Mikroskopischer Befund: Die Oberfläche trägt bis auf eine kleine Stelle (Stiel) gut erhaltenes Epithel. Dasselbe besteht zum grössten Teil aus mehrfach geschichtetem Plattenepithel, an einer kurzen Strecke ist es zylindrisch. Darunter folgt in der ganzen Peripherie, abgesehen vom Stiel, eine Schicht nicht sehr zellreichen, etwas welligen, teilweise parallelfaserigen, teilweise mehr maschenförmig angeordneten Bindegewebes. An einer Stelle haben diese Bindegewebsfasern hyalines Aussehen, sie sind hier mit Eosin besonders intensiv gefärbt. Das ganze Innere der Neubildung besteht aus einem stellenweise dichtfaserigen, grösstenteils jedoch feinmaschigen, zarten Bindegewebe, das äusserst reich an Gefässen ist. In der Umgebung der kleineren Gefässe ist das Bindegewebe ungemein zellreich, und da diese sehr dicht beieinander liegen, so sieht man oft ausgedehnte, von den Lumina gleichsam siebartig durchbrochene Zellmassen. Die grösseren Gefässe liegen weiter auseinander, so dass zwischen ihnen beträchtlichere Partien des erwähnten Bindegewebes zu sehen sind und sie in den zellärmeren Teilen des Tumors gelegen erscheinen. Hier und da finden sich grössere Gefässlumina von unregelmässiger Form, in deren Inneres oft mit Endothel überzogene Bindegewebskolben oder -Zapfen hineinragen, einmal berührt ein derartiger Vorsprung beinahe die gegenüberliegende Gefässwand. An diesen weiteren, von einander mehr entfernt gelegenen Gefässen sieht man in der unmittelbaren Umgebung des Lumens einen Ring spindelzellenhaltigen Bindegewebes; diese einzelnen Ringe stehen oft durch zahlreiche feine Bindegewebszüge netzartig miteinander in Verbindung, während in den dadurch

hervorgerufenen Maschen feinkörnige Klumpen und einige wenige rundliche Zellen mit stark gefärbtem, meist zentral gelegenem Kern sich finden. Manchmal erleiden diese Netze durch schmale zellreiche Gewebspartien, die mit kleineren Gefässen ausgestattet sind, eine Unterbrechung. Die Gefässe sind sämtlich mit einer deutlichen Endothelschicht ausgekleidet, sie sind fast ausschliesslich kapillärer oder venöser Natur. Die Zellen sind grösstenteils Spindel-, stellenweise Rundzellen besonders in der Umgebung der Ansatzstelle finden sich auch polynukleäre Leukozyten mit gelappten Kernen. Hier und da findet man auch Zellen mit grösserem Kern und hellem Protoplasmasaum. Nirgends sieht man Drüsen.

Fall 2. Polikl.-Journ.-No. 1492/00.

H. G., 20jähriger Mann, klagt seit einigen Monaten über Verstopfung des linken Nasenloches, dieselbe mache sich besonders Nachts, bei Rückenlage, bemerkbar. Hin und wieder habe er etwas blutig gefärbten Ausfluss aus der Nase. Bei der Untersuchung findet sich an der linken Septumfläche in der Höhe des unteren Randes der mittleren Muschel ein haselnussgrosser Tumor von blauroter Farbe, leicht unebener Oberfläche, weicher Konsistenz; derselbe sitzt ziemlich breit der Grundfläche des Septums auf. Abtragung mit der kalten Schlinge. Die ziemlich starke Blutung steht leicht auf Tamponade. Eine, ein halbes Jahr später erfolgte Anfrage ergibt, dass Patient vollkommen frei von Beschwerden ist. Die objektive Untersuchung zeigt eine glatte Schleimhautfläche an der ehemaligen Insertionsstelle.

Der histologische Befund ist folgender:

An der dem Naseneingang zugekehrten Partie fehlt das Deckepithel, an seiner Stelle findet sich ein zarter, in seinen tiefsten Schichten mit Rundzellen durchsetzter fibrinöser Belag; in der unmittelbaren Umgebung desselben trägt die Oberfläche geschichtetes Plattenepithel, in allen übrigen Teilen hingegen geschichtetes Zylinderepithel, darunter folgt eine Schicht welligen, vornehmlich spindelzellenhaltigen Bindegewebes mit wenigen Gefässen. Die Hauptmasse der Geschwulst besteht aus einem äusserst zarten Bindegewebe, das von einer grossen Menge Gefässe des verschiedensten Kalibers durchsetzt ist, jedoch herrscht hierin eine gewisse Regelmässigkeit vor, indem in der Nähe der Oberfläche Gefässe mit engerem, weiter im Zentrum und besonders nach der Insertionsstelle hin solche mit weiterem Lumen zu sehen sind. Der Zellreichtum dieser Neubildung erscheint deutlich an das Auftreten der Gefässe gebunden, denn man kann an besonders dünnen Schnitten erkennen, dass in dem zarten zellarmen Bindegewebe die Gefässe alle wie mit einem Zellmantel umgeben erscheinen. Da nun die kleinen Gefässe in der Nähe der Oberfläche sehr dicht gelagert sind, die weiteren im Inneren aber mehr von einander entfernt, so ist auch dementsprechend das Gewebe unter der subepithelialen Schicht viel zellreicher. Die Gefässe tragen sämtlich eine endotheliale Auskleidung und sind allenthalben mit Blut gefüllt; an einzelnen Gefässen findet man eine ziemlich dicke Wandung, welche aus spindelzellenhaltigem Bindegewebe besteht, ohne dass irgend eine Differenzierung in einzelne Schichten konstatierbar wäre, ausserdem sieht man Bluträume mit dünner endothelialer Wandung; ihre Gestalt ist oft ganz unregelmässig, mehr oder minder langgestreckte Buchten hängen mit dem Hauptlumen bald durch einen weiteren, bald durch einen engeren Zugang zusammen, oder es besteht zwischen zwei derartigen Bluträumen noch eine schmale bindegewebige Brücke. Nirgends sind Drüsen nachweisbar. Die Zellen sind grösstenteils Spindelzellen, an denen man meist Fortsätze in verschiedensten Richtungen verfolgen kann; hie und da finden sich polynukleäre Leukozyten und zwar be-

sonders in den peripheren Partien der Neubildung, ferner kleine Lymphozyten. Die radiär von dem die Gefässe umgebenden Bindegewebe ausstrahlenden und zu mannigfachen Netzen gruppierten Züge des Stromas fehlen auch hier nicht.

Fall 3. Polikl.-Journ.-No. 2344/99.

B. H., 52jähriger Mann, klagt seit einiger Zeit über Verstopfung der rechten Nase und häufiges Nasenbluten. Es findet sich an dem vorderen Teile der rechten Septumfläche ein breit aufsitzender Tumor mit etwas unregelmässiger Oberfläche, derselbe ist stellenweise mit Schleim bedeckt, von dunkelroter Farbe und blutet leicht bei Berührung mit der Sonde. Die Abtragung mit der kalten Schlinge hat eine verhältnismässig starke Blutung zur Folge, die jedoch durch Tamponade mit Jodoformgaze rasch zu stillen ist. Der exstirpierte Tumor hat folgende Masse: 15 : 10 : 7,5 mm.

Die mikroskopische Untersuchung ergab folgendes:

Die Oberfläche trägt grösstenteils mehrfach geschichtetes Plattenepithel; eine kurze Strecke, die dem nach hinten, dem Naseninneren zu gelegenen Teil entspricht, besitzt Zylinderepithel. An der Ansatzstelle fehlt selbstverständlich die epitheliale Bedeckung, und der der Nasenöffnung zugekehrte Teil ist ulceriert und mit einem an Rundzellen reichen fibrinösen Belag versehen. Unter dem Epithel findet sich eine Schicht feinmaschigen dichten Bindegewebes mit spindelförmigen Zellen, ausserdem sieht man hier polynukleäre Leukozyten mit gelappten Kernen, die übrigens auch im Epithel nicht fehlen; ferner Zellen mit grossem intensiv gefärbtem Kern und hellem, fast homogen erscheinendem Protoplasmasaum. Diese Gewebspartien sind arm an Gefässen. Im Gegensatz zu ihnen ist der übrige Teil der Neubildung gefässreich und ziemlich gleichmässig beschaffen, wenn man von einem ganz zentral gelegenen Bezirk absieht, der sich zusammensetzt aus einem zellarmen, weitmaschigen, ödematösen Bindegewebe mit wenigen Gefässen. Die Hauptmasse besteht demgemäss aus einem zell- und gefässreichen Gewebe; die Zellen sind vorwiegend spindelförmig und rundlich, die Gefässe von kleinem Kaliber und mit einer Endothelschicht versehen.

Fall 4. Polikl.-Journ.-No. 2124/02.

Th. Th., 31jähriger Mann, bemerkt seit 3 Monaten eine immer mehr zunehmende Verstopfung der rechten Nase mit leicht auftretenden Blutungen. Im Eingang der rechten Nase zeigte sich ein ca. 2 : 1,5 cm grosser, flacher, mit schmierigen Borken bedeckter Tumor, der mit breitem Stiel vom knorpeligen Teil des Septums seinen Ausgang nahm und bei Sondenberührung leicht blutete. Abtragung mit der kalten Schlinge unter Kokain-Adrenalin, Verschorfung mit dem Galvanokauter.

Mikroskopisch bot sich folgendes Bild:

Schon bei schwacher Vergrösserung fällt der ungeheuere Reichtum an Gefässen auf; namentlich ziehen vom Stiel aus dicht unter dem Epithel hin, der Peripherie parallel, mächtige Bluträume, teils längs, teils quergetroffen, von verhältnismässig starken Bindegewebszügen begleitet. In ihnen ist das Endothel gut erhalten. Im Innern des Tumors liegt nun ein Blutraum neben dem anderen, alle von den verschiedensten Gestalten, oft nur durch einen äusserst zarten Bindegewebsstrang von einander getrennt, oft weiter auseinanderliegend, dann aber zwischen sich mehr oder weniger zellreiches Bindegewebe fassend. An einigen Stellen besteht das Bindegewebe aus spindelförmigen Zellen, die dann ganz feine, kaum sichtbare Spalten, Kapillaren, zwischen sich erkennen lassen. Namentlich aber fällt bei diesen Polypen der grosse Reichtum an rundkernigen Leukozyten

auf, die speziell in den etwas helleren Partien deutlich hervortreten. Bei Verfolgung der einzelnen Bluträume in aufeinanderfolgenden Schnitten kann man wahrnehmen, wie sie in dem einen von den nebenan liegenden Bluträumen getrennt sind, eben durch die oben erwähnten Bindegewebssepten, diese aber in anderen Schnitten an einer oder mehr Stellen durchbrochen sind, aber von Endothel überzogen, so dass man wohl auf relativ grosse Bluträume schliessen darf.

In diesem Polypen finden sich auch, namentlich in der subepithelialen Zone, Blutungen, die oft ganze Strecken überschwemmt haben.

Das Epithel, ein fast ausschliesslich einschichtiges, kubisches, an einigen Stellen auch zylindrisches Epithel, ist gut erhalten.

Fall 5. Polikl.-Journ.-No. 716/94.

F. St., 34jähriger Bäcker, klagt seit 14 Jahren über Schmerzen in der Nase, seit 8 Tagen hätten die Beschwerden rasch zugenommen. Die Untersuchung ergibt in der linken Nase am vorderen Drittel des Septums eine stark maulbeergrosse, papillomatös aussehende Geschwulst, die bei Berührung leicht blutet. Dieselbe wurde mit der kalten Schlinge entfernt, die mässige Blutung stand auf Tamponade.

Die mikroskopische Untersuchung ergab folgendes:

Abgesehen von der Insertionsstelle ist die Neubildung fast überall von einem geschichteten Plattenepithel überzogen, dessen oberste Schicht hier und da verhornt ist. Die Geschwulst selbst ist von ziemlich gleichmässiger Beschaffenheit und zwar besteht sie in einem vielfach verzweigten Netzwerk von Bindegewebszügen, dessen einzelne Züge von verschiedener Stärke sind, ohne dass jedoch sehr erhebliche Unterschiede im Kaliber derselben zu konstatieren wären. Die Lücken dieses Netzwerkes werden ausschliesslich von Blut enthaltenden Gefässen ausgefüllt. Die Lumina sind mit Endothel ausgekleidet. Irgend eine Differenzierung in die charakteristischen Schichten einer Gefässwandung ist nicht nachzuweisen. Die Bluträume werden, wie gesagt, einzig von den erwähnten Bindegewebszügen umschlossen und haben die verschiedensten Formen infolge mannigfacher buchtenähnlicher Ausdehnung. Die Zellen der ziemlich straff erscheinenden dichtfaserigen Bindegewebspartien sind spindelförmig; in der Umgebung einzelner Gefässlumina sieht man viele Leukozyten und zwar meistens polynukleäre. Hier und da finden sich Pigmentzellen. In manchen Zellen sieht man neben dem Kern nur einige kleine braune Pünktchen, die aber in anderen Zellen derartig zahlreich sind, dass sie den ganzen Zellleib anfüllen und schliesslich den Kern nicht mehr erkennen lassen; auch frei im Gewebe ist an manchen Stellen Pigment anzutreffen. Zu erwähnen wäre noch, dass die Gefässe in den subepithelialen Partien kleinere Lumina aufweisen, und dass ebenda der Zellreichtum des Gewebes ein grösserer ist.

Fall 6. Polikl.-Journ. No. 2324/03.

St., Eugenie, 15 Jahre altes Dienstmädchen, bemerkte seit ca. 4 Wochen, dass die rechte Nase oft verstopft war und oft Blutungen aus derselben eintraten. Die Untersuchung ergab folgendes: Aus dem rechten Nasenloch ragt ein fast kirschgrosser Tumor mit eitrigem Schleim überzogen, der mit kurzem Stiele vom Septum herkommt. Exstirpation mit der kalten Schlinge nach vorheriger Kokainisierung und Adrenalisierung. Verschorfung der Ansatzstelle mit dem Galvanokauter. Nach 6 Monaten traten wieder geringe Blutungen aus der rechten Nase auf, die allerdings nur wenig verstopft war. Die Untersuchung liess einen wieder ca. kirschgrossen Tumor mit leicht blutender Oberfläche erkennen, der seinen Ursprung vom oberen Teil des knorpeligen Septums nahm. Exstirpation mit der kalten Schlinge, Galvanokauter.

Die mikroskopische Untersuchung des ersten Tumors ergab:

Der grösste Teil des Tumors, und zwar der aus der Nase herausragende, hat seine Epithelbekleidung verloren, die an den erhaltenen Stellen zum grösseren Teil Platten-, zum kleineren Zylinderepithel darstellt. Als Ersatz für das verlorene Epithel findet sich ein mit zahlreichen Leukozyten durchsetzter, fibrinöser, teilweise nekrotischer Belag, der sich an einer Stelle noch unter und in das erhaltene Epithel erstreckt. Bei starker Vergrösserung sieht man in der einen Hälfte des Tumors ein weites Bindegewebsnetz, dessen Maschen durch feinkörnige, mit rund- und gelapptkernigen Zellen durchsetzte Massen ausgefüllt werden. In diese Bindegewebszüge sind nun Blutgefässe von den verschiedensten Grössen eingelagert, die teils längs, teils quergetroffen sind und man sieht deutlich, wie die Gefässe am Stiel grösser sind, nach der Peripherie zu aber kleiner werden. In der anderen Hälfte des Tumors ist dicht unter dem Epithel eine ziemlich breite, zellarme, zur Oberfläche des Tumors parallel ziehende Bindegewebsschicht zu sehen, in die hinein kleinste Kapillaren aus der darunter gelegenen Schicht ragen. Diese wird aus einem sehr zellreichen Bindegewebe gebildet, das vorwiegend von kleinen Kapillaren, ab und zu auch von grösseren Gefässen durchsetzt ist. Neben diesen mehr bindegewebigen Partien kommen auch Stellen vor, an denen der ödematöse Charakter in den Vordergrund tritt, es finden sich dann die schon oft beschriebenen Bilder.

Alle diese Gefässe zeigen schön erhaltenes Endothel, nur dünne Wandungen.

Das mikroskopische Bild des Rezidivs war folgendes: Auf dem Durchschnitt zeigte dieser kurzstielige Polyp deutliche Herzform. Bei schwacher Vergrösserung sieht man deutlich vom Stiel aus nach rechts und links je einen mächtigen Bindegewebsstrang abgehen, der sich, bald nach oben wendend, hier vielfach verzweigt und mit den Ausläufern der anderen Seite zu einem sehr engmaschigen Netz feiner Bindegewebszüge vereinigt, dessen Aussehen fast genau dem des Tumors im Fall 1 entspricht. In den beiden seitlichen unteren Partien, die durch die beiden Bindegewebsstränge abgeteilt sind und in dem Bezirk zwischen diesen Strängen findet man nun ein äusserst zellreiches mit zahlreichen grösseren und kleineren Gefässen durchsetztes Bindegewebe.

Die eine Hälfte des Tumors ist mit Zylinderepithel bekleidet, das auf der anderen Hälfte durch nekrotische Massen ersetzt ist.

Fall 7. Polikl.-Journ. No. 2052/98.

35jährige Frau. Patientin erschien zum ersten Male am 15. Oktober 1898 und klagte über seit ca. 2 Monaten bestehende Verstopfung der linken Nasenseite, dazu komme geringer, oft blutig gefärbter Ausfluss. Es wurde an der linken knorpeligen Septumfläche ein leicht blutender blauroter Tumor von Kirschkerngrösse mit nicht ganz glatter Oberfläche konstatiert und derselbe mit der kalten Schlinge abgetragen. Die Patientin hat sich seitdem nicht mehr in der Klinik gezeigt, eine Anfrage blieb unbeantwortet.

Die mikroskopische Untersuchung des Tumors ergab folgendes:

Abgesehen von dem Stiel ist das Epithel nur an einzelnen Stellen erhalten und besteht daselbst überwiegend aus geschichtetem Plattenepithel, nur in einer kleinen Einsenkung ist es zylindrisch, am grösseren Teil der Oberfläche fehlt es ganz und findet sich statt dessen ein mit Leukozyten reich durchsetzter fibrinöser Belag. Im Innern der Geschwulst lassen sich zwei verschiedenartige Partien von Gewebe unterscheiden: Einmal ein feinfaseriges wenig zellreiches Bindegewebe, welches vom Stiel aus fächerförmig verzweigt durch die ganze Geschwulst verbreitet ist und Zellen von spindelförmiger Gestalt, sowie grössere Gefässe, vor-

nehmlich venösen Charakters, enthält. Die überigen zwischen diesen zellärmeren Bindegewebszügen liegenden Teile des Tumors bestehen aus einem äusserst zell- und gefässreichen Gewebe und zwar findet man die Zellen besonders in der Umgebung von Gefässen; wie ein Mantel umkleiden sie die Lumina, die oft so dicht gelagert sind, dass man ein zellreiches, von Gefässen gleichsam durchbrochenes Gewebe vor sich hat. Die Zellen selbst sind spindelförmig oder rund, hier und da polynukleäre Leukozyten, oft mit gelappten Kernen. Die Gefässe tragen meist eine deutliche Endothelauskleidung, jedoch ist nirgends etwas von einer Differenzierung in die Schichten der Wand eines bedeutenderen Blutgefässes wahrzunehmen, sie imponieren lediglich als mit Endothel ausgekleidete Bluträume.

Fall 8. Polikl.-Journ. No. 3039/02.

S., Marie, 27jährige Frau, leidet seit ca. 3 Monaten an rechtsseitiger Nasenverstopfung und oft wiederkehrendem Nasenbluten. Patientin ist im 7. Monat gravide. Der ganze rechte Naseneingang ist verlegt durch einen Tumor von 3 cm Durchmesser, der 11 mm über den Naseneingang hervorragt und mit schmutzigen, grünlichen Borken bedeckt ist. Beim Versuche mit einer Sonde den Tumor zu umgrenzen, tritt eine starke Blutung auf.

Nach vorheriger Kokainisierung wird der Tumor mit der kalten Schlinge entfernt; dabei zeigt sich, dass er breit mit kurzem Stiele dem knorpeligen Teile des Septums aufsitzt. Gründliche Verschorfung der Ansatzstelle mit dem Galvanokauter.

Der Tumor hat die Grösse einer Wallnuss, seine Oberfläche ist etwas runzlig. Auf seinem Durchschnitt erscheint er grauglasig, stark transparent, der Schleimhautüberzug kennzeichnet sich deutlich durch seine grauweissliche Farbe. Man wird stark an den Durchschnitt einer Niere erinnert, insofern als sich eine Art Hilus mit grossen Gefässen nachweisen lässt, die sich nun radiär im Tumor verteilen. Wie makroskopisch, so zeigt sich auch mikroskopisch das gleiche Bild. Die Gefässräume sind nun in den verschiedensten Grössen durch den ganzen Tumor verteilt. Ganz kleine wechseln ab mit grossen bis zu riesigen varikösen Räumen; dieselben haben alle ziemlich dünne Wandungen, zweifellos venösen Charakters mit gut erhaltenen Endothelzellen. Untereinander zeigen die Gefässe zahlreiche Kommunikationen, sie bilden grosse weite Netze; fast immer liegen sie so nahe aneinander, dass das Gewebe einen vollständig schwammigen Charakter erhält. Das zwischen den Gefässen liegende Bindegewebe ist ziemlich locker, besteht aus feinen Fasern und lässt niemals derbe schwielige Partien erkennen. Die Zellen sind teils rundlich, meist jedoch länglich, spindlig oder sternförmig.

Ueberzogen ist der Tumor stellenweise von einem geschichteten Plattenepithel, an anderen Stellen ist er bedeckt mit Eiterkörperchen, teils mit feinkörnigen, offenbar nekrotischen Massen.

Fall 9. Polikl.-Journ. No. 10061/92.

H. E., 32jährige Frau, die seit 3 Wochen über zunehmende Verstopfung der linken Nase klagt. Der Tumor ging von der linken Septumseite aus.

Ueber den näheren Befund bei der Untersuchung ist nichts mitgeteilt.

Mikroskopisch bietet sich folgendes Bild:

Der Tumor ist lang gestielt, im Stiel, der von derbem Bindegewebe durchzogen ist, finden sich zahlreiche Drüsen eingelagert, teilweise noch zu kleinen Träubchen angeordnet. Der Tumor selbst besteht aus einem sehr zellreichen, jungen Bindegewebe, das von zahlreichen kleinen neugebildeten und neu sich bildenden Kapillaren durchsetzt ist; dazwischen liegen auch Gefässe grösseren Kalibers, oft

mit einander kommunizierend. Auch in diesem Präparat finden sich wieder an vielen Stellen kolbenförmige mit Endothel bekleidete Hervorragungen in das Gefässlumen hinein, die verschiedentlich bis nahe an die gegenüberliegende Wand reichen. Hin und wieder sind auch Gefässe an Umbiegungsstellen getroffen; hier zeigen sich die Endothelien als längliche, eng aneinander liegende Zellen mit langem, spindelförmigem Kern. Auch hier sieht man an manchen Stellen ein aus feinen Fibrillen bestehendes Bindegewebe von deutlich ödematösem Charakter, in das zahlreiche rundkernige Leukozyten eingelagert sind, so dass das Gewebe stark einem gefässreichen Granulationsgewebe gleicht; besonders tritt dies in der einen Hälfte des Tumors deutlich zu Tage.

Die Oberfläche des Tumors ist zum Teil von Plattenepithel gebildet, den Hauptteil aber der Oberfläche bildet eine mit zahlreichen Leukozyten durchsetzte körnige nekrotische Masse.

Fall 10. Poliklin.-Journ. No. 661/04.

Die 43jährige Frau Marie Tr. leidet seit ungefähr 2 Monaten an oft wiederkehrenden Blutungen aus der linken Nase, die sich allmählich ganz verstopfte.

Bei der Untersuchung zeigte sich ein schwarzbrauner, mit eingetrockneten Krusten bedeckter Tumor, der den linken Naseneingang vollkommen ausfüllt, aber mit demselben auch abschneidet. Derselbe lässt sich nach allen Seiten hin abgrenzen, blutet nicht bei der Sondenuntersuchung. Seine Ursprungstelle ist vorläufig nicht festzustellen.

Unter Kokain-Adrenalin wird der Tumor mit der kalten Schlinge entfernt. Dabei zeigt sich, dass er mit ziemlich breitem Stiele vom oberen Teil des knorpeligen Septums entspringt. Es kam zu einer mässigen Blutung; Galvanokaustik des Grundes stillte dieselbe.

Der Tumor hat die Grösse einer kleinen Wallnuss, seine Oberfläche ist an der Stelle, die aus der Nase hervorragte, mit eingetrockneten Massen besetzt, zeigt im übrigen einen glatten rötlichen Schleimhautüberzug.

Auf dem Durchschnitt des Tumors, der an den Durchschnitt einer Niere erinnert, sind deutlich 2 Schichten zu unterscheiden; während der eine Teil des Tumors mehr einen fibrösen, derben Eindruck macht, zeigt sich der andere Teil weicher, mit vielen Blutungen durchsetzt.

Mikroskopisch tritt dies Verhalten noch viel deutlicher hervor. Der etwas derbere Teil gibt folgendes Bild: Von der Ansatzstelle zieht in diesen Teil des Tumors ein Bindegewebsstrang, der sich bald verzweigt und allmählich in dem sehr zellreichen Bindegewebe des Tumors verliert. Dieser Strang besteht aus Zellen mit spindel- und sternförmigen Kernen. Das Gewebe dieser Hälfte setzt sich aus ungeheuer zellreichem Bindegewebe zusammen, in dem bei schwacher Vergrösserung nur sehr wenig Gefässe zu sein scheinen. Bei genauem Zusehen erblickt man aber zwischen den derben Bindegewebszügen eine grosse Anzahl feiner Spalte, die wohl sicher obliterierten Gefässen entsprechen; durch das ungeheuer starke Wachstum des Bindegewebes ist es eben zur Kompression der Gefässe gekommen. Eine ähnliche Beschaffenheit zeigt auch noch der untere Teil der anderen Hälfte. An der Grenze zwischen den beiden Teilen beginnt eine allmählich immer stärker werdende Durchtränkung des Gewebes mit Blut, bis allmählich weiter nach der Peripherie zu nichts mehr von einem Gewebe zu erkennen ist, sondern alles mit Blut überschwemmt ist. An einigen Stellen sind noch Andeutungen von Gefässwänden zu sehen, aber eine genaue Differenzierung ist nicht mehr möglich. Hier hat eine vollkommene Durchtränkung des Tumors mit Blut stattgefunden. Nach der Pe-

ripherie zu ist eine allgemeine Nekrose eingetreten, der auch das Epithel, das nur noch auf einer kurzen Strecke als Plattenepithel zu erkennen ist, anheimgefallen ist.

Fall 11. Polikl.-Journ. No. 2505/02.

N., Eva, 25jährige Ackerersfrau, klagt seit 2 Monaten über allmählich zunehmende Verstopfung der rechten Nase mit leichten Blutungen. Patientin ist im 9. Monate gravide; leider ist nichts genaueres angegeben, ob die Blutungen in den letzten Wochen heftiger wurden, überhaupt ob sie in irgend welchem Zusammenhange gestanden haben mit der bestehenden Schwangerschaft. Die ganze rechte Nase war ausgefüllt von einem 1 cm breiten, 2 cm langen Tumor, von der Gestalt einer Bohne, der mit ziemlich breitem Stiel dem vorderen Teile des knorpeligen Septums aufsass. Unter Kokain-Adrenalin wurde der Tumor mit der kalten Schlinge entfernt, die Ansatzstelle mit dem Galvanokauter verschorft.

Die mikroskopische Untersuchung ergibt folgendes Bild. Die ganze Geschwulst ist von ziemlich gleichmässiger Beschaffenheit; überall ist sehr straffes Bindegewebe, zwischen das, im Vergleich zu den anderen Septumtumoren, nur wenig Gefässe, von vorwiegend kleinem Kaliber eingelagert sind, nur sieht man ungefähr in der Mitte einige stark erweiterte Bluträume venösen Charakters mit Blut gefüllt und mit gut erhaltenem Endothel versehen. Die Oberfläche ist an einzelnen Stellen noch mit Plattenepithel besetzt, das zum grössten Teil aber durch nekrotische Beläge ersetzt ist.

Bei oberflächlicher Betrachtung erscheint dieser Tumor ganz einem Spindelzellen-Sarkom ähnlich.

Fall 12. Polikl.-Journ.-No. 2863/05.

Walt. Aug., 15jähriger Knabe, klagt über seit einigen Wochen bestehende und allmählich stärker werdende Verstopfung der linken Nase und über häufig auftretendes Nasenbluten auf der linken Seite.

Es fand sich bei ihm in der linken Nase ein ungefähr kirschgrosser, etwas flacher Polyp von rötlicher Farbe. Derselbe liess sich mit der Sonde nach allen Seiten hin umgrenzen, nur nach dem Septum hin war eine Umgrenzung nicht möglich. Eine Verklebung bestand mit der Schleimhaut des Nasenflügels. Unter Kokain-Adrenalin wurde der Polyp mit der kalten Schlinge entfernt, wobei sich herausstellte, dass der Tumor eigentlich gar keinen Stiel hatte, nur eine kleine angerissene Stelle an der Unterfläche liess erkennen, dass hier der Polyp seinen Ansatz hatte. Galvanokaustik der Ansatzstelle.

Mikroskopisch ergab sich folgendes Bild:

Auch jetzt ist ein Stiel nicht zu entdecken. Das Epithel — hier ganz Plattenepithel — ist gut erhalten bis auf die nach aussen hin reichende Seite des Polypen, wo sich mit Blutungen durchsetzte reichliche Detritusmassen an Stelle des Epithels finden. An der Stelle des Ansatzes sieht man einen dicken Bindegewebsstrang die Grundlage des Polypen bilden; dieser Strang ist durch grössere Gefässräume auseinandergedrängt, von denen aus sich grössere und kleinere Gefässe strahlenförmig durch den Tumor verbreiten. Im grossen und ganzen zeigt der Tumor denselben Bau wie der vorige, nur finden sich ab und zu dickere, aus festerem Bindegewebe gebildete Stränge durch den Tumor verstreut, die ihm ein etwas festeres Gefüge zu verleihen scheinen.

Auch hier sind Gefässe von der verschiedensten Grösse anzutreffen, mit teils sehr dünner, nur aus einer einfachen Endothellage bestehenden Wand, teils mit dickerer, aus gewucherten Endothelien gebildeten Wand.

Als letzten Tumor lasse ich nun noch den „blutenden Polypen" der unteren Muschel folgen.

Fall 13. Polikl.-Journ.-No. 3193/04.

H. L., 57jährige Frau, klagt schon seit 1 Jahr über rechtsseitige Nasenverstopfung; der Arzt hatte ihr schon 6 mal „Polypen" aus der rechten Nase entfernt, wobei stets profuse Blutungen auftraten, die sich auch in der Zwischenzeit oft wiederholten.

In der rechten Nase zeigte sich ein graurötlicher, leicht erodierter Tumor, der mit deutlichem Stiel vom vorderen Ende der unteren Muschel seinen Ursprung nimmt. Bei Nasenatmung bewegt sich der Tumor deutlich vor- und rückwärts. Abtragung mit der kalten Schlinge, Galvanokauter.

Der nierenförmige Tumor hat eine Grösse von 24 : 14 : 5 mm, ziemlich kurzen Stiel, auf seiner Oberfläche finden sich kleine sehnige Flecke. Auf dem Durchschnitt zeigt er ein blutreiches, sammetartiges Aussehen.

Ein in Keilform entferntes Stück des Tumors zeigt mikroskopisch folgenden Bau:

Im Zentrum des Tumors findet sich sehr zellreiches, von zahlreichen kleinen Gefässchen durchsetztes Bindegewebe, während nach der Peripherie zu dieser Teil durch einen etwas zarteren, zellarmen, bindegewebigen Strang gleichsam abgegrenzt wird von der subepithelialen Schicht, in der nur wenige, aber weitere, mit gut erhaltenem Endothel ausgekleidete Bluträume sich vorfinden, die weniger durch Bindegewebe, als durch mit feinkörnigen Massen ausgefüllte Bindegewebsmaschen von einander getrennt werden; zwar kommen derartig gebaute Stellen auch im Zentrum des Tumors vor, aber nicht in der Ausdehnung. Nach dem Stiel zu scheint die subepitheliale Schicht aus etwas mehr derberem, zellreicherem Bindegewebe gebildet zu werden.

An einer Stelle ist dicht unter dem Epithel ein sehr derbes Bindegewebe zu sehen, wahrscheinlich ist das die Stelle, die sich makroskopisch als die weisse Schwiele erwies. Die Bluträume sind alle mit Endothel ausgekleidet; ihre Wandungen werden in der subepithelialen Schicht nur aus dem Endothel gebildet, an das sich gleich die oben beschriebenen körnigen Massen anschliessen, während man in den im Inneren gelegenen Partien oft recht dicke Wände antrifft, die aus spindelzellenförmigen Bindegewebszellen gebildet werden.

Das Epithel ist überall als ein kubisches deutlich zu erkennen und gut erhalten.

Bei der Vergleichung der eben beschriebenen 13 Fälle gewinnt man den Eindruck, dass es sich hier um eine Gattung von Tumoren handelt, die im allgemeinen einen vollständig gleichartigen Charakter haben, in deren Struktur, wie schon Walliczek sagte, keine erheblichen Differenzen bestehen. Bei allen Tumoren sind die Hauptmerkmale: Reichtum an Gefässen und der bindegewebige Charakter.

In den meisten Fällen sieht man ein mehr oder weniger feines Netz von Bindegewebe, dessen Lücken von mit Endothel ausgekleideten Gefässen gebildet werden. Diese haben oft den hervorragendsten Anteil an der Bildung des Tumors. Ihre Grösse schwankt ausserordentlich; neben grossen Hohlräumen finden sich die feinsten, kaum sichtbaren Kapillaren, die meistens mit einem gut erhaltenen Endothel ausgekleidet sind. Manchmal

findet man auch nur zwei Reihen von Endothelien nebeneinander verlaufend, ohne dass man ein Lumen nachweisen könnte; hier handelt es sich mit grosser Wahrscheinlichkeit um werdende Kapillaren.

Neben den Gefässen besteht der Tumor vorwiegend noch aus Bindegewebe. Man findet das Bindegewebe in allen möglichen Formen. In den meisten Präparaten sieht man ein am Stiel beginnendes, sehr straffes Bindegewebe, das sich von da nach allen Seiten hin ausbreitend, oft ganz regelmässig angeordnet zur Peripherie hinzieht. In diesen Bindegewebszügen liegen meistens in mehr oder weniger grosser Ausdehnung Bluträume, die das Bindegewebe scheinbar auseinandergedrängt haben und manchmal bis weit in den Polypen hinein verfolgt werden können. Je weiter vom Ursprung entfernt, desto zarter wird das Bindegewebe, es verzweigt sich und bildet dann Netze, zwischen dessen Maschen nun entweder die Gefässe liegen, oder feinkörnige Massen, in die mehr oder weniger zahlreiche rundliche Zellen mit stark gefärbtem, meist zentral gelegenem Kern eingelagert sind. In einem Präparate (Fall 10) allerdings sieht man das Bindegewebe ein derartiges festes Gefüge bilden, das mit seinen spindelzellenförmigen Zellen ganz den Eindruck eines Spindelzellensarkoms macht.

In anderen Präparaten wiederum ist das Bindegewebe ganz anders geartet. Z. B. ist in einem Präparat (Fall 1) an der ganzen Peripherie dicht unter dem Epithel ein ziemlich breiter zellarmer Bindegewebszug zu sehen, parallel zur Oberfläche, der sich schon bei Lupenvergrösserung deutlich als ein heller Ring abhebt gegen das eigentliche Tumorgewebe, das aus sehr zellreichem, mit Leukozyten stark durchsetztem Bindegewebe gebildet wird. In noch anderen Fällen findet man das Bindegewebe zirkulär um die Gefässe angeordnet, dabei ist dasselbe stark von Granulationsgewebe durchsetzt. Wir sehen also auch hier wieder, dass es sich bei den „blutenden Polypen" der Nasenschleimhaut um eine Art Tumor handelt, bei dem Gefässe und Bindegewebe den hervorragendsten Anteil an der Geschwulst nehmen, ab und zu aber auch ein Granulationsgewebe sich geltend macht, und zwar so, dass einmal mehr ein angiomatöses Fibrom oder ein Fibroangiom, auch wohl ein teleangiektatisches Fibrom oder ein andermal mehr ein kavernöses Angiom vorzuliegen scheint. Immer aber ist der Tumor von durchaus gutartiger Natur, wenn auch manche Stellen vielleicht einen an Sarkom erinnernden Bau zeigen!

Bei dem grossen Gefässreichtum der blutenden Septumpolypen ist es nicht verwunderlich, dass man oft Blutungen im Gewebe begegnet. Hauptsächlich sitzen sie subepithelial, wie auch Glas speziell auf diese Stellen aufmerksam macht. In unseren Präparaten fanden wir nun die Blutungen speziell dort, wo das Epithel fehlte und durch Detritusmassen ersetzt war. Durch traumatische Insulte war dort das Epithel abgestossen und die dicht unter diesem liegenden, meistens etwas grösseren Gefässräume waren zerrissen. Auch fanden wir zahlreiche Blutungen, meistens ganz frische, in der Nähe der Ansatzstelle, die wohl auf Zerreissungen der Gefässe bei der

Abtragung mit der Schlinge entstanden waren. Daneben finden sich aber auch hie und da im Gewebe zerstreut grössere und kleinere Blutungen. Besonders bemerkenswert ist noch das Präparat von Fall 10, in dem die eine Hälfte des Tumors ganz mit Blut überschwemmt ist, so dass von einem eigentlichen Gewebe nichts mehr zu erkennen ist.

Dass in unseren Präparaten trotz der relativ häufig sich findenden Blutungen kein Pigment gefunden wurde, ist wohl nicht sehr zu verwundern, wenn man in Betracht zieht, dass die Polypen schnell wachsen und daher meistens früh bemerkt und entfernt werden. Nur in einem Präparat 716/94 findet sich Pigment und zwar teils frei im Gewebe, teils in den Leibern von Bindegewebszellen, diese ganz ausfüllend, so dass man den Kern in manchen Zellen nicht mehr sieht, während in manchen Zellen er von Pigment regellos umgeben erscheint.

Ueber die Drüsen ist folgendes zu sagen: Unter unseren 13 Fällen fanden wir in vier Drüsen. In drei Fällen sind es allerdings nur vereinzelte Drüsenschläuche, die in dickem Bindegewebe eingeschlossen lagen. Bei dem vierten war der ganze breite Stiel durchsetzt mit Drüsen. Das ist im Vergleich zu den bisher veröffentlichten Befunden eine relativ grosse Zahl. In den meisten Septumpolypen wurden Drüsen nicht gefunden. Glas konnte ebenfalls in seinen 10 Fällen keine Drüsen nachweisen; er führt dies auf die nach seiner Ansicht das prädisponierende Moment des blutenden Septumpolypen bildende Rhinitis sicca anterior zurück, die nach Ribary zwar nicht mit einer Atrophie der Drüsen einhergeht, aber bei längerem Bestehen eine Atrophie der Drüsen im Gefolge hat. In unseren Präparaten handelt es sich ja auch wohl nur noch um Ueberreste von Drüsen, bis auf den 4. Fall, bei dem sich reichliche Drüsen fanden. Hierin könnte vielleicht gegen die Annahme von Glas, dass es bei Vorhandensein von Drüsen mit breiten Ausführungsgängen bei disponierten Individuen zu einer progressiven Nekrose und schliesslicher Perforation des Septums komme, ein Einwand gefunden werden, denn hier ist es trotz der Anwesenheit zahlreicher Drüsen nicht zu regressiven Veränderungen, sondern zu Granulationsbildung gekommen.

Als Charakteristikum für den blutenden Septumpolypen gilt sein Sitz am knorpeligen Septum. So auch in unseren Fällen, nur bei zweien heisst es, sie sassen am Septum in der Höhe der mittleren Muschel. Und am knorpeligen Septum ist es wohl der bekanntlich an Gefässen sehr reiche, sogenannte Locus Kieselbachii, von dem aus die Polypen ihren Ursprung nehmen. Darauf deuten vielleicht auch die in den mikroskopischen Bildern oft so schön radiär vom Stiel aus zur Peripherie ziehenden Gefässe hin, oft gewinnt man den Eindruck, dass es sich im Stiel um Gefässe handelt, die direkt aus der gefässreichen Gegend des Locus Kieselbachii kommen und sich dann weiter im Tumor verbreiten, und dass wir es hier nicht mit neugebildeten Gefässen zu tun haben. Manchmal sitzen die Polypen mehr vorn, oft weiter hinten mit mehr oder weniger breitem Stiel dem Septum auf. Warum gerade in dieser Gegend die Bildung der blutenden Septum-

polypen vor sich geht, ist in vielen Arbeiten oft erörtert worden. Zunächst nahm man an, dass es sich um eine traumatische Reizung der betreffenden Stelle handle, die dann durch das Auftreten eines hier sehr blutreichen Granulationsgewebes reagiere. Dann hat man die Rhinitis sicca anterior als ätiologisches Moment angesehen.

Bei den meisten unserer Fälle konnte ich aus den eingangs angeführten Gründen nicht nachweisen, ob es sich um eine Erkrankung der Nasenschleimhaut handelte. Auch in den von mir selbst beobachteten Fällen konnte ich eine Erkrankung der Nasenschleimhaut nicht konstatieren. Mir scheint auch in der Rhinitis sicca anterior ein ätiologisches Moment wohl gegeben zu sein, aber in allen Fällen wird man sie nicht finden und es lässt sich dann doch wohl in der häufigen Reizung der Nase und dem starken Gefässreichtum gerade des knorpeligen Septums ein Grund für das Entstehen dieser so gefässreichen Polypen finden.

Nach den ersten Beobachtungen glaubte man annehmen zu können, dass die linke Septumseite der fast ausschliessliche Sitz des Polypen sei. Aber schon Hasslauer wies nach, dass dies als ein besonderes Charakteristikum nicht gelten könne. Bei meinen 13 Fällen sass der Polyp 7 mal auf der rechten, 6 mal auf der linken Seite, so dass von einer Bevorzugung der linken Seite nicht die Rede sein kann. Dagegen trat auch bei uns der Polyp stets nur einseitig auf, wie das ja allgemein angenommen wird.

An ein bestimmtes Alter ist der Polyp nicht gebunden. Das jüngste Individuum, bei dem wir einen blutenden Septumpolypen fanden, war 15, das älteste 57 Jahre alt. Hasslauer fand bei seinen 57 Fällen den Polypen nur 11 mal bei Männern und schliesst daraus, dass der blutende Septumpolyp speziell bei weiblichen Individuen vorkomme. Bei uns kamen auf 8 Personen weiblichen, 5 Personen männlichen Geschlechts. Die Grösse der blutenden Septumpolypen wechselt natürlich sehr, sie richtet sich wohl nach der Dauer des Bestehens. Sie schwankte bei uns zwischen der Grösse einer Wallnuss bis zu der einer kleinen Kirsche; meistens war er etwas abgeplattet, er hatte sich dem Cavum nasi angepasst. Bei einigen hatte er die ganze Nase angefüllt, die Nasenflügel stark nach aussen hin verdrängt; oft wachsen sie zur Nase heraus, z. B. No. 10. Hier hatte er natürlich zu häufigen Blutungen Anlass gegeben. Auf dem Durchschnitt erinnert mancher „blutende Septumpolyp“ an den Durchschnitt einer Niere, insofern, als sich eine Art Hilus nachweisen lässt.

Die Oberfläche der Polypen ist meistens, abgesehen von den nach aussen liegenden Teilen, glatt, ohne Buchten und Einsenkungen. Das Epithel ist in den meisten Fällen mehr oder weniger dickes Plattenepithel, in den obersten Schichten oft verhornt, auch Zylinder- oder kubisches Epithel findet sich; oft sogar an ein und demselben Polypen. An den Stellen, die Insulten ausgesetzt waren, findet sich statt des Epithels eine reichlich mit Leukozyten durchsetzte Detritusmasse. Von diesen Stellen waren denn auch die Blutungen ausgegangen, wie noch deutlich an den hier sich findenden Blutungen zu sehen ist.

Am Schlusse der Arbeit habe ich ein ausführliches Literaturverzeichnis zusammengestellt. In vielen Arbeiten, so auch in den beiden zuletzt erschienenen Arbeiten (Roth, Glas) sind die Verfasser genauer auf die Literatur eingegangen, so dass ich wohl hier davon Abstand nehmen kann. Nur auf einen Punkt möchte ich noch kurz eingehen. Von verschiedener Seite (Alexander, Fränkel, Réthi, Roth u. a.) ist der Name „blutender Septumpolyp" beanstandet worden. Es wird darauf hingewiesen, dass den Namen „Polypen" eben nur die gewöhnlichen Schleimpolypen haben sollen, dagegen sei der bisher sogen. blutende Septumpolyp immer nur nach dem Ergebnis der mikroskopischen Untersuchung zu benennen. Zu einem ähnlichen Schluss kommt auch Roth, er sagt: „Es finden sich unter den blutenden Septumpolypen auch maligne Geschwülste, oder wenigstens solche, die auf Malignität verdächtig sind, und dadurch wird die Verwirrung noch grösser. Ziehen wir noch in Betracht, dass auch tuberkulöses und lupöses Gewebe, welches sich am vorderen Ende der Nasenscheidewand lokalisiert und das ebenfalls durch seine Neigung zu starken Blutungen ausgezeichnet ist, gelegentlich als blutender Septumpolyp angesprochen werden könnte, so ist es ersichtlich, dass wir uns unter diesem Namen nichts Einheitliches vorstellen können, dass daher eine solche Bezeichnung nicht eine Diagnose im eigentlichen Sinne des Wortes sein kann. Wir halten es für richtiger, in derartigen Fällen blos von einem Septumtumor zu sprechen und die eigentliche Diagnose erst nach dem Ergebnis der histologischen Untersuchung zu machen."

Ich sehe nicht recht ein, weshalb ein neuer Name für den blutenden Septumpolypen eingeführt werden soll. Auch ich bin der Meinung, dass eine entgültige Entscheidung nur das Mikroskop treffen soll, aber darum kann doch gerade die alte Bezeichnung, die nun seit 12 Jahren besteht, bleiben; denn das eben Gesagte vorausgesetzt, wird durch die jetzige Bezeichnung wohl nichts mehr präjudiziert, als durch den Namen: Septumtumor. Hier möchte ich mich ganz Hasslauer und Baurowitz anschliessen, die auch den Sammelnamen „blutender Septumpolyp" beibehalten wissen wollen, aber auch dem Mikroskop die definitive Enscheidung überlassen.

Literaturverzeichnis.

Alexander, A., Bemerkungen zur Anatomie des blutenden Septumpolypen. Arch. f. Lar. Bd. I. S. 265 ff.

Alexander, A., Blutender Septumpolyp. Berliner laryngologische Gesellschaft. Int. Zentr.-Bl. f. Lar. XII. S. 137.

Barnik, Bericht aus Habermann's Klinik, Angiofibr. septi nasi. Arch. f. Ohrenheilkunde. Bd. 45.

Baumgarten, Sitzung der Gesellschaft der ungarischen Ohren- und Kehlkopfärzte. 31. März 1898.

Baurowitz, Fibroma molle telcangiectodes. Int. Zentr.-Bl. f. Lar. XIII. No. 10.

Baurowitz, Beiträge zur Lokalisation des sogenannten blutenden Septumpolypen. Arch. f. Lar. XIII. S. 451.

Bellows, H. P., Ein Fall von Angiom der Nase. Int. Zentr.-Bl. f. Lar. X. S. 10.

Biehl, C., Zur Pathologie des blutenden Septumpolypen. Monatsschr. f. Ohrenheilkunde. XXIX. S. 185.

Bond, Angiom des Septum narium. Int. Zentr.-Bl. f. Lar. XIII. S. 274.

Burckhardt, Angiom des Septums der Nase. Int. Zentr.-Bl. f. Lar. III. S. 372.

Calamida, Ueber blutende Polypen der Nasenscheidewand. Int. Zentr.-Bl. f. Lar. XIX. S. 177.

Calamida, Zwei Fälle von Angiom der Nasenhöhle. Int. Zentr.-Bl. f. Lar. XX. S. 129.

Casselberry, Bleeding Polypus of the septum. Int. Zentr.-Bl. f. Lar. XVI. S. 510.

Chaoné, Zwei Angiome des Septums. Int. Zentr.-Bl. f. Lar. XX. S. 129.

Chiari, O., Neubildungen der Nasenscheidewand. Int. Zentr.-Bl. f. Lar. III. S. 165.

Chiari, O., Lehrbuch der Krankheiten der Nase.

Ciarella, Ol., Schleimhautpolyp des Nasenseptums. Int. Zentr.-Bl. f. Lar. XVII. S. 9.

Cobb, Ein Fall von Angiom der Nasenscheidewand. Int. Zentr.-Bl. f. Lar. XI. S. 15.

Cornell, Angiosarkom der Nase. Int. Zentr.-Bl. f. Lar. XVIII. S. 313.

Cozzolino, Tumoren des Nasenseptums. Int. Zentr.-Bl. f. Lar. 1885. S. 81.

Donogany, Beiträge zum histologischen Bau der knorpeligen Nasenscheidewand. Arch. f. Lar. IX. S. 3ff.

Ducros, Tumor (Angiom) der unteren Muschel. Int. Zentr.-Bl. f. Lar. XX. S. 129.

Egger, Angiom der Nasenscheidewand. Int. Zentr.-Bl. f. Lar. 1898. S. 569.

Frederiksen, Demonstration eines Fibroangioms der Nasenscheidewand. Intern. Zentr.-Bl. f. Lar. XVIII. S. 266.

Frederiksen, Zwei blutende Septumpolypen, Int. Zentr.-Bl. f. Lar. XVIII. S. 266.

Freudenthal, The so called bleeding polypus of the nasal septum. Monatsschr. f. Ohrenheilk. 1896, S. 239.

Garcia-Tapia, A., Blutender Polyp der Nasenscheidewand. Int. Zentr.-Bl. f. Lar. XXI. S. 475.

Garcia-Tapia, A., Fibroangiom der Nasenscheidewand. Int. Zentr.-Bl. f. Lar. XXI. S. 475.

Garel, Beitrag zum Studium der Nasenscheidewandgeschwülste. Annal. des malad. de l'oreille etc. 1893. No. 11.

Glas, Histologie und Genese der sogen. blutenden Septumpolypen. Arch. f. Lar. XVII. H. 1.

Glasgow, Angiom der Nasenscheidewand, N.-Y. med. Journ. Jan. 1898.

Hamilton, Blutender Tumor der Nasenscheidewand. Int. Zentr.-Bl. f. Lar. XIII. S. 459.

Hasslauer, Die Tumoren der Nasenscheidewand mit Ausschluss der bösartigen Neubildungen. Arch. f. Lar. X. S. 60.

Heymann, Zur Lehre von den blutenden Geschwülsten der Nasenscheidewand. Arch. f. Lar. I. S. 273ff.

Heymann, Die gutartigen Geschwülste der Nase. Handbuch der Laryngologie. III. 2. S. 783ff.

Hooper, Tumoren der Nasenscheidewand. Int. Zentr.-Bl. f. Lar. VII. S. 244.

Hoopmann, Wiener med. Presse. 1883.

Jarvis, Vascular tumors of the nasal passages etc. Int. Zentr.-Bl. f. Lar. V. S. 378.

Jurasz, Die Krankheiten der oberen Luftwege.
Kiesel, Beitrag zur Kenntnis der Geschwülste der Nasenscheidewand. Dissert. Königsberg. 1896.
Küntell, Angiom der Nasenscheidewand. Int. Zentr.-Bl. f. Lar. XX. S. 130.
Kuttner, Drei Tumoren der Nasenscheidewand. XII. S. 138.
Lange, V., Ueber einen selteneren Fall von Septumpolypen. Wiener med. Presse. 1892. No. 52
Lange, Die Erkrankungen der Nasenscheidewand. Handbuch der Laryngologie. III. 1. S. 440ff.
Lubliner, Der blutende Polyp der Nasenscheidewand. Int. Zentr.-Bl. f. Lar. XI. S. 891.
Luc, Ein Fall von teleangiektatischem Myxom der Nasenscheidewand. Int. Zentr.-Bl. f. Lar. 1892. S. 9.
Mackenzie, Die Krankheiten des Halses und der Nase.
Moldenhauer, Krankheiten der Nasenhöhle.
Newcomb, Angiofibrom der Nase. Laryngoskope. 1901.
Noquet, Bindegewebsknorpeliger, teleangiektatischer Tumor der Nasenscheidewand. Int. Zentr.-Bl. f. Lar. 1897. S. 168.
Noquet, Blutender Septumpolyp. Int. Zentr.-Bl. f. Lar. 1898. S. 235.
Park, Angiofibrom der Nase. Int. Zentr.-Bl. f. Lar. X. S. 10.
Pearson, Angiom der Nase. Int. Zentr.-Bl. f. Lar. XVIII. S. 313.
Poliak, Demonstration eines Angiosarkoms. Int. Zent.-Bl. f. Lar. XIX. S. 204.
Reichert, Zur Kasuistik der sogen. blutenden Septumpolypen. Arch. f. Lar. XIII. S. 296.
Rethi, Krankheiten der Nase. 1892.
Ribary, Klinisch-anatomische Beiträge zur Rhinit. sicca anterior. Arch. f. Lar. IV. S. 301.
Ricketts, Ein Fall von einem Gefässtumor der vorderen Nase. Int. Zentr.-Bl. f. Lar. VIII. S. 281.
Roë, Tumor (Angiom) der Nase. Int. Zentr.-Bl. f. Lar. II. S. 286.
Roth, Ueber einen Fall von blutendem Septumtumor. Arch. f. Lar. XVI. S. 525.
Schadewaldt, Der blutende Polyp der Nasenscheidewand. Arch. f. Lar. I. S. 259ff.
Schaeffer, Deutsche med. Wochenschr. 1882.
Schech, Die Krankheiten der Mundhöhle, des Rachens und der Nase. 1904.
Scheier, Beitrag zu den blutenden Polypen der Nasenscheidewand. Arch. f. Lar. I. S. 269.
Schiefferdecker, Histologie der Schleimhaut der Nase. Heymann's Handbuch der Laryngologie. III. 1.
Schmidt, Die Krankheiten der oberen Luftwege. 1903.
Schwager, Ueber kavernöse Angiome der Nasenschleimhaut. Arch. f. Lar. I. H. 1.
Sendziak, Angioma cavernosum sarkomatoides. Int. Zentr.-Bl. f. Lar. XII. S. 531.
Spicer, Demonstration eines blutenden Septumpolypen. Monatsschr. f. Ohrenheilkunde. 1903.
Strazza, Beitrag zur Kasuistik der Nasenscheidewandgeschwülste. Int. Zentr.-Bl. f. Lar. XI. S. 891.
Suchanek, Demonstrationen. Korrespondenzbl. f. Schweizer Aerzte. 1892. No. 7.
Suchanek, Beiträge zur normalen und pathologischen Histologie der Nasenschleimhaut. Anatom. Anzeiger. 1892.

Thompson, Zwei Fälle von blutendem Septumpolypen. Int. Zentr.-Bl. f. Lar. XXI. S. 36.
Tilley, Tumor des Nasenseptums. Lond. laryng. Gesellsch. März 1900.
Trenkner, Beitrag zur Histologie und Aetiologie der blutenden Septumpolypen. Dissert. Erlangen. 1899.
Tsakyroglous, Zwei Fälle von Nasenpolypen. Monatsschr. f. Ohrenheilk. 1887. S. 275.
Voltolini, Die Krankheiten der Nase und des Nasenrachenraumes.
Wagner, Angioma cysticum der Nase. Int. Zentr. Bl. f. Lar. XVIII. S. 313.
Walliczek, Der sogen. blutende Septumpolyp. Monatsschr. f. Ohrenheilk. 1897. S. 185.
Wright, Schnellrezidivierender Septumpolyp bei einer Schwangeren. Int. Zentr.-Bl. f. Lar. XX. S. 131.
Zarniko, Die Krankheiten der Nase und des Nasenrachens. 2. Aufl. 1905. S. 498/99.
Ziegler, Lehrbuch der Pathologie. 9. Aufl. 1898.
Zwillinger. Blutender Septumpolyp. Monatsschr. f. Ohrenheilk. 1898. S. 345.

Erklärung der Figuren auf Tafel II.

Figur 1. 8 fache Lupenvergrösserung eines Schnittes von dem Tumor No. 8. Vergleiche die oben gegebene Beschreibung.
Figur 2. Seibert Okular I, Objekt. III. Stelle aus einem Schnitt von Fall 3 mit deutlich ausgesprochenem teleangiektatischen Charakter.
Figur 3. Hartnack Okular III, Objekt. IV. Stelle aus einem Schnitt von Tumor 7, die den typischen Bau eines kavernösen Angioms zeigt.

Fig. 1.

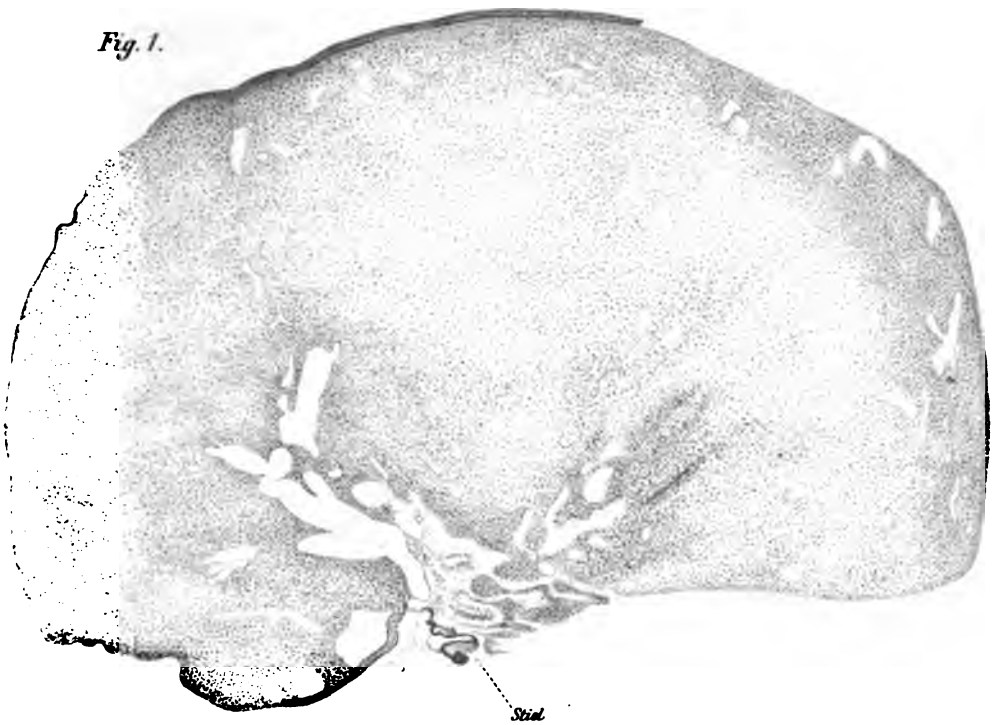

Fig. 3.

Fig. 2.

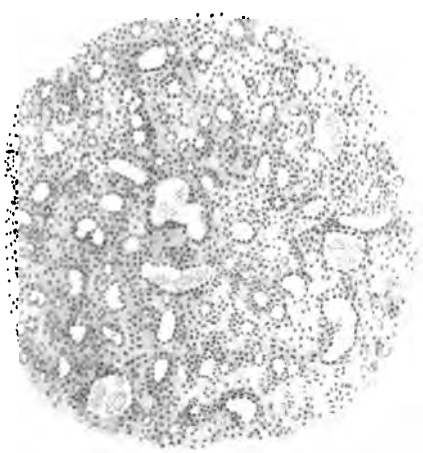

XX.

(Aus der Universitätsklinik für Ohrenkrankheiten zu Strassburg i. E.)

Hypertrophische Rachenmandeln bei Greisen.

Von

Dr. **Paul Georg Frank.**

Die Angabe, dass hypertrophische Rachenmandeln noch im Greisenalter vorkommen, findet sich in den meisten Lehrbüchern. Chiari (1) erwähnt ihr Vorkommen „auch im spätesten Lebensalter, so bei Personen über 60 Jahren. Jedenfalls sind sie aber jenseits der dreissiger Jahre sehr selten.“ Nach Moritz Schmidt (2) findet man bei Erwachsenen, selbst noch bei Greisen, recht oft erhebliche Rachentonsillen, oder wenigstens Reste derselben mit in vielen Fällen über 1 cm tiefen Spalten. Bei 1355 Patienten aus Fränkel's Klinik war nach Rosenberg (3) der älteste 70 Jahre. Die Zahl der ausführlich beschriebenen und mikroskopisch gesicherten Fälle ist aber sehr gering. Gottstein und Kayser (4) führen die Fälle von 4 Autoren an, doch sind diese Fälle nicht gleichwertig. Schäffer (5) entfernte bei einem 71jährigen Fräulein aus der rechten Rosenmüller'schen Grube weiche granulöse Massen, die er „als adenoide Vegetationen ansprechen möchte“. Mikroskopische Untersuchung wurde nicht vorgenommen. Couétoux (6) berichtet über 3 Fälle, zwei Männer von 57 bezw. 65 Jahren, ein Fräulein von 72 Jahren; bei den beiden ersteren bestanden Hörstörungen, bei der 72jährigen Patientin Nasenpolypen, ausserdem „verschliessen Vegetationen die rechte Choane vollständig“. Der öfters zitierte Fall von Solis-Cohen (7) war mir nur im Referat zugänglich. Die 70jährige Patientin hatte keinerlei Beschwerden. Eine ausführliche Darstellung seiner Fälle gibt Cuvillier (8). Bei einem 60jährigen Mann (Fall 1), der seit Jahren an Halsbeschwerden leidet, findet man im Nasenrachenraum einen roten unregelmässigen, zerklüfteten Tumor, der sich bei der mikroskopischen Untersuchung als typische adenoide Vegetation erweist. Abbildung eines mikroskopischen Präparats mit typischen Follikeln. — Eine 60jährige fast ganz taube Dame (Beobachtung 5), die über Nasenverstopfung und Halsweh klagt, hat im Nasenrachenraum zahlreiche sehr

harte Tumoren, nach deren Entfernung subjektive Besserung eintritt. Keine mikroskopische Untersuchung; der Fall ist nur 2 Monate lang verfolgt. — 65jähriger Patient (Beobachtung 13) mit Hör- und Atemstörungen, der durch Exstirpation grosser adenoider Massen völlig geheilt wird.

In einer Reihe von Statistiken der letzten Jahre finde ich Patienten bis zu 48 Jahren erwähnt; im 6. und 7. Jahrzehnt ist der Befund hypertrophischer Rachenmandeln eine solche Seltenheit, dass mir die kurze Beschreibung der folgenden Fälle gerechtfertigt erscheint. Die beiden ersten sind aus der Privatpraxis des Professors Manasse, der dritte kam in der Universitätsklinik für Ohrenkrankheiten zur Beobachtung.

1. Frau S., 66 Jahre alt, Renchen.

15. April 1904. Seit September vorigen Jahres Schnupfen, Nase verstopft, Taubheit, trockener Hals.

Vordere Rhinoskopie: Normale Verhältnisse.

Hintere Rhinoskopie: Dicker Tumor im Nasenrachenraum; an der linken Halsseite Drüsen geschwollen.

Operation am 20. April 1904. Grosser Tumor, der makroskopisch und mikroskopisch sich in nichts von einer Pharynxtonsille unterscheidet. Nach der Operation alle Beschwerden, auch das Gehör, bedeutend gebessert. — Bis jetzt rezidivfrei.

2. Herr D., 60 Jahre, Saarburg.

18. September 1902. Seit Jahren Nase verstopft, Rachen verschleimt. In letzter Zeit Beschwerden stärker geworden; die Schwerhörigkeit, die auch schon länger besteht, hat in den letzten Wochen zugenommen. Beiderseits eingezogene Trommelfelle. Nase: vordere Rhinoskopie nihil, hintere Rhinoskopie: dickes Polster von Pharynxtonsille mit vielen Zapfen und Auswüchsen.

Nach der Exstirpation bedeutende Besserung. Patient hört auf ziemliche Entfernung wieder die Uhr, die vorher überhaupt nicht vernommen wurde. — Bis jetzt rezidivfrei.

Der Tumor, 31 zu 28 mm gross, 8 mm dick, ist schon äusserlich als Rachenmandel zu erkennen (s. Figur 1). Durch einen medianen Einschnitt am unteren Rande ist die Lappung besonders deutlich (Bursa pharyngea). Die Schnittfläche ist etwas kleiner als die grösste Circumferenz des Tumors. Makroskopisch erscheinen, die Schnitte in Haematoxylin-Eosin gefärbt, diffus blau. Mikroskopisch besteht die Geschwulst fast ganz aus adenoidem Gewebe. Der Epithelüberzug, nur in den Buchten erhalten, zeigt hohes Zylinderepithel; nirgends ist ein Flimmersaum zu sehen. Die Follikel sind recht spärlich (doch zahlreicher als bei Fall 3), liegen überall im adenoiden Gewebe unregelmässig verstreut, sind klein, lassen kein Keimzentrum erkennen (s. Figur 2). Dicht an der freien Oberfläche finden sich starke Bindegewebszüge; sonst enthält die Geschwulst wenig Bindegewebe. Die Gefässwände sind zum Teil verdickt, an einigen Stellen hyalin entartet.

3. Johann K., 65 Jahre.

1. Juli 1903. Seit 6 Wochen starke Hinterhauptkopfschmerzen. Nase wird allmählich immer undurchgängiger, so dass dem Patienten selbst die näselnde Sprache auffällt. Im Hals viel Schleim und seit 14 Tagen Eiterausfluss aus der Nase. Jedes Mal nach dem Eiterausfluss fühlt sich Patient erleichtert. Seit 10 Tagen zunehmende Schwerhörigkeit. Abmagerung, so dass Patient sich sehr schwach fühlt.

Status am 1. Juli 1903. Hagerer Mann von gelblich grauer Gesichtsfarbe. Temp. 36,4. Puls 68. Im linken Gehörkanal Cerumen, dahinter Trommelfell getrübt und eingezogen. Rechts ganz leichte Infiltration und Rötung des Trommelfells. Flüstersprache: R = 10 cm, L = 0. Konversationssprache: L = 1 m.

Figur 1.

Hypertrophische Rachenmandel eines 60jährigen Mannes (Fall 2). Natürliche Grösse.

Beide Tonsillen leicht gerötet. Im Nasenrachenraume eitriges Sekret; grosser weicher Tumor. — Die ganze linke Septumfläche von einem zweiten weichen Tumor besetzt; derselbe ist etwas warzig. Rechts nichts Derartiges, sondern nur eitriges Sekret, offenbar aus dem Nasenrachenraum stammend.

Figur 2.

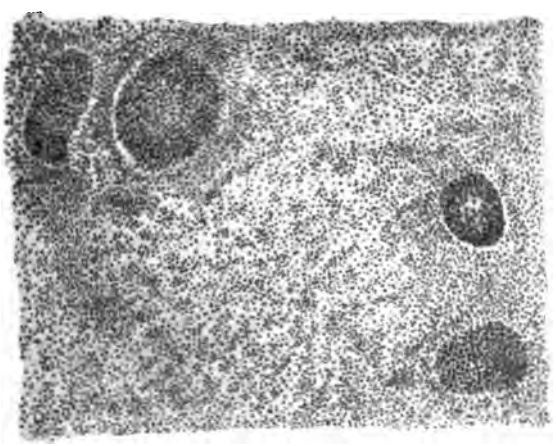

Schnitt durch die adenoide Substanz der Rachenmandel von Fall 2 zur Demonstration der Follikel. (Zeiss Okul. 4. Obj. AA.)

2. Juli. Entfernung des weichen Tumors im Pharynx mit der Pharynxtonsillenzange. Geringe Blutung. (Beschreibung des Tumors siehe unten.)

4. Juli. Viel eitriger Schleim im Rachen, Nasenatmung frei. Rechtes Trommelfell zeigt nur noch geringe Rötung.

6. Juli. Der Tumor der linken Septumseite erweist sich als ein einfaches Papillom.

25. Juli. Patient klagt noch über Sausen und Pfeifen in den Ohren, wird täglich katheterisiert.

29. Juli. Die Geräusche sind vollständig verschwunden. Patient hört die Flüstersprache: R = 1 m, L = 38 cm. Nasenrachenraum frei.

Histologische Untersuchung des Tumors aus dem Nasenrachenraum: Flache, fast kreisrunde Geschwulst, 22 zu 25 mm gross. 6 mm grösste Dicke, die schon makroskopisch wie eine Rachenmandel aussieht. Die hintere Schnittfläche ist glatt; die Gegenseite ist unregelmässig, mit parallelen Leisten und kleinen Zapfen versehen. Die Schnitte, mit Haematoxylin-Eosin gefärbt, erscheinen makroskopisch aus zwei ganz differenten Teilen zusammengesetzt, einem blaugefärbten zellreichen, der etwa 4 mm dick ist und der zerklüfteten Seite der Geschwulst angehört, und einem rotgefärbten bindegewebigen, der etwa 5 mm dick ist. Mikroskopisch besteht der zellreiche Teil im wesentlichen aus adenoidem, der andere aus Bindegewebe. Doch ist dies Verhältnis nur in den äussersten Partieen ganz vorherrschend. Die Grenze ist nicht scharf; vielmehr strahlen in das adenoide Gewebe starke Bindegewebszüge ein, und an einigen Stellen finden sich tief im Bindegewebe Zellhaufen.

Die Geschwulst ist von hohem, einschichtigem Zylinderepithel überzogen, das in zahlreichen, tief einschneidenden Buchten besonders gut erhalten ist. Die Epitheldecke ist nirgends unterbrochen; an vielen Stellen ist ein Flimmersaum erhalten. Das Epithel ist überall gleich hoch; nur in einer Cyste, die etwas unter der Epitheldecke im adenoiden Gewebe liegt, erscheint das Epithel niedrig, platt gedrückt.

Der zellreiche Teil besteht aus adenoidem Gewebe; Lymphozyten liegen ohne besondere Anordnungen in einem weiten Netz dünner Bindegewebsfasern. Auffallend ist die geringe Zahl und die Kleinheit der Lymphfollikel. Einige sind im Alkohol stärker geschrumpft als ihre Umgebung. Sie sind dadurch noch deutlicher herausgehoben. Sie liegen meist noch unter der Epitheldecke, sind oval, dunkler gefärbt als das umgebende Gewebe. Ihre Zellen liegen sehr eng zusammen. Nirgends ist eine Schichtung in ihnen zu erkennen, Keimzentren sind auch nicht angedeutet. Die Gefässe sind eng, ihre Wand stark verdickt, z. T. hyalin entartet. In ihrer Umgebung findet sich hier und da braunes Pigment.

Das Bindegewebe ist straff, zellarm; die Fasern zeigen keine besondere Anordnung. Zahlreiche Gefässe zeigen im Wesentlichen parallele Anordnung, so dass die meisten von dem bindegewebigen zum zellreichen Teil verlaufen. Auch hier sind ihre Wände z. T. stark verdickt, hyalin entartet. An einer Stelle liegt ein Konglomerat von Schleimdrüsen; zahlreiche Ausführungsgänge sind zu sehen mit hohem, einschichtigem Epithel, basal liegenden Kernen und schwach gefärbtem Protoplasma. Am Epithel sind irgendwelche Degenerationszeichen nicht zu erkennen.

Die hier beschriebenen Fälle zeigen klinisch genau dieselben Symptome, wie wir sie bei jugendlichen Individuen zu finden gewohnt sind: Nasenverstopfung und Schwerhörigkeit. Bemerkenswert ist die wesentliche Besserung des Gehörs nach der Exstirpation bei allen drei Patienten, bei dem dritten auch das völlige Verschwinden der subjektiven Geräusche. — Auch wenn man an das Vorkommen hypertrophischer Rachenmandeln im Greisenalter denkt, wird man doch in diesen Fällen die Diagnose nur auf Grund des mikroskopischen Befundes stellen können. In der Mehrzahl der Fälle von Geschwülsten im Nasenrachenraum so alter Leute wird es sich doch

um bösartige Tumoren handeln. Drüsenschwellungen kommen auch hier vor, wie Fall 1 zeigt; allgemeine Abmagerung wird im 3. Fall angegeben.

Im Bau dieser hypertrophischen Rachenmandeln finden sich doch wesentliche Abweichungen gegenüber dem Befund bei Jugendlichen. Mikroskopisch fällt vor allem die geringe Zahl der Follikel auf; ferner ihre Gestalt: sie sind deformiert, oval, etwas komprimiert, anscheinend durch den Druck des umgebenden Gewebes. Dadurch sehen sie anders aus, als die Follikel in der normalen, wie auch in der gewöhnlichen hypertrophischen Rachenmandel (s. Abb. II). Ausser dieser Zahl- und Formveränderung der Follikel war auch ihre Anordnung wesentlich verändert. Der ganze regelmässige, lymphdrüsenartige Bau einer Tonsille war nicht mehr zu erkennen, denn die wenigen Follikel waren ganz unregelmässig zerstreut mitten in dem übrigen adenoiden Gewebe. Auch dieser Zustand ist aus Fig. II recht deutlich zu erkennen. Es erhellt aus diesen Beobachtungen, dass von der Hypertrophie nicht der follikuläre Teil der Tonsille betroffen wurde, sondern lediglich die übrige adenoide Substanz, wodurch dann vielleicht auch eine Anzahl der präformierten Follikel verloren gegangen sein mag. Dies Verhältnis war besonders deutlich im Fall 2. Hier ist dasselbe wohl auch noch bedingt durch die grossartige Zunahme des Bindegewebes. Dass dasselbe neugebildet war, erscheint mir zweifellos; denn so starke Züge dicht unter dem Epithel können nicht nur durch den Ausfall lymphatischer Elemente und die Schrumpfung des Retikulums erklärt werden. — Bei Fall 3 finden sich zahlreiche Cysten mit Flimmerepithel, auf deren häufigeres Vorkommen bei Erwachsenen schon Görke (9) hingewiesen hat.

Literaturverzeichnis.

1. Chiari, Die Krankheiten des Rachens. 1903.
2. Moritz Schmidt, Die Krankheiten der oberen Luftwege. 2. Aufl. 1897.
3. Rosenberg, Die Krankheiten der Mundhöhle, des Rachens u. d. Kehlkopfes.
4. Gottstein und Kayser, Die Krankheiten der Rachentonsille. Heymann's Handbuch. II. S. 504.
5. Schäffer, Rhinologische Mitteilungen. Monatsschr. f. Ohrenheilk. 1886. S. 346.
6. Couétoux, Etude clin. sur les vég. adén. Annales des maladies de l'oreille. 1889. p. 437.
7. Solis-Cohen, Enlarged pharyng. tons. in the aged. Ref. in Ann. des mal. de l'oreille. 1890. p. 204.
8. Cuvillier, Contrib. à l'étude des vég. ad. chez l'adulte. Thèse de Paris 1890.
9. Görke, Die cystischen Gebilde der hyperplastischen Rachenmandel.
10. Zarniko, Die Krankh. der Nase u. d. Nasenrachens. 2. Aufl. 1905. S. 543.
11. Hynitzsch, Anatom. Untersuchungen über die Hypertrophie der Pharynxtonsillen. Inaug.-Dissert. Strassburg 1899.

XXI.

(Aus dem pathologisch-anatomischen Institute der k. k. Universität Wien. Vorstand: Hofrat Prof. A. Weichselbaum.)

Ein Beitrag zum Studium des Infektionsweges bei der rhinogenen Gehirnkomplikation.

Von

Dr. **M. Hajek,** Privatdozent an der k. k. Universität Wien.

(Hierzu Tafel III.)

Der Infektionsweg bei den zerebralen Affektionen rhinogenen Ursprungs ist bisher nur für eine Reihe von Fällen festgestellt worden. Es sind dies diejenigen Fälle, bei welchen die Erkrankung per continuitatem gelegentlich der Obduktion durch deutliche, schon makroskopisch sichtbare Veränderungen der die Nasenhöhle, bezw. die Nasennebenhöhlen von dem Cavum cranii trennenden Gewebsschichten ersichtlich war. Als eine recht häufige Form der Propagation ist die Zerstörung der Schleimhaut und der knöchernen Wand beobachtet worden. Der nähere pathologisch-anatomische Vorgang ist mit Ausnahme der spezifischen Krankheitsprozesse (gewöhnlich Lues, nur selten Tuberkulose) nicht über jeden Zweifel erhaben. Höchstwahrscheinlich vereitert oft zuerst die Schleimhaut der Nebenhöhle, es bildet sich ein subperiostaler Abszess, in dessen Gefolge der Knochen nekrosiert. Der nekrotische, von den pyogenen Bakterien durchwanderte Knochen erzeugt dann auf der zerebralen Seite zuerst einen extraduralen Abszess, in dessen Gefolge dann entweder Meningitis, oder Zerebralabszess oder Sinusthrombose entstehen kann.

Die hier geschilderten, etappenweise erfolgenden Veränderungen setzen einen länger dauernden, allmählich fortschreitenden Prozess voraus. Wir beobachten diesen Vorgang am häufigsten bei den durch Stirnhöhleneiterungen bedingten Gehirnkomplikationen, seltener bei Erkrankungen des Siebbeines und der Keilbeinhöhle, und nur ausnahmsweise bei der Kieferhöhle, welch' letztere überhaupt wegen ihrer entfernteren Beziehung zum Cavum cranii nur selten die Veranlassung zu einer zerebralen Komplikation abgibt. Bei raschem Zerfall der die Nase, bezw. die Nebenhöhlen vom Cavum cranii trennenden Gewebsschichten entsteht gewöhnlich ohne

Vermittelung eines extraduralen und intraduralen Abszesses diffuse Meningitis oder Sinusthrombose. Ersteres sehen wir am häufigsten bei der oft rasch erfolgten Exfoliation der Lamina cribrosa des Siebbeins, letzteres bei Durchbruch des Keilbeinhöhlendaches, wo die Entzündung direkt auf die grossen Sinuse übergeht[1]).

Aus den erwähnten Arten des Ueberganges des nasalen Entzündungsprozesses auf das Gehirn, welche man kurzweg als Fortpflanzung in der Gewebskontinuität bezeichnen kann, gibt es noch eine andere Art der Fortpflanzung, welche mehr den Charakter einer regionären Metastase trägt. Es ist nämlich eine Reihe von Fällen zur Beobachtung gelangt, bei welchen der an das Cavum cranii angrenzende Knochen makroskopisch nahezu intakt erschien, jedenfalls war er nicht nekrotisch; nur in einer zirkumskripten Verfärbung der Dura und des darunter liegenden Knochens lag ein Fingerzeig, dass an der bezeichneten Stelle der Prozess durchgedrungen sein musste. In anderen Fällen wieder lag bereits ein deutlicher extraduraler und intraduraler Abszess vor, wobei der darunter liegende Knochen höchstens zirkumskript verfärbt erschien, jedenfalls aber keine sonderlichen Veränderungen zeigte.

Kuhnt[2]) hat das erste Mal darauf aufmerksam gemacht, dass bei derartigen Vorkommnissen die bekannten Anastomosen zwischen den Venen der Stirnhöhlenschleimhaut und der Dura die wichtigste Rolle spielen dürften; es ist sehr wahrscheinlich, dass infolge cirkumskripter Vereiterung einzelner Stellen der Nebenhöhlenschleimhaut eine perforierende Vene infiziert wird, welche den infektiösen Inhalt auf die andere Seite des Knochens verschleppt und wodurch zuvörderst ein periostaler Abszess entsteht, ohne dass der Knochen selbst erheblich verändert zu sein brauchte. Was diese Annahme noch besonders plausibel macht, ist der Umstand, dass wir bei den entzündlichen Erkrankungen der Stirnhöhle an der vorderen Stirnhöhlenwand und an der orbitalen Wand gerade an denjenigen Stellen öfters regionär-metastatische Abszesse vorfinden, welche der Lage der perforierenden Venen entsprechen. Der Knochen zeigt an derartigen Stellen neben einer leichten Verfärbung keine sonstigen makroskopischen Veränderungen, also ganz analoge Verhältnisse, wie wir sie bei den letzt' erwähnten zerebralwärts entstehenden extraduralen Abszessen vorfinden.

In die letzterwähnte Kategorie gehören auch jene Zerebralaffektionen rhinogenen Ursprunges, welche durch Vermittelung der Orbita das Cavum cranii erreichen. Es ist nämlich bei einer Anzahl von Stirnhöhlen- und Siebbeinlabyrinthaffektionen beobachtet worden, dass sie entweder infolge

1) Eine Zusammenstellung der wichtigsten Fälle der beobachteten Zerebralkomplikationen rhinogenen Ursprungs ist in meinem Buche: „Die entzündlichen Erkrankungen der Nebenhöhle der Nase." 2. Auflage, S. 320—348, 1902, enthalten.

2) Ueber die entzündlichen Erkrankungen der Stirnhöhle und ihre Folgezustände. 1895.

direkten Durchbruches oder auf dem erwähnten regionär-metastatischen Wege zuerst einen Orbitalabszess herbeigeführt, dann aber entweder entlang dem Sehnerven oder infolge einer Thrombose der Vena ophthalmica die tödliche Zerebralkomplikation bedingt haben.

Alle die erwähnten Formen der Zerebralaffektion rhinogenen Ursprungs sind hinsichtlich des stattgehabten Infektionsweges mehr oder weniger klargestellt.

Ganz anders verhält es sich mit einer anderen nicht unerheblichen Anzahl von Fällen, bei welchen zwar an dem rhinogenen Ursprung der Zerebralaffektion nach vorhandener Lage der Verhältnisse kein Zweifel obwalten kann, und bei welchen nichtsdestoweniger der Infektionsweg nicht klargestellt werden konnte. Es sind dies diejenigen Fälle von Zerebralkomplikationen im Gefolge von Erkrankungen der Stirnhöhle[1]), des Siebbeinlabyrinthes[2]) und der Keilbeinhöhle[3]), bei welchen ausdrücklich verzeichnet ist, dass die zerebrale Wand keinerlei makroskopisch sichtbare Veränderungen aufgewiesen hat. Bei all' diesen Fällen sind wir über den Infektionsweg nur auf Vermutungen angewiesen:

Der möglichen Infektionswege gibt es folgende:

1. Durch Gewebskontinuität, da der Knochen und die Dura trotz makroskopisch intakten Aussehens dennoch erkrankt sein können.
2. Durch die Blutgefässe.
3. Durch die Lymphgefässe.
4. Entlang den Lymphscheiden des N. olfactorius durch die Oeffnungen der Lamina cribrosa.

Es unterliegt nun keinem Zweifel, dass es nur eine Methode geben kann, um den jeweiligen Infektionsweg zu eruieren, und diese ist die mikroskopische Untersuchung der makroskopisch zwar intakt aussehenden, jedoch nach Lage der Verhältnisse die Entzündung vermittelnden Trennungsschichten zwischen Nasen- und Schädelhöhle. Diese Untersuchung ist indessen, soweit ich die Literatur übersehe, nur in dem einzigen Fall von Ortmann (11) ausgeführt worden, in allen anderen ist eine derartige einzig zum Ziele führende Untersuchung nicht angestellt worden. In dem Falle von Ortmann handelte es sich um eine schwere eitrige Erkrankung der Keilbeinhöhle, in deren Gefolge es zu einem extraduralen Abszess an der Sella turcica und zur Sinusthrombose kam. Obwohl der Knochen im Gebiete der Sella turcica braunrot verfärbt war, so dass eine Knochenerkrankung in hohem Grade wahrscheinlich war, ergänzte Ortmann seinen Befund mit Hilfe der mikroskopischen Untersuchung in sehr belehrender Weise, indem er anführt:

„Von besonderem Interesse war die mikroskopische Untersuchung der Auskleidung der Keilbeinhöhle und des Knochens. Es liess sich fest-

1) Fälle von Huguenin (1), Krecke (2), Weichselbaum (3), Carver (4).
2) Fälle von Jacubasch (5), Ewald (6), Ogston (7) und Warner (8).
3) Fälle von Zörkendorfer (9), Tiroloix (10), teilweise Ortmann (11).

stellen, dass sowohl auf der Schleimhaut und periostalen Fläche der Keilbeinhöhlenauskleidung zahlreiche Diplokokken zwischen Eiterkörnchen gelagert sich vorfanden, desgleichen in ihrer Substanz, die herdförmig hämorrhagisch infiltriert war. Auch an Schnitten durch den Knochen (Keilbeinkörper) und die Hirnhäute liessen sich die Diplokokken nachweisen. Aus diesem Befunde ergiebt sich, dass die Infektion der Meningen auf direktem Wege in der Kontinuität stattfand. An die Entzündung und Sekretstauung in den Keilbeinhöhlen schloss sich eine Periostitis und Ostitis purulenta an, die den Knochen durchdringend, auf der zerebralen Fläche desselben zu Periostitis führten und so die harte und die weiche Hirnhaut mit ergriffen."

In allen anderen mikroskopisch nicht untersuchten Fällen begegnen wir nur durchaus hypothetischen Annahmen über den stattgehabten Infektionsweg; bald wird wie im Falle von Ortmann die Propagation in der Kontinuität, bald auf dem Wege der Blut-, bald auf dem Wege der Lymphgefässe angenommen, ohne indes hierfür einen Beweis zu liefern.

Ein Fall von chronischem Empyem des linken Siebbeinlabyrinthes aus meinem Ambulatorium, welcher an meningealer Komplikation zugrunde ging, gibt mir Gelegenheit, einen Beitrag zur Eruierung des Infektionsweges bei intakter Knochendecke des Siebbeinlabyrinthes zu liefern.

Der Fall ist folgender:

Else Th., 18 Jahre alt, Verkäuferin, erschien im Januar 1903 zum ersten Male in meinem Ambulatorium für Krankenkassenmitglieder. Sie klagte über linksseitige Kopfschmerzen und Nasenverstopfung. Eiterausfluss aus der Nase will sie nicht beobachtet haben, indes gab sie an, seit Jahren viel zähen Schleim durch den Rachen zu entleeren. Die Kranke erinnert sich nicht, jemals ernstlich krank gewesen zu sein.

Die rhinoskopische Untersuchung ergab: Hochgradige Septumdeviation nach links, so dass auf dieser Seite nur der vordere Teil der unteren Muschel sichtbar ist. Ueber diesem sichtbaren vorderen Ende der linken unteren Muschel ist gelblicher, dickflüssiger Eiter zu sehen. Postrhinoskopisch im mittleren Nasengange Eiter, welcher sich nach Abtupfen sofort erneuert, daher eine Höhleneiterung sehr wahrscheinlich. Die Punktion der Kieferhöhle negativ. Eine weitere Untersuchung durch die Rhinoscopia anterior kann trotz Kokain-Adrenalinlösung die Diagnose wegen Unzugänglichkeit des mittleren Nasenganges nicht fördern, wenn auch nach dieser Manipulation das Sekret nach vorn etwas üppiger abfliesst und die Patientin sich hinsichtlich der Kopfschmerzen erleichtert fühlt. Sie lehnt vorläufig die von uns vorgeschlagene Geradestellung des Septum behufs Freilegung des mittleren Nasenganges ab.

Im April desselben Jahres kam die Kranke mit denselben Beschwerden und willigte diesmal in die subperichondrale Resektion der Nasenscheidewand ein. Diese wurde ausgeführt, so dass nunmehr die mittlere Muschel und ein Teil des mittleren Nasenganges gut sichtbar wurden. Die mittlere Muschel zeigte am freien Rande ein leicht ödematöses Aussehen, und war mittels der Sonde verschieblich. Der Eiterabfluss aus dem mittleren Nasengange gut konstatierbar. Die behufs weiterer Freilegung des mittleren Nasenganges vorgeschlagene Resektion der mittleren Muschel wird abgelehnt.

Die Kranke erschien nach längerer Pause wieder im Juli desselben Jahres mit derselben Klage über ihren unaufhörlichen Kopfschmerz. Nun willigte sie auch in die vorgeschlagene Resektion der linken mittleren Muschel ein. Diese wurde ausgeführt, wobei auch einige früher unsichtbar gewesene Polypen aus dem mittleren Nasengange entfernt wurden. Der Eiterabfluss wurde reichlicher. Die Quelle der Eiterung musste auf das linke Siebbeinlabyrinth zurückgeführt werden, da die wiederholte, nach Amputation der mittleren Muschel vorgenommene Ausspülung der Stirnhöhle immer ein negatives Resultat ergab, ebenso wie die im Laufe der Zeit wiederholt vorgenommene Punktion der linken Kieferhöhle. Die Kranke fühlte sich nach erreichtem besseren Abfluss des Sekretes wohler, und wurde ihr auch vorläufig die Notwendigkeit der breiten Eröffnung des Siebbeinlabyrinthes nicht in Aussicht gestellt.

Die Patientin blieb diesmal 10 Monate aus und kam wieder am 23. Mai 1904 mit der Angabe, dass ihr Wohlsein monatelang andauerte, in der letzten Zeit jedoch die Kopfschmerzen in ihrer ganzen Stärke wieder aufgetreten wären. Der die Kranke behandelnde Hilfsarzt hat nunmehr neben der weiteren Resektion eines Stückchens der mittleren Muschel die breite Eröffnung des Siebbeinlabyrinthes in Aussicht genommen. Ein Stückchen der mittleren Muschel wurde mit der Hartmann'schen Kürette abgezwickt. Sei es, dass die Patientin trotz Kokainisierens zu heftige Schmerzen empfand, oder dass sie zu renitent gewesen, es gelang in derselben Sitzung nicht, gleichzeitig das Labyrinth breit zu eröffnen. Die Patientin erhielt wegen andauernder heftiger Kopfschmerzen 0,30 Pyramidon, und die Eröffnung des Siebbeinlabyrinthes wurde für einige Tage später verschoben.

Am 27. Mai, also vier Tage nach dem letzten Eingriffe, bekommen wir von den Verwandten der in häuslicher Pflege befindlichen Kranken die Nachricht, dass die Patientin bewusstlos sei. Der die Kranke besuchende Hilfsarzt bringt in Erfahrung, dass die Kranke am vorhergehenden Abend sich wegen Fiebers und wahnsinniger Kopfschmerzen ins Bett gelegt, in der Nacht des öfteren aufgeschrieen und am Morgen erbrochen habe; seit dem Morgen sei sie bewusstlos. Die am 27. Mai von meinem Hilfsarzt gemessene Temperatur betrug 39,6°, linkerseits geringe Nackensteifigkeit, die Kranke liegt tief in die Kissen eingegraben und reagiert nur wenig auf äussere Reize. Puls 70, kräftig und regelmässig. Die Ueberführung in das allgemeine Krankenhaus auf die Nervenabteilung wird noch an demselben Nachmittag bewerkstelligt. Am Abend desselben Tages wurde auf unsere Intervention hin die Kranke auf die chirurgische Klinik des Herrn Prof. v. Eiselsberg verlegt.

Die nachfolgenden Angaben bis zum Obduktionsbefund verdanke ich der gütigen Ueberlassung der klinischen Krankengeschichte seitens der I. chirurgischen Klinik.

27. Mai. Status praesens: Temperatur 39,1, soporös. Incontinentia urinae. Krampf der Nackenmuskulatur. Im Ohr keine Eiterung. Pupillen wenig reagierend. Strabismus. Im Facialis keine Differenz. Das linke obere Lid hängt ein wenig. Keine Hyperalgie. Puls 72.

27. Mai. Abends $10^1/_2$ Uhr Operation. Lumbalpunktionsmenge ca. 25 ccm, opaleszierend und etwas trüb. Im Sediment (zentrifugiert) reichlich polynukleäre Leukozyten und Streptokokken. Puls wird rascher, Gesichtsausdruck freier.

In leichter Narkose mit B. M. wird zur Trepanation geschritten. Bogenförmiger Schnitt über dem linken Supraorbitalrand bis aufs Periost, Eröffnung der Schädelhöhle durch Kreissäge und mit Hammer und Meissel, entsprechend dem

Hautschnitt Herabklappen des aus Haut, Muskel und Knochen bestehenden Lappens nach abwärts. Dura pulsiert nicht, fühlt sich stärker gespannt als normal an. Inzision derselben mit dem Skalpell und Erweiterung der Inzision mit der Schere. An der Pia, dem Verlaufe der Gefässe entsprechend, dieselben eingesäumt mit gelblichen Streifen, aus denen bei der Inzision eitrige Flüssigkeit quillt. Abtragung eines Stückchens der Pia mit daran haftenden Gehirnpartikelchen. Tamponade, aseptischer Verband.

28. Mai. Temperatur nachts 38,8, morgens 38,3, Puls 78. Patientin ist vollständig benommen, muss mit Klysmen ernährt werden, Streckkrämpfe am ganzen Körper. Temperaturanstieg auf 39,8, Puls 128, abends 40,8, Puls 160.

Exitus um 12 Uhr nachts.

Sektionsbefund (Prof. Ghon): 152 cm lange weibliche Leiche, ziemlich kräftig und gut genährt, Haut und Schleimhäute blass. An der linken Stirnseite die Haut mit der Galea und dem Schädelknochen in Form eines grösseren Lappens aufgeklappt. Die Dura daselbst eröffnet. Das Gehirn in einer guldenstückgrossen Ausdehnung blossliegend und vorquellend. Die Kuppe der vordringenden Hirnpartie abgetragen. Das Schädeldach 17 : 14, die Dura fixiert, gespannt. Im oberen Sichelblutleiter in mässig reicher Menge dunkelrote Cruormassen. Die Innenfläche der Dura über beiden Hirnhemisphären von grünlichgelben, fibrinös eitrigen Exsudatmassen bedeckt. Solche Exsudatmassen in reicher Menge von der Oberfläche der inneren Hirnhäute über beiden Hemisphären abstreifbar. Die inneren Hirnhäute selbst in ziemlich gleichmässiger Weise, vorwiegend im Bereich der Gehirnfurchen, von solchem fibrinös-eitrigen Exsudat durchsetzt. Auch an der Basis des Gehirns, namentlich im Bereiche des Stirnlappens sowie zwischen den inneren Hirnhäuten die früher beschriebenen Exsudatmassen.

Ebenso sind an der Oberfläche des Kleinhirns die inneren Hirnhäute von fibrinös-eitrigen Exsudatmassen durchsetzt. Die Gefässe an der Hirnbasis zartwandig. Die Rinde rötlichgrau, das Marklager feucht. In den Hirnventrikeln trübe, graugelbe Flüssigkeit. Die Dura an der Hirnbasis, vorwiegend in der vorderen und mittleren Schädelgrube an der linken Seite von eitrig-fibrinösen Exsudatmassen bedeckt. In der vorderen linken Schädelgrube sind diese Exsudatmassen teilweise blutig und in Form einer weichen Membran abziehbar.

Das linke Orbitaldach gegen die Lamina cribrosa zu in geringer Ausdehnung (mehr als erbsengross) schmutzig grau durchscheinend. Die linke Stirnhöhle mit spärlicher, etwas zäher, klarer Flüssigkeit erfüllt. In beiden Highmorshöhlen und zwar insbesondere in der linken die Schleimhaut ödematös. Die Ansatzstelle der linken mittleren Muschel abgetragen. In den Siebbeinzellen der rechten Seite klares, gelbliches Sekret, in denen der linken Seite schmutzig graurotes Sekret.

Thymus zweilappig, beide Lappen schmal, dünn.

Schilddrüse entsprechend gross, auf der Schnittfläche bräunlich, einen etwas klebrigen Saft gebend.

Lungen durch bindegewebige Stränge fixiert, lufthaltig, im Unterlappen etwas blutreicher.

Herzmuskel gelbbraun, etwas brüchig, Klappen zart.

Milz gross, Pulpa weicher, abstreifbar, die Follikel deutlich sichtbar.

Nieren zeigen trübe Schwellung.

Anatomische Diagnose: Diffuse, fibrinös-eitrige, akute Pachymeningitis interna und Leptomeningitis an der Basis und Konvexität des Gehirns mit akutem inneren Hydrocephalus, Trepanation des Stirnbeins links mit Eröffnung der Dura. Defekt der Ansatzstelle der linken mittleren Muschel und Entzündung der linken Siebbeinzellen (mit Ostitis?) des linken Orbitaldaches. Oedem der Schleimhaut der Highmorshöhlen. Rhinitis. Akuter Milztumor mit Hyperplasie der Follikel. Trübe Schwellung der Nieren und Leber. Hyperplasie des Lymphapparates. Partielle bindegewebige Adhäsion beider Lungen. Uterus in Menstruation. Im Exsudat des Gehirnes Streptococcus pyogenes.

Histologischer und bakteriologischer Befund[1]).

a) Histologischer Befund. Zur histologischen Untersuchung gelangten Schnitte, die frontal durch das linke Siebbeinlabyrinth geführt wurden, und im linken unteren Quadranten noch Reste der linken unteren Siebbeinmuschel zeigten, während im rechten oberen Quadranten Teile des orbitalen Fett- und Muskelgewebes sichtbar waren. Bei Lupenvergrösserung erschien das Siebbeinlabyrinth erfüllt von der mächtig geschwollenen Schleimhaut, die in der Mitte nur einen schmalen, dreieckigen Spalt erkennen liess (Tafel III, Fig. 1, L).

Bei schwacher Vergrösserung erscheint dieser dreieckige Spalt mehr oder weniger gleichmässig von hohem, mehrschichtigem, zum Teil noch flimmerndem Epithel (Tafel III, Fig. 2) bedeckt. In dem Spalt selbst liegt stellenweise eine homogen aussehende, eosinrote Masse; an anderen Stellen hingegen sieht man neben feinkörnigen Massen und roten Blutkörperchen oder Resten dieser noch mehrkernige Leukozyten zu kleineren oder grösseren Massen vereinigt und dem Epithel aufgelagert (bei A in Fig. 2). An diesen Stellen sind die Epithelzellen gelockert und zwischen ihnen reichlich meist mehrkernige Leukozyten.

Die subepithelialen Gewebsschichten der Siebbeinschleimhaut sind mächtig verbreitert und zum grösseren Teile von ausgedehnten Blutungen durchsetzt (B und F in Fig. 1), die an einzelnen Stellen gröbere oder feinere Fibrinnetze (bei F) erkennen lassen. Dort, wo das Gewebe noch erkennbar ist, erscheint es gequollen, vielfach wie homogen, an anderen Stellen in reichlichster Menge von ein- und mehrkernigen Leukozyten durchsetzt. Die Blutgefässe sind strotzend gefüllt, die Drüsen noch deutlich erkennbar, ihr Epithel zum grösseren Teil gut erhalten, im Lumen eine undeutlich erkennbare fädige Masse und abgestossene Epithelzellen samt Kernresten. An anderen Stellen, wo die zellige Infiltration etwas reichlicher ist, werden die Drüsen undeutlicher und erscheinen vielfach komprimiert.

---

1) Die Stylisierung des mikroskopischen Befundes rührt von Prof. Ghon her.

Das angrenzende Knochengewebe (K in Fig. 1) lässt keine besonderen Veränderungen erkennen. Das Markgewebe zwischen den Knochenbälkchen erscheint frei von entzündlichen Veränderungen. Die Blutgefässe sind prall gefüllt, in der Umgebung dieser findet man stellenweise kleine Blutaustritte und Zellen, die mit bräunlichem Pigment gefüllt sind.

b) Bakteriologischer Befund. Schon bei schwacher Vergrösserung sieht man in jenen Schnitten, die auf Bakterien gefärbt sind (Färbung mittels Boraxmethylenblau und nach Gram-Weigert), kleinere, scharf oder unscharf begrenzte Bakterienwolken, die in der oben geschilderten, entzündlich veränderten Schichte unter dem Epithel liegen. Diese Bakterienhaufen bestehen nach Auflösung mittels der Immersion aus Kokken, die verschieden lange, vielfach knäuelartig verschlungene Ketten bilden. Die Färbung der Schnitte nach Gram-Weigert ergiebt positiven Befund. Ausser diesen Haufen sieht man in den entzündlich infiltrierten Gewebspartieen aber auch kleinere Gruppen von Ketten und zerstreut liegende kürzere Ketten der gleichen Kokkenform. Kürzere Ketten findet man auch innerhalb des gelockerten Epithels und stellenweise in den dem Epithel aufgelagerten Exsudatmassen (Fig. 2). In den Markräumen des Knochens finden sich in einzelnen Blutgefässen spärlich oder in mässiger Menge Kokken in Ketten von demselben Aussehen, wie die in der Schleimhaut gelegenen (Fig. 3). Die gleichen Kokkenformen zeigen auch einzelne Blutgefässe im orbitalen Fettgewebe, welches keine entzündlichen Veränderungen erkennen lässt.

Der geschilderte Obduktionsbefund lässt nach dem angeführten Resultate der mikroskopischen Untersuchung kaum einen Zweifel über den in diesem Falle stattgehabten Infektionsweg bestehen. Es handelte sich um die Einwanderung von virulenten Streptokokken in das entzündete Schleimhautgewebe, des weiteren um Invasion der Streptokokken in die Blutbahn. Infolge der bekannten Venenanastomosen zwischen Schleimhaut des Siebbeinlabyrinthes und der Dura mater kam es zu rascher Infektion der Meningen, ohne dass dabei der Knochen oder dessen Marksubstanz ergriffen worden wäre.

Auf Grund des vorliegenden anatomischen Befundes wäre nur noch die Frage diskutabel, ob die Meningitis direkt oder indirekt mit der nasalen Infektion zusammenhängt. Da nämlich in den meisten Organen Veränderungen gefunden worden sind, welche als Ausdruck einer allgemeinen Infektion angesehen zu werden pflegen (Milz- und Nierenschwellung), wäre auch die Annahme möglich, dass es sich zuvörderst um eine allgemeine septische Infektion handelte, als deren Teilerscheinung die Meningitis aufgetreten ist. Dieser Annahme steht indes entgegen: 1. Der Umstand, dass die entzündlichen Veränderungen an den Meningen in einem viel vorgeschrittenerem Stadium als die Veränderungen in den anderen Organen zu konstatieren waren. 2. Die vom klinischen Standpunkt beachtenswerte Tatsache, dass die Kranke gleich nach dem fieberhaften Anfall ausge-

sprochene, auf Meningitis hindeutende Symptome zeigte und nicht erst im Verlaufe einer länger dauernden fieberhaften Erkrankung an Meningitis erkrankte.

Wenn nun auch in den angeführten Fällen die Propagation der Infektion als durch die Blutbahn erfolgt erwiesen wurde, so soll daraus durchaus nicht geschlossen werden, dass sich dies immer so verhalten müsse. Es wäre nämlich auch möglich: 1. Dass trotz makroskopisch intakten Knochens die mikroskopische Untersuchung Veränderungen des Knochens zeigt, wodurch der Beweis erbracht wird, dass die Bakterieneinwanderung in das Cavum cranii in der Kontinuität erfolgt ist. 2. Dass in anderen Fällen die Infektion durch die Lymphgefässe stattfindet. Welches von beiden, und ob letzteres überhaupt, vorkommt, kann schliesslich immer nur durch mikroskopische Untersuchung des Knochendurchschnittes entschieden werden. Es ist meines Erachtens daher auch eine müssige Sache, wenn Westenhöffer (12) Betrachtungen darüber angestellt hat, auf welchem Wege wohl bei der Zerebrospinalmeningitis die in der Nasenhöhle vorhandenen Erreger der Meningitis in die Schädelhöhle gelangt sein mögen. Seine Annahme, dass dies auf lymphogenem Wege stattfand, ist eine unerwiesene, solange es ihm nicht gelungen ist, an dem mikroskopischen Durchschnitt die Erreger in den Lymphgefässen nachzuweisen*).

Zum Schlusse sei es mir noch gestattet, einige Bemerkungen vom klinischen Standpunkte anzuführen. In dieser Hinsicht wäre die Prüfung der Umstände zu versuchen, welche nach dem letzten operativen Eingriff die Zerebralkomplikation herbeigeführt haben. Leider sind diese Umstände, so wichtig dieselben auch sein mögen, nicht mit Sicherheit festzulegen. Es hat die Annahme viel Wahrscheinlichkeit für sich, dass nach dem letzten operativen Eingriff eine besonders intensive Reaktion der Auskleidungsmembran der Siebbeinzellen eingetreten ist. Die hochgradig akutödematöse Schwellung des Siebbeininneren, wobei, wie es im mikroskopischen Befunde heisst, die Lichtung der Siebbeinzelle zu einem Spalt verengt wurde, unterstützt diese Annahme. Es mochte die erwähnte entzündliche Reaktion des weiteren um so verhängnisvoller wirken, als es gelegentlich des letzten Eingriffes nicht gelungen war, gleichzeitig das Siebbeinlabyrinth breit zu eröffnen, um dem Sekret ausgiebigen Abfluss zu verschaffen, wodurch für das Fortschreiten der Infektion günstige Bedingungen geschaffen wurden.

*) Nach Abschluss dieses Aufsatzes ist eine neue Arbeit von Westenhöffer (13) erschienen, in welcher er selbst seine frühere Behauptung der lymphogenen Entstehung der Zerebrospinalmeningitis für unerwiesen hält und hervorhebt, dass, um die lymphogene Entstehung zu beweisen, versucht werden müsse, den Infektionsweg durch mikroskopische Untersuchung festzustellen. Diesmal kam er auf Grund seiner mikroskopischen Untersuchung zum Schlusse, dass „weder für eine lymphogene noch eine hämatogene Entstehung bisher ein einwandfreier Beweis erbracht zu sein scheint."

Aus dem geschilderten, wenn auch teilweise hypothetischen Sachverhalt wäre die Lehre zu ziehen, dass ein endonasaler, nur mangelhaft gelungener Eingriff bei Eröffnung eines eitrig entzündeten Siebbeinlabyrinthes bald von einem radikalen, selbst von aussen vorgenommenen Angriffe gefolgt sein sollte. Andererseits muss es dennoch verwundern, dass gerade bei diesem letzten, relativ kleinsten Eingriff die stärkste Reaktion und hierdurch die tödliche Komplikation herbeigeführt wurde. Es ist a priori nicht von der Hand zu weisen, dass gelegentlich dieses letzten Eingriffes oder vielleicht erst postoperativ eine neue Infektion der kleinen Wunde mittels eines besonders virulenten Streptococcus bedingt wurde, welche die deletäre Gehirnkomplikation veranlasst hat. Es ist diese Möglichkeit umsoweniger von der Hand zu weisen, als wir durch zahlreiche Erfahrungen wissen, dass der Empyemeiter auf die in der Nasenhöhle gesetzten Wunden in der Regel keine infizierende Wirkung auszuüben pflegt, und dies geschah auch bei den früheren Eingriffen im Siebbein des besprochenen Falles nicht. Es ist daher garnicht ausgeschlossen, dass gelegentlich der letzten oder nach der letzten Operation eine neuerliche Infektion von aussen stattgefunden hat. Um diese Vermutung auf eine festere als auf rein hypothetische Grundlage zu stützen, wäre die Entscheidung der Frage von Wichtigkeit, ob der virulente Streptococcus schon früher im Eiter des Siebbeinlabyrinthes vorhanden gewesen, oder ob er erst nach der Operation daselbst aufgetreten ist. Die Beantwortung dieser Frage hätte indes wiederholte bakteriologische Untersuchung des aus dem erkrankten Siebbein herrührenden Eiters nötig gemacht, eine Anforderung, welcher bisher in keinem derartigen, auch im gegenwärtigen Falle nicht, entsprochen wurde. Es ist zu hoffen, dass zukünftige Beobachtungen mit verlässlichem bakteriologischen Befund auch über diese Verhältnisse Klarheit bringen werden.

Bei Abschluss dieser Arbeit ist es mir angenehme Pflicht, den Herren Hofrat Prof. Weichselbaum und Prof. Ghon für die mir verliehene Unterstützung meinen besten Dank auszusprechen.

Erklärung der Figuren auf Tafel III.

Figur 1. Frontaler Durchschnitt durch das linke Siebbeinlabyrinth (halbschematisch gezeichnet):

K spongiöse Knochensubstanz;

L hochgradig verengtes Lumen einer Siebbeinzelle mit hochgradiger Schwellung des mukoperiostalen Ueberzuges;

B Blutungen in die Schleimhaut;

F Grössere Blutungsherde mit Fibringerinnseln;

O Orbita.

Figur 2. Mikroskopischer Durchschnitt durch die hochgradig entzündete Schleimhaut einer Siebbeinzelle (Immersion $^1/_{12}$ Leitz).
A Eitriges Exsudat an der Schleimhautoberfläche;
B Geschichtetes entzündlich infiltriertes Flimmerepithel;
C Oedematöse Schleimhaut. Ueberall zahlreiche Streptokokken.

Figur 3. Eine Vene in dem Knochenmark mit Streptokokken.

Literaturverzeichnis.

1. Huguenin, Korrespondenzblatt der Schweizer Aerzte. 1882. No. 4.
2. Krecke, Münchener med. Wochenschr. 1894. No. 51.
3. Weichselbaum, Wiener med. Wochenschr. 1890. S. 223.
4. Carver, British med. Journal. 1883. June 16.
5. Jacubusch, Berliner klin. Wochenschr. 1875. S. 505.
6. Ewald, Deutsche med. Wochenschr. 1890. No. 4. S. 70.
7. Ogston, Britisch med. Journal 1885. May 23.
8. Warner, British med. Journal. 1885. June 13.
9. Zörkendorfer, Prager med. Wochenschr. 1893.
10. Tiroloix et du Pasquier, Bulletin Société anatomique. 1892. p. 673.
11. Virchow's Archiv. Bd. CXX.
12. Westenhöffer, Berliner klin. Wochenschr. 1905. 12. Juni.
13. Westenhoeffer, Deutsche med. Wochenschr. 1906. No. 5.

Fig. 1.

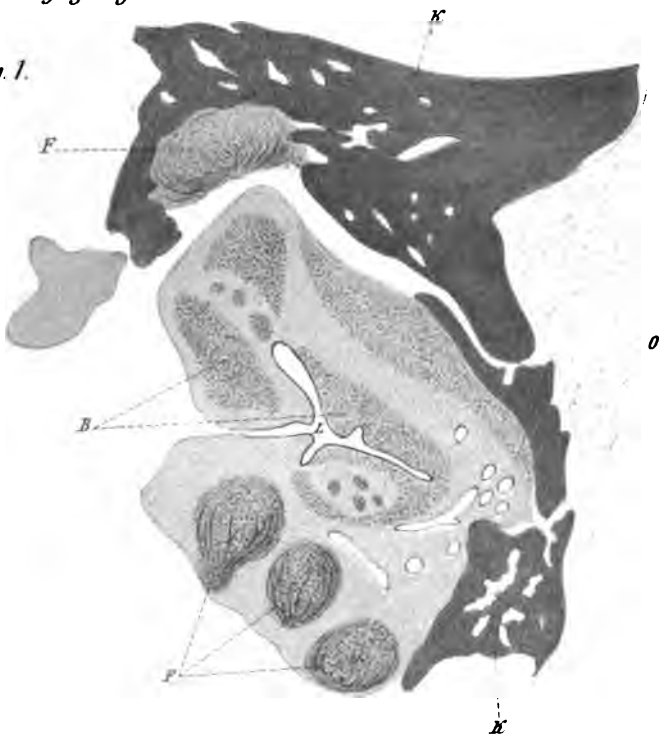

Fig. 2.

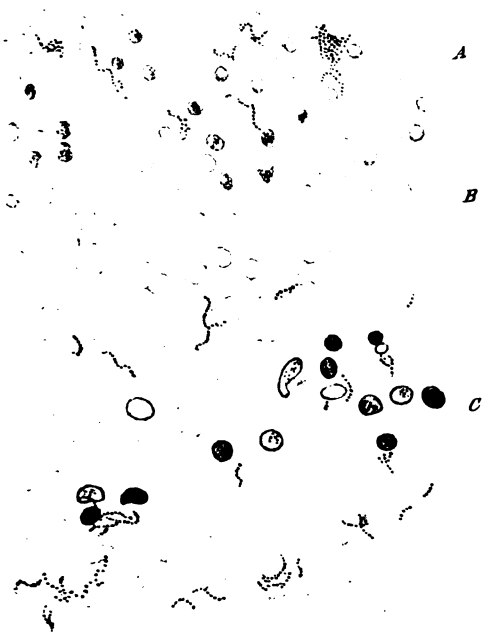

Fig. 3.



Bénecz del. E. Laue, Lith. Inst. Berlin.

XXII.

Laryngoscopia subglottica[1]).

Von

Prof. Dr. **Gerber** (Königsberg i. Pr.).

M. H.! Sie wissen, dass wir bei der laryngoskopischen Untersuchung nicht alles vom Kehlkopf sehen, was wir sehen möchten, dass der Spiegel uns durchaus nicht alles erschliesst.

Die Teile, die wir bei der gewöhnlichen Untersuchung nicht oder nur schlecht sehen, sind:

1. Der abhängige laryngeale Teil der Epiglottis.

Diesem Uebelstande kann sehr oft dadurch abgeholfen werden, dass wir einen möglichst hohen Ton (im Falsett) angeben lassen, wobei der Kehldeckel sich etwas aufrichtet. Eventuell können wir die Epiglottis auch nach Kokainisierung mit einer Sonde anheben, zu welchem Zwecke man sogar eigene Instrumente, Kehldeckelheber, konstruiert hat.

2. Die Morgagni'schen Ventrikel, die durch das enge Aufliegen der Taschenbänder auf den Stimmlippen verdeckt werden. Das ist nun gerade kein Unglück, da diese Taschen sich offenbar wenig an Krankheitsprozessen beteiligen. Nötigenfalls können wir sie mit einer entsprechend gekrümmten Sonde wenigstens absuchen.

3. Die Hinterwand des Kehlkopfes und oberen Luftröhrenteils.

Diese sehen wir bei der üblichen Untersuchung nur in allerstärkster Verkürzung und können dann nur aus dem, was zwischen den Aryknorpeln auftaucht, auf dasjenige schliessen, was weiter unten vor sich geht. Diesem Fehler nun kann man bekanntlich einigermassen dadurch abhelfen, dass man den Patienten aufstehen und den Kopf ganz nach unten, mit dem Kinn auf die Brust, beugen lässt, während der Untersuchende niedrig vor dem Patienten sitzt oder kniet, je nach dessen Grösse, wie das Killian angegeben. Auf diese Weise wird die sonst nach hinten abschüssige Wand eine nach vorn geneigte, und so leichter übersehbar.

---

1) Vortrag, gehalten im Verein f. wissenschaftl. Heilkunde zu Königsberg am 22. Januar 1906.

4. Und letztens, die eigentliche subglottische Region unterhalb der Stimmlippen.

Eine Möglichkeit, das zu sehen, was auf der unteren Fläche der Stimmlippen und unterhalb derselben vor sich geht, hat es meines Wissens bisher nicht gegeben. Und doch dürfen wir uns nicht einbilden, dass die Krankheitsprozesse, diesem Mangel zuliebe, gerade diese Gegend verschonen werden, dass sie — sei es nun von oben nach unten oder von unten nach oben fortschreitend — gerade diesen Teil auslassen werden.

Im Gegenteil. Wir kennen manche Prozesse, deren Prädilektionssitz gerade hier ist, z. B. die Laryngitis subglottica und das Sklerom. Ferner gehen viele Tumoren von hier aus. Und speziell die Ausdehnung beginnender maligner Prozesse und damit ihre Operabilität, besonders der carcinomatösen, wird man nie völlig beurteilen können, so lange man diese Gegend dem Auge nicht erschliessen kann.

Zu alledem ist dieses gerade die Stelle, wo der Anblasestrom aus der Lunge, der die Stimme hervorbringt, gegen die Stimmbänder prallt, und so manche Störungen der Stimme mögen, ohne durch grobe anatomische Veränderungen bedingt zu sein, gerade von hier ihren Ausgang nehmen.

Nachdem ich schon früher wiederholt die Möglichkeit erwogen, diese Gegend des Kehlkopfes zu spiegeln, den Gedanken aber nie weiter verfolgt hatte, — gab neuerdings ein von der Lichtheim'schen Klinik zur Kehlkopfuntersuchung uns gütigst überwiesener Fall hierzu aktuelle Veranlassung.

Es handelte sich um einen 55jährigen Mann, der mit hauptsächlich wohl neurasthenischen Beschwerden in die innere Klinik aufgenommen wurde. Hier wurde ausser einem geringen Tiefstand der unteren Lungengrenzen und einigen Rasselgeräuschen links unten — nur ein präsystolisches Herzgeräusch gefunden. Nun zeigte der Patient aber andauernd frische Blutbeimengungen in seinem sonst schleimigen Sputum, die aus dem Munde resp. den oberen Luftwegen zu stammen schienen, weshalb er uns eben zur Untersuchung zugeschickt wurde.

Die Untersuchung der Nase des Patienten ergab wohl einige erweiterte Gefässe, aber nichts an dem sogen. „locus Kiesselbachii", von dem ja weitaus die meisten Blutungen stammen.

Desgleichen zeigte die Mund-Rachenhöhle nichts besonderes. Bei der Kehlkopfuntersuchung sah man auf der Mitte des rechten Stimmbandes etwas blutig gefärbten Schleim, der sich nach Aushusten immer wieder erneuerte und zwar auffallenderweise immer wieder an derselben Stelle. Das Stimmband selbst zeigte dabei an seiner Oberfläche nirgends eine Veränderung. Der Schluss lag nahe, dass das Sekret von der Unterfläche des Stimmbandes herrühre, und man sah es sich in der Tat bisweilen wie ein Band um den Stimmbandrand nach oben herumschlingen.

Dieser Annahme meines Assistenten Dr. Magnus, der den Patienten in Beobachtung hatte, konnte ich nur beipflichten, wobei ich es dahingestellt sein liess, ob es sich um einfache Gefässanomalien (Laryngitis

haemorrhagica), oder um einen kleinen, leicht blutenden Polypen, oder aber um einen beginnenden umschriebenen ulcerösen Prozess handele. Ich forderte daher Herrn Dr. Magnus auf, hier bei diesem Patienten nun den Versuch zu machen, ob es nicht möglich wäre, die fragliche Gegend mittels kleiner Spiegel zu untersuchen und gab ihm an, welche ungefähre Gestalt, welchen Neigungswinkel u. s. w. die Spiegel meiner Meinung nach haben müssten.

Herr Dr. Magnus hat sich dann mit Erfolg um die Ausführung dieser Idee bemüht. Es wurde ein kleiner Spiegel angefertigt, allerdings nicht von abgerundet-dreieckiger Form, wie zuerst beabsichtigt, sondern oval, natürlich an einem sehr langen Stiel. Der abgebogene Teil des Stieles ist ungefähr 9 cm lang, der Spiegel misst 10 mm im Längs- und 8 mm im Querdurchmesser, und steht in einem Winkel von etwa 135° zum Stiele. Dieser zeigt kurz vor dem Spiegelansatz noch eine kleine Ausbiegung für die Glottis.

Hiermit gelang es uns, zuerst an ausgeschnittenen Kehlköpfen, dann auch sehr bald an dem betreffenden Patienten selbst ein Bild der Unterfläche des Stimmbandes zu erzielen. Was wir an dem in Rede stehenden Patienten konstatieren konnten, war nun in pathologischer Hinsicht nichts besonders auffallendes. Immerhin zeigte sich nun ganz deutlich eine kleine, ganz isolierte Gefässektasie in der Mitte der Unterseite des rechten Stimmbandes als völlig ausreichende Ursache der genannten Erscheinungen, die ohne diese Untersuchung doch nicht zu konstatieren gewesen war. Nach starken Hustenstössen besonders zeigt sich dieses schräg im Stimmband verlaufende Gefäss dick und rot, stark gefüllt; nach längerer Ruhe blass und bisweilen kaum sichtbar. Dieser Aufschluss war doch schon deshalb wichtig genug, weil er so viele andere Möglichkeiten mit Sicherheit ausschloss.

M. H.! Ich erwarte von dieser Untersuchungsmethode der „Laryngoscopia subglottica“ nicht etwa eine Umwälzung der Laryngoskopie. Die Zahl der Fälle, die sich für diese Untersuchung eignen und für die die Untersuchung sich eignet, wird immer eine bescheidene sein. Trotzdem aber glaube ich, wird sie in einer Reihe von Fällen imstande sein, Aufschlüsse zu geben, die wir sonst nicht erhalten können, und somit die Laryngoskopie vervollständigen.

Höchstens gelegentlich der Bronchoskopie erhalten wir, worauf Herr Geheimrat Fränkel mich noch aufmerksam gemacht hat, besonders beim Herausziehen der Röhren einen flüchtigen Blick auf die subglottische Region. Die Tracheoskopie und Bronchoskopie ist aber immerhin eine recht komplizierte Untersuchungsmethode und dürfte sich gerade für jene Fälle nicht eignen, die wir hier im Auge haben.

In der Literatur habe ich, erst nach Abschluss unserer Versuche, nur einen ähnlichen von Rosenberg[1]) angegeben gefunden, der hauptsächlich zur

1) Therapeutische Monatshefte. 1887.

Figur 1.

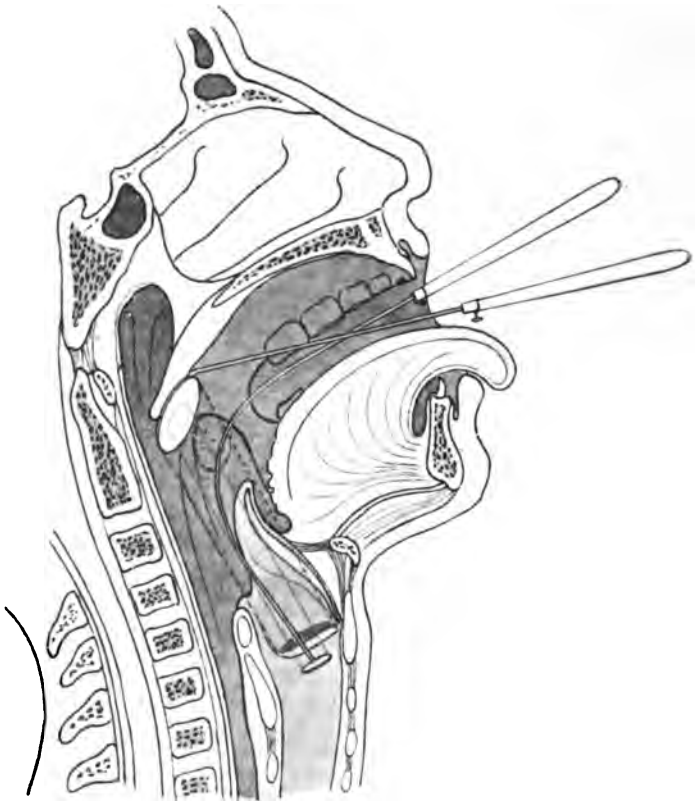

Eingezeichnet in B. Fränkel's Figur 15 zu „Untersuchungsmethoden des Kehlkopfes und der Luftröhre." Heymann's Handbuch. Bd. I.

Figur 2.

Besichtigung der Hinterwand einen kleinen, drehbaren, etwas komplizierten Spiegel angegeben hat, mit dme man aber, wie er angibt, auch die Unterfläche der Stimmbänder gut sehen kann.

Denjenigen Herren, die sich dafür interessieren, möchte ich nun den

sehr einfachen Modus procedendi an einem ausgeschnittenen Kehlkopf zeigen, da eine Massendemonstration am Lebenden mit dieser subtilen Methode nur schwer ausführbar ist. Auf diesem Bilde (Figur 1) sehen Sie die Lage der Spiegel zu einander und hier ein subglottisches Spiegelbild (Figur 2). Ich möchte zuvor noch bemerken, dass den Spiegeln, deren man natürlich zwei braucht, einen für die rechte, einen für die linke Seite, vielleicht eine noch zweckmässigere Gestalt gegeben werden könnte, worüber weitere Versuche noch Aufschluss geben werden. Auch ist das Einführen des Spiegels gewiss bequemer, wenn man ihn, wie Rosenberg, zum Griff verstellbar macht, nur wird er dadurch sehr viel komplizierter.

Nach ausgiebiger Kokainisierung des Aditus laryngis und speziell der Stimmbänder mit 15—20 proz. Kokain führt man zunächst einen gewöhnlichen, möglichst grossen Kehlkopfspiegel ein, genau wie bei der üblichen Laryngoskopie; doch führt man den Spiegel jetzt mit der linken Hand. Mit der rechten führt man nun den kleinen subglottischen Spiegel zunächst bis an die Glottis, lässt dann tief inspirieren und geht in diesem Moment rasch durch die Glottis hindurch. Dann sucht man die Unterfläche der Stimmbänder ab, indem man den Spiegel sowohl in der sagittalen, wie auch in der frontalen Richtung etwas verschiebt. Dass der Spiegel auf seinem Wege vom Kehlkopfeingang bis in die subglottische Region auch andere Teile wie die abhängigen Partien der Epiglottis und der Hinterwand wiederspiegeln kann, brauche ich wohl nicht noch zu erwähnen. Natürlich muss man das Auge an die in dem kleinen Spiegel erscheinenden Bilder erst gewöhnen. Zu beachten ist dabei hauptsächlich, dass, umgekehrt wie im gewöhnlichen laryngoskopischen Bilde, man hier zuoberst das Stimmband, darunter das Taschenband und eventuell noch Teile der Epiglottis sieht.

XXIII.

(Aus der königl. Poliklinik für Ohren- und Nasenkranke in Göttingen. Direktor: Prof. Dr. Bürkner.)

Mitteilung über Erfahrungen mit Merk'scher Stypticinwatte in der Praxis.

Von

Dr. **W. Uffenorde** (Göttingen).

Durch die Zusendung einer Probeschachtel von Stypticinwatte und Gaze seitens der chemischen Fabrik von E. Merk in Darmstadt wurden wir angeregt, in der Poliklinik und auch in der Privatpraxis das Präparat zu erproben. Bis jetzt liegt seitens der Rhinologen nur eine vorläufige Veröffentlichung von H. Krause-Berlin über Stypticinwatte vor, in der er einige sehr günstige Resultate mitteilt.

Bekanntlich ist Stypticin sowohl lokal wie auch innerlich angewandt, besonders von Zahnärzten bei Blutungen nach Zahnextraktionen, von den Frauenärzten bei Uterusblutungen jeglicher Art, post partum, menorrhagischen und menorrhoischen, andererseits auch bei Lungen- und Magenblutungen, Darm- und Blasenblutungen und auch bei Epistaxis.

Seit Erkennung des Wertes von Kokain und Adrenalin sind wir in die Lage versetzt, auch grössere Operationen endonasal ausführen zu können, ohne durch Blutung und Schmerzempfindung seitens des Patienten behindert zu sein. Die Zeit, wo man aus Furcht vor der Blutung sich gern und sehr oft des Galvanokauters bediente, ist längst überwunden, und das einst souveräne Mittel hat für den modernen Rhinologen nur noch einen sehr beschränkten Anwendungskreis. Damit ist die Gefahr der Synechiebildung, der trockenen Nase mit all den Parästhesien, der postoperativen läkunären Angina etc. wesentlich verringert. Dieses bedeutet zweifellos einen grossen Fortschritt in der Rhinologie. Die von Ostmann angegebene Methode, vor der Operation durch einen Strich mit dem Galvanokauter die Blutung zu verhindern, vermögen wir aus demselben Grunde nicht anzuwenden. Dem gegenüber ist die Frage der Blutung nach der Operation keineswegs als gelöst zu betrachten. Hinzu kommt, dass durch Verwendung von stärkeren Kokainlösungen, besonders durch Verwendung von Adrenalin, Suprarenin und Paranephrin die Gefahr der Nachblutung sich steigert.

Zwei Ansichten stehen sich hinsichtlich des Verhaltens nach der

Operation schroff einander gegenüber. Die einen tamponieren stets und zwar fest, die anderen garnicht. Beide Ansichten haben auch ihre Rechtfertigungen; auf der einen Seite wird der Patient den Verzicht auf Tamponade seitens des Arztes dankbar anerkennen und angenehm empfinden, auf der anderen Seite ist der Arzt durch die gut ausgeführte Tamponade vor Nachblutung gesichert, besonders wenn er sich der festen Wattetamponade bedient. Sicher kann der Aufenthalt des Patienten nach der Operation bei der Wahl in dieser Hinsicht mit entscheiden. In der Ambulanz wird man sich zweckmässiger der festen Tamponade bedienen, in der stationären Klinik kann man den Patienten aufnehmen und bei der Möglichkeit sofortiger Hilfe die Tamponade unterlassen. Aber selbst wenn man auch beim Verzicht auf die Tamponade eine 30proz. Hydrogenium peroxydatum-Lösung nach dem Eingriff auf die Wundfläche auftupft und noch Xeroformpulver insuffliert, andererseits dem Patienten zweckmässige Verhaltungsmassregeln gibt, möglichste Ruhe, Hochlagerung des Kopfes, kühle Nahrung etc., so kommen, wie jeder Rhinologe erfahren haben wird, dennoch Blutungen von recht bedrohlicher Art vor. Und ich bin wohl nicht indiskret, wenn ich erwähne, dass ich in einigen Kliniken, wo man nicht tamponiert, unter der Hand von zum Teil recht üblen Blutungsfällen erfahren habe. Für die grosse Mehrzahl der Nasenärzte handelt es sich aber hierbei wohl um eine ambulante Behandlung. Als die hier in Frage kommenden endonasalen Operationen sind doch wohl Stutzungen von unteren Muscheln, Konchotomie oder Turbinotomie, zu nennen; doch auch andere sind zu berücksichtigen.

In der hiesigen Poliklinik für Ohren- und Nasenkranke ist bis jetzt stets die feste Tamponade mit Watte zur Anwendung gekommen. Ernste Komplikationen haben wir trotz eines ziemlich umfangreichen Operationsmaterials nie erlebt. Obgleich man sie ja nicht sicher verhüten kann, glaube ich doch, dass die angewandte Asepsis und das Fehlen von akuteren Entzündungen zur Zeit der Operation wesentlich dabei in Anschlag zu bringen sind. Nachblutungen haben wir bis auf eine leichtere bei einem Arteriosklerotiker nicht gehabt. Von einem Cachieren der Blutung durch die Tamponade etc. kann man bei gut ausgeführter Wattetamponade wohl nicht reden. Doch hat zweifellos die feste Tamponade für den Patienten z. T. grosse Unannehmlichkeiten; ohne Kopfschmerzen, Eingenommensein des Kopfes wird es kaum einmal abgehen, selbst bei einem ziemlich unempfindlichen poliklinischen Material wie hier.

Von diesem Gesichtspunkte aus haben wir mit grossem Interesse einen Versuch mit Stypticinwatte und auch Gaze gemacht. Wir müssen Krause zustimmen, wenn er der Watte den Vorzug gibt. Sie lässt sich besser an die Wundflächen adaptieren und verklebt fester damit, was auch einen Teil der Wirkung ausmachen mag, sicher nicht die Hauptsache. Die Anwendung geschah in folgender Weise. Ich möchte besonders die Turbinotomie berücksichtigen. Wir wenden die Operation mit Schere und Schlinge nur dann an, wenn nach kurzem Touchieren der Muschelschleimhaut mit einer

10proz. Kokainlösung mit Adrenalin 1 : 1000 keine vollständige Abschwellung eintritt, so dass die hintere Rachenwand in grösserer Ausdehnung zu sehen ist. Dieses kann natürlich auch durch Deviationen der Scheidewand verhindert werden; davon muss man selbstverständlich absehen. Ist dagegen die Schwellung der unteren Muschel geringer nach dem angeführten Kriterium, handelt es sich also um die vasomotorische Form, so verreiben wir mit einem geeigneten Aetzmittelträger an dem Schwellgewebe eine kristallisierte Trichloressigsäure nach vorhergehender Kokainisierung, wonach wir niemals die oben erwähnten Unannehmlichkeiten des Galvanokauters sahen; aber fast stets gute Erfolge, die auch von Dauer sind. Bei stärkeren Anschwellungen hyperplastischer Formen führen wir die blutige Operation aus mit der Heymann'schen Schere in kräftiger Form und der kalten Schlinge für das hintere Ende. Das einfachste Instrument, welches das Gesichtsfeld am wenigsten beeinträchtigt, wird das beste bleiben und in der Hand des technisch geübten Arztes sowohl den besten Erfolg sichern, wie auch für den Patienten am schonendsten sein. Erwähnen möchte ich noch, dass wir bei papillomatöser oder polypoider Entartung der unteren Muschel in der Regel die Turbinotomie machen. Wir perhorreszieren natürlich das gewalttätige Abschlagen der ganzen unteren Muschel mit Knochen. Nach beendigter Operation lassen wir den Patienten ausschnäuzen, um möglichst alles geronnene und flüssige Blut herauszubefördern; dann nehmen wir ein etwa 7—8 cm langes und 2 cm breites Wattestück, welches ganz dünn sein kann, und führen es bis zum hinteren Ende der Wundfläche ein. Die so eingeführte Watte wird mit einer Killian'schen Tamponadezange, die sich besonders dazu eignet, möglichst sorgfältig überall an die Wundfläche angedrückt. Eventuell muss man, wenn die Wundfläche noch nicht gedeckt ist, ein entsprechendes Stück nachschieben. Nun kann man, wenn der untere Nasengang weit ist, einen kleineren Wattetampon formen und event. durch ein langes Killian'sches Speculum zwischen Septum und Stypticinwatte einschieben, um letztere in ihrer Lage etwas zu fixieren. Unsere Patienten können dabei öfter noch etwas Luft durch die so tamponierte Nasenhöhle bekommen und empfinden meist keine Beschwerden. Wir haben ganz nach den jeweiligen Verhältnissen den Tampon 2 oder 3 Tage liegen lassen. Bei der Entfernung empfiehlt es sich mittels einer Pravazspritze Wasserstoffsuperoxyd in den Tampon einzuspritzen, einige Zeit zu warten und dann vorsichtig den Tampon herauszuziehen. Der Erfolg ist natürlich auch um so sicherer, je günstiger die lokalen Verhältnisse sind.

Ebenso konnten wir in einigen Fällen von starker Blutung nach Extraktion von Polypen aus dem Mittelohre durch Anwendung von Stypticinwatte sofort dieselbe sistieren, ohne stärker tamponieren zu brauchen.

Zwei Nachteile der Stypticinwatte möchte ich hervorheben. Einmal wird öfter ein unangenehmer, bitterer Geschmack, besonders im Anfange seitens des Patienten empfunden, andererseits reisst bei Entfernung des Tampons der hintere Teil leicht ab und bleibt dann stecken; ein Nachgreifen mit der Zange ist natürlich unratsam, um keine Blutung zu ver-

anlassen. Ein steckengebliebener Watteteil verursacht subjektive Unannehmlichkeiten wie Parästhesie, Appetitstörungen etc. und auch die Gefahr der Angina mit konsekutiver Otitis media. Ich habe mich in dieser Hinsicht an die Firma E. Merk gewandt, und dort bereitwilligstes Entgegenkommen gefunden. Ich glaube, dass sich sowohl der Geschmack durch zweckmässige Korrigentien wird beeinflussen lassen, wie auch die Inkohärenz des Tampons durch Herstellung von besonderen Nasentampons von 8 cm Länge und 2 cm Breite, die vielleicht mit einem grossmaschigen dünnen Gazenetz umgeben sind, beheben lassen.

Unser Beobachtungsmaterial umfasst ca. 30 Fälle aus der Poliklinik wie aus der Privatpraxis. Gerade bei letzterer wird die Methode sehr dankbar empfunden. — Die Resultate waren durchweg gute. Allerdings tropfte gewöhnlich etwas wässriges Blut nach, aber wir waren keinmal genötigt, neu zu tamponieren, vielmehr genügte es, etwas Watte vorzustecken. Dieses geringe Nachtropfen von Blut kurz nach der Operation fehlt auch bei fester Tamponade selten; es ist zum grossen Teile Wund- und Nasensekret. Wie schon erwähnt, ist es sehr wichtig, die Watte gut an die Wundfläche zu adaptieren. Sehr wertvoll ist es, dass keinerlei Reizung bei der Verwendung von Stypticinpräparaten zu sehen ist. Im Gegenteil, man hat nach Entfernung des Tampons stets gut übersichtliche Bilder. Auch Krause hebt diesen Vorteil hervor. Ebenso tritt keine Verschmierung ein, wie z. B. bei Verwendung von Ferropyrin. Ich habe zur Kontrolle in ein paar Fällen anfangs nicht tamponiert, sondern nur Hydrogenium aufgetupft und Xeroformpulver insuffliert; aber es blutete stärker nach, dass ich nach einiger Zeit mit Stypticinwatte in der beschriebenen Weise tamponierte, worauf die Blutung sofort stand. In einem Falle von Stutzung der unteren Muschel mit Schere und Schlinge trat nach Entfernung des Tampons nach einiger Zeit plötzlich eine stärkere Blutung ein; durch Einschieben von Stypticinwatte stand diese sofort und kam nicht wieder. (Bei der jungen Dame setzte zur Zeit die unerwartete Menstruation ein.)

Fälle aus der Poliklinik.

1. Karl K., Schlachter, Wolbrandshausen. XLIX. 1091.

Diagnose: Rhinitis hypertrophicans papillomatosa r.

Therapie: Conchotomie mit Schere und Schlinge (starke Blutung). Stypticinwatte. Keine Blutung. Nach 2 Tagen entfernt.

2. Johanna V., 17 Jahre, Vater Maschinenführer, Ahlfeld. L. 377.

Diagnose: Rhinitis hypertrophicans chron. bds.

Therapie: Schere und Schlinge. Stypticinwatte (einzeitig). Keine Blutung und subjektiven Beschwerden. Entfernung nach 2 Tagen. Ohne Blutung. Xeroformpulver insuffliert.

3. Adolf H., 18 Jahre, Fabrikarbeiter, Grone. L. 509.

Diagnose: Rhinitis hypertrophicans chron.

Therapie: Schere und Schlinge. Stypticinwatte (einzeitig). Geringe Tropfblutung. Bald ganz gut. Nach 2 Tagen ohne Blutung entfernt. Xeroform.

4. Georg M., 20 Jahre, Tischler, Göttingen. L. 486.

Diagnose: Otit. med. suppur. c. polypo.

Therapie: 3 Polypen entfernt mit Wilde'scher Schlinge. Starke Blutung. Stypticinwatte. Blutung stand sofort, was die einfache Wattetamponade nicht bewirkt hatte.

5. Karl W., Gymnasiast, 17 Jahre, Heiligenstadt. L. 663.

Diagnose: Verrucae in naso.

Therapie: 2 Warzen mit Schlinge, 1 Warze mit Schere entfernt. Stypticinwatte. Blutung steht sofort.

6. Wilhelm B., 26 Jahre, Tischler. Gr.-Freden. L. 579.

Diagnose: Rhinitis hypertroph. chron.

Therapie: Schere und Schlinge (einzeitig). Stypticinwatte. Ohne Blutung. Nach 2 Tagen Entfernung der Tamponade. Ohne Blutung.

7. Lina Sch., 17 Jahre, Dienstmagd, Holtensen. L. 602.

Diagnose: Rhinitis hypertrophicans chron.

Therapie: Schere und Schlinge (zweizeitig). R. Stypticingaze. Nach 1 Stunde stärkere Blutung. Xeroformgazetamponade. L. Stypticinwatte. Keine Blutung. Nach 2 Tagen Entfernung. (Patientin litt gleichzeitig an Chlorose.)

8. Karl V., 38 Jahre, Invalide, Nora bei Nordhausen. L. 872.

Diagnose: Siebbeinaffektion bds.

Therapie: Ausräumung (zweizeitig). Stypticingazetamponade. Blutung hört auf. (Es handelte sich bds. um stark blutreiches Granulationsgewebe. Bei der Operation starke Blutung.

9. Karl St., 27 Jahre, Schuhmachergeselle, Nordhausen. L. 779.

Diagnose: Otitis med. suppur. chron. c. Polypo.

Therapie: Wilde'sche Schlinge. 3 Polypen extrahiert. Starke Blutung. Stypticinwattetamponade bringt Blutung sofort zum Stehen.

10. August K., 19 Jahre, Tischler, Nörten. L. 484.

Diagnose: Rhinitis hypertrophicans chron.

Therapie: Schere und Schlinge r. Stypticingazetamponade. Etwas mehr Blutung in den Hals. (Die Gaze haftet schlecht.)

11. Heinrich B., 24 Jahre, Tischler, Gr.-Freden. L. 866.

Diagnose: Rhinitis hypertrophicans chron. bil. (sehr starke hintere Enden).

Therapie: Schere und Schlinge (einzeitig). Stypticingaze antamponiert. Wenig tropfende Blutung. Nach 2 Tagen Entfernung. Ohne Blutung. Xeroform.

12. Anna M., 17 Jahre, Vater Fabrikant, Kirch-Braek. L. 894.

Diagnose: Rhinitis hypertrophicans chron.

Therapie: Schere und Schlinge (zweizeitig). L. anfangs ohne Tamponade, Hydrogenium peroxydatum. Xeroforminsufflation. Bald stärkere Blutung. Stypticinwatte. Blutung lässt nach. R. Stypticinwatte. Keine Blutung. Nach 2 Tagen Entfernung ohne Blutung.

13. Marie B., 22 Jahre, Vater Landwirt, Urbach bei Nordhausen. L. 1014.

Diagnose: Rhinitis hypertrophicans chron.

Therapie: Schere und Schlinge (einzeitig). Stypticinwatte. Etwas stärker tropfende Blutung. (Patientin war aufgeblieben und herumgegangen.)

14. Karl D., 50 Jahre, Lademeister, Northeim. L. 1077.

Diagnose: Rhinitis hypertrophicans chron.

Therapie: Turbinotomie mit Schere und Schlinge. Stypticinwatte bds. gut. Ohne Blutung. Nach 2 Tagen Entfernung ohne Blutung.

15. Hermann H., 15 Jahre, Gärtnerlehrling, Eschwege. L. 829.

Diagnose: Rhinitis hypertrophicans.

Therapie: Turbinotomie mit Schere und Schlinge. Stypticinwatte. Ohne Blutung.

16. Luise C., Dienstmädchen, 27 Jahre. L. 1057.

Diagnose: Siebbeinaffektion l.

Therapie: Ausräumung des Siebbeins. Viele Polypen und mittlere Muscheln total polypös entartet. Starke Blutung. Stypticinwatte gegengedrückt. Blutung steht sofort. Noch nach zwei Tagen vorderer Wattepfropf ganz weiss.

Fälle aus der Privatklinik.

1. Professor N., Göttingen.

Diagnose: Rhinitis hypertrophicans bil. chron.

Therapie: Schere und Schlinge bds. Stypticinwattetamponade. Keine Nachblutung. Kurze Zeit Nachtropfen. Nach 2 Tagen Entfernung. Xeroforminsufflation.

2. Frau Oberamtmann N.

Diagnose: Rhinitis hypertrophicans chron. papillomatosa.

Therapie: Schere und Schlinge bds. Stypticinwatte. Keine Blutung. Nach 2 Tagen Entfernung. Xeroforminsufflation. In 2 Zeiten operiert.

3. Frl. N., Einbeck.

Diagnose: Rhinitis hypertrophicans chron.

Therapie: Schere und Schlinge bds. Stypticinwatte. Keine Blutung. Nach 2 Tagen Entfernung. L. nach $^1/_2$ Stunde plötzlich starke Blutung. Erneute Tamponade mit Stypticinwatte. Blutung hört auf. Nach 2 Tagen Entfernung. Xeroforminsufflation. (Es handelte sich hier um Einsetzen der Menstruation.)

4. Schwester N., Göttingen.

Diagnose: Rhinitis hypertrophicans chron. papillomatosa.

Therapie: Schere und Schlinge bds. Stypticinwatte (sehr gr. Schwellung). Nachtropfen einige Zeit. Entfernung nach 3 Tagen. Keine Blutung. Xeroform. In 2 Zeiten operiert. Schwester hat ohne jede Beschwerden 2 Tage damit gearbeitet.

5. Frl. N., Barmen.

Diagnose: Rhinitis hypertrophicans chron. bil. (sehr grosse blutreiche untere Muscheln, bds. Siebbein und Keilbein mit sehr grossen Polypen, ca. 18 bds., schon ausgeräumt, r. Empyem der Oberkieferhöhle, l. Pyosinus der Kieferhöhle).

Therapie: Geringes Tropfen nach der Operation. Bei der Entfernung des Tampons auf der rechten Seite (seitens meines Kollegen) trat eine mässige Blutung ein; erneute Stypticinwatte brachte dieselbe sofort zum Stehen. Auf der anderen Seite wartete ich 3 Tage und konnte ohne jede Blutung den Tampon entfernen, ebenso wie vorher keine Blutung eingetreten war.

6. Herr N., Blankenburg a. H., Obersekundaner.

Diagnose: Rhinitis hypertrophicans chron. bil.

Therapie: Schere und Schlinge. Stypticinwattetamponade. Geringes Nachtropfen. Nach 2 Tagen Entfernung ohne Blutung. Xeroforminsufflation.

7. Frl. N., Göttingen. Kindergärtnerin.

Diagnose: Rhinitis hypertrophicans chron. bil. (sehr gross).

Therapie: Schere und Schlinge. Stypticinwattetamponade. Keine Blutung. Nach 2 Tagen Entfernung ohne Blutung. Xeroform.

8. Herr N., Roringen, Kaufmann.

Diagnose: Rhinitis hypertrophicans chron.

Therapie: Schere und Schlinge. Stypticinwattetamponade. Tropfende Blutung einige Stunden. Nach 2 Tagen Entfernung.

9. Frau Vizepräsident N., St. Paul, Nordamerika.

Diagnose: Rhinitis hypertrophicans chron.

Therapie: Schere und Schlinge. Bds. ohne jede Blutung gut.

10. Herr N., Rechtsanwalt, Göttingen.

Diagnose: Rhinitis hypertrophicans chron.

Therapie: Turbinotomie bds. mit Schere und Schlinge. R. starke Blutung. Tamponade mit Watte. L. Stypticinwatte. Tamponade. R. Nach 2 Tagen Entfernung. Blutet nach. Stypticinwatte. Dann gut. L. Heraus nach 2 Tagen. Gut.

11. Herr N., Restaurateur, Göttingen.

Diagnose: Rhinitis hypertrophicans chron.

Therapie: Turbinotomie bds. mit Schere und Schlinge. Bds. Stypticinwattetamponade, gut. Nach 2 Tagen Entfernung ohne Blutung. Xeroformpulver.

Aus dem Mitgeteilten möchte ich kurz resumieren, dass wir die Anwendung von Stypticinwatte warm empfehlen können, ganz besonders auch bei stationären Kranken. Gerade auch in meiner Privatklinik habe ich recht erfreuliche Resultate gesehen, weil hier die äusseren Verhältnisse in jeder Hinsicht günstiger liegen als in der poliklinischen Ambulanz, wo bei uns der Patient auch nach unserm Aufnahmekrankenhause gehen muss etc. Einfügen möchte ich hier noch, dass ich die Schwestern anweise, besonders darauf zu achten, dass der Patient nicht fortwährend räuspert und durch Saugbewegungen Sekret aus dem Nasenrachenraum zu entfernen sucht, was manche Patienten, besonders solche mit chronischem Rachenkatarrh, mit Vorliebe tun. Ebenso ist das fortwährende Tupfen mit Watte gegen die Nase höchst unzweckmässig.

Wenn auch zuzugeben ist, dass man öfter ohne jede Tamponade auskommen kann, so wird durch die Stypticinwatte jedenfalls der Blutverlust reduziert, und die Gefahr einer Nachblutung wesentlich hintenangehalten. Ich habe wiederholt in Fällen von Konchotomien anfangs nicht tamponiert und eine längere Zeit gewartet und event. auch Hydrogeniumlösung vorsichtig aufgetupft, habe mich aber meistens nicht entschliessen können, die Tamponade zu unterlassen. Auch ohne dass Hämophilie oder Leukämie, Arteriosklerose, Nephritis etc. nachweislich im Spiele gewesen wäre, haben wir recht unangenehme und auch anhaltende Blutungen bei Turbinotomien erlebt, die den chirurgisch denkenden Arzt wohl kaum hätten zaudern lassen können, zu tamponieren. Solche Fälle werden immer noch vorkommen.

Die erfolgreiche Anwendung erfordert allerdings eine gewisse technische Fertigkeit, die aber der Rhinologe, der gewohnt ist, das Schwellgewebe der unteren Muschel unter genauer Kontrolle des Auges zu resezieren und das hintere Ende mit der kalten Schlinge zu fassen, wohl genügend besitzt.

Wir möchten nicht mehr auf die Stypticinwattetamponade verzichten. Zu hoffen ist, dass seitens der Firma E. Merk-Darmstadt eine Abänderung der beiden Nachteile herbeigeführt wird.

XXIV.

Ueber die Anwendung der Hyperämie als Heilmittel nach Bier bei Erkrankungen der oberen Luftwege.

Von

Dr. **L. Polyák,** Primärarzt des St. Johannes-Hospitals (Budapest).

Der Zweck, welchen ich durch die Publikation nachfolgender Fälle verfolge, ist Rechnung zu legen über die Eindrücke, welche ich bei Gelegenheit der ersten Versuche bei der Anwendung des in der Rede stehenden Heilverfahrens erhalten habe. Ich habe über die ersten fünf Fälle in der Sitzung der Sektion für Hals- und Nasenkrankheiten der königlichen Gesellschaft der Aerzte zu Budapest am 30. Januar 1906 Bericht erstattet, und diesen Bericht im Orvosi Hetilap 1906 No. 7 publiziert, seither ist die Zahl der beobachteten Fälle auf 28 gestiegen, und obwohl die Mehrzahl dieser Fälle noch in Beobachtung steht, sehe ich mich veranlasst meine diesbezüglichen Beobachtungen schon heute mitzuteilen, einzig aus dem Grunde, um die Fachkollegen zu weiteren eingehenden Versuchen anzufeuern. Weitere 28 bereits abgelaufene Fälle, welche an der chirurgischen Station unseres Hospitals behandelt worden sind, hat mir Kollege Dr. W. Manninger zur Publikation überlassen, wofür ich ihm auch an dieser Stelle meinen herzlichsten Dank ausspreche. Es steht mir selbstverständlich fern, weitgehende Schlüsse aus diesem bescheidenen und noch gar nicht abgeschlossenen Material zu ziehen, ich selbst setze diese Versuche in ausgedehnterem Massstabe fort und möchte diesmal nur die Richtungen bezeichnen, in welchen solche Versuche möglicherweise Erfolg versprechen.

Es möchte den Umfang dieses Aufsatzes überflüssig erweitern ohne das Verdienst eines erschöpfenden Referates zu haben, wenn ich bei dieser Gelegenheit über sämtliche Arbeiten, welche Theorien über Wesen und Anwendung der Hyperämie, ferner die bereits bei verschiedenen chirurgischen Erkrankungen erzielten Erfolge verhandeln, ausführlich berichten wollte. Denjenigen Kollegen, die sich für diese Frage interessieren, kann ich die grundlegenden Arbeiten von Bier (1, 2) und seinen Schülern nicht genug dringend empfehlen.

Für uns sind die Publikationen von Bier's klinischem Assistenten Keppler (4, 5) von näherem Interesse, besonders jene über „Die Be-

handlung entzündlicher Erkrankungen von Kopf und Gesicht mit Stauungshyperämie" (5): in der Bonner chirurgischen Klinik und im Johannishospital sind die in den letzten zwei Jahren vorgekommenen Entzündungen und Eiterungen von Kopf und Gesicht fast sämtlich mit Stauungshyperämie behandelt worden; und die Publikation, welche über die Technik der Kopfstauung ausgezeichnete Vorschriften gibt, enthält unter anderen einen Fall von ausgedehnter eitriger Entzündung der Weichteile des Kopfes, kompliziert mit einer schon lange bestehenden und mehrmals operativ behandelten Eiterung der Nase, wo durch Stauungsbehandlung vollständige Heilung der Entzündung der Weichteile und völlige Sistierung des eitrigen Ausflusses aus der Nase erzielt wurde. Die Beschreibung dieses Falles, ferner die Erfolge, welche ich auf der chirurgischen Station unseres Krankenhauses bei chirurgischen Erkrankungen durch Anwendung der Hyperämie erzielen sah, gaben mir Anregung, die Anwendung dieses Heilverfahrens bei den Erkrankungen der oberen Luftwege zu versuchen.

Keppler's Mitteilungen (l. c.) enthalten ausser den eitrigen Erkrankungen des Mittelohres meist mit Beteiligung des Warzenforsatzes kompliziert auch einen Fall von Coupieren einer in Entwicklung begriffenen Hirnhautentzündung, ferner interessante Beobachtungen über Behandlung von Epilepsie, Chorea und nervösem Kopfschmerz durch Kopfstauung. Hierauf folgen zwei Fälle, bei denen ein allmähliches Verschwinden des bereits ausgebildeten Abzesses bei Weichteilentzündung des Kopfes beobachtet wurde, zwei Fälle von sekundärer Parotitis wurden mit gleichem Erfolge behandelt, ebenso zwei Fälle von akuter Dacryocystitis, 13 Fälle von Erysipel, und schliesslich vier Fälle von eitriger Entzündung des Kiefers, von welchen einmal der Oberkiefer und dreimal der Unterkiefer krank gefunden wurde. Keppler gebührt die Idee, die Anwendung der Methode auf spezielle Gebiete auszubreiten, er schliesst seine Arbeit mit folgenden Sätzen: „Wie die vorstehenden Ausführungen zeigen, haben wir die Stauungsbehandlung bei einer ganzen Reihe der verschiedenartigsten Erkrankungen zur Anwendung gebracht, nichts destoweniger sind wir aber der Ueberzeugung, dass ihr Indikationsgebiet hiermit noch keineswegs erschöpft ist. Wohl die grössere Anzahl derjenigen Patienten, welche wir erfolgreich mit Kopfstauung behandelt haben, gelangt für gewöhnlich nicht in die Hände der Chirurgen; sie pflegen die Hilfe des Otiater, des Ophthalmologen in Anspruch zu nehmen und fallen nur hin und wieder, meist bei dem Bestehen besonderer Komplikationen dem Chirurgen zu. Andere Erkrankungen wieder, welche nicht minder für die Hyperämiebehandlung geeignet erscheinen, sind uns gar nicht oder nur ganz vereinzelt begegnet. Es wäre deshalb zu wünschen, wenn sich die Spezialisten mit ihrem viel reicheren und ausgedehnteren Material mehr als bisher der Bindenstauung bedienen wollten. Ein Versuch bei den verschiedenen Entzündungsformen der Konjunktiva, sowie den eitrigen Erkrankungen der Nase und ihrer Nebenhöhlen erscheint uns beispielsweise besonders interessant und aussichtsvoll. Wir glauben überdies umsomehr zu solchen

Versuchen raten zu können, als wir in allen unseren Fällen wenigstens eine Besserung der subjektiven Beschwerden konstatieren konnten; es ist das eine Beobachtung, die uns schon bei der eitrigen Hirnhautentzündung immer wieder zu erneuten Versuchen ermuntert hat. Ob und in wie weit ausserdem eine heilende Kraft für die in Vorschlag gebrachten Erkrankungsformen von der Hyperämisierung zu erwarten ist, vermögen wir bei dem Fehlen eigener Beobachtungen natürlich nicht zu sagen. Bei den von uns behandelten Fällen können wir aber für den guten Erfolg einstehen und, wer hier nach den von uns entwickelten Prinzipien die Behandlung handhabt, der wird sicherlich rasch ein Freund der neuen Methode werden".

Hochhaus (10) behandelte 36 Fälle von ausgesprochener Diphtherie meist mittleren Grades mit Kopfstauung und fand, dass die örtlichen Erscheinungen im Rachen durchweg recht schnell zurückgehen, in drei bis vier Tagen waren die Beläge abgestossen. Es darf aber nicht unerwähnt bleiben, dass die Mehrzahl der Fälle auch mit Injektionen von Heilserum behandelt war, nur gewann er den Eindruck, dass der Heilungsvorgang nach Stauung schneller erfolgt als man es nach der Anwendung des Heilserums zu beobachten gewohnt ist. Ferner behandelte er 12 Fälle von Angina, fast durchwegs Erwachsene, das Resultat war aber nicht ganz so günstig wie bei Diphtherie; auffallend war die meist bald nach dem Beginn der Behandlung eintretende Besserung des subjektiven Befindens, die Linderung der Schmerzen am Halse, besonders beim Schlucken, aber eine Abkürzung des örtlichen Entzündungsprozesses schien doch nicht so deutlich zu sein, nur in drei Fällen ging Schwellung und Röte im Halse so schnell zurück, wie man bei spontanem Ablauf wohl kaum hätte erwarten können. Die Publikation enthält ferner die Behandlung von sieben Fällen von Gesichtserysipel mit sehr gutem Erfolge.

Prym (6) kam, angeregt durch die Erfolge, welche in der Bonner chirurgischen Klinik durch Anwendung von Saugapparaten erzielt worden sind, und über welche Klapp (7) berichtet hat, auf den Gedanken, auch die entzündlichen Erkrankungen der Tonsillen mit Saugapparaten zu behandeln. Er konstruierte zu diesem Zwecke ein mit einem Rohre armiertes Saugglas, die Luft wird durch einen an dem peripheren Ende sitzenden Gummiballon verdünnt. Es ist notwendig Saugläser verschiedener Grösse zu besitzen. Das richtig sitzende Saugglas macht keine Schmerzen, selbst bei akuter Angina wird es ohne Beschwerden ertragen. Nur eine Unbequemlichkeit macht sich geltend: starker Speichelfluss, deshalb sollen bettlägerige Kranken sich auf den Bauch legen, ambulante Kranke behandelt man am besten, während sie mit leicht vorgebeugtem Oberkörper und Kopf sitzen. Das Saugglas wurde selten länger als 5 Minuten appliziert, dann eine Pause gemacht, bei doppelseitiger Erkrankung mit der anderen Seite gewechselt und jede Tonsille mehrmals der Behandlung unterworfen. Prym hat in keinem Falle einen Nachteil für den Kranken infolge der lokalen Behandlung gesehen, die subjektive Erleichterung tritt meist sofort ein.

Letztere ist am ausgesprochensten in den Fällen akuter Anginen, in welchen seröseitrige Durchtränkung des Gewebes starke Schwellung der Tonsillen verursacht. Die Tonsille wird hier unter dem Saugglas wie ein Schwamm ausgepresst und entleert trübe Flüssigkeit. In solchen Fällen konnten Kranke, die vorher keine Nahrung zu sich nahmen, wieder schlucken und essen. Bei Angina lacunaris sind Pröpfe nur ausnahmsweise während der Applikation des Instrumentes herausbefördert worden. Subjektive Erleichterung trat aber ein, wenn neben den Pröpfen die Tonsille durchtränkt und geschwellt war. Das gleiche gilt von den mit Membranbildung einhergehenden Anginen. Die Hypertrophie der Tonsillen der Kinder konnte durch die Saugtherapie nicht beeinflusst werden, hingegen hat Verf. in einigen Fällen von chronischer Angina (womit Ansammlung von Speiseresten und Sekreten in Taschen der Tonsille zu weissen Pröpfen gemeint sind) schöne Erfolge erzielt.

Ich habe die Hyperämie als Heilmittel bei den Erkrankungen der oberen Luftwege bis jetzt in zwei Formen angewendet, erstens als passive oder Stauungshyperämie, durch Anlegung einer elastischen Binde tief unten am Halse, zweitens in der gemischten Form von aktiver und passiver Hyperämie durch die Anwendung von Luftverdünnung mit Hilfe meiner zu diesem Zwecke konstruierten Saugapparate.

Zur Anwendung der Stauungshyperämie habe ich mich zu den Vorschriften von Keppler (5) gehalten und gefunden, dass die von ihm gegebenen Vorschriften der Technik, welche ich in den Folgenden zurückgeben werde, keiner wesentlichen Verbesserung bedürfen: „Es liegt auf der Hand, dass die anatomischen Verhältnisse der Bindenstauung bei Kopfaffektionen von vorne herein einen engbegrenzten Raum anweisen, das schnürende Band kann eben nur um den Hals des Pat. befestigt werden, eine Notwendigkeit, der man für den ersten Augenblick allerdings mit einiger Besorgnis begegnen könnte. Es wird aber sehr bald einleuchten, dass eine solche durch nichts begründet ist. Die aussordentlich starke Gefässversorgung von Kopf und Gesicht bringt es mit sich, dass schon bei relativ geringfügiger Abschnürung eine verhältnismässig starke Hyperämie dieser Teile zu erzielen ist. Es ist nicht nötig, dass analog den Gliedmassen nun auch der Hals des Patienten in mehreren Gängen von einer Stauungsbinde fest umschlungen wird, mit einem einfachen elastischen Bande ist hier dasselbe zu erreichen. Wir haben uns in unseren Fällen von Kopfstauung ausschliesslich auf die Anwendung eines einfachen Baumwollgummibandes beschränken können, das bei einer Breite von durchschnittlich 3 cm (bei Kindern 2 cm!) dem Hals des Patienten nach Art eines Strumpfbandes unter gelindem Druck angelegt wird. Die Länge des Bandes lassen wir beinahe bis an die Halsweite des Patienten heranreichen; an dem einen Ende mit einem Hacken, an dem anderen mit einer Anzahl verschieden weit, d. i. hintereinanderstehenden Oesen versehen, wird mit einem nach angeführter Regel verpassten Bande, jedwede Stauung innerhalb der angemessenen Grenzen zu ermöglichen sein; auch lässt sich ohne

jede Schwierigkeit ein Wechsel des jeweiligen Stauungsgrades vollziehen, man braucht nur eine entferntere oder näherstehende Oese zu benutzen, um den Stauungsgrad nach Belieben zu erhöhen oder herabzumindern. Für Fälle, in denen der gewünschte Grad von Hyperämie mit Hilfe des einfachen Gummibandes nicht gut zu erreichen ist, glauben wir in erster Linie auf den Henle'schen Apparat verweisen zu sollen; es ist das ein Hohlschlauch, der mit einem Gebläse versehen, vom Munde des Kranken selbst aufgeblasen werden kann, derselbe ermöglicht im allgemeinen stärkere Grade von Stauung, ohne an Ort und Stelle lästige Druckwirkungen zu verursachen; er wird aber schon seiner Fülle wegen im allgemeinen nur wenig von seinem Träger geschätzt und speziell zur Nachtzeit als lästiges Hindernis empfunden".

Ich habe zur Erreichung der Kopfstauung in der Privatpraxis ebenfalls die oben angegebenen strumpfbandförmigen Binden angewendet mit dem unwesentlichen Unterschiede, dass die Binden anstatt eines Baumwollgummibandes aus Reinlichkeitsrücksichten aus brauner dünner Gummibinde angefertigt worden sind. Da aber diese Binden ebenfalls bald an Elastizität einbüssen, wende ich aus Sparsamkeitsrücksichten in der Spitalspraxis Stauungsgummibinden von $1^1/_2$ m Länge und 2—3 cm Breite an, bei welchen der Verlust an Elastizität gleichgültiger ist, da er durch stärkeres Anziehen der Binde ersetzt werden kann. Die Anlegung solcher Binden in mehreren Gängen um den Hals des Patienten hat aber den Nachteil, dass sie, im Gegensatze zu den abgepassten Binden, welche später von den Patienten selbst angelegt werden können, stets die Anwesenheit und die Hände des Arztes erfordern, da der Grad der Stauung direkt von dem Anziehen der Binde abhängig ist und die Dosierung der Stauung dem Arzte vorbehalten werden muss. Allerdings ist dieser Nachteil in der Spitalspraxis, wo Aerzte stets anwesend sind, weniger von Bedeutung.

Die Binde — welcher Art sie auch sei — muss stets tief unten am Halse liegen. Besonders wichtig ist dies in den Fällen, wo wir eine Stauungshyperämie des Kehlkopfes oder des oberen Teiles der Luftröhre erreichen wollen; aber selbst in Fällen, wo dies nicht unsere Absicht ist, darf die Binde nicht auf dem Kehlkopf liegen, da sie hier unangenehme subjektive Empfindung, Gefühl von Beklommenheit und Schluckreiz verursacht, während sie auf dem unteren Teile der Luftröhre, selbst wenn die Schilddrüse etwas vergrössert ist, ohne Beschwerden vertragen wird. In dieser Lage und da ein stärkeres Anziehen der Binde in der Regel überflüssig ist, haben die meisten Patienten ihre Mahlzeiten mit angelegter Binde ganz gut einnehmen können.

Druckerscheinungen am Halse, wie sie durch längeres Liegen der Binde hervorgerufen werden könnten, habe ich bis jetzt nicht beobachtet, der mässige Druck lässt solche Störungen hier hoffentlich zumeist vermeiden. Ist die Haut sehr empfindlich, so rät Keppler (l. c.) „mit einer einfachen Lage einer gewöhnlichen Mullbinde zu unterfüttern, eventuell durch tägliche Waschungen mit Kampherspiritus eine Abhärtung der Haut

anzustreben. Kleine Druckusuren bilden keine Kontraindikation gegen die Fortsetzung der Behandlung, sie pflegen sich bei geeigneter Behandlung (Pudern) auch unter der liegenden Binde zurückzubilden. Der grösste Druck wird naturgemäss dort ausgeübt werden, wo man die Binde einhakt. Diese Stelle soll also auf die Nackenhaut verlegt werden und wird durch Unterpolsterung mit einer kleinen Platte Filz gemildert."

Das Tragen der Binde verursacht den Kranken in der Regel kaum irgend welche nennenswerte unangenehme Gefühle, abgesehen von den mehr subjektiven Eindrücken, welche in den ersten paar Minuten nach Anlegen der Binde zum ersten Male sich melden, zumeist der ungewohnten Situation zuzuschreiben sind und nach Ablauf von einigen Minuten gewöhnlich verschwinden. Etwas Beengung und Unbequemlichkeit ist es nur, was die meisten Kranken erwähnen, ausser, wenn die Binde zu eng ist, Falten wirft oder die Haut eingezwickt hat. Letztgenannten Beschwerden muss natürlich sofort abgeholfen werden, sonst habe ich aber die Erfahrung gemacht, dass die Kranken sich sehr bald an das Tragen der Binde gewöhnen. Die Patienten fühlen im Anfang das Gesicht etwas wärmer und völler, das Gesicht wird in der Tat röter, manchmal etwas livid, mit einem Stich ins Bläuliche, später wird das Gesicht etwas gedunsen und einige Patienten fühlten eine unbedeutende Spannung der Wangen oder der Augenlider. Keppler (l. c.) hat in Fällen, wo die Erkrankung mit entzündlichen Komplikationen der Weichteilbedeckungen einherging, bald auch am Orte der Entzündung ein rotes feuriges Oedem beobachtet: Renner (8) erwähnt die Verstopfung der Nasengänge und eine etwas belegte Stimme, letztere als Folge einer ödematösen Schwellung der Schleimhaut der Stimmbänder. Ich habe bisher in Fällen, wo Nasenschleimhäute oder Kehlkopf gesund waren, weder das eine, noch das andere Symptom beobachtet, womit ich nicht leugnen will, dass solche Veränderungen a priori erwartet werden konnten.

Ueber schädlichen Einfluss der Kopfstauung hat bis jetzt kein Beobachter berichtet, ich habe hierüber auch keine schlechten Erfahrungen gesammelt, höchstens könnte ich erwähnen, dass einige Patienten, nach 2—3 Tagen über vorübergehende Schmerzen am Halse, welche gegen die Ohren ausstrahlen, klagten, diese Schmerzen sind aber nicht intensiv und rühren wahrscheinlich vom gelinden Druck, welche die nicht einmal stärker gespannte Binde auf die Nn. auriculares ausübt, her. Die Schmerzen dürfen nicht mit den gegen die Ohren ausstrahlenden Schmerzen der mit Perichondritis behafteten Larynxphthisiker verwechselt werden, umsomehr, da letztere Schmerzen, wie später davon die Rede sein wird, durch die Stauung sehr schnell gelindert werden.

Da über die Anwendung der Kopfstauung bei Kehlkopfkrankheiten und besonders bei Tuberkulose meines Wissens noch keine Publikationen vorliegen, so möchte ich hier einige prinzipielle Bedenken, soweit dies auf Grund meiner bisherigen Beobachtungen statthaft ist, beseitigen. Ich habe recht grosse Bedenken gehabt, die Kopfstauung bei Kehlkopftuberkulose

anzuwenden, da ich logischerweise annehmen musste, dass vorhandene Schwellungen und Oedeme durch die Stauung noch gesteigert werden könnten und ein akutes Larynxödem der unerwünschte Erfolg meiner Heilversuche sein könnte. Ich habe auch den ersten Versuch, bei einer Patientin, welche schon früher tracheotomiert wurde, gemacht und weder hier, noch in den späteren Fällen Zeichen von ernsteren Oedemen, als Folgen der Stauung beobachtet, wovon ich weiter unten berichten werde.

Keppler (l. c.) hat selbst bei Arteriosklerotikern verschiedentlich zur Kopfstauung greifen dürfen, ohne je eine schädliche Einwirkung zu erleben.

Was die Zeit der Stauung anlangt, so haben Bier und Keppler längere Stauungsperioden für angezeigt gehalten und die Kopfstauung auf durchschnittlich 20—22 Stunden pro die ausgedehnt, im grossen und ganzen aber den individuellen Verhältnissen Rechnung getragen. Ihre Vorschriften gelten aber nicht für Larynxkranke, wo die speziellen Verhältnisse eine besondere Vorsicht verlangen. Im allgemeinen habe ich bis jetzt die Kopfstauung bei Nasen- und Rachenkrankheiten im Durchschnitt 8—12 Stunden pro die angewendet, mit den nötigen Unterbrechungen, so dass diese Zeit 2—3mal durch 1—$1^1/_2$stündige Pausen unterbrochen wurde. Bei Kehlkopfkrankheiten habe ich die Binde im Anfange 2—3mal täglich 30 Minuten lang, jetzt 1 Stunde lang, angewendet und die Wirkung, besonders im Anfange stets mit dem Spiegel kontrolliert; nur dort, wo die Stauung gut vertragen wurde, bin ich mit der Zeit gestiegen, so dass ich jetzt Larynxphthisiker in Behandlung habe, welche die Binde 8—10 Stunden pro die ohne jede Beschwerde tragen.

Hinsichtlich der Wirkung der Kopfstauung sagt Keppler (5) „können wir im wesentlichen nur das bestätigen, was für die Extremitäten bereits genauer beschrieben ist; wie bei allen anderen Erkrankungen, wo immer die Stauung angezeigt ist, so sticht auch hier wieder die schmerzstillende Eigenschaft des Mittels am meisten in die Augen; die rasche Linderung oder gar Stillung der Schmerzen ist hier wie dort eines der konstantesten und meist sehr rasch auftretenden Symptome; Kranke, die Nächte hindurch vergebens Schlaf gesucht, finden manchmal schon nach einmaliger Anwendung die ersehnte Ruhe wieder; grosse Drüsenpakete, die bei leisester Berührung zu lauten Schmerzensäusserungen Anlass geben, sind nach kurzer Hyperämisierung manchmal selbst gegen starke Druckwirkungen völlig indolent geworden und man sieht ihren Träger, der heute noch vor Schmerzen kaum den Kopf zu rühren wagte, womöglich morgen schon ausgiebige Bewegungen ungestraft vollführen. Der innige Zusammenhang zwischen Hyperämie und Schmerzstillung dürfte aber durch nichts eklatanter erwiesen sein, als durch die oft zu machende Erfahrung, dass in der kurzen Zeit der Stauungspause die alten Schmerzen wieder von neuem auftreten. Solche Beobachtungen pflegen den Kranken meist rasch mit unserem Mittel zu befreunden, und es ist mehr wie erklärlich, wenn wir ihn mitunter von selbst auf ein vorzeitiges Wiederanlegen der Binde drängen hören. So hat also die prompte Linderung der Schmerzen als die prägnanteste und

auffälligste Erscheinung des Mittels zu gelten, und wenn wir weiterhin diese Erscheinung kaum in einem unserer Fälle vermisst haben, so dürfte sie als Symptom von grosser Konstanz gewissermassen die Quittung über den richtigen Grad der Stauung abgeben."

Ich kann diese Sätze Keppler's fast vollinhaltlich bestätigen, auch in meinen Fällen war die erste und auffallendste Wirkung der Kopfstauung die rasche Linderung der Schmerzen. Ich sah unter der Binde heftige Kopfschmerzen in einigen Minuten nachgeben und Schlingbeschwerden, welche bei akuten Tonsillitiden oder Pharyngitiden die Kranken zwangen, 2—3 Tage lang ohne Essen, ja oft ohne Trinken zu bleiben, nur um die peinlichen Schmerzen beim Schlucken zu vermeiden, nach Anlegen der Binde derart vermindern, dass die Kranken im Stande waren nach 10 Minuten Getränke, und nach 1 Stunde auch solidere Speisen mit unbedeutenden oder gar keinen Schmerzen zu schlucken, obzwar das objektive Bild der Erkrankung noch keine Besserung zeigte. Ist dies bei akuten Erkrankungen, welche in einigen Tagen doch ablaufen, schon wertvoll, so ist es noch unvergleichlich wichtiger, bei der Dysphagie der Kehlkopfphthisiker, wo doch alle unsere Anästhetika nach kurzem Gebrauche versagen. Ich habe solche Kranke, welche wegen Perichondritis an heftigen, gegen die Ohren ausstrahlenden Schmerzen beim Speisen- und selbst beim Speichelschlucken litten, $^1/_2$ Stunde nach Anlegung der Binde und mit dieser Binde eine regelrechte Mahlzeit mit ganz unbedeutenden Schmerzen einnehmen gesehen. Wenn wir uns erinnern, dass selbst bei Kranken, wo der Arzt mit Hilfe von Kokain oder Anästhesin vor jeder Mahlzeit den Kehlkopf so weit als möglich unempfindlich macht, das Schlucken doch nicht ganz ohne Schmerzen geht, und jedenfalls durch die Parästhesien, welche diese Mittel verursachen, wie Knotengefühl oder das Gefühl von Geschwollensein arg gestört ist, und noch dabei bedenken, dass sehr wenig Kranke nur in der Lage sind sich den Luxus einer Anästhesierung vor jeder Mahlzeit zu erlauben und dass diese Möglichkeit jetzt durch die Kopfstauung nach einer Zeit ohne ärztliche Hilfe und mit viel besserem Erfolge erreicht werden kann, so müssen wir sagen, dass die Anwendung der Binde selbst dann angezeigt bleibt, wenn die späteren Erfahrungen zeigen möchten, dass durch dieses Heilverfahren die Krankheit selbst nicht gebessert werden kann.

Ich habe ferner auch die Erfahrung gemacht, dass die Linderung der Schmerzen besonders im Anfange in innigem Zusammenhange mit der erreichten Hyperämie steht und dass die Schmerzen in den Stauungspausen, oder während der Nacht, wo meine Kranke bis jetzt die Binde noch nicht trugen, wenn bis dahin noch keine Besserung der lokalen Erkrankung erfolgt ist, zurückkehren und ebenso wie Keppler habe ich das baldige Schwinden dieser Schmerzen nach Wiederanlegen der Binde beobachtet.

Die andere Art der Anwendung der Hyperämie als Heilmittel besteht in der Anwendung von Saugapparaten. Ich habe mir zu diesem Zwecke die von Prym (6) empfohlenen Saugglöser für die Tonsillen von Eschbaum in Bonn kommen lassen, aber bald erfahren, dass diese Gläser

dem angegebenen Zwecke nicht vollkommen entsprechen, einmal, weil sie den nötigen festen Griff nicht zulassen und andererseits, weil die aufgesaugten Sekrete direkt in den Saugballon gelangen, dessen Reinigung mit Lysol oder Sublimatlösung, wie Prym es angibt, mir doch nicht ganz beruhigend vorkam. Da ich aber entschlossen war, solche Saugapparate auch bei Erkrankungen des Nasenrachenraums, der hinteren Rachenwand und bei phlegmonöser Entzündung der Tonsillen am vorderen Gaumenbogen und weichen Gaumen anwenden, so habe ich durch die Firma Garay u. Co., Budapest, Kossuthgasse 1 zu diesen Zwecken geeignete Sauggläser herstellen lassen, wie sie in verkleinertem Massstabe an beigefügter Zeichnung sichtbar sind.

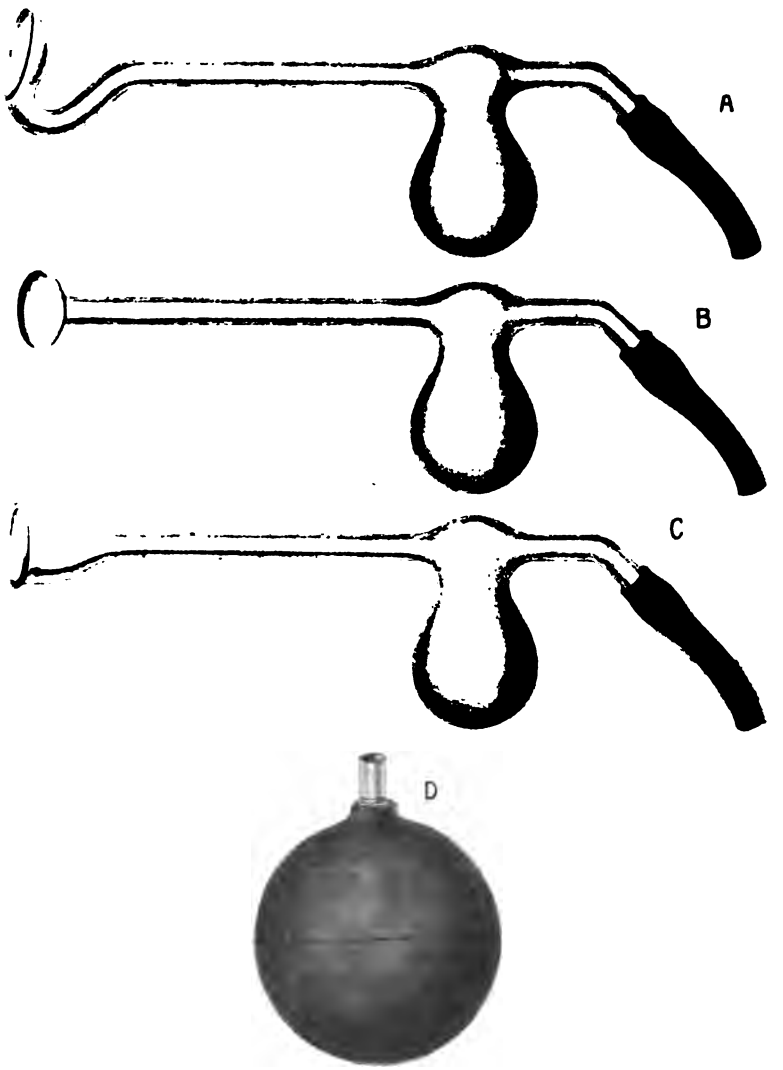

Das Prinzip dieser Sauggläser, welche aus starker Glasröhre verfertigt sind, ist, dass die angesaugten Sekrete nicht in den leicht anzusetzenden Ballon, sondern in eine an den Apparat angebrachte Glaskugel, welche gleichzeitig als fester Griff dient, gelangen. Die Reinigung der Gläser geschieht am besten durch Auskochen, der Ballon selbst kommt mit Sekreten gar nicht in Berührung und braucht nicht vor jedesmaligem Gebrauche gereinigt werden, was das Verfahren wesentlich vereinfacht.

Für den Nasenrachenraum habe ich die Form von Figur A entsprechend gefunden, die Biegung ist zumeist der Kurette von Gottstein ähnlich, die Oeffnung ist breitoval und wird in drei Grössen verfertigt, die kleinste ist 22 mm hoch und 15 mm breit, die mittlere 25 mm hoch und 20 mm breit und die grosse 30 mm hoch und 25 mm breit. Ich habe früher versucht um sicher an das Rachendach und Bursa pharyngea zu gelangen, dem Instrumente eine grössere Biegung, etwa wie die der Kurette von Delstanche zu geben, der Apparat hat sich aber beim Saugen nicht angelegt und war völlig unbrauchbar; dagegen habe ich mich überzeugt, dass mit dem jetzigen Instrumente Rachendach und Bursa sehr gut ausgesaugt werden können.

Für die Tonsillen dient das Instrument B, welches am Saugende dem Prym'schen Instrumente ähnlich ist und für rechte und linke Tonsille besonders angefertigt, ebenfalls in drei Grössen (1. 20 mm hoch 12 mm breit; 2. 25 mm hoch 15 mm breit; 3. 30 mm hoch 20 mm breit) angewendet wird.

Instrument C dient doppelten Zwecken, ist erstens an der hinteren Rachenwand brauchbar und kann ausserdem bei Phlegmone der Tonsillen, wenn eine kleine Incision vorn am weichen Gaumen an der üblichen Stelle gemacht worden ist, angewendet werden. Die Oeffnung ist rund, die drei Grössen haben einen Durchmesser von 20, 25 und 30 mm.

Dass die Sauggläser A und B ziemlich flach gearbeitet werden müssen, erfolgt aus den lokalen Verhältnissen; Formen wie sie an den Abbildungen sichtbar sind, entprechen diesen Bedingungen vollkommen. Sehr wichtig ist, dass die Ränder der Fenster, welche mit der Schleimhaut in Berührung kommen, vollkommen glatt, nicht sehr dünn und dabei gut abgerundet sein sollen, um Verletzungen zu vermeiden. Der freie Rand muss mindestens $1^1/_2$ mm dick sein, sonst können bei stärkerem Saugen eventuell Dekubitusgeschwüre oder wenigstens submuköse Blutungen entstehen.

Das Einführen dieser Instrumente geschieht in der Regel ganz anstandslos. Auf die entzündeten Tonsillen kann das Saugglas gewöhnlich ohne Würgen aufgesetzt werden, worauf die Luft durch mässiges Zusammenpressen des Ballons verdünnt und die Tonsille angesaugt wird. Im Nasenrachenraume kann natürlich kein Instrument ohne etwas Würgen eingeführt werden, die Sache ist aber nicht schlimmer, wie bei Einführung des zur Pinselung üblichen Wattetampons, dagegen macht hier das Anlegen des Glases und der Beginn des Saugaktes mehr Schwierigkeiten, es gehört eine

gewisse Uebung dazu, um das Glas derartig anlegen zu können, dass die Saugung sofort gelingt. Die Anlegung des Instrumentes C auf die hintere Rachenwand oder den weichen Gaumen ist die leichteste Aufgabe und dabei am meisten geeignet dazu, um die Wirkung des Saugens mit dem Auge zu kontrollieren. Die Anwendung von Zungenspateln ist bei der Einführung der Saugapparate überflüssig.

Anfänger werden leicht den Fehler begehen, den Ballon stark zusammenzudrücken und damit das Saugen in einem unstatthaft kräftigen Masse anwenden. Dies ist in der Regel überflüssig, schon sehr geringe Grade des Saugens genügen, um den erwünschten Effekt zu erzielen und speziell die Schmerzen zu lindern. Sitzt das Glas richtig und wird nicht allzu kräftig gesaugt, denn verursacht es keine Schmerzen und wird ohne Beschwerden, ohne Würgen Minuten lang vertragen, selbst bei Phlegmonen, welche sonst schon auf leichte Berührung stark schmerzen. Ist die Anwendung der Apparate schmerzhaft, so liegt das entweder an zu starkem Saugen oder die Ränder des Fensters sind uneben oder aus zu dünnem Glase.

Die Wirkung des Saugens ist — den Nasenrachenraum ausgenommen — während des Aktes mit dem Auge zu kontrollieren. Entsprechend dem Masse des Saugens werden die in das Fenster eingesogenen Weichteile intensiv purpur- bis blaurot, dabei entwickelt sich auf der Schleimhautoberfläche eine intensive Sekretion der Schleimdrüsen. Wie intensiv diese Sekretion ist, lässt sich am besten indirekt an dem Effekte in dem Nasenrachenraume beurteilen, wo harte fest klebende grosse Krusten und Borken, welche sonst mit Wattetampons nur nach wiederholten Versuchen und unter Blutung stückweise ausgewischt werden konnten, nun unter der Wirkung der Luftverdünnung in 1—2 Minuten mit Leichtigkeit in toto abgesaugt werden. Ist Vorsicht bei Anwenden des Saugens, wie Bier (1) und Klapp (7) betonen, schon bei Applikation auf der Haut notwendig und häufige Unterbrechungen erwünscht, so gilt dies noch mehr bei der Anwendung auf die Schleimhäute; gewöhnlich genügen 4—5 Minuten um nicht nur Hyperämie, sondern sichtbares Oedem der angesaugten Partien zu erreichen. Soll das Saugen fortgesetzt werden, so sind 5—10 Minuten abzuwarten, bis das Oedem teilweise schwindet, bevor das Glas wieder angesetzt wird.

Ich habe das Saugglas bis jetzt nicht öfter als zweimal täglich, und dann höchstens dreimal 5 Minuten lang mit entsprechenden Unterbrechungen angewendet und glaube, dass dies im allgemeinen genügt, um so mehr, da ich in der übrigen Zeit daneben die Kopfstauung anwende.

Die Wirkung der durch das richtig angewendete Saugglas erzielten Hyperämie ist in erster Linie ebenfalls die bedeutende und speziell hier oft in einigen Sekunden eintretende Linderung der Schmerzen, daneben lassen sich aber noch andere recht interessante Erscheinungen beobachten. Des schnellen Absaugens von Krusten im Nasenrachenraume habe ich bereits oben Erwähnung getan, nicht weniger wichtig ist aber die Be-

obachtung, welche ich an entzündlich vergrösserten Tonsillen gleich Prym (l. c.) machte, wo die Verkleinerung der Tonsillen sichtbar stattfindet und die Tonsille sich in fünf Minuten fast um den dritten Teil ihres Volumens verkleinert; ist dies auch nur vorübergehend der Fall, so ist ihr Wert doch nicht zu unterschätzen, besonders bei kleinen Kindern, wo entzündlich vergrösserte Tonsillen manchmal förmliche Atembeschwerden verursachen. Auch bei phlegmonöser Entzündung der Tonsille habe ich nach kleiner Inzision, wo kein Eiter sich entleerte, nach kurzem Saugen Schwellung des peritonsillären Gewebes und Oedem der Uvula sich wesentlich verkleinern gesehen.

Da die Patienten während des Saugens minutenlang mit offenem Munde unbeweglich sitzen und dabei weder schlucken noch spucken dürfen, so ist es selbstverständlich, dass sich der Speichel im Munde ansammelt. Um den Abfluss nach dem Rachen und die dadurch hervorgerufene Würgebewegungen zu verhindern, genügt es, wenn die Kranken den Kopf leicht nach vorne gebeugt halten, und den Speichel in eine unter dem Kinn gehaltene Eiterschale fliessen lassen. Bei einigen Kranken ist der Speichelfluss während des Saugaktes etwas gesteigert. Ich war aber niemals gezwungen, bettlägerige Kranke, wie Prym vorschlägt, auf den Bauch legen, und den Kopf über den Rand des Bettes schauen zu lassen.

Ich habe in dem vorangehenden Teile meiner Arbeit alles getreu wiederzugeben gesucht, was den Laryngologen interessiert, und habe in der mir zugänglich gewesenen Literatur meines Wissens keine weitere diesbezügliche Arbeit vernachlässigt. Meine eigene Erfahrungen habe ich dagegen nur recht kurz und lückenhaft wiedergegeben, da die kleine Zahl der beobachteten Fälle und die relativ kurze Beobachtungsdauer noch nicht zulassen, definitive Schlüsse aus dem bisher Beobachteten zu ziehen und ich meine Beobachtungen in den Journalen der einzelnen Fälle niedergeschrieben habe. In dem nachfolgenden werde ich über die 28 Fälle, welche Dr. Manninger mir freundlich überliess, und über meine 28 Fälle, von denen aber nur in 10 Fällen die Beobachtung beendet ist, berichten. Immerhin glaube ich aber richtig zu handeln, wenn ich auch über die 18 Fälle, welche noch in Behandlung stehen, berichte, da die bisher gesammelten Erfahrungen doch nicht ganz ohne Interesse sind, und speziell bei den Fällen von Kehlkopftuberkulose, wo doch ein definitives Urteil nur nach monate- oder sogar jahrelanger Beobachtung zu fällen ist, werden vielleicht die hier vorgetragene Notizen genügen, um die Kollegen zu Kontrollversuchen anzuregen.

Akute Nebenhöhleneiterungen.

Fall 1. Akute Eiterung der linken Kieferhöhle.

R. W. C. konsultierte mich am 20. April 1905 in Begleitung ihres Hausarztes, Primärarzt Dr. Lumniczer, wegen einer seit 5 Wochen bestehenden linksseitigen Naseneiterung mit Fieber, Kopf- und Gesichtsschmerzen. Ich habe die Kieferhöhle vom unteren Nasengange eröffnet und mit Durchspülungen behandelt, worauf lang-

same Besserung eintrat, die vollständige Heilung erfolgte aber erst am 8. Juni. Ich habe die Heilung durch Ausspülungen 14 Tage später und weitere 4 Wochen später kontrolliert und die Höhle ganz sekretfrei gefunden.

Mitte Dezember trat aber infolge eines akuten Influenzaanfalles Schnupfen und Fieber auf, 10 Tage später liess mich Patientin wieder holen, denn sie hatte starke Schmerzen in dem rechten Oberkiefer und viel eitriges Sekret aus der linken Nase. Ich fand reichlichen Eiter im linken mittleren Nasengange, faciale Wand der Kieferhöhle etwas geschwollen und druckempfindlich, Durchleuchtung positiv. Die Oeffnung am unteren Nasengange war verheilt und Patientin hatte eine selbstverständliche Aversion gegen eine nochmalige lokale Behandlung. Eine acht Tage lang dauernde Liegekur und Aspirin 3—4 g pro die blieben ohne Erfolg, nur das Fieber hörte auf, Schmerzen und reichliche eitrige Sekretion blieben unverändert, da haben wir mit Primärarzt Dr. Lumniczer bei einer Konsultation beschlossen, die Punktion noch einige Tage zu verschieben und einen Versuch mit Kopfstauung anzustellen.

Patientin trug anfangs 2 mal täglich 2 Stunden lang, bald aber 8—10 Stunden lang täglich die in mehreren Gängen um den Hals gewickelte Gummibinde, ohne irgendwelche subjektive Beschwerden zu haben. Die Gesichtsschmerzen hörten gleich nach der ersten Anwendung der Binde auf, als interessante Nebenerscheinung zeigte sich die mässige Röte der linken Wange und ein Gefühl von schwachem Pulsiren im linken Oberkiefer während der Zeit der Stauung. Das Nasensekret war am ersten Tage reichlicher, hat aber seine Beschaffenheit innerhalb 48 Stunden geändert, ist schleimiger geworden und hat dann an Quantum abgenommen. Patientin, welche früher 10—12 Taschentücher brauchte, kam jetzt mit 3 Tüchern aus. Am fünften Tage hat die Sekretion aufgehört, nur in der Frühe ist etwas eitriges Sekret geschneuzt worden und ich fand nachmittags den mittleren Nasengang, wo ich bis jetzt täglich viel rahmartigen Eiter sah, frei. Am achten Tage waren alle Krankheitssymptome geschwunden und Patientin hat die Kopfstauung nur aus Vorsicht noch weitere 4 Tage benutzt, täglich auf 4 Stunden reduziert. Die Durchleuchtung am 12. Tage zeigte beide Kieferhöhlen hell. Seit dieser Zeit sind mehr als vier Wochen verflossen, Patientin blieb vollständig gesund.

Fall 2. Akute Eiterung beider Kieferhöhlen und der linksseitigen Siebbeinzellen.

Herr F., 30 Jahre alt, steht seit dem 28. Mai 1905 in meiner Beobachtung. Er soll früher an doppelseitiger Siebbeinzelleneiterung mit Polypenbildung gelitten haben und ist im Verlaufe von mehreren Jahren in Budapest, Wien und Reichenhall von verschiedenen Kollegen in der Nase operiert worden. Er ist auch tatsächlich von Polypen und Eiterung befreit worden so gründlich, dass ich beiderseits auch keine Reste der mittleren Muscheln mehr entdecken konnte, das Grundleiden aber, weshalb er immer Heilung gesucht hat, ist unverändert zurückgeblieben, er leidet nach wie vor an einer abnorm gesteigerten Empfindlichkeit der Schleimhäute, welche allen lokalen Behandlungsmethoden und Abhärtungskuren trotzt und dem Patienten vom Herbst bis zum Frühjahr eine lange Serie von katarrhalischen Erkrankungen der Nase und des Nasenrachens erleiden lässt. Patient konsultierte mich am 22. Januar 1906 wegen seines fünften „Schnupfens“ in diesem Winter, hatte aber ausserdem sehr heftige neuralgische Schmerzen im linken Oberkiefer, welche auch gegen das Auge und den Unterkiefer ausstrahlten; ausserdem kam sehr viel eitriges Sekret aus der rechten, noch mehr aber aber aus der linken Nase, bei Durchleuchtung blieben beide Kieferhöhlen dunkel, ich sah viel Eiter

an der lateralen Nasenwand in der Höhe des nicht mehr vorhandenen mittleren Nasenganges und eine ödematöse, Granulationsgeweben ähnliche Schwellung an der Oeffnung der Bullazelle, von wo ebenfalls Eiter floss.

Durch die Erfahrungen vom vorigen Falle aufgemuntert, schlug ich dem Patienten sofort die Stauungsbehandlung vor, und er hat die Binde am ersten Nachmittag 6 Stunden lang getragen, ohne Beschwerden zu fühlen.

23. Januar: Die Schmerzen haben sich schon gestern gelindert. Kopfstauung heute 12 Stunden lang.

24. Januar: Die Sekretion nimmt ab und ist schleimiger geworden. 12 Stunden Stauung.

25. Januar: Wesentliche Erleichterung in jeder Beziehung, Schmerzen gering, Sekret weniger. Die Stauung wird fortgesetzt, täglich 12 Stunden lang.

29. Januar: Schmerzen vollständig aufgehört. Rechte Nase sekretfrei, links etwas schleimig-eitriges Sekret im Hiatus.

31. Januar: Vollständige Heilung. Beide Nasen sekretfrei. Oedematöse Granulationen links verschwunden. Durchleuchtung beiderseits negativ.

Ich habe seither zweimal Gelegenheit gehabt, den Zustand zu kontrollieren, ein Rückfall ist nicht erfolgt.

Schnupfen.

Fall 3.

Kollege Dr. L. erkältete sich am 5. Februar 1906 und hat einen recht starken Schnupfen bekommen. Er selbst gab mir folgende Notizen: Status praesens am 6. Februar: Sehr starker Schnupfen mit Kopfschmerz und reichlichem Tränenfluss. Vormittag Kopfstauung 2 Stunden lang. Auffallend ist, dass die Sekretion sofort nach Anlegung der Binde abnahm, das früher unausgesetzt gebrauchte Taschentuch konnte jetzt $1^1/_2$ Stunden lang entbehrt werden. Subjektiv das Gefühl von mässiger Eingenommenheit des Kopfes, etwas beschleunigte Atmung. In der Pause tritt die Sekretion wieder auf. Nachmittag 2 Stunden Stauung, Sekretion hört sofort auf.

7. Februar: Wesentliche Besserung, 2×2 Stunden Stauung.

8. Februar: Schnupfen vollständig aufgehört.

Akute Entzündungen des Rachens und der Tonsillen.

Fall 4. Tonsillitis pseudomembranacea (Angina Vincenti?).

B. K. dient als Wärterin auf der Abteilung der Uteruscarcinomkranken, erkrankte am 19. Januar 1906 an hohem Fieber und heftigen linksseitigen, gegen das Ohr ausstrahlenden Kopfschmerzen.

Status praesens am 20. Januar: Temperatur 39,6° C., totale Dysphagie, am oberen Pol der linken Tonsille eine von stark gerötetem und geschwollenem Hofe umgebene pfenniggrosse, schmutziggraue Pseudomembran. Kopfstauung 1 Stunde lang, die Schmerzen hören schon nach 15 Minuten auf, Patientin kann Milch ohne Schmerzen trinken. Nach Abnehmen der Binde kehren die Schmerzen bald zurück. Nachmittag 1 Stunde Stauung, die Schmerzen hören bald wieder auf.

21. Januar: Temp. 38° C. Schmerzen weniger. 4 Stunden Stauung.

22. Januar: Fieberfrei, keine Schmerzen. Kein Belag auf der Tonsille, nur etwas Röte und Schwellung.

23. Januar: Geheilt.

Fall 5. Tonsillitis acuta.

N. S., 16 Jahre alt, erkrankte am 25. Januar 1906 mit Schüttelfrost, 40,2° C. Fieber und mässigen Schmerzen beim Schlucken. 26. Januar: Temperatur morgens 39,6° C., beide Tonsillen stark geschwollen, dunkelrot, ohne Pfröpfe. Stauung 3 × 2 Stunden. Die Schmerzen hören sofort nach Anlegen der Binde auf und kehren nicht wieder. Am nächsten Tag Temperatur 38° C. Schwellung in Abnahme, keine Schmerzen, Stauung 6 Stunden. Am 28. Januar geheilt.

In diesem Falle hat keine Verkürzung des gewöhnlichen Verlaufes stattgefunden, nur das sofortige Schwinden der Schmerzen ist bemerkenswert.

Fall 6. Akute ödematöse Entzündung des Rachens.

Frau Sch. konsultierte mich am 17. Februar 1906. Sie leidet seit 4 Tagen an Schnupfen und Husten, seit gestern sind aber sehr heftige stechende Schmerzen im Halse aufgetreten, besonders links, welche gegen die Ohren ausstrahlen. Status praesens: Grosse ödematöse blaurote Wülste an beiden Seiten der hinteren Rachenwand, besonders links, livid blaurot. Ich legte sofort die Binde auf und konnte Herrn Kollegen Dr. Lang nach 30 Minuten demonstrieren, dass Patientin, welche seit dem vorigen Tage wegen den heftigen Schmerzen keinen Tropfen Wasser zu trinken imstande war, nun ein Glas Wasser fast ohne Schmerzen auf einen Zug austrank. Nach einer Stunde Stauung war Patientin imstande, ihr Mittagessen zu sich zu nehmen, Flüssigkeiten verursachten kaum Schmerz, feste Speisen etwas mehr. Nachmittags $3^1/_2$ Stunden, abends 5 Stunden Stauung. Die Halsschmerzen traten in der Nacht (Patientin ist bis Mitternacht in einem mit Rauch gefüllten Lokale angestellt) wieder auf.

18. Februar: Heute Morgen etwas leichter. Oedem etwas weniger. Stauung 12 Stunden lang, bis Abends wesentliche Erleichterung.

19. Februar. Schlucken tut kaum weh, Oedem auf die Hälfte zurückgegangen. Stauung 12 Stunden täglich wird fortgesetzt.

23. Februar: Vollständig geheilt.

Fall 7. Tonsillitis confluens bilateralis mit nachfolgender phlegmonöser Entzündung der rechten Tonsille.

J. J., 22 Jahre alt, leidet seit 4 Tagen an hohem Fieber und starken beiderseitigen Halsschmerzen, welche beim Schlucken gegen die Ohren ausstrahlen. Sie kann seit drei Tagen gar nichts schlucken. (Ambulante Behandlung.)

Status praesens am 16. Februar, Vormittag: Beide Tonsillen sehr stark geschwollen, an der Oberfläche mit grauweissem, halbeitrigem, konfluierendem Belage bedeckt, Sprache mässig näselnd. Nach 2 × 5 Minuten langem Saugen mit dem Sauger B, wobei viel trübseröses Sekret ausgesaugt wird und sich die Tonsillen hinterher wesentlich verkleinern, beiderseits wesentliche Erleichterung, hierauf $^1/_2$ Stunde Kopfstauung. Nachmittag 3 Stunden Kopfstauung, Temperatur 37,9° C., die Schmerzen hören auf, Patientin kann gut Milch schlucken.

17. Februar: In der Nacht kehrten die Schmerzen zurück. Temp. morgens 37,4° C., abends 37,8° C. 7 Stunden Stauung, Schmerzen lassen nach, doch keine wesentliche Erleichterung.

18. Februar: Auf der rechten Seite treten starke stechende Schmerzen auf, welche gegen das Ohr ausstrahlen, Sprache wieder näselnd. Rechte Tonsille und benachbarter Teil des weichen Gaumens stärker geschwollen, Oberfläche belagfrei, Uvula gerötet. Links keine Schmerzen, kein Belag, Entzündung im Abnehmen. 8 Stunden Stauung, ohne nennenswerte Erleichterung.

19. Februar: Deutliche Zeichen einer rechtsseitigen phlegmonösen Entzündung.

5 Stunden Stauung, während welcher die Schmerzen vorübergehend nachlassen. Linke Tonsille geheilt. Temp. nachmittags 37,7° C.

20. Februar: Schwellung der r. Tonsille im Zunehmen begriffen, trotzdem relativ geringe Schmerzen, welche gegen Abend zunehmen, Temp. 38,3° C. Stauung wird fortgesetzt.

21. Februar: Temperatur morgens 38,6° C. Oedem der Uvula, sehr starke Schmerzen, kleine Inzision (6 mm lang) vorne am weichen Gaumen an der üblichen Stelle, hierauf Saugen mit dem Sauger C. ebendaselbst 3 × 5 Minuten lang. Weder nach der Inzision, noch während des Saugens wird Eiter entleert, dagegen viel blutig seröse Flüssigkeit. Nach dem Saugen geht die Schwellung des peritonsillären Gewebes und der Uvula auf die Hälfte zurück, die Schmerzen hören fast vollständig auf. Nachmittags $4^1/_2$ Stunden Stauung.

22. Februar: Temp. morgens 37,3° C., Schwellung geringer. Nach 3 × 5 Min. langem Saugen hören die Schmerzen vollständig auf. Kein Eiter. Kann gut zu Mittag und zu Abend essen. Nachmittags 7 Stunden Stauung, 3 × 5 Min. Saugen, fieberfrei.

23. Februar: Gut geschlafen, fieberfrei, keine Schmerzen, Tonsille nur wenig geschwollen, Uvula normal. 2 mal täglich 5 Min. Saugen, 6 Stunden Stauung.

24. Februar: Geheilt entlassen.

In diesem Falle kann von einer wesentlichen Verkürzung des Krankheitsverlaufes nicht die Rede sein. Die Behandlung wurde dadurch erschwert, dass Patientin ambulant behandelt war und die Anlegung der Stauungsbinde zumeist ohne ärztliche Kontrolle geschehen ist. Die Binde mag auch häufig recht locker gesessen haben, andererseits könnte sich der Umstand, dass die Schmerzen während der Stauung einmal nachgaben, ein andermal nicht, kaum erklären. Das Saugen der Tonsille (16. Febr.) hat wesentliche Erleichterung verschafft. Die Stauung selbst hat in diesem Falle die Entwicklung einer phlegmonösen Entzündung nicht verhindert, die Erscheinungen der Entzündung sind aber im Ganzen milder gewesen. Auch hat sich kein Abszess gebildet und nach kleiner Inzision mit nachfolgendem Saugen und Kopfstauung hat sich dann diese phlegmonöse Entzündung sehr rasch zurückgebildet.

Freilich lässt sich in diesem Falle die Frage, ob post oder propter hoc, noch nicht entscheiden.

Fall 8 (Dr. Manninger). Tonsillitis confluens l. d. Tonsillitis fossularis l. s.

P. M., 19 Jahre alt, Dienerin. Seit gestern starke Halsschmerzen, kann nicht schlucken.

Status praesens am 1. Februar. Temp. 39,2° C. Beide Tonsillen stark geschwollen, rechts konfluierender Belag, links nur vereinzelte weisse Pfropfen. Stauung 20 Stunden lang.

2. Februar. Temperatur normal. Rechte Seite geheilt, links noch einige Pfropfen, Schmerzen hier weniger, aber noch nicht verschwunden. Schlucken leichter. Stauung 20 Stunden lang.

3. Februar. Ganz geheilt. Dr. Manninger stellt die auffallende Tatsache fest, dass die konfluierende Entzündung der rechten Seite auf die Stauung besser reagiert hat, als die mildere Entzündung der linken Seite. Links ist vor einem Jahre Tonsillotomie gemacht worden.

Die auffallendste Wirkung der Hyperämisierung in diesen Fällen ist wohl die rasche Linderung der Schmerzen. In den Fällen 4 und 8 ist ausserdem eine Ver-

kürzung des Verlaufes recht wahrscheinlich. Zu bemerken ist noch, dass alle diese Fälle ohne jedwede innere Medikation, ohne Gurgelwässer und Umschläge, einzig mit Hyperämie behandelt worden sind.

Akute Schleimhautkatarrhe mit Krustenbildung.

Fall 9. Rhinopharyngitis et Pharyngitis acuta purulenta exsiccans.

G. V., 20 Jahre alt, Diener, leidet seit 2 Tagen an Trockenheit des Halses, mässigen Schmerzen beim Schlucken und Fremdkörpergefühl im Nasenrachenraume.

Status praesens am 17. Februar. Temp. vormittags 37,4° C. Im Nasenrachen sitzen am Dach und Hinterwand grosse trockene, stellenweise blutige Krusten, welche sich auch auf die hintere Rachenwand fortsetzen. Nach $1^1/_2$ Stunden Stauung ist der Hals weniger trocken, die Krusten lockern sich und werden teilweise ausgeworfen. Nachmittag 4 Stunden Stauung, die Schmerzen hören auf, Krusten werden ausgeworfen. Die Binde verursacht aber häufigen Schluckreiz, weshalb sie öfters abgenommen werden muss.

18. Februar. In der Nacht kehrten die Halsschmerzen zurück, doch heute früh ist der Zustand wesentlich besser. Keine Stauung.

19. Februar. Geheilt.

Fall 10. Nasenpolypen. Akute eitrige Krustenbildung der Nase, des Nasenrachens, Rachens und des Kehlkopfes.

V. J., 23 Jahre alt, Dienerin, hat früher nie Beschwerden seitens der Nase oder des Halses gehabt; vor 14 Tagen Erkältung, Fieber, Schnupfen, grosse Trockenheit in der Nase und im Halse, starke Heiserkeit.

Status praesens am 17. Februar. Fieberfrei. Innere Organe gesund. Absolut stimmlos. Weite Nasengänge, Scheidewand nach links oben verbogen. Nase voll mit halbtrockenen eitrigen Krusten. Untere Muscheln zart, eher etwas klein, im mittleren Nasengange beiderseits haselnussgrosse Schleimpolypen, an beiden mittleren Muscheln polypöse Hypertrophien, Nasenrachenraum mit trockenen Krusten ausgefüllt, welche sich auf die hintere Rachenwand fortsetzen und hier sehr fest kleben. Kehlkopflumen ober- und unterhalb der Stimmlippen enthält viel trockene Krusten, Schleimhaut überall rot, mässig geschwollen, vorderes Drittel der Taschenbänder geschwollen, ebenso die Schleimhaut der hinteren Larynxwand, Stimmlippen mässig gerötet und gedunsen. Kopfstauung 8 Stunden lang.

18. Februar. Gestern haben sich während der Stauung viel Krusten aus der Nase und dem Halse entleert; die Stimme war etwas besser, aber nur bis zum Abend. Heute spricht Patientin mit einer ziemlich kräftigen, aber auch stark heiseren Stimme. Das Gefühl der Trockenheit hat nachgelassen, Krusten verschwunden, Sekrete überall weniger und schleimig-eitrig. 10 Stunden Stauung.

20. Februar. Wesentliche subjektive Erleichterung, Stimme kräftig und nur mässig belegt, Nase krustenfrei, im Nasenrachen eitriges Sekret und nur sehr wenig Krusten, im Rachen und Kehlkopf nur wenig schleimig-eitriges Sekret, Schwellung der Taschenbänder in Abnahme, Stimmlippen blass rosafarbig, noch etwas schlaff, 10 Stunden Stauung.

22. Februar. In beiden Nasen wenig schleimig-eitriges Sekret, Nasenrachen, Rachen und Kehlkopf sekretfrei, Stimme ganz rein, Taschenbänder und Stimmlippen normal. Stauung 10 Stunden täglich wird fortgesetzt.

24. Februar. Luftwege sekretfrei. Stauung wird noch 2 Tage lang fortgesetzt und dann die Entfernung der Nasenpolypen vorgenommen.

In diesen beiden Fällen ist eine sehr schnelle Wirkung der Stauungsbehandlung wahrzunehmen, welche in der Verflüssigung und raschen Elimination der frisch gebildeten Krusten besteht; auch hat sich die Beschaffenheit des anfangs eitrigen Sekretes ziemlich schnell in eine schleimige umgewandelt. Wenn wir uns erinnern, welche Mühe und Schwierigkeiten uns gerade die Behandlung solcher akuten Katarrhe mit Krustenbildung verursacht und wie oft die angewendeten Heilversuche erfolglos bleiben, so können wir eine so prompt erfolgende Wirkung der Stauung, insofern sie sich auch in ferneren Fällen bewährt, mit Freude begrüssen.

Chronische Schleimhautkatarrhe mit Krustenbildung.

Fall 11. Rhinopharyngitis et Pharyngitis chronica purulenta exsiccans.

Z. B., 21 Jahre alt, Handarbeiterin, stand wegen chronischer Eiterung der rechten Kieferhöhle seit 3 Monaten in Behandlung. Die Höhle wurde an der lateralen Nasenwand breit eröffnet, die kreisrunde Oeffnung hat einen Durchmesser von über 2 cm und reicht bis zum Nasenboden, worauf in 4 Wochen vollständige Heilung erfolgte. Schon seit dem Beginn der Behandlung besteht ein chronischer Katarrh des Nasenrachens und des Rachens mit reichlicher Krustenbildung, welches der Patientin ein quälendes Trockenheitsgefühl verursacht. Die Krusten lösen sich von selbst nur alle 3—4 Tage, Pinselungen blieben ohne Erfolg.

15. Februar 1906. Nachmittags 3 Stunden Kopfstauung. während dessen etwas weniger Trockenheitsgefühl, aber in der Nacht kehrt der alte Zustand zurück.

16. Februar. 7 Stunden (3 + 4) Stauung. Vormittags kein Trockenheitsgefühl, nachmittags sehr starkes Brennen.

17. Februar. 8 Stunden Stauung. Sehr viel Krusten im Nasenrachen und Rachen.

18—21. Februar. Täglich 8 Stunden Stauung. Da der Zustand weder subjektiv noch objektiv eine Besserung zeigt, habe ich die Behandlung insofern abgeändert, dass ich neben der Stauung auch das Saugen anwendete. Mit Sauger A habe ich Rachendach und hintere Wand des Nasenrachens 5 Minuten lang unter geringer Luftverdünnung gesaugt, was Patientin sehr gut, ohne Schmerzen und fast ohne Würgen vertrug, die ganze grosse Kruste löste sich während des Saugens in einem Stücke ab, daneben war noch eine geringe blutig-seröse Sekretion zu beobachten. Die gesaugte Schleimhaut des Nasenrachens erschien unmittelbar nach der Prozedur etwas geschwollen, dunkelrot, mässig ödematös, jedoch bildeten sich Oedem und Verfärbung in 15 Minuten zurück. Im Rachen habe ich mit Instrument C 2 Minuten lang gesaugt, worauf sich auch hier die Krusten lösten. Grosse subjektive Erleichterung gleich unmittelbar nach dem Saugen, kein Trockenheitsgefühl. Nachmittags 5 Stunden Stauung, abends etwas Schmerzen.

22. Februar. Heute Vormittag trotz grosser Kruste im Nasenrachenraume wenig Beschwerden. Stauung 8 Stunden.

23. Februar. Die Kruste hat sich gestern von selbst gelöst, heute sitzt eine etwas kleinere im Nasenrachenraume. Rachen ist frei. Saugen des Nasenrachens 5 Minuten lang, die Kruste löst sich sofort, hinterher totale subjektive Erleichterung. Stauung Nachmittag 5 Stunden. Abends keine Schmerzen.

24. Februar. Grosse subjektive Erleichterung, Kruste vom Nasenrachen hat sich in der Früh spontan gelöst, jetzt sieht man nur schleimig eitriges Sekret. Die Behandlung wird fortgesetzt.

Fall 12. Rhinopharyngitis, Pharyngitis et Laryngitis chronica exsiccans, Rhinitis hypertrophica.

M. F., 38 Jahre alt, Lokomotivführer, leidet schon seit langer Zeit an Nasenverstopfung und Trockenheit des Halses, Würgen, Heiserkeit und eitrigem mit Krusten gemischten Auswurf. Seit 16 Tagen ist die Heiserkeit so stark, dass er kein lautes Wort sprechen kann und eine quälende Trockenheit des Halses will keiner inneren Medikation nachgeben.

Status praesens am 16. Februar 1906. Hochgradige Hypertrophien beider unteren Muscheln, mittelgrosse Leiste links am Septum. Chronischer Katarrh des Nasenrachens und Rachens mit lackierter Schleimhaut und vielen Krusten, diffuser chronischer Katarrh des Kehlkopfes, dunkelrote, mässig verdickte Stimmlippen von recht trockenem Aussehen. Stimme sehr heiser. Behandlung Nachmittag $4^1/_2$ Stunden Stauung mit einmaliger Unterbrechung, die Trockenheit hat sich über Nacht wesentlich vermindert.

17. Februar. Wesentliche subjektive Erleichterung, Stimme etwas kräftiger, Schleimhaut des Nasenrachens und Rachens feucht, nirgends Krusten, im Kehlkopf schleimig-eitriges Sekret, rote, etwas geschwollene Stimmlippen. Stauung $12^1/_2$ Stunden.

18. bis 19. Februar. Behandlung wie oben. Trockenheitsgefühl hat ganz aufgehört, Sprechen geht leichter, Stimme wohl heiser aber recht kräftig, überall feuchte Schleimhäute, Stimmlippen rosafarben, etwas weniger geschwollen.

20. bis 24. Februar. Stauung täglich 12 Stunden. Keine subjektiven Beschwerden, kein Sekret, Stimmlippen grauweiss, schlanker, Stimme noch etwas belegt. Behandlung wird fortgesetzt, nach Schwinden der Heiserkeit werden die Hypertrophien der Muscheln entfernt.

Fall 13. Rhinopharyngitis, Pharyngitis et Laryngitis chronica exsiccans, Rhinitis hypertrophica.

B. M., 23 Jahre alt, Krankenwärterin steht wegen obigen Leidens schon wochenlang in Behandlung. Auf Pinselung keine Besserung.

Status praesens am 21. Februar 1906. Sehr viele eitrige Krusten im Nasenrachen und Rachen, starkes Trockenheitsgefühl. Saugen des Nasenrachens 5 Minuten, des Rachens 2 Minuten lang, keine Kopfstauung. Nach dem Saugen grosse subjektive Erleichterung, welche aber nur Vormittag anhält, abends kehrt die Trockenheit zurück.

23. Februar. Die Krusten sollen seither sich leichter ablösen. Saugen des Nasenrachens heute nach 3 Minuten wegen stärkerem Würgen unterbrochen. Die Kruste hat sich sehr schnell abgelöst. Die Behandlung wird fortgesetzt.

Fall 14. Rhinopharyngitis et Pharyngitis chronica exsiccans.

M. A., 18 Jahre alt, Gymnasialschüler. Am 18. Dezember 1905. Submuköse Resektion der Nasenscheidewand, mit vollem Erfolge. Patient litt schon vor der Operation an chronischem Katarrh des Nasenrachens und Rachens mit Krustenbildung, die angewendeten Pinselungen brachten aber keine Erleichterung.

Am 21. Februar 1906. Saugen des Nasenrachens 5 Minuten, des Rachens 2 Minuten lang, die Krusten lösen sich sofort, die Erleichterung hält den ganzen Tag an.

23. Februar. Gestern keine Behandlung, das sujektive Gefühl trotzdem besser als in früheren Tagen. Heute etwas weniger Krusten. Saugen wie vorgestern. Die Behandlung wird fortgesetzt.

Fall 15. Rhinitis, Rhinopharyngitis et Pharyngitis chronica purulenta exsiccans, Laryngitis chronica.

M. J., 23 Jahre alt, Taglöhner, hat vor 2 Jahren eine Hernienoperation überstanden, sich bald hinterher erkältet, seitdem hustet er, wirft manchmal blutigen Schleim aus, ist stets verschleimt, wird häufig heiser. Vor 5 Wochen Schmerzen und Stechen im Halse, Heiserkeit, welche bis zum Abend stets zunahm. Schmerzen und Heiserkeit nahmen seit 2 Tagen zu. Eitriger Ohrenfluss rechts seit 3 Jahren.

Status praesens am 21. Februar. Fieberfrei. Kräftiger, gut genährter Mann, mit einer minimalen Verkürzung der linken Lungenspitze, die Auskultation selbst zeigt hier keine Abweichung von der Norm. Innere Organe sonst gesund. Nase und Nasenrachen bis zur oberen Hälfte des Rachens mit festen trockenen Krusten ausgefüllt, nach deren Entfernung die Schleimhaut gerötet, etwas eitrig belegt erscheint. Stimmlippen mässig angeschwollen, rosafarben. Stauung täglich 8 Stunden.

24. Februar. Nase und Nasenrachen seit gestern krustenfrei, Rachenschleimhaut noch etwas trocken, im Kehlkopf ist die linke Stimmlippe schon abgeblasst, Stimme reiner. Die Behandlung wird fortgesetzt.

Die Dauer der Beobachtung ist in diesen Fällen, in Anbetracht dessen, dass es sich um eine Krankheit von langem Verlaufe handelt, wo vorübergehende spontane Besserungen vorkommen können, zu kurz, um über den bisher erreichten Effekt auch nur annähernd urteilen zu können, umsoweniger, da in keinem dieser fünf Fälle die Behandlung beendet ist. Ich möchte nur auf eine Eigenschaft dieser Behandlung, speziell der Saugmethode hinweisen, nämlich auf jene, dass wir damit imstande sind, schonender und schneller wie sonst auf andere Weise, festsitzende Krusten aus dem Nasenrachen und Rachen zu entfernen und die Schleimhaut zu säubern.

Chronische Schleimhautkatarrhe.

Fall 16. Chronischer Katarrh des Nasenrachenraumes.

M. L., 28 Jahre alt, Erzieherin, stand ausser obengenannten Leiden wegen hypertrophischer Rhinitis besonders der linken unteren Muschel und starken linksseitigen Kopfschmerzen (keine Naseneiterung) in meiner Behandlung. Am 23. Januar 1906 wurde die linke untere Muschel reseziert. Glatte Heilung der Wunde in 14 Tagen, Schleimabsonderung vom Nasenrachenraume bleibt aber trotz Pinselungen unverändert und ist häufig mit Trockenheitsgefühl verbunden. Kopfschmerzen bestanden trotz der Operation weiter fort.

Vom 8. bis 16. Februar 1906. Kopfstauung täglich 5 bis 6 Stunden lang, der Kopfschmerz hat sich während der ersten Stauung gesteigert, hat aber am nächsten Tage nachgelassen, nach 3 Tagen ganz aufgehört und ist seither nicht wieder aufgetreten. Dagegen konnte der Katarrh des Nasenrachens in keinerlei Weise beeinflusst werden, Sekretion und Trockenheitsgefühl blieben unverändert, so dass die Stauung vom 17. Februar weggelassen wurde. Der Zustand hat sich seither auf 5 proz. Lapispinselungen etwas gebessert.

Fall 17. Chronischer Katarrh des Nasenrachenraumes.

K. E., 25 Jahre alt, Stud. philosoph., stand vor 2 Jahren wegen chronischer Stirn- und Kieferhöhleneiterung der rechten Seite in meiner Behandlung, die Höhlen wurden nach Resektion der mittleren Muschel durch die natürlichen Ausführungsöffnungen behandelt, die Stirnhöhle heilte in 2 Monaten, die Kieferhöhle musste durch die Fossa canina radikal operiert werden, es wurde breite Kommunikation

mit der Nasenhöhle geschaffen, die Höhle wo nötig ausgekratzt, die Wunde gegen den Mund mit primärer Naht geschlossen und die Nachbehandlung von der Nase aus gemacht. Heilung in 4 Wochen. Patient, der ein sehr fleissiger Mensch und ein grosser Neurastheniker ist, hat seit den Sinuseiterungen auch einen chronischen sekretorischen Katarrh des Nasenrachens, welcher ihm manchmal wochenlang in Ruhe lässt, seinen Gemütszustand aber sehr beunruhigt.

Status praesens am 5. Februar 1906. Patient gibt an seit 3 Wochen viel Sekret aus der rechten Nase zu haben, das Sekret soll sich hauptsächlich nach hinten gegen den Nasenrachen zu entleeren. Bei der Durchspülung der Nebenhöhlen kommen nur einige kleine Schleimfetzen aus der Stirn- und Kieferhöhle, obere Nasengang ist frei. Schleimiges Sekret im Nasenrachenraume. Patient benutzt Kopfstauung, täglich 7 bis 9 Stunden lang, keine subjektive Erleichterung, am dritten Tag trat in der Früh Kopfschmerz auf, welcher bis Nachmittag dauert, am vierten Tage etwas Spannung und Müdigkeit des rechten Auges, aber ebenfalls nur vorübergehend. Durchspülung der Höhlen negativ. Sekret gegen den Nasenrachen soll in unverminderter Menge abfliessen. Am 16. Februar lassen wir die Kopfstauung sistieren, worauf die Kopfschmerzen angeblich zurückkehren, so dass Patient am 19. Februar von selbst die Binde wieder anlegt, mit dem Erfolge, dass die Kopfschmerzen nachgeben, Stauung jetzt täglich 9 Stunden.

23. Februar. Durchspülung der Nebenhöhlen negativ. Hintere Siebbein- und Keilbeingegend sekretfrei. Es liegt kein Beweis vor, dass die vom Patienten behauptete starke Sekretion nach hinten in der Tat stattfindet, er scheint das Opfer einer Parästhesie zu sein. Jedenfalls hat aber hier die Stauung keinen Einfluss auf die subjektiven Beschwerden gehabt.

Fall 18. Bursitis pharyngea purulenta chronica.

W. M., 27 Jahre alt, Kaufmann, ist von mir Herbst 1904 wegen Hypertrophien beider unteren Muscheln operativ behandelt worden. Eine polypöse Degeneration der rechten mittleren Muschel und Eiterung aus der Bursa pharyngea ist schon damals festgestellt, und erstere im Januar 1905 beseitigt worden.

Patient stellt sich am 24. Januar 1906 vor, wegen Sekretion und Trockenheitsgefühl im Nasenrachen und Rachen. Die Bursa-Eiterung besteht noch fort, bei der Untersuchung wird auch Eiter in beiden oberen Nasengängen gefunden, doch bei exakter Untersuchung festgestellt, dass es sich um Sekret, welches beim Schnäuzen vom Nasenrachen dorthin geschleudert wird, handelt.

Da Pinselungen keine Besserung verursachten, schlug ich am 9. Februar Kopfstauung vor, 3mal täglich 2 Stunden lang, habe aber den Patienten, welcher sein Geschäft nur ungern verlässt erst am 23. Februar wieder gesehen und erfahren, dass er die Stauung nur 3 Tage lang benutzt hat, da sein Hals nach dieser Zeit von der eigenhändig ohne Kontrolle aufgelegten Binde ekzematös geworden ist. Während der Stauung hatte er Kopfschmerzen, die Nase war aber freier, dagegen der Hals nicht. Seit 2 Tagen hat er wieder die Binde angelegt.

23. Februar. Befund wie am 9. Februar. Saugen des Nasenrachens 5 Minuten lang, dann Stauung 11 Stunden lang.

24. Februar. Die subjektive Erleichterung ist zwar gering, doch sind Nase und Nasenrachen fast sekretfrei. Heute nur Stauung 12 Stunden.

In den zwei ersten Fällen war hier überhaupt keine günstige Wirkung der Stauung zu konstatieren, höchstens wenn man die Linderung der Kopfschmerzen ihr gut schreiben will. Fall 18 bedarf noch weiterer Beobachtung.

Parotitis suppurativa.

Fall 19 (Dr. Manninger). Parotitis suppurativa post typhum abd.

S. K., 32 Jahre alt, Arzt-Gattin. In der 5. Woche eines Abdominaltyphus tritt plötzlich starke Schwellung der rechten Wange auf.

Status praesens am 14. September 1905: Starke Schwellung und Oedem der rechten Wange, welche bis zu den Augenlidern reicht, die ganze Parotisgegend ist bretthart infiltriert, am unteren Pole ist in der Tiefe Fluktuation fühlbar. In lokaler Anästhesie wird mit einem 1 cm breiten Einstiche dem Eiter ein Weg geschaffen, Temperatur 39,7° C., im Eiter sind Ebert'sche Bazillen nachweisbar. Kopfstauung 20 Stunden lang,

15. September, Temp. max. 38,3°. Saugen 3mal 5 Minuten lang durch die kleine Einstichöffnung, viel Eiter und abgestorbene Drüsenpartikel entleeren sich dabei. Schwellung nach der Pause wesentlich vermindert. Stauung 20 Stunden täglich und Saugen 3mal 5 Minuten werden fortgesetzt.

16. September. Temperatur normal. Heute kommt beim Saugen nur mit etwas Detritus gemischte seröse Flüssigkeit.

20. September, Vollständige Heilung.

Fall 20 (Dr. Manninger). Parotitis suppurativa recidivans.

N. S., 17 Jahre alt, hat auf der rechten Gesichtshälfte vor einem Jahre ein ähnliches Leiden gehabt und sind ihm damals an zwei Stellen Abszesse eröffnet worden. Seit einigen Tagen sind an selber Stelle Anschwellung und Schmerzen aufgetreten.

Status praesens am 12. Februar 1906: Die rechte Parotisgegend ist im ganzen geschwollen, besonders der vordere Theil stark druckempfindlich; aus dem Ausführungsgange entleert sich auf Druck viel Eiter, mit der Sonde sind im Duct. steno. einige Krusten, aber keine Speichelsteine fühlbar. Kopfstauung 22 Stunden lang.

Am nächsten Tage ist die Empfindlichkeit wesentlich verringert. Das Sekret, welches sich auf Drücken entleert, ist mehr von seröser Beschaffenheit. Die Behandlung wird fortgesetzt.

16. Februar. Die Schwellung ist fast vollständig verschwunden, von der Drüse kommt beim Drücken etwas trüber Speichel.

19. Februar. Pat. fühlt sich subjectiv ganz wohl. Die Stauung wird noch fortgesetzt, um einer etwaigen Recidive vorzubeugen.

Angina Ludovici.

Fall 21 (Dr. Manninger).

N. K., 46 Jahre alt, Tagelöhner, ist seit 4 Tagen krank, hatte erst Schmerzen beim Schlucken, bald traten aber Athembeschwerden, hohes Fieber und starker Foetor ex ore auf.

Status praesens am 31. Januar 1906: Mund halb geöffnet, reichliche stinkende Salivation. Pat. kann gar nichts schlucken. Mundboden, Zunge und Zahnfleisch mit grauem foetidem Belage bedeckt, stellenweise kleine Geschwüre auf der Schleimhaut. An beiden Seiten ist entsprechend der submaxillären Drüsen ein bretthartes Infiltrat fühlbar, welches links hinter die Kinnspitze reicht und nach unten das Trigonum carotideum ausfüllt. Rechts unten ist in der Tiefe Fluktuation fühlbar. Temperatur 39,6° C.

In lokaler Anästhesie wird eine $1^1/_2$ cm lange Incision gemacht, worauf sich pestilent riechende, jauchige Flüssigkeit, mit nekrotischen Fetzen gemischt, ent-

leert. Links wird die Phlegmone vom Munde aus eröffnet. Kopfstauung 22 Stunden lang.

1. Februar. Temperatur 37,4—38,2° C. Pestilent riechende jauchige Sekretion, die nekrotischen Fetzen der Glandula submaxillaris können durch die kleine Oeffnung mit der Pinzette entfernt werden. Die Stauung wird fortgesetzt.

2. Februar. Temperatur 37,3—38,7°. Status idem, subjektiv wesentliche Erleichterung.

3. Februar. Lokaler Befund bedeutend gebessert. An der Stelle des jauchigen Sekretes wenig stinkender Eiter, die Stomatitis hat aufgehört, Pat. wird aber noch immer von starker Salivation gequält.

6. Februar. Schwellung und stinkende Sekretion haben aufgehört, Schlucken noch etwas erschwert, Athmung seit gestern beschleunigt infolge einer Bronchopneumonie, welche bis zum 11. Februar ausheilt.

11. Februar. Keine Abweichung mehr von der Norm. Fieberfrei. Seit drei Tagen kein Sekret. Mundboden normal.

Dr. Manninger hat in diesem Falle vergebens nach dem charakteristischen bakteriologischen Bilde der Vincent'schen Angina in der entleerten Jauche gesucht, in welcher ausschliesslich Streptokokken nachweisbar waren.

Tuberculosis linguae.

Fall 22 (Dr. Manninger).

M. A. N., 42 Jahre alt, Bauarbeiter, hat vor 4 Monaten an der linken Seite der Zunge eine linsengrosse, eiternde Anschwellung bemerkt, welche in einigen Wochen bis zur Haselnussgrösse anwuchs. Pat. hat sich in die venerische Abteilung eines Krankenhauses aufnehmen lassen, wo man anfänglich im unklaren war, ob das Geschwür luetisch oder krebsig ist. Die mikroskopische Untersuchung nach Probeexcision hat auch keine Entscheidung bringen können, und so haben sie den Patienten zuerst einer Schmierkur unterworfen und später wochenlang Jodkali nehmen lassen, ohne jeden Erfolg.

Am 8. Januar 1906 Aufnahme auf die chirurgische Station unseres Spitals mit folgendem Status praesens: An der linken Zungenhälfte ein hartes Infiltrat welches von der Zungenbasis bis zur Grenze des vorderen Drittels und medianwärts bis zur Mittellinie leicht. An der Spitze dieses Infiltrats ein mit Belag bedecktes Geschwür. Neue Probeexcision. welche diesmal das charakteristische Bild der Zungentuberkulose ergibt.

Am 12. Januar wird das Geschwür, um sekundäre Infektion und Infektion der Lungen zu vermeiden, nach vorausgehender Anästhesie mit dem Paquelin-Brenner oberflächlich verschorft; von nun an Kopfstauung 3mal 1 Stunde täglich In den ersten Tagen keine wesentliche Veränderung.

15. Februar. Die anfänglich die halbe Zunge einnehmende Infiltrat hat sich auf eine flache, ungefähr $^1/_2$ cm breite, runde Stelle verkleinert. Das Geschwür ist vollständig vernarbt.

Die Behandlung wird fortgesetzt. Um eine vollständige Heilung zu erzielen — meint Dr. Manninger —, wird wahrscheinlich eine noch mehrere Monate lang andauernde Behandlung erforderlich sein. Die bisher erreichte Besserung ist aber so rapid und auffallend, dass eine vollständige Heilung mit Wahrscheinlichkeit zu erwarten ist.

Kehlkopftuberkulose.

Unter allen denjenigen Erkrankungen, bei welchen die Anwendung der Hyperämie als Heilmittel rationell erscheint, ist — abgesehen von den akuten eitrigen Entzündungen — die Frage der Anwendbarkeit der Methode bei Kehlkopftuberkulose am wichtigsten. Sind doch, seitdem die Heilbarkeit der Kehlkopftuberkulose bewiesen worden ist, fast sämtliche Mittel des Arzneischatzes, ferner die chirurgische Behandlung, Diätetik und in letzterer Zeit auch die Anwendung des Sonnenlichtes, welch letzteres in ultima Analysi auch durch Hyperämisierung der Gewebe wirkt, in Anspruch genommen worden, um den gefürchteten Feind mit Erfolg zu bekämpfen. Es ist nicht mein Zweck, die Behandlung der Kehlkopftuberkulose hier kritisch zu besprechen, die bekannte Polypragmasie beweist ja genügend, dass die heutige Therapie noch ziemlich im Dunkeln herumtappt. Ohne einzelnen mehr bewährten Methoden, speziell der chirurgischen Behandlung nahe treten zu wollen, muss ich doch feststellen, dass alle diese Behandlungsarten an einem gemeinsamen Defekte leiden, sie sind umständlich, zumeist mit technischen Schwierigkeiten verbunden, welche verhindern, dass sie von praktischen Aerzten, welche wohl in Laryngoskopie, nicht aber in den lokalen Behandlungsmethoden geübt sind, angewendet werden können. Und gerade bei einer derartig ausgebreiteten Erkrankung, wo die Opfer der Krankheit grösstenteils der mittellosen Volksklasse angehören, ist es wichtig, nach einer einfachen, von jedem praktischen Arzte anwendbaren Heilmethode zu suchen.

Diese und ähnliche Gedanken waren es, welche mich gleich nach den ersten Versuchen mit Stauungshyperämie beschäftigten, in erster Reihe wollte ich aber weniger sanguinistische Hoffnungen in Wirklichkeit zu versetzen versuchen und die hinlänglich bewiesene und fast ausnahmslos verlässliche Wirkung der Stauungshyperämie die Linderung der Schmerzen versuchen. Ich habe von der entfernten Analogie ausgehend, welche zwischen der Tuberkulose der Knochen und Gelenke und andererseits zwischen der Kehlkopftuberkulose in gewissem Sinne besteht und andererseits mit Rücksicht auf die von Bier bei den oben genannten Erkrankungen erzielten Erfolge den Gedanken gehabt, ob man nicht die Dysphagie der Kehlkopfphthisiker mit Stauungshyperämie besser wie mit den bisher angewendeten Anaestheticis beseitigen oder zumindest lindern könnte?

Vor der Anstellung dieses Versuches mussten aber erst einige theoretische Bedenken besiegt, resp. die mit der Kopfstauung eventuell verbundenen Gefahren beseitigt werden. In der Literatur der Stauungshyperämie wird unter den örtlichen Reaktionserscheinungen eine Anschwellung und mässiges Oedem der erkrankten Teile während der Stauung beschrieben, allerdings steht zwar diese Reaktion in gleichem Verhältnisse mit der Akuität des Prozesses und ist bei akuten eitrigen Entzündungen am heftigsten, doch sind auch bei chronisch tuberkulösen Veränderungen der Knochen und Gelenke Reaktionsschwellungen beschrieben worden. Nun gehören aber

Schwellungen und Oedem zu den gewöhnlichen Begleiterscheinungen vorgeschrittener Kehlkopftuberkulose und ist ausserdem das plötzliche Auftreten lebensbedrohenden Oedems bei diesem Grade der Erkrankung nicht allzuselten beobachtet worden, so dass zu befürchten stand, dass durch die angewendete Stauung schon bestehende Oedeme und Schwellungen gesteigert werden können, oder dass in relativ mässig infiltrierten Kehlköpfen plötzlich Oedeme auftreten. Ist auch die drohende Lebensgefahr bei sorgfältiger Vorbereitung durch Intubation oder Tracheotomie zu vermeiden, so sind diese Eingriffe doch nicht indifferent für die Patienten und deshalb habe ich recht lange überlegt, bis mir der Zufall den Fall 23 in die Hände spielte, wo ich Gelegenheit hatte, den ersten Versuch, ohne lebensbedrohende Komplikationen befürchten zu müssen, anstellen zu können. Die Erfahrungen, welche ich an diesem Falle gesammelt habe, ermutigten mich, die Kopfstauung auch bei nicht tracheotomisierten Patienten, selbst bei solchen mit hochgradigen Perichondritiden und Oedemen, aber stets auf alle Eventualitäten sorgfältig vorbereitet, anzuwenden.

Was mich die kurze Beobachtungsdauer bisher gelehrt hat, steht in folgenden Krankengeschichten beschrieben.

Fall 23. Beiderseitige Perichondritis der Aryknorpel, hochgradige Larynxstenose, Tracheotomie.

F. A., 41 Jahre alt, Arbeiterin, ist wegen obengenannter Leiden am 16. Oktober 1905 auf der chirurgischen Station unseres Spitals tief unten tracheotomiert worden.

Status praesens am 25. Januar 1906: Fieberfrei, stark abgemagert, starke Schmerzen beim Schlucken, welche gegen die Ohren ausstrahlen. Linke Lungenspitze infiltriert und teilweise auch destruiert. Fast totale Kehlkopfstenose. Pat. kann nur durch die Kanüle atmen, Stimme bei zugehaltener Kanüle sehr heiser, kaum verständlich. Kehldeckel purpurrot, beide Aryknorpel und die aryepiglottischen Falten hochgradig geschwollen und infiltriert, Arygelenke fixiert, Taschenbänder hochgradig geschwollen, Stimmlippen unsichtbar, die Weichteile des Kehlkopfes berühren sich fast in der Mittellinie.

Therapie: Kopfstauung 2 mal täglich eine Stunde lang. Die Binde wurde möglichst tief unten am Halse, unmittelbar oberhalb der Trachealwunde angelegt und hat den Ringkorpel nicht berührt.

Selbstverständlich habe ich die Patientin während der ersten Sitzung von Minute zu Minute kontrolliert, um die etwa eintretenden Veränderungen wahrnehmen zu können. Die erste Ueberraschung war, dass ich eine auffallendere Schwellung der Schleimhäute nicht wahrgenommen habe, die aryepiglottischen Falten waren vielleicht in den ersten 10 Minuten etwas voller und mehr gespannt, aber doch so unwesentlich, dass dies nur bei der sehr minutiösen Kontrolle wahrgenommen werden konnte; dagegen gab Patientin nach 15 Minuten an, dass sie beim Speichelschlucken jetzt weniger Schmerzen verspüre und hat während der Stauung ein Glas Wasser fast ohne Schmerzen ausgetrunken.

26. Januar. Patientin gibt an, die Speisen leichter schlucken zu können. Stauung 3 mal 1 Stunde.

27. Januar. Schmerzen in stetiger Abnahme, Patientin fühlt bei der Atmung und beim Reden ebenfalls eine subjektive Erleichterung. Stauung 3 mal 2 Stunden.

28. Januar. Die subjektive Besserung hält an. Keine Schmerzen mehr gegen die Ohren. Anschwellung der aryepiglottischen Falten etwas geringer, Stimme sehr heiser, aber leichter verständlich. Stauung von heute an 3 mal 3 Stunden.

2. Februar. Dysphagie seit 2 Tagen ganz aufgehört. Spiegelbefund unverändert. Patientin verlässt heute auf Wunsch ihres Mannes das Krankenhaus.

Fall 24. Beiderseitige beginnende Perichondritis der Aryknorpel. Oedem der aryepiglottischen Falten. Starke Infiltration der Taschenbänder, der Stimmlippen und der subglottischen Schleimhaut. Oberflächliche Geschwüre der Stimmlippen.

D. B., 32 Jahre alt, Bahnangestellter, hustet schon seit längerer Zeit, ist appetitlos, magert zusehends ab, leidet an Diarrhoen, Nachtschweissen, hat seit sechs Wochen Schmerzen im Halse, welche allmählich zunehmen.

Aufnahme auf meine Abteilung am 31. Januar 1906, tägliche Einspritzungen von 20 proz. Mentholöl mit Anästhesin gemischt lindern die Schlingbeschwerden in keiner Weise.

Status praesens am 6. Februar 1906. Fieberfrei, Infiltration der rechten Lungenspitze und des Oberlappens, ohne Destruktionserscheinungen. Starke Heiserkeit, beim Schlucken Schmerzen auf beiden Seiten und Stechen in beiden Ohren. Starke Trockenheit des Halses, besonders in der Nacht, bei Bewegung Kurzatmigkeit, mässiger Stridor.

Kehldeckel intakt, Aryknorpel haselnussgross, mit infiltrierter, bläulich livider, ödematöser Schleimhaut bedeckt; das Oedem setzt sich auf beide aryepiglottische Falten und auf beide Taschenbänder fort, welch' letztere ausserdem stark infiltriert sind und in der Mittellinie zur Atmung nur eine 5 mm breite Spalte offen lassen. Stimmlippen rot, wulstförmig infiltriert, an mehreren Stellen Epithelverluste. Klebrig-eitriges Sekret liegt überall im Kehlkopfe. Motilität auf beiden Seiten minimal.

Kopfstauung $^1/_2$ Stunde lang. Da dies der erste Fall war, wo ich die Binde bei mittelgradiger Larynxstenose mit Oedem anlegte, so war trotz den bei Fall 23 gemachten Erfahrungen, wo eine wesentliche Steigerung der Anschwellungen während der Stauung nicht stattfand, die nötige Vorsicht nicht ausser Acht zu lassen. Patient vertrug aber Stauung sehr gut, die Atmung war zwar etwas beschleunigt, doch hatte er keine subjektiven Beschwerden. 5 Minuten nach Anlegen der Binde habe ich eine geringe Steigerung der Oedeme wahrnehmen können, die aryepiglottischen Bänder und Aryknorpel sind dicker geworden, die bedeckende Schleimhaut hat sich etwas gespannt, Patient fühlte aber von alledem nichts und nach 15 Minuten konnte ich mich überzeugen, dass diese Anschwellung wieder zurückging. Die Schmerzen haben während der Stauung aufgehört, sind aber nach einer Stunde zurückgekehrt. Nachmittags wieder Stauung $^1/_2$ Stunde lang, mit demselben Erfolge.

7. Februar. Stauung 2 mal täglich $^1/_2$ Stunde lang.

8. Februar. Keine Schmerzen beim Schlucken. In der Nacht Trockenheit des Halses. Stimme etwas kräftiger, Reden soll etwas leichter gehen. Stauung 3 mal 1 Stunde.

9. Februar. Stauung 3 mal 2 Stunden.

10. Februar. Von heute an 3 mal 3 Stunden Stauung, während welcher wesentliche Erleichterung beim Sprechen und Schlucken erfolgt. In den Pausen und während der Nacht ist das subjektive Befinden weniger gut.

13. Februar. Gestern Abend sind, wahrscheinlich wegen zu stark angezogener

Binde, starke, gegen die Ohren ausstrahlende Schmerzen während der Stauung aufgetreten, welche in den Pausen wenig nachliessen. Spiegeluntersuchung zeigt eine deutliche Abnahme der Oedeme. Von heute an 4 Stunden Stauung.

15. Februar. Im Spiegelbilde fällt erstens die absolute Sekretlosigkeit des Kehlkopfes und dann der Umstand auf, dass anstatt der früher wahrgenommenen bläulich-lividen Farbe der Infiltrate, diese jetzt purpurrot aussehen. Starke Schmerzen im rechten Ohre während und nach der Stauung, links haben die anfangs ebenfalls heftigen Ohrenschmerzen schon nachgelassen. Diese Schmerzen lassen sich vom Kehlkopfbefunde nicht erklären. Stauung von heute ab auf 3 mal 1 Stunde reduziert.

17. Februar. Während der Stauung keine Ohrenschmerzen mehr, in der Nacht nur auf der rechten Seite.

19. Februar. Die Schmerzen sind mit dem lokalen Befunde in keinen Einklang zu bringen; rechts sollen die Ohrenschmerzen fast konstant sein, links melden sie sich nur zeitweise. Seit gestern soll auch das Schlucken rechts weh tun; hingegen ist im Kehlkopfe eine deutliche Abnahme der Oedeme sichtbar, Schleimhäute sekretfrei, glänzend, Stimme klarer. Linker Aryknorpel etwas besser beweglich, der rechte wie früher fixiert.

22. Februar. Ohrenschmerzen vor 2 Tagen ganz geschwunden. Schlucken frei, ganz ohne Schmerzen.

24. Februar. Keine Ohrenschmerzen. Beim Schlucken minimaler Druck rechts. Kehlkopf sekretfrei, Befund unverändert. Stauung 4 mal 1 Stunde wird fortgesetzt.

Fall 25. Infiltration und Ulzeration der Stimmlippen, beginnende Infiltration der hinteren Larynxwand. Krustenbildung.

M. G., 33 Jahre alt, Anstreicher, fühlt sich nur seit 2 Wochen krank, er bekam mässige Halsschmerzen und wurde bald ganz heiser, gleichzeitig traten starker Husten, Nachtschweisse und Stechen in der linken Brusthälfte auf; er verlor seinen Appetit und ist sichtlich magerer geworden.

Status praesens am 7. Februar 1906. Patient ist fieberfrei, gut genährt. Dämpfung über beiden Lungenspitzen mit rauhem verlängerten Exspirium, rechts sind ausserdem Rasselgeräusche hörbar.

Stimme sehr stark heiser, Hals trocken, Trockenschlucken schmerzhaft, das von Speisen nicht. Kehlkopfschleimhaut blaurosafarben, Stimmlippen ebenfalls, sie sind aber stark infiltriert und an den freien Rändern ulzeriert. An der Vorderfläche der hinteren Larynxwand beginnende Infiltration, mit trockenen Krusten bedeckt. Stauung 3 mal 1 Stunde lang, während welcher die Stimmlippen etwas ödematös durchtränkt werden, die trockenen Krusten verflüssigen sich und werden ausgehustet, Trockenheitsgefühl hört auf, kehrt aber in der Nacht zurück. Am nächsten Tag 3 mal 2 Stunden, seither 3 mal 3 Stunden Stauung.

13. Februar. Subjektive Erleichterung hält an, Stimme etwas kräftiger, Kehlkopf krustenfrei, Stimmlippen anstatt blassrosa, jetzt bordeauxrot. Der Grund der Geschwüre gereinigt, ohne Sekret.

15. Februar. Schmerzen im Nacken und gegen die Ohren. Kehlkopf sekretfrei. Von heute an täglich 8 Stunden Stauung.

17. Februar. Schmerzen dauern noch an, Kehlkopf hyperämisch, sekretfrei, Grund der Geschwüre mit Granulationen ausgefüllt, Stimme viel kräftiger.

20. Februar. Schwellung der Stimmlippen wesentlich geringer, Stimme fast rein, nur wenig belegt.

24. Februar. Stimme ganz rein, Stimmlippen lebhaft rosafarben, noch mässig infiltriert, ebenso die hintere Larynxwand. Geschwüre verschwunden. Die Behandlung wird fortgesetzt.

Fall 26. Beginnende Perichondritis der Aryknorpel, Infiltration der hinteren Larynxwand, Infiltration und Ulzeration der rechten Stimmlippe.

O. J., 26 Jahre alt, Köchin, liegt seit dem 18. Sept. 1905 auf der internen Station unseres Spitals, wo sie die Nachtschweisse verloren und 3 kg zugenommen hat.

Status praesens am 7. Februar 1906. Mässig genährt, seit 14 Tagen fieberfrei. Infiltration des rechten Oberlappens und der ganzen linken Lunge, links vorne grosse Kaverne. Stimme stark belegt, Druckgefühl beim Schlucken rechts, Schleimhaut der hinteren Wand und der Aryknorpel infiltriert, aryepiglottische Falten mässig verdickt, Motilität der Gelenke etwas gehemmt, rechte Stimmlippe stark infiltriert und ulzeriert, die linke anscheinend gesund. Stauung 3 mal 1 Stunde. Nach 15 Minuten ist eine sehr geringe, diffus ödematöse Durchtränkung der ganzen Kehlkopfschleimhaut sichtbar und auch die früher anscheinend gesunde linke Stimmlippe wird lebhaft rot. Am nächsten Tage 3 mal 2 Stunden, von nun an 3 mal 3 Stunden Stauung. Die Binde ist einige Male etwas stärker gespannt worden, worauf Patientin in den Mm. sternocleidomastoidei und beim Trockenschlucken geringe Schmerzen verspürte, welche nach Lockerung der Binde verschwanden.

17. Februar. Patientin fiebert seit 2 Tagen, maximale Temperatur nachmittags 38,4—38,8° C.

20. Februar. Stauung 10—11 Stunden täglich. Fieber unverändert. Seit gestern stärkere Heiserkeit und rechts Schmerzen beim Schlucken. Keine Trockenheit in der Nacht. Patientin leidet an starkem Husten, möglicherweise von den Kreosottropfen, welche von heute ab ausgesetzt werden. Kehlkopfschleimhaut rein, blassrosafarben, linke Stimmlippe grauweiss, anscheinend ziemlich gesund, Infiltrat der hinteren Larynxwand, des rechten Aryknorpels und der aryepiglottischen Falte stärker angeschwollen. Motilität des rechten Aryknorpels minimal.

22. Februar. Starker Husten. Fieber 38° C. Halsschmerz seit gestern aufgehört.

24. Februar. Keine Schmerzen, Anschwellung wieder geringer. Die Behandlung wird fortgesetzt.

Fall 27. Infiltration und Oedem des Kehldeckels, Perichondritis der Aryknorpel, hochgradige Infiltration und Ulzeration der hinteren Larynxwand, des linken Taschenbandes und der linken Stimmlippe.

Sz. J., 33 Jahre alt, Ladendiener, ist seit 3 Jahren krank, seit 4 Monaten heiser, seit 8 Tagen total stimmlos und leidet seit dieser Zeit an sehr heftigen, gegen die Ohren ausstrahlenden Halsschmerzen.

Status praesens am 13. Februar. Hochgradige Emaceation, starke Thoraxretraktion, Temp. 38,7° C., beide Lungen, besonders aber die rechte, infiltriert und zerstört. Appetit zwar vorhanden, doch wegen der sehr quälenden Schmerzen beim Schlucken beschränkt sich die Nahrungsaufnahme auf etwas Milch.

Kehlkopfbefund. Kehldeckel mässig infiltriert und ödematös, aryepiglotische Falten geschwollen, rechter Aryknorpel angeschwollen und fixiert, Taschenband infiltriert, Stimmlippe anscheinend gesund. Linker Aryknorpel geschwollen, aber noch etwas beweglich; von der Hinterwand zieht sich eine starke Infiltration auf das linke Taschenband und auf die Stimmlippe, dieses Infiltrat ist grösstenteils

ulceriert, der Geschwürsgrund ist überall mit schmutzig-grauem Belage bedeckt. Totale Aphonie. Hochgradige Dysphagie.

Stauung 3mal $^1/_2$ Stunde. Einige Minuten nach dem ersten Anlegen der Binde fühlt schon Patient eine grosse subjektive Erleichterung und ist hinterher seit 9 Tagen zum ersten Mal imstande eine regelrechte Mahlzeit, bestehend aus Suppe, Braten, Gemüse und Milchspeise mit sehr geringen Schmerzen zu sich zu nehmen.

15. Februar. Die Schmerzen lassen während und kurz unmittelbar nach der Stauung wesentlich nach, Patient kann aber die Binde nicht über 30 Minuten tragen, da er dann Kongestions- und Pulsationsgefühl im Kopfe empfindet. Stauung heute 4 Stunden.

17. Februar. Täglich 6 Stunden Stauung. Dysphagie bedeutend gebessert, nur die linke Seite schmerzt noch, dagegen zeigt der Kehlkopfspiegel an der Schleimhaut des Kehldeckels und des rechten Aryknorpels eine dicht gestreute Miliartuberkeleruption, mit raschem Zerfalle der einzelnen Knötchen.

18. Februar. Von heute an 4 Stunden Stauung.

20. Februar. Schmerzen nur links und auch nur sehr wenig. Atmung frei, Kehlkopf sekretfrei, Fieber hoch, kein Appetit, die Lungenphthise schreitet rapid fort, seit gestern sind beide Füsse stark ödematös.

24. Februar. Dysphagie ganz aufgehört, nur etwas Druckgefühl links. Kehlkopf unverändert, keine objektive Besserung. Die Behandlung wird fortgesetzt.

Fall 28. Beginnende Infiltration und Ulceration der Stimmlippen, floride Phthise.

O. J., 48 Jahre alt, Taglöhnerin, seit 2 Monaten krank, rapider Verfall der Kräfte, starker Husten, Nachtschweisse. Seit einigen Tagen heiser.

Status praesens am 15. Februar 1906. Beide Oberlappen infiltriert mit beginnendem Zerfalle. Temperatur 38,2 bis 39 Grad. Stimme mässig heiser, Kehlkopf hochgradig anämisch, Stimmlippen mässig verdickt, im hinteren Drittel roth infiltriert, an den freien Rändern oberflächlich ulceriert. Stauung 2mal 1 Stunde.

16. bis 18. Februar. Stauung 4mal 1 Stunde.

20. Februar. Lungenphthise schreitet rapid fort. Hohes Fieber, starke Schweisse, Diarrhoen, starker Husten, Kräfteverfall, rapide Abmagerung, Kurzatmigkeit, weshalb Patientin Binde nicht über 15 bis 30 Minuten vertragen kann. Kehlkopfbefund unverändert. Die Stauung wird wegen der pulmonalen Dyspnöe fortgelassen.

Fall 29. Beginnende Infiltration beider Stimmlippen. Doppelseitige Pneumonie.

M. P., 46 Jahre alt, hustet seit 4 Monaten, seit 14 Tagen sehr schwach, kurzatmig und heiser.

Status praesens am 21. Februar 1906. Infiltration beider Lungenspitzen. Heisere Stimme, dunkelrote infiltrierte Stimmlippen. Stauung 3mal 2 Stunden.

22. Februar. Temperatur 39,4 Grad. Pneumonie in beiden Unterlappen, trotzdem wird die Stauung auf Wunsch des Patienten fortgesetzt.

Fall 30. Oedem des Kehldeckels, Perichondritis und Ulceration des rechten Aryknorpels, Infiltration der rechten Stimmlippe und des linken Aryknorpels.

J. J., 39 Jahre alt, Kaufmann, hustet seit 2 Jahren, seit 14 Tagen rapide Verschlimmerung, hohes Fieber, Nachtschweisse, Schlaflosigkeit, Diarrhoen, Dysphagie.

Status praesens am 21. Februar. 1906. Temperatur 37,6 bis 39 Grad. Hochgradig abgemagert, stark fortgeschrittene Phthise, Schmerzen und Brennen beim Schlucken, besonders rechts, mit Stechen im Ohre.

Chronischer Rachenkatarrh, Epiglottis mässig ödematös, rechter Aryknorpel haselnussgross, Motilität minimal, die ganze Oberfläche mit schmutzig-grauen Geschwüren bedeckt, aryepiglottische Falte stark ödematös, Stimmlippe rosafarben, infiltriert. Linker Aryknorpel mässig geschwollen, mit graurosafarbener Schleimhaut bedeckt. Linke Stimmlippe anscheinend gesund. Stauung 2mal 1 Stunde.

24. Februar. Stauung 3mal 1 Stunde. Schlucken leichter, die gegen das Ohr ausstrahlenden Schmerzen haben aufgehört. Befund unverändert. Hohes Fieber. Die Behandlung wird fortgesetzt.

Aus der Beobachtung dieser acht Fälle lassen sich vorläufig zwei Schlüsse mit einiger Wahrscheinlichkeit ziehen. Der erste ist, dass man die Stauungshyperämie, wenn keine hochgradige Stenoseerscheinungen vorliegen, bei Kehlkopftuberkulose anwenden darf, wenigstens hat sich in keinem dieser Fälle eine derartige Steigerung der Anschwellungen während der Stauung gezeigt, welche eine plötzliche Erstickungsgefahr durch Zuschwellung der Glottis hat befürchten lassen. Es sei damit nicht gesagt, dass diese Gefahr ausserhalb der Möglichkeitsgrenzen liegt, um ein solches Urteil zu fällen, musste man über hunderte von Fällen verfügen, und noch weniger möchte ich empfehlen, die Kehlkopfstauung ambulant und ohne Kontrolle anzuwenden. Die acht Patienten, über welche ich hier berichtete, lagen alle im Spital und es war vorgesorgt, dass im Falle von Kehlkopfstenose die Tracheotomie, wenn nötig, sofort ausgeführt werden konnte. Unter solchen Kautelen gedenke ich auch weiter meine Versuche fortzusetzen, aber die Indikationen auch auszubreiten in dem Sinne, dass ich versuchen werde, ob bei stärkeren Stenosen des Kehlkopfes die Tracheotomie zuweilen entbehrlich gemacht werden kann?

Die zweite Erfahrung, welche schon etwas praktischen Wert besitzt, ist die, dass die Dysphagie der Kehlkopfphthisiker durch die Stauung sehr schnell und günstig beeinflusst werden kann, und dass diese Linderung der Schmerzen auch unabhängig von dem Verhalten des örtlichen Prozesses stattfindet. Von meinen acht Fällen war bei vier starke Dysphagie (Fälle 23, 24, 27 und 30). Ein jedesmal war eine grosse Erleichterung gleich nach der ersten Stauung wahrzunehmen, speziell im Falle 27 aber in einer Weise, wie man es mit der sorgfältigsten Kokainisierung nicht erreichen kann. Ich glaube dieser Umstand allein genügt schon, um das Verfahren zu eingehenden Versuchen zu würdigen.

Im Falle 25 hat sich eine nicht geringe Neigung zur Heilung verraten, aber solche Fälle, wo der Prozess noch im Beginne und die Patienten genügend kräftig und gut genährt waren, haben wir schon öfter spontan und auch in einer nicht sehr langen Zeit ausheilen gesehen. In meinem Falle aber ist von Heilung noch keine Rede, nur die Geschwüre sind vernarbt. Ueberhaupt möchte ich diesmal über die Frage, ob die Kehlkopftuberkulose durch Stauungshyperämie geheilt werden kann, keine Meinung äussern, dazu gehört eine ganz andere Beobachtungsdauer und eine ganz andere Zahl der beobachteten Fälle. Wir wissen ja von Bier (1), was für eine Zeitdauer zur Ausheilung von Tuberkulose der Knochen und Gelenke notwendig ist, und ich glaube, dass für den Kehlkopf, wo die nötige Ruhe des Organs überhaupt nicht zu erreichen ist, die Verhältnisse sich noch ungünstiger gestalten.

Sonstige Erkrankungen.

Fall 31. Ohren- und Kieferschmerzen nach Zahnextraktion.

M. M., 15 Jahre alt, Nähterin, liess sich wegen heftiger Zahnschmerzen den rechten ersten oberen Molarzahn am 5. Februar 1906 extrahieren, die Schmerzen blieben aber unverändert, die Alveole des extrahierten Zahnes schwoll stark an und war sehr schmerzhaft, die Schmerzen strahlten gegen das Ohr aus. Am 10. Februar Stauung 3mal 1 Stunde lang, während der Stauung hören die Schmerzen auf. Am 11. Februar 6 Stunden Stauung, am 12. Februar geheilt entlassen.

Fall 32. Kieferschmerzen nach Zahnextraktion.

S. B., 40 Jahre alt, Köchin, lässt sich am 13. Februar 1906 den linken unteren Weisheitszahn ziehen, die starken Schmerzen verbleiben aber auch nach der Extraktion, die Alveole ist stark geschwollen. Am 14. Februar Stauung 6 Stunden lang, die Schmerzen hören aber sehr schnell auf und kehren am nächsten Tage nicht wieder.

Fälle 33—55. (Dr. Manninger.) Dreiundzwanzig Fälle von durch kariösen Zahn verursachtem periostitischen Abszesse.

In jedem Falle wurde der Eiter durch eine kleine Einstichöffnung herausgelassen, und der Zahn, wo es möglich war, extrahiert, hierauf 20 Stunden lange Stauung und 2mal 2 Stunden Pause angewendet, worauf Schwinden des Fiebers und Heilung des Abszesses prompt erfolgten. Frische Fälle heilten in 24, ältere Fälle spätestens innerhalb 3mal 24 Stunden, Sequesterbildung ist in keinem Falle erfolgt.

Fall 56. Chorea sancti Viti.

E. A., 49 Jahre alt, Friseur, leidet schon seit 8 Jahren an unwillkürlichen Bewegungen der Extremitäten, und hat wegen seiner Krankheit vom 23. August bis zum 9. Dezember 1905 in der internen Station unseres Krankenhauses gelegen. Patient war den verschiedensten üblichen Medikationen (auch sehr viel Aspirin und Arsen) unterworfen, ohne die geringste Besserung zu verspüren. Auf meiner Abteilung liegt er seit 3 Wochen, und war hier die Krankheit auch auf keine Weise zu beeinflussen.

Status praesens am 30. Dezember 1906. Stark abgemagerter Mann, fortwährende intensive Zuckungen der Gesichts- und Halsmuskeln, welche ihn die verschiedensten Grimassen schneiden lassen, Sprache murmelnd, todt, fast unverständlich. Typische choreatische Bewegungen in allen Extremitäten, Patient kann selbst keinen Bissen zum Munde führen, er muss von der Wärterin gespeist werden, aber selbst so fallen mehrere Bissen infolge der Gesichtsgrimassen aus dem Munde. Patient ist seit Monaten bettlägerig, kann ohne Hilfe wegen der unwillkürlichen Bewegungen weder stehen noch gehen. Da ich zu dieser Zeit Bier's Vorschläge gelesen habe, liess ich die Kopfstauung auch bei ihm täglich 10 bis 14 Stunden lang versuchsweise anwenden.

Es ist nicht viel, was wir durch die Stauung erreicht hatten, aber immerhin ein Erfolg, und jedenfalls genug, um dem armen Mann, der über die Erfolglosigkeit der bisher angewendeten Behandlung bereits verzweifelt, Trost und Hoffnung zu bringen. Nach 14 Tagen hat sich die Intensität der Zuckungen soweit gemildert, dass Patient imstande war, selbst die Speisen zum Munde zu führen, er setzt die Behandlung, seither fleissig fort, Zahl und Intensität der Zuckungen nahmen bedeutend ab, auch die Sprache ist etwas verständlich geworden. Das Gehen ist dem Patienten noch nicht gelungen.

Aus dem Vorgetragenen möchte ich vorläufig nur den Schluss ziehen, dass es sich sehr der Mühe lohnt, bei gewissen Erkrankungen der oberen Luftwege Heilversuche mit der Anwendung der Hyperämie anzustellen. Das Verfahren ist einfach, leicht anwendbar und hat in keinem Falle eine schädliche Einwirkung gehabt.

Nichtsdestoweniger möchte ich doch empfehlen, gewisse Vorsichtsmassregeln nicht ausser Acht zu lassen. Die meisten Fälle eignen sich zwar für die ambulante Behandlung, doch sollten Nasen und Rachenkranke wenigstens während der ersten Stauung, Kehlkopfkranke ohne Oedeme womöglich auch später, unter ärztlicher Aufsicht und Kontrolle stehen. Kehlkopfphthisiker sollen eigentlich nur in Krankenhäusern mit Stauung behandelt werden, eine Ausnahme von dieser Regel möchte ich nur für solche besonders geeignete Fälle zugeben, wo eine schon wochenlang angewendete Stauung zu einer deutlichen Verbesserung des objektiven Befundes geführt hat.

Unter den Erkrankungen der Nase und ihrer Nebenhöhlen werden die akuten katarrhalischen und die eitrigen Entzündungen, ferner aber auch der Schnupfen, chronische eitrige Prozesse mit Krusten- und Borkenbildung, torpid ulzeröse Krankheiten, Tuberkulose und Lupus wahrscheinlich geeignet sein, um Versuche anzustellen; ich möchte im gegebenen Falle auch bei Sklerom einen Versuch anstellen.

Dass akut katarrhalische, eitrige und auch phlegmonöse Entzündungen des Nasenrachens, Rachens und der Tonsillen sich zur Behandlung eignen, lässt sich schon aus meinen Erfahrungen folgern, aber auch chronische Eiterungen der Bursa, mit oder ohne Krustenbildung sollten einer kombinierten Saug- und Stauungsbehandlung unterworfen werden.

Akute katarrhalische Erkrankungen des Kehlkopfes, aber auch chronische mit zähem oder trockenem Sekrete, ferner die Tuberkulose sind noch jene Krankheiten, bei welchen ich die Versuche fortsetzen werde.

Es ist nicht ganz so einfach, den richtigen Stauungsgrad bei einem Kranken festzustellen, besonders im Anfange, wo die nötigen Erfahrungen fehlen. Im Allgemeinen soll man die Binden nicht allzu locker anlegen, aber noch weniger in das andere Extrem verfallen. Die Binde darf den Patienten niemals ernstlich inkommodieren, keine starke Kongestion oder Kopfschmerzen verursachen. Der richtige Grad der Stauung ist getroffen, wenn vorhandene Schmerzen in einigen Minuten wenigstens etwas gelindert werden. Verursacht die Binde selbst Schmerzen, so ist die Stauung schlecht gemacht und kann eventuell auch schädlich wirken.

In unserer Spezialität hat zwar der Lehrsatz „ubi pus ibi evacua" nicht so häufig Gelegenheit, appliziert zu werden, wie in der grossen Chirurgie, aber ich möchte es auch hier, speziell für phlegmonöse Entzündungen betonen, dass Bier an diesem Lehrsatze im Allgemeinen nach wie vor festhält.

Wann soll die Stauung und wann das Saugen angewendet werden? Ich habe die Indikationen für die Anwendung der einen und der anderen

Methode noch nicht ganz feststellen können, im Allgemeinen fasse ich die Sache aber so auf, dass zur allgemeinen und andauernden Hyperämisierung der Gewebe die Stauung sich mehr eignet und das Saugen nur eine Ergänzung des erstgenannten Verfahrens bildet. Die Indikationen der Kopfstauung sind sehr weit, denn sie lässt sich bei allen denjenigen Krankheiten anwenden, wo man sich vom Einflusse der Hyperämie einen Erfolg verspricht; dagegen sind die Indikationen für die Anwendung des Saugens ziemlich eng bemessen, ich habe das Verfahren bis jetzt bei Eiterung der Bursa pharyngea, bei katarrhalischen Entzündungen mit Krustenbildung im Nasenrachenraum und im Rachen, ferner bei Entzündungen der Tonsillen und bei phlegmonöser Tonsillitis nach Inzision, an der Inzisionsstelle angewendet.

Ich möchte aber meine hier und da geäusserten Ansichten vorläufig keinesfalls bindend oder definitiv betrachten; in der Einleitung meines Artikels habe ich betont, dass ich nur über die Eindrücke, welche ich bei meinen bisherigen Versuchen erhalten habe, Rechnung zu legen wünsche, einzig aus dem Grunde, um die Fachkollegen zu weiteren eingehenden Versuchen anzufeuern. Ich selbst finde es sehr der Mühe wert, meine Versuche von nun an in ausgebreitetem Massstabe fortzusetzen; sollte es mir gelungen sein, diese Ueberzeugung auch den Lesern dieses bescheidenen Artikels beizubringen, so ist der Zweck dieser Publikation erreicht.

Literaturverzeichnis.

1. Bier, Hyperämie als Heilmittel. Leipzig 1905. II. Aufl.
2. Bier, Behandlung akuter Eiterungen mit Hyperämie. Münch. med. Wochenschrift. 1905. No. 5—7.
3. Manninger, Helyhez kötött fertözések gyógyitása a vérböség fokozásával. Orvosi Hetilap. 1905. No. 47—48.
4. Keppler, Die Behandlung eitriger Ohrenerkrankungen mit Stauungshyperämie. Zeitschr. f. Ohrenheilk. Bd. 50. Heft 3.
5. Keppler, Die Behandlung entzündlicher Erkrankungen von Kopf und Gesicht mit Stauungshyperämie. Münch. med. Wochenschr. 1905. No. 45—47.
6. Prym, Ueber die Behandlung der entzündlichen Erkrankungen der Tonsillen mittelst Saugapparaten. Münch. med. Wochenschr. 1905. No. 48.
7. Klapp, Ueber die Behandlung entzündlicher Erkrankungen mittelst Saugapparaten. Münch. med. Wochenschr. 1905. No. 16.
8. Renner, Ueber Bier'sche Stauungshyperämie bei Augenkrankheiten. Münch. med. Wochenschr. 1906. No. 2.
9. Tillmann, Ueber die Behandlung durch venöse Stauung. Deutsche med. Wochenschr. 1905. No. 4.
10. Hochhaus, Ueber die Behandlung akuter Halsaffektionen mittelst Stauungshyperämie. Ther. d. Gegenw. Okt. 1905.
11. Stenger, Die Bier'sche Stauung bei akuten Ohreneiterungen. Deutsche med. Wochenschr. 1906. No. 6.

XXV.

(Aus der Poliklinik des Herrn Prof. Valentin in Bern.)

Ueber regionäre Anästhesierung des Kehlkopfes.

Von

G. Frey (Bern).

Schon Türck (Klinik der Krankheiten des Kehlkopfes, Wien 1866) klagt darüber, dass es zwar einzelne Individuen gebe, die sogleich bei der ersten Untersuchung die ausgiebigste Berührung der Glottisgegend mit der Sonde sehr gut vertragen, und bei denen ohne weitere Vorbereitung eine Operation im Kehlkopfinneren vorgenommen werden könnte, dass dies jedoch nur ausnahmsweise stattfinde, und er fügt hinzu: „Unter den von mir bisher Operierten ist mir nur ein derartiges Individuum vorgekommen." Türck sagt weiter: „Man hat, um die Sensibilität des Kehlkopfes abzustumpfen, bisher häufig wiederholte, sehr langwierige, auf einige Tage bis Wochen ausgedehnte Einübungen mit Sonden und anderen Kehlkopfinstrumenten vorgenommen." Er versuchte zuerst (Allg. Wiener med. Zeitung, No. 13, vom 31. März 1863: Ueber lokale Anästhesierung des Kehlkopfes und des Rachens) eine lokale Anästhesierung dieses Gebietes, und zwar bepinselte er wiederholt das Kehlkopfinnere mit einem Gemisch von 0,18 g essigsaurem Morphium, 4 g sehr konz. Alkohol und 15 g Chloroform, und er will diese Methode mit gutem Erfolg angewandt haben. Immerhin trat die Anästhesie etwas langsam auf, in einem Fall erst nach 2 Stunden, so dass er später starke, wässerige Morphiumlösungen (bis 0,8 Mo.) verwandte. Freilich gibt er an, dass in allen Fällen von wiederholten Pinselungen Intoxikationserscheinungen auftraten. Konstant war Schwindel zugegen, der sich bis zum Taumeln beim Gehen steigerte, sodann Berauschung, Kopfschmerzen, Muskelschwäche, später stellten sich öfter anhaltendes Erbrechen und Uebelkeitsgefühl ein. Dazu kamen bisweilen auch schwerere Erscheinungen: Myosis, Schwarzsehen vor einem Auge, Harnverhaltung, Pulsschwäche und dergl. Die Intoxikationserscheinungen währten wenigstens 6 Stunden, dauerten aber auch bis zu mehreren Tagen. Dem Chloroform schreibt Türck keine direkt anästhesierende Wirkung zu, sondern er glaubt, es habe nur durch teilweise Zerstörung des Epithels

die Aufnahme des Morphiums, ähnlich wie bei der endermatischen Methode, begünstigt.

Eine sehr energische und nach dem Geständnis des Erfinders selbst für den Patienten entschieden unangenehme Methode wandte später Schrötter an (Laryngol. Mitteil., Wien 1875). Am Vorabend der Operation wurden, um eine Hyperämie der Kehlkopfschleimhaut zu erzeugen und diese für die Aufnahme des Narkotikums geeigneter zu machen, 12 mal hintereinander energische Pinselungen mit reinem Chloroform gemacht. Nach ca. 1 Stunde Pause folgten 12 Pinselungen mit 10 proz. wässeriger Morphium hydrochlor.-Lösung. Nach jeder Pinselung sollte der Patient ausspucken und mit dem bereit gehaltenen tanninhaltigen Gurgelwasser Mund- und Rachenhöhle gründlich reinigen. „Nun begibt sich der Kranke zur Ruhe. Eine Ueberwachung desselben durch die Nacht, womöglich durch einen Arzt, ist dringend notwendig. Am anderen Morgen um 8 Uhr ist der Larynx meist bereits so unempfindlich, dass man sofort zur Operation schreiten kann." Dass diese Methoden nicht befriedigten, ist klar.

Es lag nahe, die Kälteanästhesie zu versuchen, und zwar unter Anwendung der Richardson'schen Aetherzerstäubung. Dieselbe ergab aber, der geringen Tiefenwirkungen wegen, keine befriedigenden Resultate.

Interessant ist es, dass Rossbach (zitiert bei Gottstein, Kehlkopfkrankheiten. 1893. S. 94) schon eine Art regionärer Anästhesie dadurch zu erreichen suchte, dass er an der Eintrittsstelle des N. laryngeus sup. in den Kehlkopf Morphium einspritzte, und auf die Haut derselben Stelle den Zerstäubungsstrahl (Aetherstrahl) richtete. Indessen hatten weder er, noch andere, die seinen Versuch wiederholten, Erfolg damit.

Alle diese Methoden wurden durch die lokale Anwendung des Kokains verdrängt, welches zuerst von Jelinek im Larynx angewendet wurde (Wiener med. Wochenschr. 1884. No. 45, 46). Doch fand man bald, dass zur hinreichenden Anästhesierung des Kehlkopfinneren viel stärkere Lösungen angewandt werden mussten, als an anderen Körperteilen, dass sehr oft 20 proz., bisweilen sogar 30 proz. Lösungen von Cocain. hydrochlor. benutzt werden mussten. Freilich kam es dabei oft genug zu einer toxischen Allgemeinwirkung des Kokains. So berichtet schon Gerhardt von einem Kranken, der gelegentlich einer Polypenoperation nach Gebrauch von etwa 0,25 Kokain schon auf dem Heimweg einen schweren, rauschähnlichen Zustand bekam, später Beklemmung, Angst, Atemnot, Herzklopfen, 160 Puls, kalten Schweiss und ohnmachtsähnliche Zufälle.

Solche Zufälle kamen bis in die neueste Zeit vielfach vor und machten die lokale Applikation des Kokains im Kehlkopf zu einer oft recht unerfreulichen Sache, sowohl für den Patienten, als für den Arzt. So schlug denn Hering in Warschau, um die anzuwendenden Dosen zu vermindern, submuköse Injektionen mit einer eigens hierzu konstruierten Nadelspritze vor (Hering, Zentralbl. f. chirurg. u. orthopäd. Medizin. 1886. No. 12). Die Injektion erfolgte an der Hinterfläche der Larynxwand, dicht hinter dem Ringknorpel, oder in der Epiglottis. Natürlich musste die submuköse

Einspritzung noch weit vorsichtiger ausgeführt werden als die Einpinselung; immerhin hielt B. Fränkel bei Erwachsenen mindestens 0,06 für nötig. Hering rühmt diesem Verfahren den Einpinselungen gegenüber nach, dass die erzeugte Anästhesie bei geringerer Dosis länger dauerte, dass sie sich weiter auf die angrenzenden Teile ausbreitete und dass die subjektiven belästigenden Empfindungen der Rigidität und des Hölzernseins im Kehlkopf sich weniger bemerkbar machten. Die Hering'sche Methode ist indessen, besonders bei ängstlichen Patienten, so schwer auszuführen, dass sie schon aus dem Grunde keine allgemeine Verbreitung fand.

Seit den Versuchen von Hall und Halstedt (zitiert nach Braun's Lokalanästhesie. Leipzig 1905. S. 173), welche den N. infraorbitalis und den N. alveolaris inf. durch Kokaininjektionen an den Nervenstamm anästhesierten, hat die regionäre oder Leitungsanästhesie, namentlich bei Operationen an den Extremitäten, vielfache Anwendung gefunden.

Diese besondere Form der Anästhesie hat, wie die Lokalanästhesie überhaupt, seit der Einführung der Kombination des Kokains mit Adrenalin, die wir vor allem Braun (Archiv f. klin. Chir. Bd. 69. Januar 1903) und Foisy (Nouveau procédé d'anesthésie des tissus enflammés. Presse méd. 25. März 1903) verdanken, eine bedeutende Förderung erfahren.

Auf Anregung von Herrn Prof. Valentin haben wir nun die Frage geprüft, ob eine Anwendung dieses Verfahrens auf den Kehlkopf möglich sei, d. h. ob die Kehlkopfschleimhaut durch Ausschaltung ihres sensiblen Versorgers unempfindlich gemacht werden kann.

Wir hatten unsere Untersuchungen begonnen und auch schon ein positives Resultat erreicht, als wir Kenntnis nahmen von den Beobachtungen, die Braun auf diesem Gebiet gemacht hat, und die er in seinem Handbuch der Lokalanästhesie (S. 297 ff.) und im Archiv für klinische Chirurgie (Bd. 71. S. 57) publiziert. Braun gibt dort an, es sei einem seiner Kollegen, Dr. Viereck, in einem Fall gelungen, den Kehlkopf zu anästhesieren durch beiderseitige Kokain-Adrenalininjektion unterhalb des grossen Zungenbeinhorns in das Gebiet des N. laryngeus sup. In anderen Fällen habe diese Methode zu keinem Ziel geführt. Er fügt dann hinzu: „Es ist zu wünschen, dass auch von anderer Seite noch Versuche nach dieser Richtung gemacht werden."

Es ist sehr wohl möglich, dass seither an verschiedenen Orten Versuche angestellt worden sind, die zum Erfolg geführt haben, aber unseres Wissens ist bis jetzt darüber nichts publiziert worden.

Zunächst haben wir einige anatomische Präparate hergestellt, um den genauen Punkt zu bestimmen, an dem der Stamm des Nerven sicher zu treffen ist.

Der Nerv ist an der Leiche leicht zu finden, nämlich von einem kurzen Schnitt aus parallel dem grossen Zungenbeinhorn, etwa in der Mitte zwischen letzterem und dem oberen Rande des Schildknorpels, nach Durchschneidung des Platysmas und Freilegung des lateralen Randes des

M. thyreohyoideus. Unter diesem zieht der Nerv auf der Membrana thyreohyoidea nach vorn und abwärts, um dieselbe gemeinsam mit der A. laryng. sup. zu durchbohren.

An dieser Stelle ist der Ramus int. des N. laryng. sup., der die meisten sensiblen Fasern zum Kehlkopf führt, noch ungeteilt.

Leichenversuche zeigten uns, dass man leicht und sicher von aussen Flüssigkeit an den Ramus int. injizieren kann, vorausgesetzt, dass man einige Vorsichtsmassregeln einhält.

Durch Palpation haben wir zunächst die Lage des grossen Zungenbeinhorns und des oberen Hornes des Schildknorpels festgestellt; in der Mitte zwischen diesen Punkten wurde dann bei mittlerer Halsgrösse ca. 3 cm lateral von der Mittellinie, d. h. lateral vom M. thyreohyoideus, eingestochen, die Nadel ca. 1 cm tief durch Haut und Platysma geführt und 1 ccm Methylenblau injiziert.

Bei unseren ersten Versuchen wurde der Stich immer einfach medianwärts und etwas gegen hinten geführt. Das anatomische Präparat zeigte dann, dass die äussere Fläche der Membrana thyreohyoidea blau gefärbt war, und dass das Gebiet hinter dem Rande des M. thyreohyoideus, lateral von der Membran, im Umfang von ca. 1 ccm mit Methylenblau durchtränkt war. Der N. laryngeus sup. war von der Perforationsstelle bis ungefähr 1 cm zentralwärts blau gefärbt; ebenso die A. laryng. sup. in etwa gleicher Länge.

Wir hielten uns bei den Injektionen immer streng an die beiden genannten Punkte, die durch Palpation leicht festzustellen sind, und kamen so, mit der Flüssigkeit nie zu weit nach hinten, in das Gebiet der Karotiden, und nie zu weit nach vorn, in den M. thyreohyoideus.

Die Leichenversuche wurden oft wiederholt, und es gelang uns fast ausnahmslos den Nerven zu treffen. Es sei noch bemerkt, dass wir nie mehr als 1 ccm Flüssigkeit injiziert haben.

Nun erhob sich die Frage, ob die Versuche am Lebenden dieses Resultat bestätigen würden, d. h. ob man durch solche Injektionen, mittels einer geringen oder mässigen Menge anästhesierender Flüssigkeit den Nerv leitungsunfähig machen könne, ohne dabei üblen Zufällen zu begegnen.

Wir hielten uns streng an die Erfahrungen, die wir an der Leiche gemacht hatten, und schon die ersten Versuche am Lebenden gelangen.

Gegenwärtig verfügen wir über ca. 30 Fälle, die wir weiter unten schildern werden, und glauben nun, das angewendete Verfahren beschreiben zu dürfen.

Von vornherein haben wir nur das von Braun und Foisy eingeführte Kokain-Adrenalin verwendet — wohl das beste Anästhetikum der Neuzeit. Da es sich um perineurale Injektionen handelte, konnte für uns nicht von den schwachen Schleich'schen Lösungen die Rede sein, sondern wir mussten etwas stärker konzentrierte Kokainlösungen mit Zusatz von Adrenalin gebrauchen. Wir benutzten 1—1½ proz. Lösungen von Kokain in steriler physiologischer Kochsalzlösung, mit Zusatz von ganz geringen

Mengen Adrenalin. Auf jeder Seite wurde jeweilen 1 ccm der Flüssigkeit injiziert. Wir haben sowohl kleine, 1 ccm fassende Pravazspritzen, wie grosse 5 oder 10 ccm fassende, gebraucht, glauben aber, bei den geringen eingespritzten Mengen, eher die kleinen, schmalen empfehlen zu müssen, mit denen man in jedem Moment genau sieht, wie viel schon injiziert ist.

Die Technik der Injektion ist ziemlich einfach. Wir führen unsere Anästhesie bei den auf dem gewöhnlichen Stuhle sitzenden Patienten aus — im Gegensatz zu Braun, der seinen Patienten liegen liess. Wir orientieren uns zuerst durch Palpation über die Lage des grossen Zungenbeinhorns und der oberen, hinteren Ecke des Schildknorpels auf der linken Halsseite. Dies gelingt in allen Fällen leicht. Während die linke Hand den ganzen Kehlkopf etwas nach links entgegengedrückt, wird die feine Hohlnadel, unter den üblichen aseptischen Kautelen, etwas unterhalb der Mitte zwischen den beiden markierten Punkten, senkrecht zur Haut medialwärts eingestochen. — Bei unseren anatomischen Präparaten fanden wir den Nerv gewöhnlich etwas unterhalb der Mitte der Membr. thyreohyoidea quer verlaufend, und halten es deshalb für angezeigt, nicht, wie Braun vorschlägt, direkt unter das grosse Zungenbeinhorn zu injizieren, sondern etwas weiter unten. Bei der Durchstechung des Platysmus wird die Nadel genau horizontal medialwärts geführt. Nach der Durchstechung dieses Muskels, den man als etwas festere Resistenz empfindet, ist es nicht mehr nötig, den Kehlkopf von der andern Seite entgegenzudrücken. In diesem Moment hatten wir fast immer das Gefühl, die Spitze der Nadel befinde sich in einem freien Raum; es ist dies der Raum hinter dem M. thyreohyoideus, der medial begrenzt wird durch die Membr. thyreohyoidea. Die Spitze befindet sich jetzt in einer durchschnittlichen Tiefe von 1 cm unter der Haut — bei fetten Leuten einige Millimeter mehr. Nun darf nicht tiefer gestochen werden, denn sonst dringt die Spitze durch die Membran in den Larynx.

Bei unseren ersten Fällen haben wir die Injektion immer auf diese Weise ausgeführt, d. h. die Gesamtmenge der Flüssigkeit wurde einfach medialwärts injiziert. Wir halten es aber jetzt, auf Grund weiterer Erfahrungen, für zweckmässig, nach der Durchstechung des Platysma, die Nadel etwas rückwärts zu richten, also etwa in die Verlaufsrichtung des Nerven. Etwa $^1/_2$ ccm wird so injiziert und die Spritze wird dann langsam entleert, indem man die Nadel allmählich wieder medialwärts richtet. Tiefer einzustechen ist dabei nicht nötig und man erhöht durch die bessere Verteilung der Flüssigkeit die Sicherheit, den Nerv zu treffen.

Zur Injektion auf der rechten Seite stellt man sich am besten rechts hinter den Patienten; in dieser Stellung nimmt man die Palpation und die Injektion ähnlich vor wie links. In fast allen unseren Fällen haben wir die 2. Injektion gleich auf die 1. folgen lassen. — Es ist wichtig, dass man die durch den Stich oft etwas ängstlich gewordenen Patienten zur Ruhe auffordert; es ist namentlich zweckmässig, dass sie während der In-

jektion nicht schlucken, denn die mit dem Schluckakt verbundene Aufwärtsbewegung des Larynx kann die Nadel zum Abweichen bringen.

Nach der Injektion geben die Patienten, auf Befragen, öfters leichte, bald vorübergehende Beschwerden an. Oft empfinden sie ein gewisses Spannungsgefühl, oder ein „Würggefühl" am Halse. Hier und da wurde dabei über die Schwierigkeit beim Schlucken geklagt, welche aber, wie wir uns durch Versuche überzeugten, ganz unwesentlich waren. Alle diese Erscheinungen waren, wie gesagt, ganz vorübergehender Natur.

Vor dem Beginn unserer Versuche am Lebenden dachten wir, nicht ohne Bedenken, an die Möglichkeit, wir könnten einmal mit der Spitze der Hohlnadel ein Gefäss anstechen, z. B. die Art. laryngea sup., die hier ganz nahe beim Nerven liegt. Die Erfahrung zeigte uns, dass diese Gefahr keine erhebliche ist. Die Wahrscheinlichkeit, die Arterie könnte getroffen werden, ist schon deshalb gering, weil der Stich gewöhnlich nicht bis auf die Membr. thyreohyoidea eindringt, wo die Arterie liegt. Zur Kontrolle, ob sich die Nadelspitze etwa in einem Gefäss befinde, könnte man allenfalls vor der Injektion die Spritze abnehmen und zusehen, ob Blut aus der Hohlnadel herausfliesst. Bekanntlich kommt es überhaupt fast nie vor, dass bei einer subkutanen oder submukösen Injektion eine Arterie verletzt wird, wohl deshalb, weil diese Gefässe vermöge ihrer Derbheit und Elastizität der Spritze leichter ausweichen als die Venen. In der für uns wichtigen Gegend haben wir keine grösseren Venen.

Was die Nebenerscheinungen betrifft, die wir beobachtet, so ist folgendes zu sagen: Heftige gefahrdrohende Erscheinungen haben wir nie gesehen. Dagegen haben wir ziemlich oft eine leichte Erhöhung der Pulsfrequenz, Blässe des Gesichts beobachtet; in 2 oder 3 Fällen trat während einiger Minuten bei nervösen Individuen ein leichtes Zittern der Hände auf. Ohnmächte, starke psychische Erregung oder gar Krämpfe stellten sich nie ein. Dass man mit unseren Kokaindosen gelegentlich Intoxikationserscheinungen erleben kann, ist bei der Häufigkeit der Idiosynkrasien gegen Kokain wohl möglich; dies kann aber bei Anwendung von Kokain an irgend einer Körperstelle auftreten, und ist kein Nachteil speziell unserer Methode, bei der doch zweifellos viel weniger Kokain in die Zirkulation kommt als durch die massiven bei den Pinselungen verwendeten Dosen. — Die für einen endolaryngealen Eingriff auch wichtige Gegend des Gaumensegels und der Rachenwand ist natürlich zunächst empfindlich; man muss diese also durch Kokainpinselung leicht anästhetisch machen. Hierzu genügen wenige Tropfen 5 proz. Kokainlösung.

Am wichtigsten sind nun die Resultate, die wir durch die Injektionen erzielt haben. In allen unseren Fällen trat nach einiger Zeit eine meistens sehr tiefe Anästhesie der Kehlkopfschleimhaut auf. Mit wenigen Ausnahmen war sie eine vollständige. Wenn wir unsere Resultate miteinander vergleichen, sehen wir, dass die Latenzzeit bis zum Eintritt der Isensibilität ziemlich verschieden lang war. Während bei einigen Patienten die Reflex-

erregbarkeit und die Sensibilität schon nach 5 Minuten erloschen, vergingen in anderen Fällen 10 bis 15, sogar 20 Minuten bis die anästhesierende Flüssigkeit soweit in den Nerv diffundiert war, dass die Mucosa wirklich unempfindlich war. Wir haben nicht beobachten können, dass die Seite, auf der die Injektion zuerst erfolgt war, früher insensibel geworden wäre. Gewöhnlich wurde zuerst die Schleimhaut der Innen- resp. Hinterfläche der Epiglottis insensibel, dann die seitlichen Partien und die falschen Stimmbänder, zuletzt die Oberfläche der wahren Stimmbänder.

Die Sensibilität prüften wir mittels einer stark gebogenen, ziemlich festen Larynxsonde mit geknöpftem Ende, unter Führung des Kehlkopfspiegelbildes, indem jede Berührung der Pharynxwand vermieden wurde.

Die Anästhesie war meistens praktisch eine ganz vollkommene, d. h. die Berührung mit der Sonde rief an keiner Stelle einen Reflex hervor. Auch die Berührungsempfindlichkeit war dabei sehr stark herabgesetzt. Oft war die Schleimhaut so unempfindlich, dass man mit der Sonde im ganzen Kehlkopf herumtasten konnte, ohne die geringste Reaktion von Seiten des Patienten hervorzurufen. Diese tiefste maximale Anästhesie trat gewöhnlich ganz allmählich auf, der Höhepunkt wurde im Durchschnitt ca. 10—15 Minuten nach der Injektion erreicht und diese Anästhesie blieb dann während 10—15 Minuten gleich. Da unsere Versuche zum grössten Teil an poliklinischen Patienten ausgeführt wurden, hatten wir nur ausnahmsweise Gelegenheit, die Sensibilität während längerer Zeit zu prüfen; unsere Beobachtungen über die Dauer der Anästhesie erstrecken sich daher über eine kleinere Anzahl von Fällen. Immerhin können wir sagen, dass die Anästhesie viel langsamer verschwindet, als sie aufgetreten ist. Manchmal bekamen wir bei Sondierung 35—45 Minuten nach der Injektion keinen Reflex; etwas später reagierte dann ein Teil der Mucosa wieder, während die anderen noch insensibel waren. In den Fällen, die wir längere Zeit hindurch verfolgen konnten, vergingen 2—3 Stunden und mehr, bis die Reflexerregbarkeit und die Sensibilität wieder die gleichen waren, wie vor dem Versuch. In einem Fall von Operation multipler Polypen (Prof. Valentin) konnte nach der vormittags 11 Uhr erfolgten Injektion noch nachmittags 5 Uhr eine solche Anästhesie beobachtet werden, dass die Wegnahme der Polypenreste ohne Reaktion ausgeführt wurde. Eine so lange Dauer der Anästhesie dürfte eine Ausnahme sein; praktisch wichtig ist es aber, dass die lokale Narkose immer so tief war und so lange dauerte, dass man jeden endolaryngealen Eingriff schmerzlos und ohne Reflex hätte ausführen können.

Die Anästhesie erstreckte sich, wie zu erwarten war, vom oberen Rande des Kehldeckels bis zur Stimmritze. Oberhalb dieses Gebietes, also an der lingualen Fläche der Epiglottis, hatten wir nur hier und da den Eindruck, die Sensibilität sei herabgesetzt. Im subglottischen Teile des Larynx, dessen Mukosa wahrscheinlich vom N. laryng. inf. versorgt wird, machten wir die gleiche Beobachtung und die Sondierung in diesem

Gebiet rief gewöhnlich bei vollkommener Anästhesie oberhalb mehr oder weniger lebhaften Reflex hervor.

Subjektive Symptome, wie Kitzel- oder Reizgefühl, die vor den Injektionen im Larynx bestanden, waren regelmässig kurze Zeit nachher „wie weggewischt". In einem Falle konnte bei einer besonders intelligenten Patientin die Anästhesie auch subjektiv abgeschätzt und konstatiert werden. Sie gab zu wiederholten Malen auf das Bestimmteste an, sie habe in der Ruhe des Kehlkopfes sowohl wie beim Sprechen die Empfindung des Nichtfühlens. Es liegt nahe, hierbei an ähnliche positive Empfindungen des Ausbleibens eines gewohnten Reizes zu denken, wie z. B. an die Empfindung der Dunkelheit bei Mangel des Lichtreizes.

Bekanntlich gibt auch die Anästhesie des Hypopharynx nach Kokaineinpinselung eine sehr positive Empfindung, doch kommt hier das Ausbleiben der Berührungsgefühle beim Schlucken in Frage, welche dann zur Illusion des Nichtschluckenkönnens führen, während die Kehlkopfempfindungen beim Sprechen und Atmen uns gewöhnlich nicht zum Bewusstsein kommen.

Eine merkwürdige Erscheinung fiel uns gleich bei unseren ersten Versuchen auf: mit dem Auftreten der Anästhesie, oft etwas vorher, wurde die Schleimhaut des ganzen Kehlkopfes hochgradig anämisch und zeigte weissliche Farbe. In einzelnen Fällen war diese Anämie so intensiv, dass die falschen Stimmbänder ebenso blass aussahen, wie die wahren. Eine sichere Erklärung für diese Erscheinung, die sich fast konstant einstellte, fehlt uns noch. Eine direkte konstriktorische Wirkung des Adrenalins auf die Kapillaren der Schleimhaut ist nicht wahrscheinlich, da eine so rasche Verbreitung des Adrenalins zunächst ausgeschlossen erscheint. Wir müssen die Frage noch offen lassen, ob es sich etwa um eine Adrenalinwirkung auf das Sympathicusgeflecht der A. laryngea selbst handelt, oder allenfalls um eine Reizung von Vasokonstriktoren, die im N. laryngeus liegen. Die Anämie der Mukosa dauerte oft ebenso lange wie die Anästhesie.

Unsere Versuche an Kranken waren folgende:

Versuch I. Pat. H. B. Tuberculosis pulmon. et laryngis.

3. Juni 1905. Larynx: beiderseitig Ulcerationen auf den Stimmbändern. Interarytaenoidealgegend infiltriert. Heiserkeit. Starkes Reizgefühl. — Auf Sondierung sehr starker Reflex.

3 Uhr nachm. Auf jeder Seite wird 1 ccm 1 proz. Kokainlösung mit je 3 Tropfen 1 proz. Adrenalinlösung injiziert.

3 Uhr 3 Min. Sondierung: Reflex.

3 Uhr 6 Min. Sondierung: Kein Reflex. Pinselung mit Acid. lactic. 15 pCt. Keine Schmerzempfindung. Kein Reflex.

Nach $1^1/_2$ Stunden treten brennende Schmerzen im Larynx auf, die einige Stunden dauern.

Versuch II. Pat. A. G., 31 Jahre. Tub. pulm. et laryng. Ganze Larynxschleimhaut auf Berührung sehr empfindlich.

6. Juni 1905, 2 Uhr nachm. Injektionen ganz gleich wie bei Versuch I.

2 Uhr 3 Min. Sondierung: Reflex noch vorhanden.

2 Uhr 5 Min. Status idem.

2 Uhr 10 Min. Schleimhaut vom Epiglottisrand bis zu den wahren Stimmbändern blass, anämisch. Auf Sondierung kein Reflex mehr. Pinselung mit Acid. lactic. ruft weder Reflex noch Schmerzempfindung hervor.

2 Uhr 15 Min. Anästhesie noch vorhanden. Anämie ebenfalls.

2 Uhr 25 Min. Auf Berührung mit der Sonde leichter Reflex; Schleimhaut weniger blass.

2 Uhr 45 Min. Sensibilität wieder vorhanden.

Versuch III. 9. Juni 1905. Pat. H. J., 35 Jahre. Laryngitis chronica. Bei geringster Berührung der Larynxmukosa sofort Reflex.

4 Uhr. Auf jeder Seite Injektion von Cocain. muriat. 0,01, Adenalin 0,0001. Physiol. Kochsalzlösung ad 1.0 (sterile Tuben Bloch).

4 Uhr 3 Min. Sondierung; Kein Reflex; keine Empfindung. Mukosa blass.

4 Uhr 17 Min. Anästhesie noch vorhanden.

4 Uhr 25 Min. Bei stärkerem Drücken mit der Sonde wieder Reflex.

4 Uhr 35 Min. Bei Sondierung wieder lebhafter Reflex.

Versuch IV. 10. Juni 1905. Pat. H. S. Tuberculosis laryngis. Starkes Reizgefühl im Kehlkopf. Schmerzen beim Schlucken. Larynx sehr berührungsempfindlich.

3 Uhr 3 Min. Injektionen wie bei Versuch III, d. h. auf jeder Seite 0,01 Kokain, 0,0001 Adrenalin auf 1,0 physiol. Kochsalzlösung.

3 Uhr 7 Min. Sensibilität noch erhalten.

3 Uhr 10 Min. Epiglottisschleimhaut blasser. Auf Sondierung noch leichter Reflex.

3 Uhr 12 Min. Sensibilität verschwunden. Kein Reflex mehr.

3 Uhr 15 Min. Ganze Schleimhaut sehr anämisch und ganz anästhetisch. Die Sonde wird im ganzen Kehlkopf herumgeführt, ohne einen Reflex hervorzurufen. Pinselung mit Acid. lact. 15 pCt., wird als Berührung empfunden; kein Reflex.

3 Uhr 30 Min. Schleimhaut immer noch anästhetisch und anämisch.

3 Uhr 40 Min. Schleimhaut wieder röter und etwas sensibler.

Versuch V. 14. Juni 1905. Pat. J. K. Tuberculosis laryngis et pulm. Schleimhaut sehr empfindlich.

3 Uhr 32 Min. Injektion links von 0.01 Kokain, 0,0001 Adrenalin auf 1 ccm Kochsalzlösung (Tube Bloch).

3 Uhr 38 Min. Injektion rechts, ganz gleich wie links.

3 Uhr 43 Min. Sensibilität auf beiden Seiten noch vorhanden.

3 Uhr 46 Min. Beiderseits, im ganzen Kehlkopf, ist die Schleimhaut anämisch Sensibilität herabgesetzt.

3 Uhr 50 Min. Tasten im ganzen Kehlkopf mit der Sonde ruft keinen Reflex hervor.

4 Uhr. Status idem.

4 Uhr 25 Min. Sondierung: Kein Reflex.

5 Uhr. Auf Berührung wieder leichter Reflex.

Versuch VI. Frau S., 35 Jahre. Tuberkulose, besonders des linken Stimmbandes.

18. Juni 1905. 3 Uhr 43 Min. Auf jeder Seite wird injiziert: Cocain. mur. 0,015, Adrenalin 0,00005, physiol. Kochsalzlösung ad 0,5.

3 Uhr 48 Min. Sehr blasse Schleimhaut.

3 Uhr 55 Min. bis 4 Uhr 15 Min. Vollkommene Anästhesie. Schleimhaut der Epiglottis und der falschen Stimmbänder sehr blass. — Allgemeinbefinden ungestört.

4 Uhr 7 Min. Galvanokaustische Behandlung des hinteren Theiles des linken Stimmbandes; vollständig reaktionslos. Kein Reflex; kein Schmerz.

4 Uhr 17 Min. Blässe abnehmend.

4 Uhr 20 Min. Schleimhaut links hyperämisch. Sensibilität nimmt jetzt zu.

Versuch VII. 22. Juni 1905. Pat. K. B. Laryngitis chronica.

3 Uhr 23 Min. Sondierung des Kehlkopfes: Sofort lebhafter Reflex.

3 Uhr 24 Min. Auf jeder Seite wird injiziert: Cocain. mur. 0,01, Adrenalin 0,0001, physiol. Kochsalzlösung ad 1,0 (Bloch).

3 Uhr 27 Min. Sondierung. Kein Reflex. Falsche Stimmbänder sehr anämisch.

3 Uhr 40 Min. Anästhesie noch gleich. Anämie abnehmend.

3 Uhr 45 Min. bis 3 Uhr 55 Min. Sensibilität kehrt allmählich zurück.

Versuch VIII. 27. Juni 1905. Pat. G. F., 42 Jahre. Kehlkopfdeviation nach Strumektomie vor 5 Jahren.

3 Uhr. Injektion auf beiden Seiten, ganz gleich wie in Versuch VII.

3 Uhr 10 Min. Epiglottisschleimhaut anästhetisch, übrige Schleimhaut nicht.

3 Uhr 15 Min. Ganze Schleimhaut anästhetisch und leicht blass. Unterhalb der wahren Stimmbänder keine Anästhesie.

3 Uhr 30 Min. Sondierung: Kein Reflex.

3 Uhr 40 Min. Empfindlichkeit kehrt zurück.

Versuch IX. 29. Juni 1905. Pat. A. B.. 45 Jahre. Laryngitis chronica. Fetter Hals.

3 Uhr 30 Min. Beiderseitig Injektion von der gleichen Lösung wie im vorigen Versuch; Stich ca. $1^1/_2$ cm tief.

3 Uhr 40 Min. Schleimhaut blass. Anästhesie unvollkommen.

3 Uhr 45 Min. Totale Anästhesie.

3 Uhr 55 Min. Vielfache Sondierung im Larynx: Kein Reflex.

4 Uhr 5 Min. Sondierung nicht empfunden. Anämie. An keiner Stelle Reflexempfindlichkeit.

4 Uhr 15 Min. Sensibilität an verschiedenen Stellen wieder vorhanden.

Versuch X. 2. Juli 1905. Pat. A. M., 27 Jahre. Tuberculosis laryng. — Larynxmukosa sehr empfindlich.

2 Uhr 57 Min. Injektion beiderseitig, wie in den vorigen Versuchen.

3 Uhr 2 Min. Keine Anästhesie. — Spannungsgefühl am Hals.

3 Uhr 8 Min. Vollständige Anästhesie. Berührung der unteren Fläche der Stimmbänder ruft keinen Reflex hervor.

3 Uhr 15 Min. bis 4 Uhr. Status idem.

4 Uhr 15 Min. Bei starkem Druck mit der Sonde: Reflex.

5 Uhr. Empfindlichkeit wie vor dem Versuch.

Versuch XI. Pat. L. M. 32 Jahre. 11. Juli 1905. Laryngitis chronica.

3 Uhr. Injektion von 0,01 Kokain, 0,0001 Adrenalin auf 1,0 physiol. Kochsalzlösung, auf jeder Seite.

3 Uhr 10 Min. Anästhesie noch sehr unvollkommen.

3 Uhr 15 Min. Sondenberührung wird nirgends mehr empfunden. Kein Reflex. Exquisite Anämie.

3 Uhr 18 Min. Pinselung mit 5 proz. Argent. nitr., keine Spur von Reflex.

3 Uhr 25 Min. Empfindlichkeit wieder beinahe normal.

Versuch XII. Pat. E. T., 42 Jahre. Tuberculosis laryngis et pulmon.

13. Juli 1905. 2 Uhr 40 Min. Injektion rechts 0,01 Kokain, 0,0001 Adrenalin auf 1 Pravaz.

2 Uhr 45 Min. Sensibilität im ganzen Kehlkopf herabgesetzt; rechts nicht mehr als links.

2 Uhr 46 Min. Injektion links wie rechts.

2 Uhr 53 Min. Beiderseitig Anämie und Anästhesie. Epiglottis nicht ganz anästhetisch.

3 Uhr. Epiglottis ebenfalls ganz anästhetisch.

3 Uhr 10 Min. Ganzer Larynx anästhetisch. Pinselung mit 15 proz. Acid. lact.; kein Reflex, keine Empfindung.

3 Uhr 20 Min. Sensibilität nimmt wieder zu.

Versuch XIII. 20. Juli 1905. Gleicher Pat. Auf jeder Seite Infektion.

3 Uhr. Von Cocain. mur. 0,015, Adrenalin 0,0001 auf 1 Pravaz. — Puls vorher 72.

3 Uhr 3 Min. Ganzer Kehlkopf noch empfindlich.

3 Uhr 8 Min. Partielle Anästhesie. Epiglottis noch empfindlich.

3 Uhr 15 Min. bis 3 Uhr 30 Min. Totale, tiefe Anästhesie. Eine Pinselung mit 25 proz. Acid. lact. wird nicht nicht empfunden. Dabei hochgradige Anämie.

Versuch XIV. 30. Juli. Pat. Frau B., 39 Jahre. Hysterische Aphonie. Larynxmukosa sehr empfindlich.

3 Uhr. Kokain 0,015, Adrenalin 0,0001, starke physiol. Kochsalzlösung ad 1,0. Auf jeder Seite 1 Pravaz.

3 Uhr 10 Min. Ueberall Anästhesie und Anämie.

3 Uhr 15 Min. Anästhesie schon im Rückgang.

Versuch XV. 17. August 1905. Pat. Frau H., 63 Jahre. Heiserkeit. Starke Dyspnoe hervorrufende Struma: derbe Knoten, oben Pulsation zu fühlen; die Knoten bewegen sich beim Schlucken aufwärts. Keine Anhaltspunkte für Malignität. Larynx stark nach links verschoben. — Vorn an der Epiglottis eine wallnussgrosse Cyste; Epiglottis dadurch nach hinten verschoben. Laryngoskopie deshalb nicht möglich. Da die Kehlkopfschleimhaut sehr empfindlich ist, gelingt es nicht, mittelst der Sonde die Epiglottis nach vorn zu ziehen.

3 Uhr 30 Min. Auf jeder Seite wird injiziert: Kokain 0,02, Adrenalin 0,0001 auf 1 Pravaz. — Puls 75.

3 Uhr 35 Min. Epiglottisschleimhaut anästhetisch; Epiglottis wird mit der Sonde nach vorn gezogen. Larynx wird sichtbar: vollständige Lähmung des rechten Stimmbandes, Kadaverstellung.

3 Uhr 40 Min. bis 3 Uhr 55 Min. Ganzer Larynx insensibel. Die Sonde wird nirgends gespürt. Kein Reflex. Mukosa sehr blass.

4 Uhr. Anästhesie etwas im Rückgang. Trotz der ziemlich hohen Dosis — 0,04 Kokain — traten gar keine Intoxikationserscheinungen auf. Die maximale Pulsfrequenz war 82.

Versuch XVI. 22. August 1905. Pat. J. H., 58 Jahre. Laryngitis acuta. Kehlkopfschleimhaut sehr berührungsempfindlich.

3 Uhr 30 Min. Beiderseits 0,015 Kokain, 0,0001 Adrenalin auf 1 Pravax injiziert. — Puls 85.

3 Uhr 40 Min. Epiglottis ganz unempfindlich, Stimmbänder nicht.

3 Uhr 45 Min. Ganzer Larynx anästhetisch und anämisch. — Pat. etwas blass, Puls 90, gut gespannt.

3 Uhr 55 Min. Status idem. — Pat. subjektiv ganz wohl.

4 Uhr 25 Min. Partielle Anästhesie.

4 Uhr 30 Min. Keine Anästhesie mehr.

Versuch XVII. Pat. Frau R., 38 Jahre. Laryngitis chronica.

25. August 1905. 3 Uhr 55 Min. Auf jeder Seite 0,01 Kokain, 0,0001 Adrenalin auf 1 Pravax injiziert. — Puls 80.

4 Uhr. Hochgradige Anämie der Schleimhaut.

4 Uhr 5 Min. Status idem: partielle Anästhesie.

4 Uhr 10 Min. Vollständige Insensibilität. — Leichtes Zittern der Hände. Puls 88, gut gespannt.

4 Uhr 20 Min. Anämie abnehmend. Anästhesie noch ganz gleich.

4 Uhr 30 Min. Status idem.

4 Uhr 50 Min. Auf Sondierung an verschiedenen Stellen wieder Reflex.

Versuch XVIII. Pat. F. D., 62 Jahre. Tubercul. pulm. und beginnende Tuberc. laryng. — Schleimhaut sehr empfindlich.

28. August 1905. 11 Uhr 30 Min. Beiderseitig Injektion von Cocain. mur. 0,01, Adrenalin 0,0001 auf 1 Pravaz. — Puls 90.

11 Uhr 40 Min. Anämie. Ganzer Larynx unempfindlich. Bei blosser Berührung kein Reflex. Nur bei stärkerem Druck auf die Stimmbänder mittels der Sonde: Reflex.

11 Uhr 50 Min. Bei Berührung der unteren Fläche der Stimmbänder sofort Reflex; oberhalb vollständige Anästhesie. Anämie.

12 Uhr 30 Min. Status idem.

1 Uhr 30 Min. Bloss bei längerer wiederholter Berührung Reflex.

3 Uhr. Kehlkopf immer noch etwas anämisch und partiell anästhetisch.

6 Uhr. Sensibilität wieder normal.

Versuch XIX. Pat. J. E., 55 Jahre. Tuberc. pulmon. et laryng. Struma; Trachea und Kehlkopf nach links verschoben. Subjektiv: Reizgefühl im Kehlkopf. Heiserkeit. — Schleimhaut sehr empfindlich; bei Sondierung sofort Reflex.

29. August 1905. 7 Uhr 30 Min. abends. Puls 92. Auf jeder Seite 0,01 Kokain, 0,0001 Adrenalin auf 1 ccm physiol. Kochsalzlösung injiziert.

7 Uhr 35 Min. Pat. gibt an, er spüre ein mässiges „Würggefühl" am Halse. Subjektiv sonst nichts. — Puls 95. — Auf Sondierung sofort Reflex; noch keine Stelle anästhetisch. Schleimhautfarbe unverändert.

7 Uhr 40 Min. Status idem. Nur die Epiglottis ist weniger sensibel.

7 Uhr 45 Min. Nirgends mehr sensibel. Nirgends Reflex. Schleimhaut etwas blässer, aber keine ausgesprochene Anämie. Pat. gibt an, das Reizgefühl sei total verschwunden. Die Sondierung fühle er weniger als vorher. — Puls 95.

7 Uhr 55 Min. Auch bei stärkerem Druck mit der Sonde kein Reflex.

8 Uhr 10 Min. Status idem.

8 Uhr 30 Min. Auf Sondierung wieder Reflex.

Versuch XX. Pat. Frau J., 60 Jahre. Cyste des linken Stimmbandes. — Puls 85.

30. August. 3 Uhr 15 Min. Auf jeder Seite 0,01 Kokain, 0,0001 Adrenalin auf 1 ccm injiziert.

3 Uhr 25 Min. Pat. ist etwas aufgeregt. Puls 90. Gesichtsfarbe unverändert. Anästhesie vollständig. Keine Anämie.

3 Uhr 35 Min. Puls 85. — Status idem: Kein Reflex.

3 Uhr 45 Min. Anästhesie abgenommen.

Versuch XXI. 2. September. Pat. Frau B., 52 Jahre. Tuberk. des rechten Stimmbandes.

3 Uhr 40 Min. Beiderseits 0,01 Kokain, 0,0001 Adrenalin auf 1 Pravaz injiziert.

3 Uhr 45 Min. Rechts Blässe. Partielle Anästhesie.

3 Uhr 50 Min. Ueberall Anämie und Anästhesie.

3 Uhr 55 Min. Rechtes Stimmband wird kauterisiert. Keine Empfindung; kein Reflex.

4 Uhr 5 Min. Anästhesie noch gleich.

Versuch XXII. 3. September. Pat. M. R., 48 Jahre. Hysterie. Chronische Laryngitis.

3 Uhr 5 Min. Injektionen wie im vorigen Versuch. — Subjektiv: Gefühl der „Abkühlung" im Halse.

3 Uhr 12 Min. Epiglottis anästhetisch; tiefe Teile nicht.

3 Uhr 15 Min. Ganzer Larynx, auch die untere Fläche der Stimmbänder anästhetisch.

3 Uhr 25 Min. Status idem.

3 Uhr 35 Min. Tiefe Teile des Kehlkopfes wieder empfindlich.

Versuch XXIII. Pat. Frau M. H., 47 Jahre. Laryng. acuta.

4. September. 3 Uhr 20 Min. Injektionen gleich wie in den zwei vorigen Versuchen.

3 Uhr 25 Min. bis 3 Uhr 33 Min. Keine Anämie. Nur partielle Anästhesie.

3 Uhr 35 Min. Epiglottis ganz insensibel.

3 Uhr 45 Min. Ueberall vollsiändige Anästhesie.

3 Uhr 50 Min. bis 4 Uhr. Status idem.

4 Uhr 5 Min. bis 4 Uhr 15 Min. Sensibilität tritt allmählich wieder auf. Schleimhaut wird röter.

Versuch XXIV. 7. September. Pat. Fr. K., 29 Jahre. Multiple Papillome des Kehlkopfes. Auf Sondierung sofort lebhafter Reflex.

2 Uhr 55 Min. Beiderseits 0,015 Cocain. mur., 0,0001 Adrenalin auf 1,0 ster. physiolog. Kochsalzlösung injiziert.

3 Uhr 5 Min. Blässe. Epiglottis insensibel. Tiefere Teile nicht.

3 Uhr 10 Min. Pat. gibt an, die Sondenberührung nicht zu fühlen. Kein Reflex.

3 Uhr 15 Min. Stimmbänder, Epiglottis, Seitenwände blass und anästhetisch. — Subglottischer Teil bei Berührung sofort Reflex.

3 Uhr 30 Min. Status idem.

3 Uhr 40 Min. Leichter Reflex. Pat. gibt an, die Berührung zu fühlen.

Versuch XXV. 14. September. Pat. Frau E. G., 37 Jahre. Papillom des rechten Stimmbandes. Mukosa reagiert bei Berührung sofort mit Reflex.

3 Uhr 27 Min. Auf jeder Seite 0,01 Kokain, 0,0001 Adrenalin auf 1 ccm physiol. Kochsalzlösung injiziert.

3 Uhr 35 Min. Epiglottis unempfindlich. — Fremdkörpergefühl im Halse.

3 Uhr 43 Min. Ganzer Larynx blass, anästhetisch. Im subglottischen Teil auch kein Reflex bei Berührung. — Pat. fühlt die Berührung gar nicht.

3 Uhr 53 Min. bis 4 Uhr 5 Min. Status idem.

4 Uhr 15 Min. Partielle Anästhesie.

Erwähnt sei nun, dass wir in zwei unserer Fälle keine Anästhesie erreichten. In dem einen hatten wir versuchsweise je 1 ccm nur $^1/_2$ proz. Kokainlösung injiziert. In dem anderen Falle hatten wir die Injektionen

mit 1 proz. Kokainlösung nach dem gleichen Verfahren wie sonst gemacht und eine Ursache für diesen Misserfolg konnten wir leider nicht finden.

Prof. Valentin, der die Güte hatte, uns Beobachtungen über eigene Fälle mitzuteilen, konnte ebenfalls bei einem Patienten keine Anästhesie erreichen. In anderen Fällen fand er die Anästhesie am Anfang sehr vollständig, beobachtete aber, dass sie in ziemlich kurzer Zeit abnahm, so dass er z. B. in einem Fall zwei Mal in der gleichen Stunde injizieren musste. Im Gegensatz dazu sind wieder folgende zwei seiner Fälle interessant:

1. Frl. B., 22 Jahre. Multiple weiche Papillome des Larynx seit etwa $2^1/_2$ Jahren. Dieselben sind schon von einem Spezialisten behandelt worden, doch blieb die Stimme aphon und die Entfernung der noch sichtbaren Geschwulstpartien soll trotz Kokaineinpinselung unmöglich gewesen sein. Es wurde von Prof. Valentin in die Gegenden des rechten und linken N. laryng. sup. an seiner Eintrittsstelle je 1 ccm einer Kokainadrenalinkochsalzlösung (1 ccm enthielt 0,01 Cocain. hydr. und 0,0001 Adrenalin) eingespritzt. Nach etwa $^1/_4$ Stunde war das Kehlkopfinnere anästhetisch, so dass trotz grosser Nervosität der Patientin nach Anästhesierung des Velums mit etwas 5 proz. Kokainlösung die Ausräumung vormittags 11 Uhr begonnen, und nach einer mehrstündigen Pause (die trotz anfänglicher Anämie auftretenden Blutungen zwangen dazu) nachmittags 5 Uhr ohne neue Injektion und bei noch anhaltender Anästhesie grösstenteils durchgeführt werden konnte. Die Patientin konnte nun relativ gut sprechen, doch versagten beim Singen noch die tiefen Töne. Nach acht Tagen wurde zur Entfernung der kleinen Reste dieselbe Dosis eingespritzt und ein völliger Erfolg erzielt. Nach zwei Monaten war kein Rezidiv wahrzunehmen.

2. Herr Q., 37 Jahre, wurde wegen grosser tuberkulöser Wucherungen an beiden Stimmbändern und der Hinterwand ebenso behandelt. Auch hier konnte nach der ersten Anästhesie zwischen 11 und 12 Uhr eine zweite Operation um 5 Uhr ohne neue Anästhesie vorgenommen werden, ohne dass Patient das geringste davon fühlte.

Aus diesen Beobachtungen glauben wir nun folgende Schlüsse ziehen zu können:

1. Es ist möglich, den N. laryngeus sup. durch eine perkutane und permuskuläre Injektion (1—1,5 pCt. Kokain mit etwa 10 proz. Adrenalinlösung in physiologischer Kochsalzlösung) an seiner Durchtrittsstelle durch die Membrana thyreohyoidea leistungsunfähig zu machen, und es lässt sich so eine regionäre Anästhesie der Kehlkopfschleimhaut erreichen.

2. Diese Methode hat den Vorteil, dass dabei relativ kleine, genau dosierbare Kokainmengen mit Zusatz von geringen Dosen Adrenalin verwendet werden. Die Anästhesie ist eine tiefe und vollständige.

3. Die Dauer dieser Anästhesie ist ziemlich grossen Schwankungen unterworfen. Im Durchschnitt dauerte unsere brauchbare Anästhesie ca. 20 Minuten.

4. Als einen Nachteil der Methode kann man es bezeichnen, dass die Anästhesie erst nach einer gewissen Latenzzeit eintritt.

5. Wir glauben, dass diese Methode bei allen endolaryngealen und wohl auch bei intratrachealen Eingriffen (Bronchoskopie) verwendet werden kann. Bei letzterer, weil gerade das Kehlkopfgebiet bei trachealen Manipulationen durch seine Reflexe die grössten Schwierigkeiten macht. Wir halten sie auch für indiziert in den Fällen, wo die Pinselungen schlecht vertragen werden, ungenügend oder nicht am Platze sind, wie bei Extraktion von Fremdkörpern aus dem Kehlkopf.

Herrn Prof. Valentin sei zum Schluss mein herzlicher Dank ausgesprochen für die wohlwollende Anregung zu dieser Arbeit und für die zahlreichen Ratschläge, mit denen er mir stets beigestanden ist.

XXVI.

Die Reizerscheinungen des Kehlkopfes und der Speiseröhre bei den Läsionen des Magens.

Von

Dr. **Wilhelm Plönies** (Wiesbaden).

Seit Sydenham auf die Erscheinungen des nervösen Hustens aufmerksam gemacht hat, haben die nervösen Reizerscheinungen des Halses das Interesse der Nervenärzte und Laryngologen in immer steigender Weise in Anspruch genommen. Schon früher hatte der Globus hystericus die Aufmerksamkeit der Nervenärzte erregt, der so lange als ein charakteristisches Symptom der Hysterie angesehen wurde.

Feréol beobachtete zuerst die Krisen des Kehlkopfes bei der Tabes dorsualis, und wies damit nach, dass auch organische Veränderungen im Zentralnervensystem eine Ursache für diese Reizerscheinungen im Halse abgeben können. Von deutschen Aerzten erforschte besonders eingehend v. Schrötter[1]) die Bedingungen, unter denen der nervöse Husten zur Beobachtung kommt; er wies darauf hin, das die Auslösung des nervösen Hustens entweder von der Peripherie her erfolgt, sei es auf normalen Bahnen des N. laryngeus oder anormalen Bahnen, sei es durch erhöhte Erregbarkeit des Zentralnervensystems. Von allen Körperstellen, von denen auf dem Wege des Reflexes Reizerscheinungen im Halse, auch der nervöse Husten, ausgelöst werden können, ist wohl kein Organ neben den Lungen und dem Herzen mehr dazu geeignet, als der Magen. Nicht nur wird bei den Magenkrankheiten meist durch die schlechtere Ernährung, sowie noch durch ein anderes wichtiges Moment eine Erhöhung der Erregbarkeit des Nervensystems, besonders der Reflexerregbarkeit herbeigeführt, sondern es sind namentlich bei den Erosionen und dem Ulcus die permanent auf den Bahnen des Vagus nach seinem Kerne zufliessenden Reize so recht geeignet, Reflexerscheinungen im motorischen Gebiete des Halsvagus hervorzurufen, aber auch Gefühlsstörungen in der sensiblen Sphäre dieses Nervenabschnittes zu veranlassen. Besonders waren es die bei den Heisshungeranfällen beobachteten Halserscheinungen, die mir zuerst die Veran-

1) v. Schrötter, Vorträge über die Krankheiten des Kehlkopfs 1892.

lassung gaben, die Reizerscheinungen des Halses bei den genannten Magenläsionen eingehend zu verfolgen.

Es ist selbstverständlich, dass man nur dann eine im Halse auftretende Erscheinung als ein auf dem Wege des Reflexes hervorgerufenes Symptom betrachten darf, wenn alle lokalen krankhaften Veränderungen durch genaue Untersuchung ausgeschlossen sind, und gleichzeitig die eingeleitete Behandlung den Beweis erbringt, dass die Reizerscheinungen des Halses tatsächlich zu der Magenläsion in Beziehung standen, oder dass wenigstens für die Magenläsionen typische Reizungen, wie Heisshungeranfälle, Diätfehler u. a. dieselben Reizerscheinungen regelmässig im Halse hervorriefen, wo eine Behandlung nicht eingeleitet wurde und entscheiden konnte. Von 1200 Fällen hatten daher 120 Fälle wegen gleichzeitiger Komplikationen, wie chronische Pharyngitis, Laryngitis, Tuberkulose des Larynx, Carcinom des Oesophagus und aus anderen Gründen auszuscheiden; Berücksichtigung fanden dabei nur die Reizerscheinungen des unteren Teiles des Pharynx, des ganzen Oesophagus und des Larynx. Von den übrigbleibenden 1080 Fällen wurden Halserscheinungen in 511 Fällen (47,4 v. H.) beobachtet; von diesen 1080 Fällen kamen 537 mit 202 Fällen von Reizerscheinungen (37,6 v. H.) auf das männliche, 543 mit 309 Fällen von Halserscheinungen (56,9 v. H.) auf das weibliche Geschlecht. Es sind demnach die Reflexerscheinungen des Halses beim weiblichen Geschlechte entschieden viel häufiger als beim männlichen. Nur in 12 Fällen hatten die Reizerscheinungen des Halses vorübergehend bestanden. Die Ursache des Verschwindens bereits vor der eingeleiteten Behandlung hing mit einer spontanen Besserung des Magenleidens zusammen, indem aufgetretene Gastralgien, wiederholt namentlich auch Magenblutungen eine vorsichtige, besonders diätere Lebensweise veranlasst hatten. Nach den anamnestischen Ermittelungen pflegen die Halserscheinungen vorwiegend erst im späteren Verlaufe der Magenläsion aufzutreten, soweit die Angaben der Patienten zuverlässig dünkten; nur in 10 v. H. wurden sie im Anfangsstadium der Magenläsion, in 30 v. H. bis zum 5. Jahre, in 30 v. H. bis zum 10. Jahre, in 15 v. H. bis zum 15. Jahre nach den ersten lokalen Reizerscheinungen bezw. anderweitigen konstanten reflektorischen Reizerscheinungen der Magenläsion beobachtet und im Reste der Fälle (15 v. H.) traten sie noch später auf. Bemerkenswert ist das häufige gleichzeitige Auftreten der Halserscheinungen mit anderen Reizungen der Magenläsion; vor allen Dingen waren es die lokalen Reizerscheinungen der Läsion, wie Druckgefühl, Magenschmerzen oder Magenkrämpfe, Heisshungeranfälle, sowie auch Reizungen der Läsion durch Körpererschütterungen wie Fahren, Gehen, Reizungen während der Verdauung besonders nach gröberen Diätfehlern oder Reizungen der Magenläsion durch psychische Traumen, wie Aufregungen, Schreck, Aerger; dadurch können die ausgelösten Reflexerscheinungen im Halse gar zu leicht den Eindruck machen, rein nervös zu sein, wenn nicht das Verschwinden dieser Halserscheinungen nach stattgehabter Heilung der Magenläsion trotz der weiteren Einwirkung der

gleichen psychischen Traumen so überzeugend dagegen spräche. Es können aber auch die Halserscheinungen gleichzeitig mit anderen reflektorischen oder in der Umgebung des Magens ausgelösten Reizerscheinungen auftreten, wie Migräne, Kopfschmerzen, Präkordialangst u. s. w., oder auch Rückenschmerzen, Zwerchfellhemmungen u. a. Auch in diesem Auftreten mit anderen Reizerscheinungen der Magenläsion im Gebiete des Vagus, Sympathicus, besonders aber in dem Auftreten der Halserscheinungen bei den Heisshungeranfällen ist ein Beweis für ihre Abhängigkeit von den Reizungen der Magenläsion zu erblicken. Den wichtigsten Beweis liefert aber bekanntlich das völlige Verschwinden der Halserscheinungen mit der erfolgten Heilung der Läsion. In zwei Fällen lösten die perkutorischen Erschütterungen der Magenläsion bei ihrer Untersuchung direkt Erscheinungen im Halse aus, die die Patienten äusserten, ohne befragt zu werden, und zwar bei einem 23jährigen jungen Manne Druck- und Schmerzgefühl im Halse, bei einem 35jährigen Patienten Kugelgefühl. Man darf diese beiden Beobachtungen als beweiskräftige Experimente des klinischen Zusammenhanges der Reizerscheinungen im Halse mit den Magenläsionen ansehen.

Die Reizerscheinungen des Halses bei den Magenläsionen kann man in solche einteilen, die vom Magen aus direkt nach dem Halse ausstrahlen und in solche, die für sich im Halse, also ohne eine solche Kontinuität mit den Magenerscheinungen, als reflektorische Reizerscheinungen im strengen Sinne des Wortes auftreten. Zu den ersteren gehört als die mildeste Reizerscheinung das Brennen, das allein, ohne gleichzeitige Schmerzen in 21 Fällen (1,9 v. H.), darunter nur 8 männliche, beobachtet wurde; in 2 Fällen strahlte es gleichzeitig nach der Zunge aus, in einem Falle war es nur linksseitig, in einem Falle schien es dem Patienten von der Pylorusgegend auszugehen, und damit stimmte die Lage der Läsion überein. In zwei Fällen wurde das Gefühl des Fressens, in einem Falle ein aufsteigendes unangenehmes Gefühl bei den Heisshungeranfällen wahrgenommen; in 2 Fällen war es aufsteigendes Hitzegefühl, das in einem Falle noch bis in die Lippen sich fortsetzte, in 2 Fällen ein ängstliches, vom Magen nach dem Halse ausstrahlendes Gefühl, in 4 Fällen ein vom Magen bis in den Hals bemerkbares Druckgefühl. Viel häufiger waren vom Magen nach dem Halse ausstrahlende Schmerzen, im ganzen 30 Fälle (2,8 v. H.); die Hälfte waren typische Magenkrampfschmerzen, die in 6 Fällen nur nach dem Halse ausstrahlten, in den übrigen Fällen dagegen nach der Brust bezw. dem Herzen ihren Weg nahmen; von den 15 Fällen mit Magenschmerzen ohne Krampfcharakter strahlten 12 nur nach dem Halse, die übrigen ebenfalls nach der Brust bezw. dem Halse aus; in 6 Fällen bestand daneben gleichzeitig das Gefühl des Brennens; in 2 Fällen waren besonders körperliche Anstrengungen, Gehen, Laufen, Fahren das veranlassende Moment für diese Magen-Halsschmerzen; ausnahmsweise können die Schmerzen bei den Gastralgien noch über den Hals hinaus (1 Fall bis in die Zähne, 1 Fall bis in die Zunge) sich erstrecken; in 2 Fällen strahlten sie nach der Ohrgegend noch aus, dabei in einem Falle von Angstgefühl und seelischer Unruhe begleitet, während in dem anderen Falle jedesmal vorübergehende Taubheit vom Patienten bemerkt wurde. In 3 von diesen 30 Fällen waren die ausstrahlenden Magenschmerzen einseitig (2 Fälle rechte Seite, 1 Fall linke Seite). Neben diesen Magen-Halsschmerzen wurden von

den Patienten auch reflektorische Halserscheinungen im strengen Sinne des Wortes gleichzeitig empfunden, im ganzen 5 Fälle und zwar je einmal Druckgefühl im Halse, Kugelgefühl, Gefühl des Zusammenschnürens, das Gefühl des Stechens im Kehlkopf und Hustenkitzel. Bei einem Patienten bestanden heftige perforierende Gastralgien nach jedem Essen, besonders nach dem Mittagessen, daneben gleichzeitige Magenhalsschmerzen mit jedesmaligem starken Brennen im Kehlkopfe und Hustenkitzel. In mehreren Fällen von Magenläsionen kamen die von unten nach dem Halse heraufstrahlenden Schmerzen nicht vom Magen selbst, sondern in 2 Fällen von der Brust, in je einem Falle von der Herzgegend, von den beiden Rippenbogen und von dem Rücken, obwohl sie nach den Ergebnissen des Heilverlaufes mit der Magenläsion zusammenhingen. Irgendwelche Anhaltspunkte lassen sich für die Lage der Läsion im Magen aus den Beobachtungen nicht ermitteln. Die Entfernung der Läsion von der Kardia schwankte nach den Untersuchungsergebnissen mit der Methode der perkutorischen Empfindlichkeit von 3—10 cm; in einem Falle handelte es sich, wie angedeutet, um eine Pylorusaffektion.

Ein viel grösseres Interesse bieten die eigentlichen **reflektorischen Halserscheinungen**, deren Lokalisation von Seiten der Patienten namentlich inbezug auf den Kehlkopf und den unteren Teil des Rachens, bezw. Anfangsteil der Speiseröhre oft ungenau ist. Was die Zeit ihres Auftretens im allgemeinen angeht, so wurden sie in der überwiegenden Mehrzahl der Fälle nach den Mahlzeiten, besonders der Hauptmahlzeit, in einigen Fällen aber auch im nüchternen Zustande oder nachts bemerkt. Die Reizerscheinungen wurden in den verschiedenen Fällen teilweise einzeln, noch viel häufiger aber wurden mehrere abwechselnd oder auch gleichzeitig geklagt, wodurch eine grosse Mannigfaltigkeit der verschiedenen Krankheitsbilder sich ergibt; ja es wurden Fälle beobachtet, in denen fünf bis sechs derselben nebeneinander bestanden.

Das **Druckgefühl** im Halse kam in 148 Fällen (14,4 v. H.) zur Beobachtung, von denen 75 dem männlichen, 73 dem weiblichen Geschlechte angehörten; in 4 Fällen (3 weibl., 1 männl.) war dasselbe sehr heftig und gleichzeitig mit Schmerzempfindungen im Halse verbunden.

Neben seinem selbständigen Auftreten wurde es in 14 Fällen gleichzeitig mit lokalen Reizerscheinungen der Magenläsion und zwar in 3 Fällen mit Magenkrämpfen, in 2 Fällen mit Magenschmerzen, in 9 Fällen mit Magendrücken (einmal dabei mit jedesmaligem ängstlichen Gefühle) bemerkt; in 4 Fällen bestanden daneben andere Reizerscheinungen der Magenläsion und zwar je ein Fall mit gleichzeitigen Rückenschmerzen, Schmerzen und Steifigkeit im Nacken, Kopfschmerzen und gleichzeitiger Migräne. In 6 Fällen war das Drücken im Halse besonders stark nach dem Essen, in 1 Falle nur nach gröberen Diätfehlern, in 1 Falle besonders nach Milch; in diesen Fällen bestand wiederholt dabei das Gefühl, als stäke das Essen im Halse und müsste noch hinuntergeschluckt werden. In 2 Fällen machte sich der Druck im Halse **nur** bei Rückenlage geltend, dabei bestanden dann Rückenschmerzen, brennende, vom Rücken nach dem Halse ausstrahlende Empfindungen (in einem Falle dabei gleichzeitig noch Akroparästhesie der Hände); die Untersuchung mit der Methode der perkutorischen Empfindlichkeit ergab in diesen beiden Fällen eine Läsion der hinteren Magenwand. In je einem Falle waren Anstrengungen, bezw. nur Gehen jedesmal von Druckgefühl im Halse begleitet, was namentlich in

letzterem Falle ohne Hilfe der mechanischen Reizung der Läsion[1]) nicht zu erklären ist. In einem Falle, einer Läsion des Pylorus, war das Druckgefühl im Halse nur links, in diesem Falle waren auch die anderen reflektorischen Reizerscheinungen dieser Läsion auf der linken Seite, wie Kopfschmerzen, Ohrenerscheinungen, Augenflimmern.

In einem Falle, einer 35jährigen Frau St., war das Druckgefühl im Halse so heftig, dass es im Schlucken selbst beim Atmen störte und zuletzt ständig wurde. Daneben noch Hustenkitzel, Brennen und Gefühl des Wundseins im Kehlkopfe; heftige Gastralgien, die nach dem Rücken perforierten, sehr starke Rückenschmerzen, Migräneanfälle, Anfälle von Tachykardie; Blutbrechen vor 3 Jahren; starke Abmagerung bei Untergewicht von 12 kg; Pat. hielt sich für kehlkopfkrank. Untersuchung des Halses und Kehlkopfes völlig negativ, nur etwas mühsam wegen Hyperästhesie des Gaumens und Rachens; perkutorische Empfindlichkeit 12:17, Punctum maximum 6 cm unter der Cardia, etwas links von der Mittellinie; während die zuletzt genannten Reizerscheinungen im Kehlkopfe in der dritten Behandlungswoche aufhörten, war das Druckgefühl äusserst hartnäckig und verschwand erst in der 16. Behandlungswoche bei einer noch vorhandenen perkutorischen Empfindlichkeit von 3:4 cm; nach $^3/_4$ Jahr Rückfall des Magenleidens und Wiederauftreten des Druckgefühls im Halse; erneute Behandlung, Verschwinden des Druckgefühls und völlige Heilung. — In einem anderen Falle, einem 48jährigen Manne V., starker Druck hinter dem Kehlkopf, der nach dem Frühstück einsetzte, immer intensiver wurde und den stärksten Grad nach dem Mittagessen erreichte, um sich während der Nachtruhe, deren Beginn dadurch gestört wurde, allmählich zu verlieren; mehrere Halsärzte konnten eine Ursache für diesen Druck nicht finden; daneben Schwindel, Kopfschmerzen (4—5 J.), Rückenschmerzen, Nagegefühl mit Heisshunger und Hemmungsgefühl beim Atmen seit 3 Jahren; Abmagerung 12,5 kg; Untersuchung ergab hochliegende Läsion, 2 cm unter der Kardia, nach der Lage des Punctum maximum der perkutorischen Empfindlichkeit, die 3:4 cm betrug; bereits am Ende der 2. Woche bei perkutorischer Empfindlichkeit von 1:1 cm Druckgefühl im Halse fast ganz verschwunden; nach 4 Wochen Pat. ganz beschwerdefrei. Im Halse bestand mässiger Rachenkatarrh, nach Angaben des Pat. seit dem 25. Jahre; das starke Druckgefühl des Halses seit 2 Jahren; schon die allmähliche Steigerung der Halsbeschwerden während der Tagesanstrengungen, der höchste Grad nach der Hauptmahlzeit, konnte auf die Magenläsion in diesem Falle aufmerksam machen. Behandlung des Rachenkatarrhs hatte Pat. wegen der geringen Beschwerden abgelehnt.

In 2 Fällen wurde das Druckgefühl tiefer, in die Speiseröhre verlegt und zwar in einem Falle in die Gegend oberhalb des Manubrium sterni, in dem anderen Falle der Höhe desselben entsprechend.

Eine besondere Beachtung verdient bei den Magenläsionen das Kugelgefühl. Während das Druckgefühl nur selten seinen Platz während der Dauer der Empfindung zu wechseln scheint — es wurde nur in 2 Fällen als ein entlang der Speiseröhre nach dem Halse aufsteigender Druck empfunden — ändert das Kugelgefühl in vielen Fällen seinen Sitz; die Patienten hatten das Gefühl, als stiege es vom Magen entlang der Speise-

1) conf. Plönies, Die Reizungen des N. sympathicus und vagus usw. Wiesbaden 1902, Bergmann. S. 13.

röhre bis zum Halse in die Höhe, ja nicht selten wurde ein Auf- und Absteigen empfunden. Damit verrät es gleichzeitig seine Entstehung als eine aufsteigende bezw. auf- und absteigende Kontraktionswelle im Oesophagus, oder, wenn es unbeweglich ist, als starker Kontraktionsring, der unter Umständen auch einmal eine sehr abnorme Verstärkung des physiologisch bestehenden Verschlusses im Anfangsteile des Oesophagus sein kann. Die durch die pathologisch verstärkten peristaltischen Bewegungen bedingten Zerrungen bezw. Druck der sensiblen Nervenendigungen rufen Reizungen hervor, die jenseits der physiologischen Reizschwelle liegen, analog dem Druck und den Zerrungen dieser Nervenendigungen bei abnorm grossen resistenten Bissen. In einem Falle wurde durch die perkutorische Reizung der Magenläsion bei der Untersuchung ein zufällig vorhandenes Kugelgefühl verstärkt, der Patient hatte, wie er spontan angab, das Gefühl, als schwelle die Kugel im Halse noch mehr an. Beobachtet wurde das Kugelgefühl in 287 Fällen (26,6 v. H.), von denen auf das weibliche Geschlecht 188 Fälle (von 543 Frauen 34,6 v. H.), auf das männliche Geschlecht 99 Fälle (von 537 18,4 v. H.) entfielen. Es ist also die Reizerscheinung bei Frauen fast doppelt so häufig, was von vielen anderen Seiten längst beobachtet wurde. In mehr als einem Drittel dieser Fälle hatten die Kranken das Gefühl der aufsteigenden Kugel, seltener das Gefühl des Auf- und Absteigens; in anderen Fällen trat es bald im Halse, bald tiefer im Verlaufe der Speiseröhre auf. Es wurden Fälle beobachtet, in denen das Kugelgefühl wochenlang anhielt und schon dadurch allein sehr lästig wurde, in mehreren Fällen bestand daneben ein aufsteigendes Hitzegefühl, in einem Falle ein mit der Kugel aufsteigendes Kältegefühl; in mehreren Fällen hatten die Kranken mehr ein Fremdkörper- als Kugelgefühl. In 9 Fällen (7 Frauen, 2 Männer) war dasselbe so heftig, dass ein Gefühl des Erstickens mit oder ohne Gefühl der Anschwellung des Halses auftrat und die Kranken am Halse alles aufreissen mussten; in einem Falle bestanden daneben jedesmal starke nach dem linken Ohre ziehende Schmerzen; in 2 Fällen benahm den Patienten das Kugelgefühl vorübergehend die Sprache. Wie das Druckgefühl, so war auch das Kugelgefühl häufig an das Auftreten anderer Reizerscheinungen der Läsion gebunden.

So trat es in 8 Fällen jedesmal mit Magenschmerzen bezw. Gastralgien, in 4 Fällen mit Magendrücken, in 2 Fällen mit Brennen im Magen, in 5 Fällen mit Migräne, in einem Falle mit Kopfschmerzen, in einem Falle mit starker Blässe des Gesichts auf. Sehr häufig wurde dasselbe nach dem Essen, besonders der Hauptmahlzeit bemerkt; als gelegentliche Ursache der Auslösung desselben wurden beobachtet: in 7 Fällen Heisshungeranfälle, in 5 Fällen Aufregungen, in einem Falle kaltes Trinken (dabei jedesmal ein starker Anfall von Tachykardie), in 4 Fällen Diätfehler. Umgekehrt verlor sich spontan das lästige Kugelgefühl in einem Falle nach einer Magenblutung, die den Kranken zu strenger Diät gezwungen hatte. In einem Falle hatte das Kugelgefühl zu einer für die Beseitigung desselben wenigstens erfolglosen Nasenrachenoperation geführt, in einem anderen Falle empfahl ein Spezialist für Halsleiden wegen negativen Ausfalles der Halsuntersuchung das Radfahren, das natürlich zu einer raschen Verschlimmerung der schon vorgeschrittenen

Magenläsion führen musste. Wiederholt hatte das Kugelgefühl Kranke veranlasst, ihre ganzen Beschwerden auf das Bandwurmleiden zu schieben und daraufhin Abtreibungskuren zu versuchen.

Metzger F., 38 Jahre. Schwindelanfälle seit 20 Jahren, Kopfschmerzen seit 10—12 Jahren; seit 10 Jahren vom Magen aufsteigendes Kugelgefühl; zeitweise Uebelkeiten, selbst Erbrechen; seit 5—6 Jahren Nagegefühl mit Schwindel und Kopfschmerzen, seit 3—4 Jahren Anfälle von Steifigkeit und Schmerzen im Nacken; auf das Kugel- und Nagegefühl hin 2 Bandwurmkuren, die jedesmal zu einer Verschlimmerung der Beschwerden, längeren Appetitlosigkeit und Kraftlosigkeit führten; 6 Wochen später nach einer stärkeren Anstrengung (Fleischwiegen und Wurstmachen) Blutbrechen; Blut klumpig, dunkelschwärzlich; 2 Wochen danach Wiederholung desselben: Einsetzen von Magenschmerzen mit Ausstrahlung nach Rücken, Brust und Speiseröhre, bald darauf richtige Gastralgien und für sich auftretende Rückenschmerzen; Abmagerung bisher 25 kg (!). Stuhl wechselte zuletzt zwischen Verstopfung und Diarrhoe; seit $1^1/_2$ Jahren Husten; seit 1 Jahre, nach einer Karlsbader Kur (!), die ihn sehr elend und schwach machte, auch Nachtschweisse. Die Untersuchung ergibt tuberkulöse rechtsseitige Lungenaffektion bis zur 4. Rippe, bezw. Höhe des 5. Brustwirbels, die Untersuchung des Magens perkutorische Empfindlichkeit von 8 : 19 cm im Liegen, 10 : 11 cm im Stehen; Punctum maximum 5 cm unterhalb der Kardia in der Mittellinie. Untergewicht 17,5 kg. Es ist keine Frage, dass die starke Verschlimmerung des anfänglich latenten Magenleidens, die zu Blutungen und Gastralgien führte, durch die unnötigen Bandwurmkuren hervorgerufen worden ist; Abgang von Bandwurmgliedern hatte er überhaupt nicht beobachtet.

In einigen Fällen wurde beobachtet, dass das Kugelgefühl, das sich regelmässig nach dem Essen einstellte, nach gröberen Diätfehlern in das Gefühl des Zusammenschnürens des Halses überging, während umgekehrt unter dem günstigen Einflusse einer Behandlung der Läsion das Gefühl des Zusammenschnürens in Kugelgefühl überging und zuletzt nur noch als Druck im Halse bemerkt wurde. Es scheinen daher diese drei Reizerscheinungen des Halses nur verschiedene Intensitätsgrade des tonischen Krampfes der Schlund- bezw. Speiseröhrenmuskulatur zu sein.

Kaufmann K. J., 38 Jahre, seit 14 Jahren Schwindel, Hinterkopfschmerzen, Belastungsempfindlichkeit der Magengegend; permanentes Hemmungsgefühl beim Atmen, bei Anstrengungen zu Atemnot selbst gesteigert; seit langen Jahren Nagegefühl bis zum Halse fühlbar in der Kardiagegend; seit 3 Jahren Anfälle von Angina pectoris; seit der Zeit auch starkes Zusammenschnüren im Halse, besonders nach schwererem Essen, sodass er nicht schlafen konnte, und in den letzten Jahren nur noch Suppen ass; bei linker Seitenlage schmerzhaftes Zerren im Magen und Unruhe; nach der Brust ausstrahlende Magenschmerzen, Uebelkeiten beim Fahren. Perkutorische Empfindlichkeit 3 : 3 cm im Stehen, 1 : 1 im Liegen, Punctum maximum 2 cm rechts und unterhalb der Kardia; Verschwinden aller Beschwerden mit der Heilung.

Das Gefühl des Zusammenschnürens wurde bei 75 Frauen (13,8 v. H.) und 34 Männern (6,3 v. H.) beobachtet. Wie beim Kugelgefühl können auch beim Gefühle des Zusammenschnürens gleichzeitig Schmerzen an anderer Stelle auftreten; in einem Falle bestanden dabei Schmerzen im Kehlkopf, die nach

dem linken Ohre ausstrahlten, und ein bis nach dem Brustbein ausstrahlendes Gefühl, als wäre alles aufgerissen, mit gleichzeitigem Hustenkitzel und Herzklopfen. In 10 Fällen (4 weibl., 6 männl.) trat das Gefühl des Zusammenschnürens so heftig auf, dass, wie in den analogen Fällen beim Kugelgefühle, das Gefühl des Erstickens die Kranken quälte, und nach den Schilderungen der Kranken auch Krampfzustände der Kehlkopfmuskulatur, besonders der Stimmritzenverengerer vorzuliegen schienen, also Zustände, die dem Laryngospasmus ähneln. In 4 Fällen bestand daneben Schmerzgefühl, das lokal bleiben oder nach den Ohren ausstrahlen konnte, das Gefühl, als sollte es zu Ende gehen, und Ausbruch von kaltem Schweiss; nur in einem Falle, bei einem 35jährigen Manne, kam es noch zu Ohnmachtsanfällen, wenn die Anfälle sehr heftig waren. Die ganzen Beschwerden erinnern an die Zustände der Angina pectoris bezw. cordis; man könnte sie Angina laryngis nennen, wenn nicht die Nomenklatur damit unnötig belastet und verwirrt würde.

Bei einer 36jährigen Patientin, Frl. H., bestanden diese heftigen Anfälle seit 3 Jahren; ihr Auftreten in der letzten Zeit täglich; perkutorische Empfindlichkeit der Magengegend von 9 : 14 cm im Liegen, 13 : 15 cm im Stehen mit Punctum maximum 4 cm unterhalb der Kardia, 2 cm links von der Mittellinie; ferner beiderseitige Boassche Druckschmerzpunkte; seit $^3/_4$ Jahr Gastralgien, besonders nach der linken Seite des Rückens ausstrahlend; daneben starke Heisshungeranfälle. Kugelgefühl im Halse, Hustenkitzel, Schwindelanfälle, Migräne; vor $^1/_2$ Jahre pechschwarze Ausleerungen neben grosser Blässe und Mattigkeit und nachfolgender stärkerer Abmagerung; die Angstzustände des Halses besonders bei Lage auf der rechten Seite neben schmerzhaftem Zerren in der Magengegend; Untergewicht 4 kg. Komplikation mit Insuffizienz der Mitralis. Mit eingeleiteter Behandlung sofortiges gelinderes und selteneres Auftreten der Anfälle; nach 3 Wochen nur noch Gefühl der Beengung und des Klopfens im Halse; nach 4 Wochen ganz frei von Halsbeschwerden bis auf zeitweises Kugelgefühl, das erst mit der 10. Behandlungswoche verschwand.

Von mehreren Seiten wird behauptet, dass schwere Reizerscheinungen im Gebiete des Kehlkopfes nur bei Tabes dorsualis vorkommen können; indes boten diese vier Fälle bei der genauesten Untersuchung durchaus keine Anzeichen einer beginnenden oder gar ausgesprochenen Tabes, abgesehen von dem Heilerfolge mit der eingeleiteten Behandlung. In weiteren 3 Fällen trat das Gefühl des Zusammenschnürens im Halse mit Angstgefühl gleichzeitig mit Anfällen von Angina pectoris bezw. cordis auf, war aber nur in einem Falle an das Auftreten dieser Anfälle gebunden (während es in den anderen Fällen auch zu anderen Zeiten auftrat). Auch beim Gefühle des Zusammenschnürens wird wie beim Kugelgefühl das Gefühl des Aufsteigens vom Magen aus bemerkt, in anderen Fällen hatten die Kranken das Gefühl, als erstrecke sich dasselbe vom Halse bis nach dem Magen. In einem Falle versagte bei seinem Auftreten jedesmal vorübergehend die Sprache.

Wiederholt wurde das Zusammenschnüren des Halses mit anderen Reizerscheinungen der Magenläsion gleichzeitig bemerkt, so in 4 Fällen jedesmal mit Gastralgien, in einem Falle mit Magenschmerzen, in 3 Fällen mit starken Kopf-

schmerzen, in einem Falle mit schmerzhaftem Ziehen auf der Brust, das sich bis nach dem Halse erstreckte. Als besondere Nebenursachen, die durch Reizung der Magenläsion dasselbe herbeiführten, sind zu verzeichnen in einem Falle Magensaftuntersuchung, nach der es mehrere Tage anhielt, in 4 Fällen Aufregungen, darunter in einem Falle mit gleichzeitigen vom Halse nach der Herzgegend ausstrahlenden Schmerzen und mit dem Täuschungsgefühle, als würde die Patientin am Halse von jemandem angepackt.

Treten die auf der Basis reflektorischer Vagusreizung von der Magenläsion ausgelösten tonischen Krampfzustände intensiver und anhaltender an einer Stelle der Speiseröhre auf, so kommt es durch dieselben zu den bekannten Erscheinungen von erschwertem Hinunterschlucken, zur Dysphagie, die an den verschiedensten Stellen im Verlaufe der Speiseröhre entsprechend der Lokalisation der Kranken auftreten kann. Die Dysphagie wurde in 28 Fällen (2,6 v. H.) und zwar bei 17 Frauen (3,1 v. H.) und 11 Männern (2 v. H.) beobachtet. Von der Dysphagie auf der bekannten pathologisch-anatomischen Basis, wie Carcinom der Speiseröhre, Divertikel oder die Speiseröhre komprimierenden Tumoren, wie Struma, Mediastinaltumoren, aber auch Aortenaneurysma unterscheidet sich diese reflektorische Dysphagie in den meisten Fällen dadurch, dass die Grösse des Hindernisses keine stetige Zunahme oder wenigstens keine Gleichmässigkeit zeigt, sondern ausserordentlich wechselt, an vielen Tagen selbst ganz fehlt; in zweifelhaften Fällen kann bekanntlich eine stärkere Sonde, wenn auch nicht absolut sicher, entscheiden. Schon das Druck- und Kugelgefühl der Speiseröhre kann leichtere Behinderungen des Hinabschluckens bedingen, es besteht oft das Gefühl, als müssten die Speisen über ein Hindernis weg passieren. Auch in diesen Fällen kann das Symptom der Dysphagie mit dem Kugel-, dem Druckgefühle, dem Zusammenschnüren, Würgen abwechseln. In einem Falle wurden neben der Dysphagie jedesmal Rückenschmerzen bemerkt, in einem anderen Falle trat dieselbe nach dem Gefühle der Steifigkeit im Nacken auf. Zu bemerken ist hier noch, dass auch Elsner[1]) bei Krebs des Pylorus reflektorische Dysphagie beobachtete, dass man in diesem Falle an Oesophagusstenose dachte. Namentlich bei älteren Patienten soll man reflektorische Dysphagie erst dann annehmen, wenn alle mechanischen Ursachen der Dysphagie sicher ausgeschlossen sind.

Während bei allen bisher genannten Reizerscheinungen des Halses und der Speiseröhre tonische Muskelkontraktionen vorlagen, handelt es sich bei dem Gefühle des Würgens im Halse um klonische Kontraktionen. Dasselbe kam in 86 Fällen (8 v. H.), und zwar bei 62 Frauen (11,4 v. H.) und 24 Männern (4,4 v. H.) vor.

In 3 Fällen trat es nur nach Heisshungeranfällen, in 2 Fällen nur nach gröberen Diätfehlern, in einem Falle nach jedem Essen auf; in 3 Fällen war es die regelmässige Begleiterscheinung von Gastralgien bezw. Magenschmerzen, in einem Falle von Angina cordis, in 2 Fällen von Kopfschmerzen, ohne dass dieselben indes den Charakter der Migräne gehabt hätten. Wie die anderen Reiz-

1) Elsner, Deutsche med. Wochenschr. XXIX. 1903.

erscheinungen des Halses kann es als das einzige Halssymptom oder neben den anderen Halssymptomen in dem betreffenden Falle vorkommen. Fälle, in denen neben Würgen Uebelkeitsgefühl oder Erbrechen vorhanden war, sind hier nicht berücksichtigt.

Von den Reizerscheinungen, die vorwiegend oder ausschliesslich vom Patienten in dem Kehlkopf lokalisiert wurden, sind das Brennen und der Hustenkitzel zu erwähnen. Das Gefühl des auf den Hals beschränkten, nicht vom Magen fortgeleiteten Brennens wurde in 45 Fällen (4,1 v. H.) bei 27 Frauen und 18 Männern ermittelt. Viel häufiger wurde der Hustenkitzel beobachtet, im ganzen in 103 Fällen (fast 10 v. H.), darunter 59 Frauen (10,8 v. H.) und 44 Männer (8,2 v. H.); unter Umständen kann sich derselbe zu heftigen Hustenanfällen steigern, sobald er intensiver und anhaltend auftritt; selbstredend fehlte dabei jede Spur von Auswurf, was von Schrötter (l. c.) als Bedingung für die Diagnose „nervöser Husten" ansieht.

Unstreitig ist dieses Reizsymptom bei den Magenläsionen eher noch häufiger, da viele Fälle wegen gleichzeitig bestehender Laryngitis oder stärkerer Paryngitis nicht gezählt werden konnten, oder die unvollständige oder fehlende Behandlung nicht entscheiden konnte, ob es reflektorisch oder durch die geringfügigeren lokalen Veränderungen bedingt war, die die Untersuchung des Halses ergaben. Ueberhaupt kann man mit der Einschätzung dieser Reizerscheinung nicht vorsichtig genug sein; man soll neben einer Untersuchung des Halses nie die peinlichste Untersuchung der Lungen, besonders der Lungenspitzen versäumen, umsomehr, als beginnende oder schon ausgesprochene tuberkulöse Lungenkomplikationen leider relativ häufig bei den Magenläsionen vorkommen, und dann von grösstem Einflusse auf den ganzen Heilplan sein müssen. Bekannt ist auch der nervöse Husten als Folgeerscheinung der Reizung des Vagusstammes bezw. der Aeste durch Tumoren, Aneurysma, pleuritisches Exsudat, sowie durch Krankheiten in den vom Vagus versorgten Organen, wie Leber, Gallenblase, Milz, Darm, ferner bei mechanischen Reizungen des Scheidengewölbes, bei Hautreizen. In mehreren Fällen beobachtete ich auch Hustenkitzel, der einzig und allein durch mechanische Reizung des äusseren Gehörganges beim Untersuchen des Ohres ausgelöst wurde. Hingewiesen sei noch auf die bekannten nervösen Hustenanfälle bei der Tabes dorsualis auf Grund neuritischer Prozesse. Auch Hysterie, die von allen Neurosen nach Gottstein[1]) oben ansteht, kann die Veranlassung zu diesen nervösen Hustenanfällen im Zentralnervensystem abgeben. Eine besondere Druckempfindlichkeit des Ringknorpels, dessen Druck nach den Angaben Oppenheim's die nervösen Hustenanfälle auslöst, konnte nur in einigen Fällen konstatiert werden. Auch der Hustenkitzel trat, wie die übrigen Reizerscheinungen des Halses wiederholt als ständige Begleiterscheinung anderer Reizerscheinungen der Magenläsion auf, in zwei Fällen bei Magenkrämpfen,

1) Gottstein, Krankheiten des Kehlkopfes.

in einem Falle als Vorläufer des Vomitus matutinus, und wiederholt als Reizsymptom der Heisshungeranfälle; in einem Falle war der heftige Hustenkitzel neben dem Gefühle des Würgens nach einem solchen Heisshungeranfalle die nähere Veranlassung zum Blutbrechen. Ueberhaupt geht der Hustenkitzel bei den Magenläsionen häufig dem Erbrechen voraus, indem er so lange anhält und sich steigert, bis das Erbrechen erfolgt, indes ist dies auch bei dem Husten der Phthisiker zu beobachten.

Als nähere Veranlassung des Hustenkitzels wurden in einem Falle Aufregungen, in einem anderen Falle saure Speisen angegeben; der Hustenkitzel erfolgte hier nicht sofort als lokale direkte Reizung, sondern erst nach 10 Minuten und später (andere scharfen Speisen ohne Einfluss). In einem Falle erfolgte es nur in der Rückenlage, besserte sich sofort, wenn der Pat. aufstand; neben anderen Symptomen wies auch das Untersuchungsergebnis der perkutorischen Empfindlichkeit auf ein Ulcus der hinteren Wand hin.

Bei allen Fällen mit den genannten Reizerscheinungen des Halses bestanden so ausgesprochene anderweitige Reizerscheinungen im Vagus-Sympathicusgebiete, dass es beim Fehlen ausgesprochener Anästhesien und anderer für die Hysterie als charakteristisch bezeichneter Symptome nicht nötig erschien, gerade diese in ihrem Charakter so unbeständige Neurose, oder auch eine andere Neurose zur Erklärung dieser Halssymptome heranzuziehen. Wie sollte man es auch, wenn eine eingeleitete Behandlung der Läsion, die Fernhaltung jeder Reizung derselben, damit ihre Besserung spontan die Halssymptome zum Verschwinden brachte! Absichtlich wurde hier jede Suggestion bei den Patienten streng vermieden, dass diese Halserscheinungen mit der Magenläsion zusammenhingen und mit ihrer Heilung verschwinden würden. Auch konnte irgend ein Zusammenhang mit dem Klimakterium, dem so beliebten Kausalmomente für Reizerscheinungen im nervösen Gebiete bei der Frau nicht nachgewiesen werden, wie Samson[1]) es für die Parästhesien des Kehlkopfs angenommen hat. Das Auftreten der Halssymptome beim weiblichen Geschlechte war in diesen 309 Fällen absolut nicht an das Alter der Kranken, sondern nur an den Bestand der Magenläsion gebunden; während der Menses zeigten sie häufig eine grössere Intensität, ohne aber an das Einsetzen der Menses selbst gebunden zu sein, und verhielten sich in dieser Hinsicht nicht anders, als die übrigen Reflexsymptome und die lokalen Reizerscheinungen der Läsion.

Von den noch übrigen Reizerscheinungen bezw. Parästhesien wurde das Gefühl des Kribbelns im Kehlkopf nur in zwei Fällen (beide weibl.), das Gefühl des Kratzens, das auch dem Erbrechen vorangehen konnte, in 6 Fällen (3 weibl.), das Gefühl der Schwellung im Halse für sich allein in 2 Fällen (1 weibl.) angegeben. In einem Falle klagte der Kranke über die Gefühlstäuschung, dass die Speisen wieder herauskämen,

1) Samson, British med. Journ. Juin 1895.

in 2 Fällen (1 weibl.) bestand das Gefühl, als krieche ein Wurm im Halse herauf.

Wiederholt wurden bisher selbständige (nicht vom Magen ausstrahlende) Schmerzempfindungen im Halse neben anderen Reizerscheinungen des Halses erwähnt, dabei bemerkt, dass diesselben häufig nach den Ohren (wenn einseitig, nach einem Ohre) ausstrahlten. Diese vom Halse nach dem Ohre ausstrahlenden Schmerzen wurden in der bereits erwähnten Arbeit[1]) als Reflexneurose des Ramus auricularis N. Vagi bezeichnet. Ausser diesen Fällen wurde noch beobachtet in 3 Fällen (1 weibl.) Stechen, in 4 Fällen das Gefühl des Wundseins im Kehlkopf, in 1 Falle ein schmerzhafter Fleck, in 1 Falle schmerzhaftes Ziehen nach jedem Essen, in 1 Falle, in dem gleichzeitig mit den Magenschmerzen selbständige Schmerzen im Kehlkopf auftraten, bestanden gleichzeitig Brennen, Hustenkitzel und heftiges Druckgefühl, dass der Kranke fürchtete, Kehlkopfkrebs zu haben; in weiteren 2 Fällen zogen die selbständigen Halsschmerzen nach den Ohren, in einem dritten Falle zog der Schmerz ausserdem noch gleichzeitig an der linken Seite des Halses herunter nach der Brust, und daneben bestand Dysphagie und Blutandrang nach dem Kopfe. In 1 Falle (bei einer 35jährigen Patientin), trat neben Druckgefühl und schmerzhaftem Ziehen nach den Ohren heftiges Angstgefühl auf, mit dem Gefühle, als treibe es den Kopf auseinander. Im ganzen wurden diese Schmerzempfindungen im Halse in 20 Fällen (fast 1,9 v. H.) beobachtet.

Die nur auf die Speiseröhre beschränkten Reizerscheinungen sind viel seltener als die Reizerscheinungen im Halse, oder gleichzeitig im Halse und in der Speiseröhre. Die Lokalisatiou der Beschwerden in der Speiseröhre ist eher noch ungenauer; während in einigen Fällen immer dieselbe Stelle angegeben wurde, schien sie in anderen zu wechseln.

In einem Falle wurde die Stelle der Dysphagie über dem Manubrium sterni angegeben, in einem anderen Falle entsprach sie der Höhe des Manubrium, in einem dritten Falle der Mitte des Sternum; in einem Falle ging dem Kugelgefühle in der Höhe des Manubrium sterni jedesmal das Gefühl einer vom Magen aufsteigenden Welle voraus, in einem anderen Falle trat neben einem Druckgefühle in der Speiseröhre besonders abends die Gefühlstäuschung auf, als sei die Speiseröhre zu kurz. In 3 Fällen wurde die Stelle der Dysphagie in den untersten Teil des Oesophagus bezw. in die Kardia verlegt: in einem Falle, einer 51jährigen Frau, bestand das Gefühl der Dysphagie an dieser Stelle nur beim Genuss fester Speisen; Flüssigkeiten passierten ohne Störung; der Sitz der Magenläsion entsprach hier der grossen Kurvatur; entsprechend dem negativen Ergebnisse der Untersuchung, mit starker Sonde verschwand die Dysphagie im Verlaufe der Behandlung völlig; in den beiden anderen Fällen bestand die Dysphagie auch für Flüssigkeiten.

Frl. H., 21 Jahre, seit 10 Jahren Schwindel, Kopfschmerzen, vor 3—4 Jahren wiederholt längerdauernde Ohnmachten; seit 2 Jahren Schluckbeschwerden, anfänglich in grösseren Intervallen, die sich dann steigerten und länger anhielten, Gefühl, als blieben die Speisen im unteren Teile der Brust sitzen, jedoch kein

1) l. c. S. 42.

Regurgitieren; Diagnose des Spezialarztes für Halsleiden, Dr. B.: Magenmundentzündung; seit $^1/_2$ Jahr Magenschmerzen, zuletzt Gastralgien, die unter den Rippen nach den Seiten ausstrahlten; vor 8 Wochen plötzlich grosse Blässe und Schwäche, dass sie liegen musste. Diagnose auf Grund schwarzer, teerartiger Ausleerungen von seiten des Hausarztes, Hofrat Dr. S.: Magenblutung infolge von Magengeschwür. Liegekur bis vor 8 Tagen, wo ihr Magen für gesund erklärt wurde. Die Erscheinungen der Dysphagie nur noch zeitweise, weniger intensiv. Gastralgien gehoben unverändert bestehen fort: Rückenschmerzen, sehr grosse Belastungsempfindlichkeit der Magengegend, Angina cordis, Kopfschmerzen, Schwindel, Tachykardie. Untergewicht 13 kg; sehr grosse Blässe, starke Stuhlverstopfung, Appetit absolut schlecht, wie früher; Untersuchung der Lungen: beiderseitige beginnende Phthise bei vorliegender hereditärer Belastung, die auch der Hausarzt vor 3 Monaten zum ersten Male feststellte; perkutorische Empfindlichkeit im Liegen 6 : 8 cm, im Stehen 10 : 11 cm; Punktum maximum 6 cm unterhalb der Kardia, etwas links von der Mittellinie; Dilatation des Magens 3 cm; weitere Behandlung schriftlich abgelehnt, da ihr Magen nach Untersuchung des Hausarztes gesund sei. — In dem dritten Falle, einem 24jährigen Patienten führte die Behandlung der Läsion mit ihrer Heilung zur völligen Beseitigung gleichlautender Schluckbeschwerden; Lage der Läsion nach den Ergebnissen der perkutorischen Empfindlichkeit ebenfalls 6 cm unterhalb der Kardia. Druck auf die Läsion löste bis nach dem Halse ausstrahlende Schmerzen aus; Aufhören der Dysphagiebeschwerden in der dritten Behandlungswoche. — Folgender Fall von Dysphagie auf organischer Grundlage verdient noch Erwähnung. Bei einem 54jährigen Manne bestanden neben ausgeprägten Symptomen eines Ulcus seit 6 Jahren bereits $^1/_4$ Jahr Beschwerden der Dysphagie oberhalb des Manubrium sterni; richtiges Abwürgen und Gefühl, als blieben die Speisen stecken, das bald mehr oder weniger stark ausgeprägt, aber beständig war; Vater des Patienten an Magenkrebs gestorben; Sondierung, wie Magensaftuntersuchung ohne Hindernis; nach dreiwöchiger Behandlung keine Besserung der Schluckbeschwerden; Patient entzog sich der weiteren Behandlung; nach eingezogenen Erkundigungen Tod an Speiseröhrenkrebs nach $^3/_4$ Jahren. Es ist auf alle Fälle geraten, bei älteren Leuten mit der Prognose bei solchen ständigen Beschwerden vorsichtig zu sein, auch wenn die Sondierung noch glatt vor sich geht.

Schwere Fälle von Kardiospasmus, die zur Erweiterung der Speiseröhre führen, wie sie Sinnhuber[1]) beschreibt, wurden nicht beobachtet. Da der Verschluss der Kardia die Resultante des Kontraktionstonus der Kardia einerseits, des durch den Vagus von der Medulla oblongata aus vermittelten erschlaffenden Einflusses andererseits ist, so könnten vielleicht Läsionen in unmittelbarer Nähe der Kardia durch lokale stetige Reize den Tonus der Kardia verstärken; viel wichtiger wird für die Erklärung dieser Fälle das Ausfallen der Resultante des Vagus bleiben, das von den Magenläsionen unabhängig ist.

Auch in der Speiseröhre wurde in einigen Fällen von Patienten das Gefühl des Anschwellens, des Brennens geklagt; die Schmerzempfindungen in der Speiseröhre waren fast immer solche, die vom Magen ausstrahlten.

1) Sinnhuber, Zeitschr. f. klin. Med. 1 u. 2. 1903.

Ebensowenig wie die Fälle von starkem Kardiospasmus, scheinen die Fälle mit den Beschwerden der Insuffizienz des Kardiaschliessmuskels, den Beschwerden des Wiederkäuens, in einer engeren Beziehung zum Ulcus zu stehen; dafür sind dieselben viel zu selten bei den Magenläsionen.

Es wurde nur 1 Fall mit Ulcus pylori (43jähriger Patient) beobachtet, der dieselben seit 15 Jahren hatte. Achlorhydrie bestand nach früheren Feststellungen seit 5 Jahren; die Beschwerden des Wiederkäuens schwanden spontan mit dem Einsetzen der Magenschmerzen vor $^3/_4$ Jahren, womit auch stärkere Abmagerung begann. In 5 anderen Fällen bestand nur eine gewisse Schwäche des Kardiaschliessmuskels bezw. des physiologischen Kardiaverschlusses, indem beim Aufstossen ohne irgendwelchen Brechreiz zeitweise Speisen in die Höhe kamen, was sich mit dem Verschwinden des Aufstossens verlor. Ob eine reflektorische, von der Magenläsion ausgelöste Verstärkung der erwähnten Resultante des Vagus zu diesen Erscheinungen der relativen Insuffizienz der Kardia führen kann, ist schwer zu entscheiden.

Zum Schlusse sei noch der Singultus erwähnt, dem bekanntlich klonische Kontraktionen des Zwerchfells zu Grunde liegen. Zieht man nur diejenigen Fälle inbetracht, in denen derselbe öfter und quälend auftrat, so wurde er in 36 Fällen (3 v. H.), darunter bei 22 Frauen, gefunden; in einem Falle schloss er sich den Anfällen von Heisshunger an, in zwei Fällen an eine Reizung der Magenläsion durch kaltes Trinken; wiederholt trat er auch nach gröberen Diätfehlern auf, so dass in diesen Fällen sein Zusammenhang mit den Reizungen der Magenläsionen ohne Zweifel ist. Bei weit vorgeschrittenen Fällen löste er regelmässig Schmerzen, selbst Gastralgien an der Stelle der Läsion aus und trug damit zu Verschlimmerung der Beschwerden der Läsion, wie der Läsion selbst bei.

Die grosse Mannigfaltigkeit der Halserscheinungen verdient gewiss eine allseitige Würdigung, aber auch die besondere Beachtung der Halsspezialisten, zu denen die Kranken vielfach zuerst gehen, so lange noch nicht schwerere Magenbeschwerden sie von dem eigentlichen Sitze ihres Leidens überzeugt haben. Diese Reizerscheinungen sind aber auch in wissenschaftlicher Hinsicht von Interesse, weil sie uns von der grossen Vielseitigkeit der Reizerscheinungen im oberen Vagusgebiete einen richtigen Begriff geben und uns gleichzeitig lehren, wie wichtig die Feststellung organischer Läsionen für Reizerscheinungen ist, die man aus Mangel einer sicheren Diagnose dem Gebiete der Neurosen zuzählen musste.

XXVII.

Ein bronchoskopischer Fremdkörperfall.

Von

Dr. **Henrici** (Aachen).

Ende September 1905 aspirierte die 62jährige Patientin beim Suppeessen einen Knochen. Sie bekam einen ausserordentlich heftigen Hustenanfall, der etwa 10 Minuten lang dauerte. Dann liess der Hustenreiz nach. Patientin bemerkte aber sofort hinterher, dass ihr kleine Anstrengungen, Treppensteigen etc., unangenehme Atemnot verursachten, was früher nicht der Fall gewesen war. Auch setzten von Zeit zu Zeit, namentlich abends und nachts wieder sehr heftige Hustenanfälle ein. Das Schlucken war nicht gestört. Patientin wandte sich an verschiedene Aerzte. Trotz reichlicher Morphiumgaben fand sie keine Linderung von ihren schweren quälenden Hustenanfällen. Der zuletzt zugezogene Arzt (Ende Dezember 1905) konstatierte über der ganzen linken Lunge, am ausgeprägtesten über dem linken Oberlappen, abgeschwächtes Atemgeräusch mit brummenden Rhonchis. Die rechte Lunge bot ganz normale Verhältnisse. Er liess eine Röntgenaufnahme des Thorax machen. Doch konnte nirgends auf der Platte der Schatten eines Fremdkörpers entdeckt werden. Das Resultat der physikalischen Untersuchung im Verein mit den anamnestischen Daten sprach aber zweifellos für das Vorhandensein eines Fremdkörpers in der linken Lunge. Deshalb führte mir der betreffende Kollege die Patientin zur bronchoskopischen Untersuchung zu. 5. Januar 1906.

Ich konnte den bereits früher erhobenen physikalischen Befund über der linken Lunge bestätigen. Auf schwerere Veränderungen in der Lunge deutete nichts. Nur eine Bronchitis in den gröberen Bronchien dokumentierte sich durch die brummenden Rhonchi. Fieber hatte die Patientin nicht.

Bei der Spiegeluntersuchung liess sich die Trachea gut bis zur Bifurkation übersehen. Kehlkopf, Trachea und Anfangsteil des rechten Hauptbronchus waren ganz frei. In den linken Hauptbronchus konnte man nicht hineinsehen. Am 8. Januar 1906 nahm ich die erste bronchoskopische Untersuchung vor. Die Patientin sass während der Untersuchung. Sie erhielt 0,01 Morphium, der Larynx wurde mit 20prozentiger Kokainlösung bepinselt und dann die Trachea durch das Killian'sche zerlegbare bronchoskopische Leitrohr mit der gleichen Lösung anästhesiert. Hierbei zeigte sich gleich, wie schwierig es bei der Patientin war, die Trachea gut mit dem Führungsrohre einzustellen. Die Patientin vermochte es infolge ihres Alters nicht mehr gut, den Kopf weit zurückzubeugen, ausserdem hinderte die trotz des Alters der Patientin noch lückenlose Zahnreihe bei der Untersuchung nicht unwesentlich. Ich konnte aber, allerdings mit Kraftaufwendung, den Kehldeckel

doch so weit nach vorne drücken, dass ich einen freien Einblick in die Trachea bis zur Bifurkation erhielt. In den rechten Hauptbronchus konnte ich auch jetzt eine kurze Strecke hineinsehen, während vom linken, der anscheinend in einem ziemlich starken Winkel von der Trachea abbog, nur wenige Millimeter der Unterwand von der Carina an zu sehen waren. Ich versuchte nun, das bronchoskopische Rohr (30 cm lang, 9 mm breit) durch das Führungsrohr zu schieben, hatte aber hierbei Schwierigkeiten. Infolge der Kraftanwendung, mit der ich die Epiglottis nach vorne pressen musste, hatten sich die Enden der beiden Teile des Leitrohres etwas übereinander geschoben und klemmten so das Bronchoskop beim Durchführen. Als dieser ziemlich erhebliche Widerstand glücklich überwunden war, setzte das Bronchoskop fest auf den hinteren Teil der Stimmbänder und des Ringknorpels auf. Der Larynx war ziemlich klein und die Glottis eng. Ich vermochte daher das 9 mm kalibrige Bronchoskop nur mit starkem Druck durch die Stimmbänder zu zwängen. Die Ueberwindung dieser Enge bot zweifellos die meiste Schwierigkeit bei dieser bronchoskopischen Untersuchung. Nach weiterer Kokainisierung der Trachea und Bronchien durch das Bronchoskop, wobei ziemlich starker Hustenreiz störte, konnte ich das Rohr weiter vorschieben. Zunächst gelangte ich in den rechten Hauptbronchus. Die tieferen Teile desselben und seine ersten Verzweigungen vermochte ich gut zu übersehen. Sie waren frei. Nun versuchte ich, das Bronchoskop in den linken Bronchus einzuführen, wurde aber durch heftige Hustenanfälle gestört und beschloss, um der Patientin, die begreiflicherweise ziemlich erregt war, bei dieser ersten Untersuchung nicht zu viel zuzumuten, von weiteren Versuchen abzustehen. Am folgenden Tage setzte ich meine Bemühungen fort. Die Patientin hatte die erste Untersuchung ganz gut vertragen, klagte nur über leichte Schmerzen im Hals und Kehlkopf. Um dieses Mal möglichst gleich in den linken Bronchus zu gelangen, führte ich das Rohr ganz vom rechten Mundwinkel aus ein. Die Vorbereitung der Patientin mit Morphium und Kokainanästhesiernng war ganz wie gestern erfolgt. Dem Einführen des Bronchoskops stellten sich wieder dieselben Schwierigkeiten entgegen, sowohl durch das etwas zusammengeschobene Leitrohr, wie durch die enge Glottis. Alle Versuche, mit möglichster Schonung das Rohr zwischen den Stimmbändern durchzubringen, waren erfolglos. Es gelang nur mit ziemlich erheblichem Kraftaufwand. Als dann nach einigem Zeitverlust dieser Widerstand überwunden war, liess sich das Rohr ohne weitere Schwierigkeit bis in den linken Hauptbronchus vorschieben. Trotzdem ich das Rohr bis auf 28 cm weit vorgeschoben hatte — tiefer lässt sich das 30 cm lange Rohr nicht einführen, da der Griffansatz daran hindert — war mir der Fremdkörper nicht zu Gesicht gekommen. Ich konnte allerdings vom Ende des Rohres nur eine ganz kurze Strecke weiter den Bronchus verfolgen, dann bog der Bronchus wieder mehr horizontal ab und verwehrte so einen tieferen Einblick. Der Versuch, mit der von Killian konstruierten, grazilen sogenannten Bohnenzange auf gut Glück den im Bronchus sitzenden Knochen zu erfassen, verlief resultatlos. Da nun allmählich die Kokainwirkung nachliess, sich starker Hustenreiz einstellte und die Patientin etwas unruhig wurde, musste ich leider unverrichteter Sache das Rohr wieder herausnehmen.

In den folgenden Tagen klagte Patientin über Schmerzen im Hals. Der rechte vordere Gaumenbogen zeigte eine Sugillation, die Epiglottis war gerötet und mässig geschwollen, augenscheinlich durch den forzierten Druck des Führungsrohres, die Stimmbänder gerötet und etwas geschwollen, ebenso die Schleimhaut an der Larynxhinterwand und im subglottischen Raume. Diese Erscheinungen gingen im Ver-

laufe der nächsten 14 Tage vollkommen zurück und damit schwanden auch die Schmerzen im Hals. Dagegen bestanden die alten Beschwerden der Patientin, die Atemnot und die quälenden Hustenanfälle, ungeschwächt fort, hatten eher noch etwas zugenommen. Die Untersuchung der Lunge ergab, dass links das Atemgeräusch jetzt noch etwas leiser geworden war, als es vorher gewesen: Es wurde zum Teil verdeckt durch laute brummende Rhonchi.

Am 25. Januar 1906 machte ich deshalb nochmals die Bronchoskopie. Ich führte diesmal das Bronchoskop ohne Leitrohr ein, welch' letzteres sich ja leider für den vorliegenden Fall als unzweckmässig erwiesen hatte. Ohne besondere Mühe konnte ich das Bronchoskop bis auf die Stimmbänder bringen, hatte dann aber mit denselben Schwierigkeiten wie früher bei der Passage des Kehlkopfes zu kämpfen. Nur durch starken Druck erzwang ich den Durchgang, konnte dann aber glatt in den linken Bronchus vordringen. Ich hatte dasselbe Bild, wie bei der letzten Untersuchung. Ich vermochte vom Ende des Rohres nur eine kurze Strecke den Bronchus zu übersehen, dann wurde das Bild durch die untere Wand des seitlich sich abbiegenden Bronchus verschlossen. Von einem Fremdkörper war bis zu dieser Tiefe nichts zu sehen. Es wurde mir klar, dass das 30 cm lange Rohr nicht ausreichte, um einen Einblick in die unteren Teile des linken Hauptbronchus,

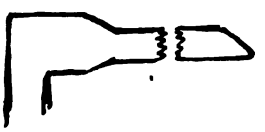

oder gar seine Verzweigungen zu bekommen. Ich sah mich daher leider gezwungen, das 35 cm lange Rohr einzuführen. Die Länge des Rohres erschwerte natürlich seine Handhabung und musste voraussichtlich auch bei Extraktionsversuchen hinderlich sein. Die Einführung gelang aber, nachdem einmal der Larynx überwunden war, was stets die gleichen Schwierigkeiten machte, bis tief in den linken Bronchus hinein ohne weitere Störung. Nun hatte sich aber eine reichlichere schleimige Sekretion eingestellt. Der Schleim war leicht blutig gefärbt, anscheinend durch eine geringe oberflächliche Schleimhautverletzung. Trotz eifrigen Tupfens war es mir nicht möglich, ein einigermassen reines Gesichtsfeld zu bekommen. Nun begann auch die Anästhesie wieder nachzulassen. Um der Patientin eine zu grosse Anstrengung zu ersparen, zog ich das Rohr wieder heraus.

Die Hauptschwierigkeit bei der Bronchoskopie hatte jedesmal die Ueberwindung des Larynx bereitet. Es war darauf immer viel Zeit verloren gegangen und hatte auch die Patientin unnötigerweise angestrengt. Um es mir dabei nun das nächste Mal leichter zu machen, beschloss ich, das Rohr vorne abschrägen zu lassen. (Siehe Figur.) So sollte die Spitze des Bronchoskopes wie ein Keil wirken und ohne Gewalt die Stimmbänder auseinanderdrängen.

Diese Aenderung bewährte sich, als ich am folgenden Tage noch einmal an die obere Bronchoskopie ging, über Erwarten gut. Geradezu spielend gegen früher wurde diesmal der Kehlkopf überwunden. Die Patientin hielt sich beim Anästhesieren (alkohol. 25 proz. Kokainlösung + Adrenalin) der Trachea und des Bronchus ganz ausgezeichnet und so konnte ich ohne jegliche Störung das Rohr in den linken Hauptbronchus bis auf 31 cm von der Zahnreihe entfernt vorschieben. Da erblickte ich etwas vor dem Ende des Bronchoskopes, also etwa in 32 cm Tiefe, eine zackige schmale weisse Linie, die quer durch den Bronchus zog, und neben der etwas

Schleim vorbrodelte. Das musste das lange vergeblich gesuchte Knochenstück sein. Ich ging nun mit der sogenannten Bohnenzange ein, die mir wegen ihrer leichten und äusserst zweckmässigen Bauart auch für die verschieden geformtsten Fremdkörper besonders geeignet erschien. Ueber die Form und die Grösse des Knochenstückes hatte mir die Patientin ja keinen Aufschluss geben können. Es gelang mir nun gleich, den Fremdkörper zu fassen. Ich sah, dass er bei leichtem Zuge an der Zange mitging. Da ich aber fürchtete, er könne mir bei dem Versuche, ihn in das Rohr hineinzuziehen, durch Anstossen an das Rohrende aus der Zange gerissen werden, oder vielleicht überhaupt wegen seiner Grösse nicht in das Rohr hineingehen, so zog ich Zange und Rohr gleichzeitig zurück und brachte so tatsächlich das Knochenstück mit heraus.

Das Knochenstück bestand aus einer dünnen, 1,4 cm langen und an der breitesten Stelle 0,4 cm breiten kortikalen Knochenplatte mit einem Teil zugehöriger Spongiosa, deren Länge und Breite der kortikalen Knochenplatte entsprach. Ihre Höhe betrug 0,8 cm. Das Knochenstückchen musste so im Bronchus gesessen haben, dass eine Schmalseite nach oben sah.

Die gleich nach der Extraktion vorgenommene Lungenuntersuchung ergab, dass die Atemluft jetzt ausgiebig in die linke Lunge strömen konnte. Das Atemgeräusch war links nur etwas gegen rechts noch abgeschwächt. Die brummenden Rhonchi waren verschwunden.

Patientin spürte gleich eine grosse Erleichterung beim Atmen. In den nächsten Tagen klagte sie noch über Schmerzen im Hals. Diese, sowie eine Rötung und leichte Schwellung der Stimmbänder, sowie eine ziemlich starke Schwellung der Schleimhaut im subglottischen Raume gingen im Laufe der nächsten 8 Tage zurück.

Als ich die Patientin am 9. Februar 1906 zum letzten Male sah, fühlte sie sich vollkommen wohl, hatte nicht die geringsten Beschwerden mehr. Der Larynx bot ein ganz normales Bild und die linke Lunge atmete gleich gut, wie die rechte. Rhonchi waren nicht zu hören.

Der Fremdkörper hatte demnach 4 Monate im linken Hauptbronchus gelegen, ohne irgendwelche schwereren Erscheinungen hervorzurufen. Er hatte nur eine mässige Bronchitis der grösseren Bronchien erzeugt. Selbst eine erheblichere lokale Reizung, die sich durch Schwellung der Bronchialschleimhaut dokumentiert hätte, war bronchoskopisch nicht festzustellen gewesen. Dass in der langen Zeit noch so wenig Veränderungen durch den aspirierten Knochen hervorgerufen waren, erklärt sich wohl hauptsächlich aus zwei Punkten. Einmal verlegte der Knochen den Bronchus nicht ganz, es konnte noch immer Luft an ihm vorbeistreichen, genügend um eine, wenn auch stark herabgesetzte Atmung der linken Lunge zu unterhalten. Und zweitens lag das Knochenstück, wie es ja bei den meisten Fremdkörpern in der Lunge, wenigstens in der ersten Zeit der Fall ist, nur ganz locker im linken Hauptbronchus. Es setzte daher auch lokal nur einen ganz geringen Reiz.

Keimfrei ist der Knochen jedenfalls nicht gewesen, denn er verbreitete einen ziemlich intensiven Fötor. Ob er ausser Saprophyten auch Infektionserreger führte, ist nicht untersucht worden.

Der vorliegende Fall gibt Veranlassung, auf einige Punkte bezüglich der Technik der oberen Bronchoskopie etwas näher einzugehen.

Das sonst so treffliche zerlegbare Killian'sche Leitrohr liess in diesem Falle im Stich. Es erleichtert sonst das Einführen des Bronchoskopes in den Kehlkopf und in die Trachea ausserordentlich, denn es setzt einen über die Unbequemlich-

keit, mit dem durch seine Länge unhandlichen Bronchoskop den Larynx aufzusuchen, in der leichtesten Weise hinweg. In vorliegendem Falle war es hauptsächlich durch sein grosses Kaliber hinderlich. Da die Patientin es nicht vermochte, den Kopf weit zurückzubeugen, und die vollkommene Zahnreihe den verfügbaren Raum noch einengte, so liess sich das dünnere, weniger Platz beanspruchende Bronchoskop hier reichlich so gut ohne Führungsrohr einführen. Dass sich bei dem Vordrücken der Epiglottis die Enden der beiden Hälften des Leitrohres übereinanderschoben und so das Durchgleiten des Bronchoskopes verhinderten, war nur eine Folge des Missverhältnisses zwischen der Weite des Führungsrohres und der Enge des zur Verfügung stehenden Raumes. Dadurch wurde eben ein erheblicher Druck mit der Spitze des Leitrohres gegen die Epiglottis zur Einstellung der Trachea nötig.

Sehr gut bewährte sich für die Passage des Kehlkopfes die Abschrägung der Spitze des Bronchoskopes. Killian hatte früher zur leichteren Ueberwindung des Larynx einen Metallmandrin für die bronchoskopischen Röhren konstruiert. Derselbe ragte keilartig aus diesen hervor, seitlich angebrachte Löcher gestatteten ungehindertes Atmen. Bei Benutzung dieses Mandrins musste das Bronchoskop aber blind unter Leitung des Fingers eingeführt werden. Killian kam von dem Mandrin ab, weil er auch schon beim Einführungsmanöver das Auge zum Führer der Hand machen wollte. Die kleine Abschrägung am Bronchoskopende leistet nun dieselben Dienste wie ein Mandrin. Sie wirkt wie ein Keil, ist aber mit dem Vorteil verbunden, dass das ungehindert durch das Bronchoskop blickende Auge die Hand leiten kann. Solche Abschrägungen des vorderen Röhrenendes haben sich auch bei der Oesophagoskopie bestens bewährt. Eine ganze Reihe oesophagoskopischer Röhren sind in dieser Weise konstruiert.

Hinsichtlich der bronchoskopischen Diagnose bot unser Fall Schwierigkeit. Nach den klinischen Symptomen und dem Ergebnis der physikalischen Untersuchung konnte kein Zweifel sein, dass der linke Hauptbronchus zum Teil durch einen Fremdkörper verlegt war. Nun hat der linke Hauptbronchus eine ziemliche Länge, ehe er sich weiter verzweigt. Es ziehen über ihn vor seiner Teilung die Aorta und die Lungenarterie hinweg. Dann tritt seine Verästelung nicht wie beim rechten Hauptbronchus, wo der Oberlappenbronchus kurz hinter der Bifurkation schon abgeht, an verschiedenen Stellen ein, sondern an einem gemeinsamen Punkte. Es ist daher auf der linken Seite für die klinischen Symptome ganz gleich, an welcher Stelle im Bronchus der Fremdkörper liegt, ob gleich hinter der Bifurkation oder dicht vor seiner Teilung. Anders auf der rechten Seite. Hier wird ein Fremdkörper, der am Anfang des Bronchus sitzt, zu allen Lungenteilen den Luftzutritt hindern, sitzt er dagegen tiefer, so wird er den Oberlappen frei lassen und nur den Mittel- und Unterlappen verlegen, deren Bronchien tiefer vom Hauptbronchus abgehen, als der des Oberlappens. Durch die Auskultation lässt sich daher bei Fremdkörpern im rechten Hauptbronchus ihre Lage mit einiger Sicherheit bestimmen, was links nicht möglich ist. Die klinische Bestimmung der Lage des Fremdkörpers hat aber deshalb praktischen Wert für die Bronchoskopie, weil man die Rohrlänge darnach ungefähr auswählen kann und so event. ein doppeltes Eingehen vermeidet. Man sucht natürlich mit einem möglichst kurzen Rohr auszukommen. Liegen nun nach dieser Richtung hin die anatomischen Verhältnisse des linken Hauptbronchus ungünstig, so gestalten sie sich noch ungünstiger durch den verhältnismässig grossen Neigungswinkel, in dem der linke Hauptbronchus von der Richtungslinie der Trachea abzweigt. Der rechte Bronchus stellt mehr eine direkte

Fortsetzung der Trachea dar. Hat man in ihn auch nur eine kurze Strecke das Bronchoskop vorgeschoben, so lassen sich bei ihm auch die tieferen Teile ungehindert übersehen. Den linken Hauptbronchus mit seiner horizontalen Lage muss man successive Stück für Stück nach abwärts strecken. Man übersieht, wenigstens in vielen Fällen, vom Ende des Rohres ab nur ein kleines weiteres Stück des Bronchus, weil er dann wieder in seine natürliche horizontale Lage umbiegt. Es ist dies selbst bei starkem Beugen des Kopfes nach der rechten Seite der Fall. Das Ende des linken Hauptbronchus und seine Verzweigungen vermag man daher nur durch tiefes Einführen des Bronchoskopes einzustellen.

So erklärt es sich auch, dass in vorliegendem Falle das zuerst benutzte 30 cm lange Rohr zu keinem diagnostischen Resultat führte. Erst als das 5 cm längere Rohr 31 cm tief eingeführt war, trat der zweifellos am distalen Ende des Bronchus liegende Fremdkörper in das Gesichtsfeld.

XXVIII.

Pyocele des Stirn-Siebbeinlabyrinthes.

Von

Dr. **Th. E. ter Kulle** (Enschede, Holland).

A. Onodi's Beitrag „Die Mucocele des Siebbeinlabyrinthes“ [1]) veranlasst mich, folgenden, seit dreiundeinhalb Jahren geheilten Fall zu veröffentlichen.

Herr van der H., 24 Jahre alt, suchte mich am 23. Juli 1902 auf mit folgenden Beschwerden: Schwindel; ein wenig Eiter läuft ab und zu hinten aus der Nase in den Mund. Der Schwindel zwingt ihn, Hilfe zu suchen, weil es seines Faches ist, manchmal oben auf im Bau begriffenen Häusern zur Aufsicht zu stehen. Der geringste Schwindel beim Vornüberneigen könnte ihm begreiflicherweise lebensgefährlich werden. Das letzte Mal, als er oben auf einem Dache stand, musste er sich plötzlich festhalten, sonst wäre er hinunter gestürzt. Wäre dem nicht so, würde er wegen seiner geringen Beschwerden nicht zum Arzte gegangen sein.

Anamnese. Hat seine Abweichung, inbesondere den Tumor im Augenwinkel (s. u.), schon 18 Jahre lang gehabt; der Tumor ist allmählich eher kleiner als grösser geworden. Vor ein paar Jahren ist er von Herrn Kollegen Cohen ter Vaert im Hag behandelt, wobei nach einem Einstich die Nase ausgepumpt wurde. Doppelbilder hat er nicht gesehen.

Status praesens. Inspektion: Das linke Auge nach links und unten ein wenig verdrängt. Das linke obere Augenlid hängt tiefer herab als das rechte. Der Abstand vom Nasenrücken zum Auge links grösser als rechts. Ein auffallender cupula-förmiger Tumor zwischen innerem Augenwinkel und innerer Grenze der Augenbraue links.

Palpation. Der Tumor hat die Konsistenz von festem Knochen und scheint besonders vom Proc. maxillaris ossis front. sin. ausgegangen zu sein. Auf der Höhe des Tumor ist die klopfende Art. angularis zu fühlen. Die Haut ist verschieblich.

Diaphanoskopie. Bei Durchleuchtung linker Sinus frontalis dunkler als rechter. Bei Durchleuchtung des Antrum Highmori links keine leuchtende Stelle unter dem Auge, rechts wohl.

Rhinoskopie. Rechts das Septum im oberen Abschnitt nach lateral verbogen, auf die Concha media drückend, sonst nichts Besonderes.

Links sogleich auffallend ein dickes, stark gewölbtes, weit nach hinten sich erstreckendes Gebilde, dessen untere Grenze, von blasser Schleimhaut überzogen, nach unten bis an die obere Grenze der normalen Concha inferior herabhängt.

1) Dieses Archiv. Bd. XVII.

Dieses Gebilde macht den Eindruck einer sehr vergrösserten Concha media, lässt jedoch sogleich an die Bulla ethmoidalis denken, weil es einer Schleimhauthypertrophie oder einem Polypen gar nicht ähnlich sieht und den Eindruck macht, hohl zu sein. Verwachsungen dieses Gebildes mit den sonstigen Nasenwänden werden nicht gesehen.

Bei der Sondierung stellt sich eine Konsistenz von festem Knochen heraus, und ferner, dass der Tumor sich nach hinten bis an die Vorderwand des Sphenoidale fortsetzt. Die Sonde kann zwischen Septum und Tumor hinaufgeschoben werden, nicht jedoch zwischen dem letzteren und der lateralen Wand der Nasenhöhle.

Therapie. Es wurde eine scharfe, 2 mm dicke Keilbeinhöhlenkanüle in den vorderen unteren Teil des intranasalen Tumors eingestochen; hierbei entleerte sich eine grosse Menge dickflüssigen, gutartigen Eiters. (Ich vermute, dass früher von dem genannten Kollegen ungefähr derselbe Eingriff gemacht worden ist.) Der Tumor ist also eine grosse Eiter enthaltende Höhle mit festen knöchernen Wänden.

26. Juli. Nach drei Tagen machte ich im Sprechzimmer folgenden Eingriff nach Kokainisierung und Adrenalinisierung der Schleimhaut.

Die Einstichöffnung wird mit dem Meissel vergrössert. Dann der ganze, zirka 1 cm breite Schleimhautknochenboden der Höhle von vorn bis hinten mit Meissel und Konchotomen entfernt. Grosse Mengen Eiter entleeren sich. Von der medialen Wand der Höhle, welche gegen das Septum liegt, ohne damit verwachsen zu sein, wird auch ein Teil entfernt; die laterale Wand der Höhle ist jedoch fest mit der lateralen Nasenhöhlenwand verwachsen und wird hier nur die Wunde glatt abgemeisselt.

Bei der Sondierung stellt sich heraus, dass eine einheitliche kolossale Höhle besteht, welche ausser dem intranasalen Tumor den Raum des ganzen Siebbeins mit der Concha media und des Sinus frontalis sinister umfasst, und ferner einen Teil der Orbita und die Höhle des knöchernen aussen im linken Augenwinkel sichtbaren Tumors. Die Sonde dringt von der Spina nasalis anterior 8 cm nach oben über dem Auge, an der Stelle des Sinus frontalis. Es ist nicht mit Sicherheit zu sagen, ob hier der Sinus frontalis sin. ein Teil der Höhle ist, oder ob die eigentliche Stirnhöhle gar nicht zur Entwicklung hat kommen können und ihre Stelle von der Abszesshöhle nur eingenommen wird. Jedenfalls erstreckt sich die Höhle über den ganzen Bereich der sonstigen Stirnhöhle. Die Sonde bewegt sich vorn und weiter nach hinten in dem über dem Auge gelegenen Raume. Wenn ich mit der Sonde gegen die nach dem Auge gerichtete Grenze des Abszesses stosse, sagt der Patient. „Sie stechen mich gegen das Auge", und das Auge fängt dabei an zu tränen. Es ist nicht sicher zu sagen, ob hier die Grenze von einer knöchernen Wand gebildet wird. Die Sonde stösst auf etwas Weiches, aber das könnte auch verdickte, Eiter abscheidende Schleimhaut sein. Das deutliche Fühlen der Sonde am Auge seitens des Patienten im Verein mit der Stelle, wo man annehmen kann, dass der Sondenknopf sich wirklich befindet, scheint es mir wahrscheinlich zu machen, dass der Abszess hier keine knöcherne Abgrenzung hat, sondern nur eine straffe bindegewebige (verdicktes Orbitalperiost und Abszessmembran). Bei dem Ausschnäuzen des linken Nasenloches und auch bei dem Ausspülen der Eiterhöhle, hält Patient sich das linke Auge mit der Hand fest, weil er das Gefühl hat, als ob durch einen Druck auf das Auge dasselbe aus der Augenhöhle getrieben würde.

Die untere entfernte Wand der Höhle war ungefähr 1 mm dick. Was die

hintere Wand der Höhle anbetrifft, so sind hier die Verhältnisse nicht ganz leicht festzustellen.

Teilweise ist sie mit der Vorderwand der Sphenoidalhöhle verwachsen; teilweise schälte ich sie mit scharfen Zangen von der letzteren ab. Darnach entfernte ich an dieser Stelle (der Vorderwand des Sin. sphenoid.) noch einige Polypen von ein- bis dreimal Erbsengrösse. Weil die grosse Höhle nach unten und hinten fest knöchern begrenzt war, nehme ich an, dass die beengte und schlecht zur Entwicklung gekommene Sphenoidalhöhle durch den Druck der Wand der grossen Abszesshöhle gegen das Ostium sphenoidale selbst eiterte, dass dies der Eiter war, welcher dem Patienten ab und zu in den Mund floss, und welcher zum Entstehen der Polypen in der Umgebung dieses Ostium Veranlassung gegeben hat.

Auch das Antrum Highmori muss durch die Abszesshöhle teilweise in seiner Entwicklung gehemmt sein.

Die Höhle wurde nach wiederholtem Ausspülen mit lauwarmer Borsäurelösung mit einigen langen Streifen schmaler Xeroformgaze ausgefüllt.

Figur 1.

27. Juli 1902. Gaze entfernt; ziemlich anhaltende Blutung. Eiter wird nicht gesehen. Nicht ausgespült: aufs neue tamponiert mit Xeroformgaze.

Die Behandlung wird fortgesetzt mit Tamponade und Ausspülungen. Am 1. August wird Patient photographiert.

9. September. Ausspülen; kein Eiter, kleine Stücke abgestossener Schleimhaut. Sonde geht von Spina nas. ant. 8 cm hinauf in die Höhle über dem Auge.

16. September. Keine Tamponade mehr. Kein Eiter beim Ausspülen.

24. Oktober. Seit Wochen schon keine Beschwerden. Höhle von unten gut offen. Keine Abscheidung.

Die Photographie, Fig. 1, zeigt deutlich den vergrösserten Abstand des Nasenrückens vom linken Auge, und die Verdrängung desselben nach aussen und unten. Den Tumor im Augenwinkel lässt sie, weil nicht stereoskopisch, viel weniger auffallend erscheinen als in der Wirklichkeit.

Die Fig. 2 soll deutlich machen, wie die Lage und Form der Eiterhöhle nach der Sondierung und dem rhinoskopischen Bild ungefähr gewesen sein muss.

Merkwürdigerweise kam noch keinen halben Monat nachher (5. November 1902) ein zweiter Fall, welcher mit dem ersten sozusagen eine didaktische Einheit bildet.

Fred. Kl., 11jähriger Junge, kommt am 5. November 1902 zu mir mit einer umschriebenen Schwellung im linken Augenwinkel. Ich werde den Fall kurz beschreiben.

5. November 1902. Im linken Augenhöhlenwinkel eine kupulaförmige, regelmässig abgerundete, ungefähr 2 cm breit aufsitzende Schwellung. Diese Schwellung ist weich und fluktuiert. Die Haut ist über sie verschiebbar. Der Tumor sitzt fest an der medialen Orbitalwand, besonders nach oben fixiert, als ob vom Sinus frontalis ausgehend.

Rhinoskopie. Rechts normal; keine Schwellung der Concha inferior.

Links Mucosa conchae inferioris geschwollen, fast dem Septum anliegend. Ein Eiterstreifen zwischen ersterer und letzterem. Nach Kokainisierung der Concha

Figur 2.

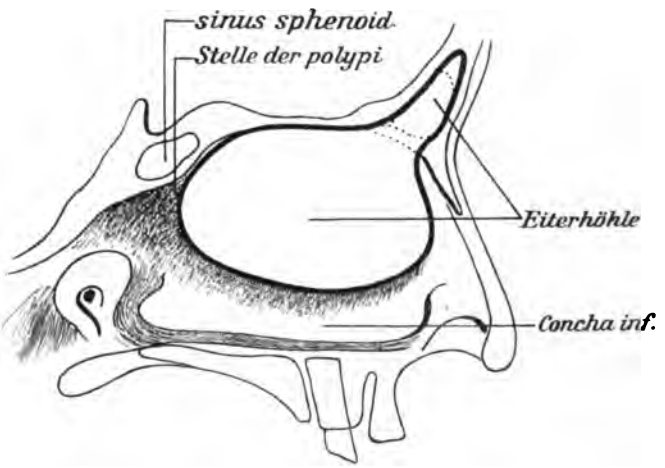

inferior ist ein Eiterstreifen sichtbar zwischen Concha media und Septum. Spalt zwischen Concha media und lateraler Nasenwand sehr schwer oder nicht sichtbar, weil zu viel nach lateral liegend.

Es wird mittelst einer Nasentamponzange die Mucosa conchae inferioris noch etwas nach lateral gedrückt, und dann die Zange zwischen Concha media und laterale Wand eingestochen. Mit einiger Gewalt wird die Concha media von dieser Wand abgedrängt, wobei einige Tropfen dicken, gelbweissen Eiters zum Vorschein kommen. Dies wird einige Male wiederholt, sodass ziemlich viel Eiter aus den Siebbeinzellen abfloss. Der Tumor im Augenhöhlenwinkel wird dadurch jedoch nicht entleert, sondern behält seine prominente Wölbung.

Therapie. 8. November. Abrasieren der medialen Hälfte beider Augenbrauen. Hautschnitt von der Nasenwurzel bis Mitte der linken Braue. Chloroformnarkose. Periost von der Orbitalwand abgehebelt; hierdurch wird die Abszesshöhle geöffnet und fliesst grüngelber Eiter ab. Dieser ist also ganz anders gefärbt als der durch die Nase entleerte. Dicke Sonde nach der Nase durchgestochen und Streifengaze durchgezogen. Hautperiostwunde teilweise durch Naht geschlossen.

Nachbehandlung mit Ausspülung und Tamponade. 19. November. Aeussere Wunde geschlossen. Vom 21. November ab nur Sondieren von der Nase aus ohne Ausspülung. Die Oeffnung nach der Nase bleibt offen, Eiter wird nicht mehr gebildet, Heilung endgültig.

Besprechung. Mein erster Fall unterscheidet sich von dem Onodi's darin dass bei diesem letzteren sowohl der Tumor im Augenhöhlenwinkel als der endonasale Tumor weich und fluktuierend waren, während in meinem Fall diese beiden Tumoren Wände von fester Knochensubstanz hatten. In dieser Hinsicht kommt mein zweiter Fall, welcher jedoch keine endonasale Eiterblase hatte, und bei welchem selbst der äussere Eitersack nicht mit den vorderen oder wenigstens nicht mit allen vorderen Siebbeinzellen kommunizierte, mehr mit dem Onodi's überein. Der äussere fluktuierende Tumor war jedoch im Gegensatz zu dem Onodi's wohl einfach als eine nach der Orbita durchgebrochene Sinuitis frontalis purulenta zu betrachten. Wahrscheinlich war dieser Durchbruch gerade begünstigt dadurch, dass der Eiter weder durch das Ostium frontale, noch durch die vorderen Siebbeinzellen einen Ausweg mehr hatte.

Onodi sagt von seinem Fall: „Die knöcherne Wand der Mucocele und der Augenhöhle ist intakt, zeigt keine Perforation". Bei meinem Fall war das sehr zweifelhaft, obwohl ich nicht leugnen kann, dass das Gefühl, als ob das Auge beim Ausspülen der Höhle aus der Orbita getrieben würde, auch wohl entstehen könnte, wenn noch eine intakte knöcherne Scheidewand vorhanden wäre. Bestünde dagegen in meinem Falle eine Perforation, so müsste das wohl so erklärt werden, dass in der ersten Zeit die knöchernen Wände aufgetrieben worden wären, wodurch der hohle Tumor im Augenhöhlenwinkel entstand, und wobei die Wände durch Knochenapposition sich allmählich verdickten, während später bei zunehmendem Druck in der Eiterhöhle und Gegendruck von Seiten des Orbitalinhalts, die scheidende Knochenwand an dieser Stelle durch Druckusur zu Grunde gegangen wäre.

Auffallend nun bei meinem Fall ist besonders die leichte Heilbarkeit im Vergleich mit anderen chronischen eiterigen Nebenhöhlenaffektionen, obgleich doch die Höhlenwände nicht zusammen fallen konnten und auch die Sache schon sehr lange (18 Jahre) bestanden hatte. Hierzu ist zu bemerken, dass der Eiter durch knöcherne Abkapselung sehr vollständig vom Organismus isoliert worden war, dass er vielleicht auch allmählich seine pathogene Natur verloren hatte, besonders aber, dass die Heilung gerade dadurch sehr begünstigt wurde, dass der Eiter in einer einheitlichen grossen Höhle ohne Zwischenwände sass, und dass durch Wegnahme der ganzen unteren Wand die Höhle auf die vorteilhafteste Weise eine grosse offene Kommunikation mit der Nase erhielt.

Obgleich die Wände der Höhle aus hartem Knochen bestanden, so kommt doch unter Umständen in der Nase noch unvergleichlich härtere Knochensubstanz vor. Das habe ich neulich erfahren, als ich eine einseitige (wahrscheinlich angeborene) Choanalatresie bei einem 19jährigem Mädchen zu behandeln hatte. Der die Choane abschliessende Knochen war so hart, dass ich mit meinem Motor (Reiniger No. 1509 für 220 Volt) die hohlen Trephinen nicht hindurch treiben konnte. Auch mit Meisseln kam ich nicht hindurch, weil dafür ein grösserer Kraftaufwand erforderlich war, als mir anzuwenden erlaubt schien. Die massiven halbrunden Motorbohrer gingen hindurch, aber aus dem Stahl der Scheren und Konchotomen wurden Stückchen ausgebrochen, sodass der Instrumentenmacher meinte, dass ich auf ein Stück Stahl gestossen sein müsste.

XXIX.

Eine Tonsillenklemme.

Von

Dr. **Proebsting** (Wiesbaden).

In seiner Arbeit „Ueber Ursache und Bedeutung bedrohlicher Blutungen nach Abtragung der Gaumenmandeln“ [1]) hat E. Heuking darauf hingewiesen, dass diese Blutungen nicht aus dem Parenchym der amputierten Tonsille, sondern meist aus ihrer Nachbarschaft, aus dem verletzten Gaumenbogen stattfinden. In seinen sechs Fällen mit schwerer Blutung nach Tonsillotomie war es stets der hintere Gaumenbogen, der verletzt wurde, und die Quelle der Blutung war.

In gleicher Weise aber kann auch eine Verletzung des vorderen Gaumenbogens die Blutung veranlassen. Bei chronischer Tonsillitis mit Bildung von fötiden Mandelpfropfen und Neigung zu rezidivierenden Tonsillarabszessen ist zuweilen der vordere Gaumenbogen zu kurz und spannt sich straff über die Tonsille. In solchen Fällen bildet sich leicht unter dem vorderen Gaumenbogen eine Tasche, die sich stets wieder mit käsigen Massen füllt und auch bei gründlichem Curettement der Tonsille nicht ganz zu beseitigen ist. Es kann dann nötig werden, den Gaumenbogen, der die Vorderwand der Tasche bildet, einzuschneiden und so die Tasche zu beseitigen. Nach diesem kleinen Eingriff kann dann ebenso wie bei dem von Heuking beschriebenen, nicht beabsichtigten Verletzungen des hinteren Gaumenbogens hartnäckige Blutung eintreten.

Mir ist im vorigen Jahr ein solcher Fall vorgekommen, bei dem der vordere Gaumenbogen nur auf wenige Millimeter inzidiert war, und doch eine äusserst hartnäckige und bedrohliche Nachblutung etwa eine Stunde nach der Inzision eintrat, sodass schliesslich die Umstechung und Unterbindung der kleinen Wunde nöthig wurde. Die kleine blutende Arterie verlief hart am Rande des dünnen, scharf gespannten vorderen Gaumenbogens.

Damianos und Hermann [2]) geben an, dass die Umstechung und Vernähung der ganzen Wunde mehrfach ausgeführt ist; sie weisen aber auch auf die grossen technischen Schwierigkeiten hin, welche damit verbunden sind, und welche das Vernähen unter Umständen unmöglich machen können.

Dagegen wird von manchen Autoren die Kompression der Tonsillarwunde als das beste und sicherste empfohlen. B. Fraenkel [3]) weist in seiner Abhandlung über die Tonsillen nachdrücklich darauf hin, dass heftige und langdauernde Blutungen mit der Kompression zu behandeln sind, entweder mit dem Finger, mit einer umwickelten Kornzange, oder mit dem von Mikulicz-Störk angegebenen

1) Heuking, Dieses Archiv. Bd. XVII. S. 64.

2) Damianos und Hermann, Uebersicht über 150 Fälle von Nachblutungen nach Tonsillotomie. Wien. klin. Wochenschr. 1902.

3) B. Fraenkel, in Eulenburgs Real-Encyklopädie. Bd. 24. S. 350.

Kompressorium. Heuking (l. c.) empfiehlt die Digitalkompression als ein ebenso einfaches wie sicheres Mittel; in einem seiner Fälle wurde sie über $1^1/_2$ Stunde lang angewandt und erzielte vollen Erfolg.

Es sind nun in der Literatur einzelne Fälle angegeben, in denen die Blutung durch Anlegung einer gewöhnlichen Péanschen Klemme unterdrückt werden konnte.

Einen solchen Fall führt z. B. Zimmermann[1]) an; auch hat mir Herr Kollege Rudloff von hier mündlich mitgeteilt, dass er in einem Falle von Nachblutung aus dem vorderen Gaumenbogen mit der Arterienklemme vollen Erfolg hatte. Dagegen geben Damianos und Hermann (l. c.) an, dass bei dem Patienten, der wegen einer Nachblutung nach Tonsillotomie in ihre Klinik eingeliefert wurde, sich die Schleimhaut am hinteren Rande der Tonsillarwunde von der Unterlage abgelöst und zerfetzt fand, „was beim Versuch der Blutstillung mittels Péanscher



Zangen entstanden sein dürfte." In diesem Falle war also der Effekt der Arterienklemme nicht nur ungenügend, sondern schädlich, und das war bedingt durch das ungenügende Instrument.

Nun lag es nahe, ein Instrument zu konstruieren nach Art der Péanschen Arterienklemme, aber in der Form dem Pharynx angepasst und mit breiten Branchen versehen, damit Zerrungen oder Zerreissungen der Schleimhaut des Pharynx vermieden werden. Ein solches Instrument habe ich von W. Walb Nachf. in Heidelberg herstellen lassen; die Einzelheiten ergeben sich ohne weiteres aus der Abbildung desselben. Ich bin nun inzwischen nicht in der Lage gewesen, diese Tonsillen- oder Pharynxklemme bei ernsten Nachblutungen anzuwenden. Dagegen habe ich das Instrument mehrfach bei leichteren Blutungen oder auch nach Curettement und Tonsillotomie ohne Blutung angewandt, um es auf seine Brauchbarkeit zu erproben. Dabei hat sich gezeigt, dass es sich besonders leicht am vorderen oder hinteren Gaumenbogen anlegen lässt, aber auch an jeder anderen Stelle des Pharynx leicht fasst und fixiert werden kann, und dass die Patienten es gut vertragen und längere Zeit ohne grössere Beschwerden halten können. Vor der Kompression mit dem Finger oder aufgepressten Instrumenten hat es erhebliche Vorteile; es ist sicherer in der Wirkung, auch weniger unangenehm für den Kranken und ermöglicht jederzeit leicht die Kontrolle, ob die Nachblutung auch wirklich steht. Daher möchte ich das Instrument zur Nachprüfung und zum Gebrauch empfehlen.

1) Zimmermann, Arch. of Laryngology. 1898.

XXX.

Eine Cyste der unteren Nasenmuschel.

Von

Dozent Dr. **Alexander Baurowicz** (Krakau).

Ueber die in der Nase vorkommenden Knochencysten sind uns die der mittleren Muschel als sogenannte Knochenblasen reichlich bekannt und die der Oberkiefer, teils als Zahncysten, teils als eigentliche Kiefercysten, wurden auch häufig beobachtet und beschrieben. Eine Knochencyste der unteren Nasenmuschel wurde aber von Niemandem erwähnt und nur durch Zufall finde ich in der Literatur des vorigen Jahres die Beschreibung eines Falles von Bobone[1]). Es handelte sich hier um eine 19jährige Frau, welche über eine gänzliche Verlegung der linken Nasenhälfte klagte. Nach Entfernung einer Septumleiste und vorderen Endes der unteren Muschel fand Verfasser, dass die Verlegung der Nase durch eine cystische Dilatation des hinteren Muschelendes verursacht ist, welches durch die Choane in den Nasenrachenraum hineinragte. Die Cyste, von osteo-chondraler Beschaffenheit, enthielt hellgelben Schleim.

Mein Fall kann sich nun dem letzterwähnten Falle anreihen, den wesentlichen Unterschied bildet nur in meinem Falle der Umstand, dass die Cyste eine offene war und reichlich ein schleimig-eitriges Sekret lieferte. Die Diagnose in meinem Falle wird aus der Beschreibung des Falles sehr interessant erscheinen und solche als Cyste der unteren Muschel rechtfertigen.

Anfangs Oktober 1904 erschien bei mir eine Frau H. T., 27 Jahre alt, mit der Klage, dass ihr seit längerer Zeit die linke Nasenseite verlegt ist; ein abnormes Sekret aus dieser Seite merkte die Kranke nicht. Ich fand im mittleren Nasengange zahlreiche kleine Polypen neben einer Vergrösserung der unteren Nasenmuschel, besonders in ihrer hinteren Hälfte, was mir besonders dadurch aufgefallen ist, dass auf der rechten Seite die untere Muschel ganz normal erschien. Zwischen den Polypen, wie auch bei der Untersuchung der Nase von rückwärts fand ich kein anormales Sekret, obwohl ich mir dachte, dass die Ursache der Bildung der Polypen, ihrer Lokalisation nach, in einer Eiterung aus den Siebbeinzellen zu suchen wäre. Die einseitige Vergrösserung der unteren Muschel interessierte mich weniger. Die Polypen wurden nun ausgeräumt, eine leichtere Nasenatmung durch diese Seite war bald da, und so nach einigen Tagen, nachdem ich schon keine Polypen mehr finden konnte, reiste die Kranke ab. Meine Vermutung

1) T. Bobone, Totale Verlegung der linken Nase durch eine Knorpelknochencyste der unteren Muschel. Bolletino delle malattie dell' orecchio della gola e del naso. 1905. p. 1. — Referiert im Centralbl. für Ohrenheilk. Bd. III. S 248.

einer Eiterung aus den Siebbeinzellen traf nicht zu, gewiss desto besser für die Kranke.

Gegen Ende Januar 1905, also ungefähr nach vier Monaten, meldete sich die Kranke wieder mit der Angabe, dass ihr diese Seite der Nase noch nicht so frei sei, wie die rechte, und dass aus der linken Nase sich ein zähes gelbes Sekret zeigt, welches aber nicht nach vorne aus der Nase, sondern eher gegen den Rachen zu abfliesst.

Es waren keine Polypen da, nur neben der auffallend vergrösserten hinteren Hälfte der unteren Nasenmuschel bemerkte ich an der oberen Fläche der unteren Muschel, im hinteren Drittel derselben, ein schleimig-eitriges Sekret hervorquellen, welches sich über den Rand der unteren Muschel gegen den Nasenboden ergoss und so auch in den Rachen gelangte.

An eine Eiterung aus den Siebbeinzellen war nicht zu denken, eher konnte man die Quelle des eitrigen Sekretes in der Kieferhöhle vermuten, obwohl die Lokalisation der Eiterung dagegen sprach. Ich wischte mit einem Wattebausch den Eiter ab, sah aber jetzt recht deutlich, wie er an einer und derselben Stelle immer hervortrat.

Bei der Untersuchung mit Fränkel'scher Nasensonde, welche ich am Ende leicht abbog, gelangte man ohne Mühe in eine grosse Höhle, welche in der Muschel selbst sich nach rückwärts und nach vorne ausdehnte und die Sonde liess sich auch bequem nach innen umdrehen. Ich entschloss mich sofort zur Diagnose einer Cyste in der unteren Muschel, nur ihrer Grösse nach dachte ich mir, dass sie sich auch teilweise nach aussen, also auf Kosten der Verdrängung der inneren Oberkieferwand, ausbreitete. Eine genaue Untersuchung der Kieferhöhle ergab ein negatives Resultat, man sah deutlich, dass das schleimig-eitrige Sekret aus einer Cyste der unteren Muschel kam.

Um sich nun den Zugang zu der Cyste zu erleichtern, resezierte ich ein grosses Stück von dem hinteren Drittel der unteren Muschel, wodurch jetzt die Oeffnung bedeutend vergrössert und mehr gegen den unteren Nasengang verlegt wurde. Die Höhle der Cyste selbst wurde, soweit es der Zugang gestattete, mit dem scharfen Löffel ausgeräumt und Jodoformgaze eingelegt. Den letzten Eingriff musste ich dann wiederholen und begann nun eine systematische Tamponade mit Jodoformgaze, welcher ich jedesmal ein Ausspritzen der Höhle mit Borwasser vorausschickte. Nach einigen Wochen sah ich aber, dass die Höhle wieder gründlich ausgeräumt werden musste, was aber bei dem schlechten Zugange zu der Höhle kaum denkbar war. Ich entschloss mich nun zur Resektion der vorderen Zweidrittel der unteren Muschel, nachdem ich mit der Sonde konstatierte, dass die Cyste sich weit nach vorne gegen den mittleren Teil der Muschel ausbreitete. Der Eingriff verzögerte sich, da die Kranke mit dem bisherigen Erfolge zufrieden war, sie merkte nämlich, dass die Menge des Sekretes bedeutend nachgelassen hatte und sich auch leicht nach vorne aus der Nase entfernen liess. Sie zerstäubte sich in die Nase jeden Tag eine lauwarme Borlösung, kam von Zeit zu Zeit in meine Ordination, ich sah aber, dass die Höhle weiter ein schleimig-eitriges Sekret ausschied und keine Tendenz zeigte, sich zu verkleinern. Der beste Beweis, dass die bisherige Ausräumung der Höhle ungenügend war.

Bei einer solchen Visite bemerkte ich am vorderen Ende der unteren Muschel einen ganz kleinen Tropfen desselben schleimig-eitrigen Sekretes, welcher mit Watte entfernt, sich wieder an derselben Stelle zeigte. Mit einer Sonde gelangte ich in einen tiefen Fistelgang, welcher mich bis in das Innere der eigentlichen Cysten-

höhle hineinführte. Der Fistelgang ging subperiostal, man fühlte deutlich den rauhen Knochen, der Gang war ziemlich weit, und nach dem Zurückziehen der Sonde war gar kein Blut zu sehen, nur wieder dasselbe schleimig-eitrige Sekret. Ich ging nun, nach vorherigem Kokainisieren der Muschel, mit dem unteren Arme der Beckmann'schen Nasenschere für die untere Nasenmuschel in den Fistelgang, so weit es nach hinten ging, und eröffnete so die Fistel längs ihrer oberen Fläche. In die so geschaffene Furche legte ich nun den oberen Arm der Schere, der untere Arm kam in den unteren Nasengang, und mit Leichtigkeit und ganz geringer Blutung reszierte ich zwei Drittel der unteren Nasenmuschel, was ich schon so lange im Plane hatte. Es wurde nun auch der Zugang zu der Höhle ein anderer, indem man nicht von innen, sondern schief von vorne in die Höhle gelangte. Diese wurde nun auch gründlich auskurettiert und dann mit Jodoformgaze tamponiert. Jetzt sah man schon bald einen günstigen Erfolg des Eingriffes. Die Höhle begann sich mit Granulationen auszufüllen, verkleinerte sich merklich, ich setzte das Tamponieren der Höhle weiter fort, bis diese nach einigen Wochen sich so verkleinerte, dass auch ein ganz kleines Gazestreifchen sich schon nicht mehr halten wollte. Die Tamponade wurde nun abgestellt, man spritzte nur die ganz kleine Höhle mit Borwasser aus, das Sekret war sehr spärlich, von einer rein schleimigen Beschaffenheit. Mit der Zeit konstatierte man an der Stelle der früher so geräumigen Höhle kaum eine fisolengrosse Vertiefung, welche aber nicht aufhörte, ein wenn auch spärliches schleimiges Sekret zu liefern.

Die Kranke behauptete nun, dass sie kaum merkt, dass aus dieser Nasenseite sich etwas mehr Schleim als normal ausscheidet, und wollte nicht mehr einwilligen, dass man noch diese restliche Cystenwand beseitigt, denn nur so konnte sie von dem anormalen Sekrete ganz befreit werden.

Wenn wir nun in die Kritik des Falles eingehen, so merken wir, dass zu allererst, bevor eine Cyste entdeckt wurde, die Polypen in der Nase gefunden wurden, welche entfernt nicht mehr zum Vorschein kamen. Ich glaube auch, dass die schon damals vorhandene Cyste keine offene war, und nachdem die Vergrösserung der unteren Muschel keine so grosse war, um den freien Atem zu stören, blieb momentan die Cyste unentdeckt. Erst als die Cyste sich an ihrer oberen Fläche eröffnete und reichliches Sekret lieferte, meldete sich die Kranke wieder, wobei ich mich auch sofort zur Diagnose einer Cyste der unteren Muschel entschloss. Es ist möglich, dass der Durchbruch der Cyste durch Wegräumung der Polypen aus dem mittleren Nasengange beschleunigt wurde. Nachdem die geräumige Höhle der Cyste sich so nach hinten und vorne und gegen den inneren Rand der Muschel, wie auch nach aussen gegen den Oberkiefer ausdehnte, muss man auch annehmen, dass durch die Cyste teilweise die innere Wand des Oberkiefers nach aussen gedrängt wurde. Allerdings der grösste Teil der Cyste lag in der Muschel selbst, wodurch diese auch in ihrem hinteren Drittel wie aufgetrieben erschien. Ihr hinteres Ende, vom Nasenrachen aus gesehen, zeigte nur eine mächtige Vergrösserung des Schwellkörpers.

Interessant ist nun weiter, als schon die Oeffnung der Cyste erweitert und möglichst tief dem unteren Nasengange zugeführt wurde, sich eine subperiostale Fistel bildete, welche vorne an der Muschel zum Vorschein kam. Dieser spontane Weg der zweiten Oeffnung der Cyste bildete auch die Richtung zum Hineindringen in die Höhle der Cyste, nachdem der Fistelgang eröffnet und die vorderen zwei Drittel der Muschel resezirt wurden. Der Zugang und die Behandlung der Cyste waren jetzt wesentlich erleichtert.

Im Falle Bobone's wurde die Cyste erst durch den Eingriff bestimmt ermittelt, wobei es gelang, diese in dem exzessiv vergrösserten hinteren Ende der Muschel durch Amputation zu entfernen. In meinem Falle verriet sich ihre Anwesenheit durch den Durchbruch nach aussen.

Wie Cysten grösstenteils als angeboren anzusehen sind, so auch in meinem Falle, wobei ihre momentane Vergrösserung oder der Durchbruch an der dünnsten Stelle der Wand ihrer Höhle ohne nähere Ursache zustande kommt. Schwerlich wäre die Bildung einer zweiten Oeffnung in der Form eines ziemlich langen Fistelganges zu erklären, nachdem die Cyste schon so eine breite Kommunikation nach aussen hatte. Möglich, dass der Fistelgang nur eine Art Verlängerung der Cystenhöhle nach vorne bildete, warum es aber zu einem zweiten Durchbruche kam, ist unerklärlich.

Mehr noch dadurch bleibt die Publikation des Falles nicht ohne wissenschaftlichen Wert.

XXXI.

Ein Taschenbesteck für Hals-, Nasen- und Ohrenärzte.

Von

Dr. **Sprenger** (Stettin).

Ich war immer, wenn ich zu einem Patienten gerufen wurde behufs spezialärztlicher Untersuchung in Verlegenheit, wie ich das nötige Instrumentarium mit mir führen sollte; ich half mir schliesslich damit, dass ich mir ein kleines Tuch abkochte und die abgekochten Instrumente dahineinlegte; das Paket war dann aber nicht immer ganz handlich und auch auf die Patienten konnte es keinen besonders guten Eindruck machen, wenn man aus der Tasche das zusammengeschlagene Tuch herausnahm und dann anfing, das Instrumentarium vor ihnen auszubreiten. Das Naheliegendste wäre ja nun wohl gewesen, sich ein Besteck anzuschaffen, in dem man alles schön beieinander hat. Aber gerade daran hapert es. Ich habe mir fast alle Kataloge daraufhin angesehen, aber ein wirklich brauchbares Taschenbesteck für Hals-, Nasen und Ohrenärzte nicht finden können. Teils enthalten sie wichtige Instrumente nicht, teils sind sie zu umfangreich und deswegen auch zu teuer. So besteht das sonst sehr gute Besteck von Killian aus zwei Teilen, kostet zusammen 90 Mk. und enthält manch wichtiges Instrument nicht: z. B. Furunkelmesser, Hartmanns Feder zur Blutstillung und eine Spritze zur Ausspülung der Kieferhöhle etc. Ich habe mir nun ein Besteck zusammengestellt, was meines Erachtens alles enthält, dessen man bei der ersten Untersuchung der Patienten bedarf, nicht nur Instrumente, sondern auch Medikamente, Watte, Gaze etc. Und da ich glaube, dass manchem Kollegen damit gedient sein könnte, will ich es beschreiben. Das Besteck ist von den Firmen Wilhelm Walb Nachf. in Heidelberg und H. Pfau in Berlin angefertigt und kostet 60,00 Mark.

Es enthält, wie gesagt, nicht nur Instrumente, sondern im Deckel des Besteckes liegen 5 kleine Fläschchen, je eine für schmale sterile Gazestreifen, wie man sie zur Hörgangsdrainage braucht und ebenso für schmale Jodoformgazestreifen. Ein Fläschchen dient zur Aufnahme von trockenem Kokain, ein anderes zur Aufnahme von Protargolpulver, zur Herstellung desinfizierender Lösungen. Ein flüssiges Desinfizienz könnte auslaufen und die Instrumente beschädigen. Dann habe ich noch ein Fläschchen beigelegt, in dem Watte untergebracht ist. Ferner liegen im Deckel des Besteckes noch eine Ohrpolypenzange, ein Watteträger fürs Ohr, eine Ohrsonde, ein Fremdkörperhäkchen, eine Paracentesenadel und ein Troikart für die Oberkieferhöhle. Im eigentlichen Besteck sind gelagert nebeneinander:

1. Eine Metallspritze,
2. ein Griff mit Kehlkopfspiegel,
3. ein Spiegel für Nasen-Rachenraum,
4. Stirnhöhlensonde nach Killian,
5. eine Pinzette,
6. der Handgriff für die Paracentesenadel und das Fremdkörperhäkchen.

7. Ohrkatheter mit Hartmanns Feder zur Blutstillung.
8. Furunkelmesser.

Links unten im Bestecke liegen ein Speculum für die Nase und ein Satz Ohrtrichter. Die Metallspritze, von der sich zwei zugehörige Ansätze, ein gerader und ein gebogener, noch im Deckel befinden, ist so konstruiert, dass sie auch zur Ausspülung der Oberkieferhöhle dienen kann: sie passt nämlich mit ihrer Spitze genau in den Troikart. Das Furunkelmesser für Gehörgangsfurunkel kann im Notfalle auch zur Eröffnung eines Peritonsillarabszesses dienen. Ich habe dann noch

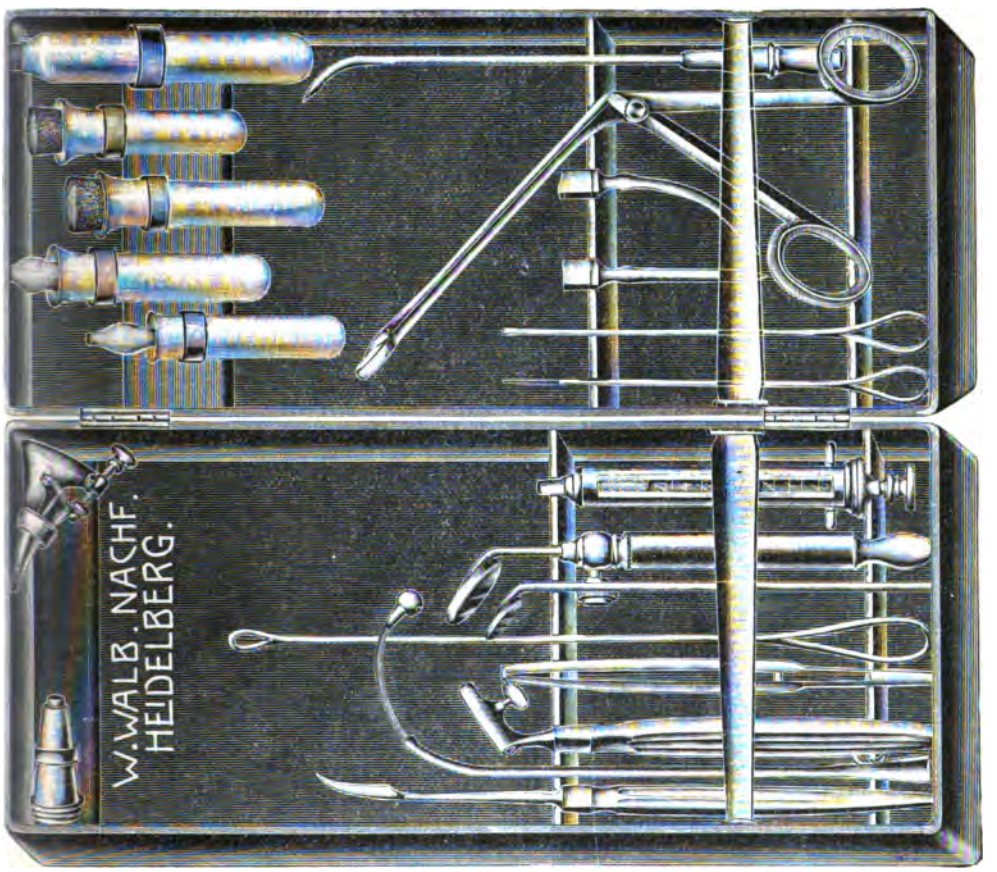

eine einfache Schutzhülle für den Reflektor konstruieren lassen. Die Grösse des Besteckes ist 20 cm Länge zu 8 cm Breite bei knapp 3 cm Höhe, sodass es bequem in der hinteren Hosentasche untergebracht werden kann.

Ich benutze dies Besteck jetzt seit Jahresfrist und ich muss gestehen, dass es für mich jedesmal eine grosse Erleichterung ist, wenn ich mir nicht immer alles Nötige mühsam zusammensuchen muss, immer in Angst, dass ich etwas zur Untersuchung Wichtiges vergessen könnte, sondern dass ich mit einem Griff alles hübsch beisammen habe. Bis jetzt hat mich mein Besteck noch nicht im Stich gelassen und deswegen möchte ich es auch den Kollegen hiermit empfehlen.

XXXII.

Ueber den angeblichen motorischen Effekt der elektrischen Reizung des Sympathicus auf die Kehlkopfmuskeln.

Von

Prof. Dr. **Michael Grossmann** (Wien).

Im Jahre 1904 ist im Band 16, Heft 1 dieses Archivs eine Abhandlung unter dem Titel: „Beteiligung des Sympathicus an der Kehlkopfinnervation" von Professor Paul Schultz in Berlin erschienen, Der Autor hat die von Onodi aufgestellte Behauptung, dass durch elektrische Reizung gewisser Abschnitte des Sympathicus motorische Effekte im Kehlkopfe erzielt werden können, einer Nachprüfung unterzogen. P. Schultz erschienen die Angaben Onodis von vornherein sehr verdächtig und schon deshalb wenig glaubwürdig, da sie mit der allgemeinen, ausnahmslos gültigen Regel, dass bei den Säugetieren die sympathischen Fasern keine polynukleären, quergestreiften (willkürlichen, animalen) Muskeln innervieren und weil es festgestellt ist, dass im Sympathicus zentripetale, sensible Fasern, die eine Reflexwirkung vermitteln, nicht vorkommen.

Paul Schultz hat die Versuche Onodis, wie schon erwähnt, trotz seiner aprioristischen Bedenken wiederholt und seine Ergebnisse dahin zusammengefasst: „dass man von den von Onodi bezeichneten Stellen keine direkte motorische Wirkung auf den Kehlkopf erhält bei Stromstärken, die eben deutlich sonstige Wirkungen des Sympathicus (auf die Pupille) ergeben, dass man ferner die Stromstärke von da ab noch sehr weit verstärken kann mit dem gleichen negativen Erfolge." „Erst bei sehr starken Reizen (R. A. O 2 Acc. Zellen) traten Stimmbandbewegungen auf, die sich aber sicher als Stromschleifen erweisen lassen. Danach halte ich die Frage, ob sich der Sympathicus an der motorischen Innervation des Kehlkopfes beteiligt, im verneinenden Sinne für entschieden."

Ich selbst habe dic Versuche Onodis zu Weihnachten 1897 ohne jedwede Voreingenommenheit und ohne Rücksicht auf die sich aufdrängenden physiologischen Bedenken hauptsächlich in der Absicht wiederholt, um, im Falle die Angaben sich als richtig herausstellen sollten, den Weg festzustellen, auf welchem die motorischen Impulse vom Sympathicus zum Kehlkopfe gelangen. Meine Versuche sollten zeigen, was Onodi unterlassen hatte, ob die elektrischen Reize auf zentrifugalem oder durch Reflexe auf zentripetalem Wege zu den Larynxmuskeln gelangen. Ueber das Ergebnis meiner diesbezüglichen Versuche habe ich der „Wiener laryngo-

logischen Gesellschaft" in der Sitzung vom 5. Mai 1898 gelegentlich einer Diskussion (vide Sitzungsbericht der Wiener laryngologischen Gesesellschaft, 1898) folgendes berichtet:

„. . . Ich möchte daran erinnern, dass bei allen elektrischen Reizungsversuchen von Nerven, wie ja allgemein bekannt ist, die grösste Vorsicht geboten ist, das Auftreten von Stromschleifen nicht zu übersehen, wenn wir nicht zu den gröbsten Trugschlüssen gelangen sollen.

Gestatten Sie mir, meine Herren, dass ich Ihnen ein hierher gehöriges Beispiel schildere, welches einerseits von einem gewissen laryngologischen Interesse

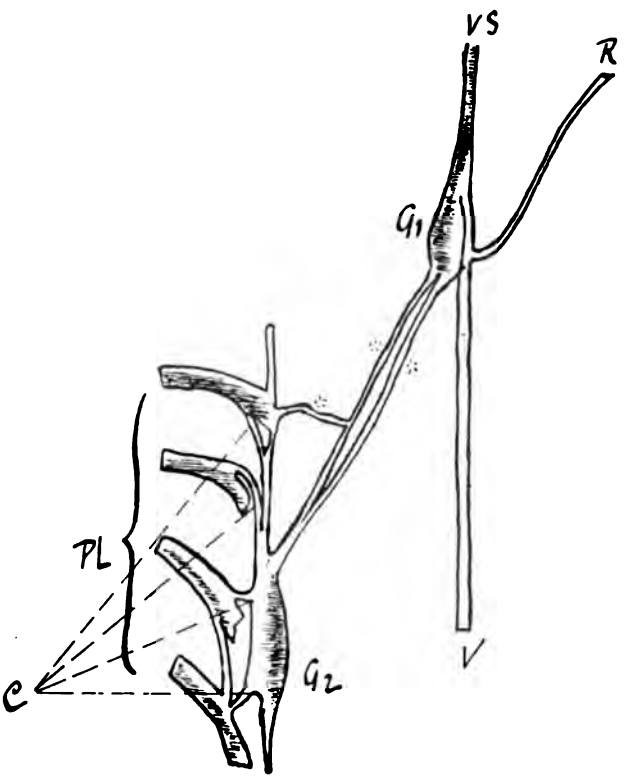

VS Vagosympathicus, V Vagus, G_1 unteres Halsganglion, G_2 oberstes Brustganglion, PL Plexus brachialis, C Rami communicantes, *** ein Ramus communicans und der doppelte Grenzstrang.

ist, und andererseits in lehrreicher Weise veranschaulicht, wie ein solches Uebersehen selbst geübte und erfahrene Experimentatoren auf Irrwege führen kann.

Vor wenigen Jahren hat mein Freund Onodi die Mitteilung gemacht, dass durch die elektrische Reizung der Kommunikanten zwischen Plexus brachialis und Sympathicus, ferner des doppelten Grenzstranges zwischen dem unteren sympathischen Halsganglion und dem ersten Brustganglion, motorische Impulse der Stimmbandmuskulatur der entsprechenden Seite abgegeben werden.

Ich will Ihnen auch die Zeichnung entwerfen, wie sie von Onodi zur Erläuterung des anatomischen Verlaufes jener Nervenfasern gegeben wurde, welche

nach seinen Versuchsergebnissen an der Innervierung der Kehlkopfmuskulatur teilnehmen.

Diese Mitteilung wurde mit begreiflichem Interesse entgegengenommen und einzelne Fachgenossen knüpften die weitestgehenden Hoffnungen für den weiteren Ausbau der Physiologie und Pathologie der Kehlkopfinnervation daran.

In den letzten Weihnachtsferien habe ich diese Versuche Onodis in der Absicht wiederholt, die Bahnen kennen zu lernen, auf welchen die motorischen Impulse dem Kehlkopfe unter diesen Umständen zufliessen. Onodi hat nicht angegeben, ob peripher oder zentral gereizt wurde, es sollte also zunächst festgestellt werden, ob es sich um eine periphere motorische Innervation oder um eine Reflexwirkung handelt, und im letzteren Falle der Weg des Reflexbogens festgestellt werden.

Von vornherein war es mir auffallend und ganz unverständlich, warum Onodi zumeist an Leichen, und nur ausnahmsweise am lebenden Tiere experimentiert hat (zehnmal an Tierleichen, knapp nach dem Tode und dreimal an lebenden Hunden).

Dieses Rätsel war aber bald gelöst.

Präpariert man den doppelten Grenzstrang zwischen dem Ganglion cervicale infimum und dem Ganglion thoracale primum und hat man auf diese Weise die den Herzschlag beschleunigenden Nervenfasern, d. i. die Nervi accelerantes cordis, auf die Elektrode gebracht, dann bekommt man bei schwachen Strömen mit Bezug auf den Kehlkopf nicht den allergeringsten Effekt. Werden aber starke Ströme angewendet, dann äussert das Tier einen heftigen Schmerz und es lassen sich die lebhaften willkürlichen Stimmbandbewegungen von den durch den elektrischen Reiz etwa ausgelösten motorischen Impulsen nur schwer unterscheiden. Ist aber das Tier tot und die Nerven noch erregbar, dann kann es sich wohl selbst bei Anwendung der stärksten Ströme nicht mehr um willkürliche Bewegungen, sondern nur um Reizeffekte handeln.

Macht man nun den Onodi'schen Versuch an einem eben abgestorbenen Tiere, dann sieht man das Stimmband der korrespondierenden Seite, sobald der Strom nur eine gewisse Stärke erreicht hat, sich mit jeder Reizung prompt gegen die Mittellinie bewegen. Bei weiterer Erhöhung der Stromstärke wird nicht nur eine einseitige, wie Onodi meint, sondern sogar eine bilaterale Stimmbandbewegung mit der grössten Promptheit und Energie ausgelöst.

Um nun den Weg kennen zu lernen, auf welchem diese motorischen Impulse der Kehlkopfmuskulatur zufliessen, habe ich die Nervi accelerantes peripher gegen das Ganglion cervicale infimum unterbunden und nun gereizt. Es zeigte sich, dass die Stimmbandbewegungen auch unter diesen Umständen bei jeder Reizung unverändert auftreten. Daraus musste man also zunächst folgern, dass es sich hier um eine Reflexwirkung handelt, die auf dem Wege des Sympathicus zum Zentrum und von da auf den Bahnen des Vagus und Recurrens zum Kehlkopfe gelangt.

Ich machte nun gewissermassen die Gegenprobe. Ich habe die Nervi accelerantes zentral am Ganglion thor. primum unterbunden und darauf die elektrische Reizung vorgenommen. Die Stimmbandbewegungen traten aber zu meinem nicht geringen Erstaunen trotz der doppelten Unterbindung der Nerven — peripher und zentral — nach wie vor mit der gleichen Intensität und Präzision auf, wie früher. Unilateral bei einer gewissen Stromstärke, bilateral, wenn noch stärkere Ströme benutzt wurden.

Nun habe ich den doppelten Grenzstrang an den beiden Ligaturstellen ganz durchschnitten — die Nerven also gewissermassen gänzlich exzidiert — der Erfolg blieb aber nach wie vor derselbe. Es ist also klar, dass man es hier nur mit Stromschleifen zu tun hat und wenn man anstatt der Nervi accelerantes die benachbarte Vena subclavia, ein beliebiges Muskelstück in die Elektrode schliesst, oder letztere, ohne in dieselbe irgend ein Gewebsstück aufzunehmen, bloss in die Nähe des Halses bringt, so werden bei derselben Stromstärke dieselben Stimmbandbewegungen auftreten, wie wir sie bei der Nervenreizung gesehen haben, unilateral, oder wenn es uns beliebt, auch bilateral."

Ich darf nun darauf hinweisen, dass ich bis zur Evidenz nachgewiesen habe, dass die Behauptungen Onodi's unrichtig sind, dass er den Effekt von Stromschleifen und nicht das Ergebnis von Reizungen des Sympathicus vor sich hatte. Meine Versuche haben auch darüber Aufschluss gegeben, warum Onodi, im Gegensatze zur sonstigen Gepflogenheit bei Tierversuchen, zum überwiegenden Teile nicht am lebenden, sondern am toten Tiere experimentierte.

Bei schwachen Strömen sah er eben gar keinen Effekt, bei starken Strömen hingegen hat das Tier infolge des grossen Schmerzes geschrieen und es war nicht zu unterscheiden, ob willkürliche Bewegung oder Reizeffekt die Stimmbänder ab- oder adduzierten. Nach dem Tode des Tieres waren die willkürlichen Bewegungen ohne weiteres auszuschliessen und er durfte nun ungehindert den Strom bis zu einer Grenze verstärken, wo Stromschleifen entstehen und ihre Schuldigkeit tun.

Onodi liess sich durch diese meine Nachversuche nicht im mindesten beirren. Er ging über den Vorwurf, dass seine Angaben auf einem Versuchsfehler beruhen, stillschweigend zur Tagesordnung über und hielt seine hier in Rede stehenden Angaben in seiner 5 Jahre später erschienenen Arbeit „Die Anatomie und Physiologie der Kehlkopfnerven. Berlin 1902" in vollem Umfange aufrecht.

In diesem Vorgange lag für mich jedoch nicht der geringste Anlass, mich mit der Frage noch weiter zu beschäftigen und ich wäre auch heute auf diesen Punkt nicht zurückgekommen, wenn mich nicht ein Ausspruch in der vorhin erwähnten Abhandlung des Herrn Paul Schultz hierzu gewissermassen herausgefordert hätte. Nach Betonung der wichtigen klinischen und physiologischen Bedeutung der Onodi'schen Befunde, vorausgesetzt, dass dieselben durch eine Nachprüfung Bestätigung finden sollten, wird Seite 3 wörtlich hinzugefügt: „Es ist nun sehr auffallend, dass eine solche Nachprüfung, soweit mir bekannt, bisher nicht vorgenommen ist."

Ich schrieb nun an P. Schultz beiläufig folgendes: „Die Lektüre Ihres Aufsatzes im Archiv für Laryngologie und Rhinologie. Bd. 16. H. 1 veranlasst mich, Ihnen den Jahresbericht der Wiener laryngologischen Gesellschaft vom Jahre 1898 zur Einsicht vorzulegen." — Aus demselben konnte er wohl entnehmen, dass ich die von ihm vermissten Nachversuche schon sieben Jahre vor ihm vorgenommen hatte und zu dem gleichen Resultate gekommen war, wie er selbst. Herr P. Schultz hatte daraufhin sein Bedauern ausgesprochen, von meiner experimentellen Arbeit und meinen im Jahresberichte der Wiener laryngologischen Gesellschaft 1898 enthaltenen Mitteilungen keine Kenntnis gehabt zu haben und stellte die Richtigstellung seiner Angaben in Aussicht. Inzwischen sind nahezu 2 Jahre vergangen. Ich würde aber auch heute noch ruhig zuwarten und von einem persönlichen Geltendmachen meiner bescheidenen Ansprüche bereitwillig absehen, wenn nicht inzwischen ein höchst beklagenswertes Ereignis eingetreten wäre. Bekanntlich ist Prof. Paul Schultz im Verlaufe des vorigen Sommers gestorben und kam, offenbar

durch seine Krankheit, nicht mehr dazu, die versprochene Richtigstellung selbst vorzunehmen.

Ich muss noch hervorheben, dass Broeckaert in seiner im Jahre 1903 erschienenen Arbeit „Etude sur le nerf récurrent laryngé“ (Bruxelles), also vor P. Schultz, die Behauptung aufgestellt hat, dass Reizung des Sympathicus Medianstellung des Stimmbandes ergab. Nicht so stark, heisst es, wie bei Reizung des Recurrens, doch schien sie deutlich zu sein („son effet nous a semblé réel“). Broeckaert meint, dass die Wirkung des Sympathicus auf die Stimmbandbewegung nicht eine direkte, durch die Anastomosen sei, sondern eine reflektorische („par voie centripète“). Für mich ergibt sich auf Grund meiner eigenen Versuche nur der Schluss, dass auch Broeckaert gleichwie Onodi den Effekt von Stromschleifen vor sich hatte.

XXXIIa.

Bemerkungen

zu den Aufsätzen von weiland Prof. P. Schultz: „Beteiligung des Sympathicus an der Kehlkopfinnervation“ und von Prof. M. Grossmann: „Ueber den angeblichen motorischen Effekt der elektrischen Reizung des Sympathicus auf die Kehlkopfmuskeln.“

Von

Prof. Dr. **A. Onodi** (Budapest).

Als die Arbeit von weiland Prof. Dr. Schultz erschienen war, hatte ich meine Bemerkungen an den hochverehrten Redakteur, Herrn Geheimrat B. Fränkel eingesandt: dieselben sind, wie ich erfahren habe, verloren gegangen und bisher nicht erschienen. Jetzt erhielt ich zur Einsicht die Arbeit des Herrn Prof. Dr. M. Grossmann mit der Bemerkung: „Sie können bei dieser Gelegenheit die Gedanken wiederholen, welche Sie s. Zt. gegen Herrn Prof. Schultz verfassten und welche in Verlust geraten sind.“ Da es mir gelungen ist, das Impurum dieser verlorenen Bemerkungen zu finden, will ich dasselbe in seiner ursprünglichen Fassung wortgetreu wiedergeben.

„Ich habe in meinem Werke: ‚Die Anatomie und Physiologie der Kehlkopfnerven‘ in der Vorrede erklärt, dass ich meine Untersuchungen für die Zukunft abgeschlossen habe. Der Grund hierfür lag in meiner glücklich überstandenen langen Erkrankung, welche die mühevollen experimentellen Forschungen einzustellen notwendig machte. In diesem Werke habe ich auch meine vor meiner Erkrankung (1894—1897) gemachten Experimente einfach registriert, um die Aufmerksamkeit auf den Sympathicus zu lenken und weitere Forschungen anzuregen. Es haben sich auch seither Broeckaert und Schultz mit dem Sympathicus befasst, wenn auch das Resultat drei verschiedene Ansichten zu verzeichnen hat. Der Sympathicus bildete viele Jahre hindurch mein Lieblingsthema, ich habe mich mit der Entwickelungsgeschichte, der Histologie, der vergleichenden und menschlichen Anatomie des Sympathicus (Archiv f. mikroskopische Anatomie, Archiv f. Anatomie u. Physiologie, Internationale Monatsschrift f. Histologie etc., Zentralblatt f. d. med. Wissenschaften u. s. w.) mit Begeisterung beschäftigt, wie auch Schultz zugibt, „erfolgreich“ und „verdienstlich“. Die Arbeiten Broeckaert's und Schultz's haben mein Interesse ausserordentlich geweckt, und meine alte Liebe zu diesem Thema, welches meine Arbeitskraft und Begeisterung eine lange Reihe von Jahren fesselte, entflammte wieder, und da sich meine Gesundheit konsolidierte, ziehe ich meine Erklärung zurück und werde in Zukunft nach Möglichkeit meine Inner-

vationsstudien, insbesondere über den Sympathicus, wieder aufnehmen, um die Rolle des Sympathicus in der Innervation des Kehlkopfes und der Luftröhre nach Möglichkeit zu klären. Es hätte keinen Zweck, die Kontroverse jetzt näher zu berühren. Nach Beendigung eines Handbuches werde ich die Revision der Lehre der Kehlkopfinnervation beginnen und meine Experimente ebenso wie die von Schultz einer Kontrolle unterwerfen. Es handelt sich keineswegs darum, ob es in einer der vielen offenen Fragen mir, Broeckaert oder Schultz geglückt ist, der Wahrheit näher zu treten, denn das werden die Kontrollversuche zeigen. Es handelt sich vielmehr darum, die verwickelte und vielfach unaufgeklärte Kehlkopfinnervation zu erforschen, um endlich ihre Lehre gründlich aufbauen zu können. Dazu gibt auch einen besonderen Anlass die kürzlich bekannt gewordene Tatsache, dass ein 25 Jahre lang bestehender klinischer Lehrsatz, das Semon'sche Gesetz, mit einem Schlage klinisch und pathologisch derart geschwächt wird, dass derselbe geradezu das Entgegengesetzte beweist. Dabei bestehen bei den einzelnen Tiergattungen verschiedene physiologische Resultate und morphologische Verhältnisse.

Was den Sympathicus betrifft, so wissen wir heute ebenso wenig wie vorher. Jene morphologischen Verhältnisse, welche ich, wie Schultz bemerkt, „eingehend" in meinem Werke besprochen habe, zeigen uns beim Menschen die verwickelten und ausgedehnten innigen Verbindungen zwischen Sympathicus und Kehlkopfnerven. Die von mir nachgewiesenen innigen Verbindungen zwischen dem Recurrens, insbesondere zwischen seinen isolierten, respiratorischen Bündeln und zwischen dem Sympathicus und den Rami cardiaci, die mehrfachen Verbindungen zwischen dem sympathischen Grenzstrange und Ganglien und zwischen den Stämmen der Kehlkopfnerven, ferner die überraschende Anomalie von Lenhossek, wo der Recurrens eigentlich aus einem sympathischen Ganglion entsteht und vom Vagus nur eine äusserst dünne Wurzel erhält, das sind morphologische Tatsachen, welche eine tiefere physiologische und pathologische Bedeutung haben müssen, die uns bisher völlig unbekannt ist. Ich freue mich, dass meine Untersuchungen die Aufmerksamkeit auf dieses interessante und ganz dunkle Kapitel gelenkt und dass bisher Broeckaert und Schultz sich die Mühe gemacht haben, die Forschungen einzuleiten. Die aufgetauchte Kontroverse, die die Kontrollversuche auszugleichen haben, ist in anbetracht der ganzen Frage von geringer Bedeutung, denn neben den geschilderten morphologischen Verhältnissen wissen wir garnichts von dem Faserverlauf der sympathischen Fasern und der die sympathischen Bahnen benutzenden cerebrospinalen Fasern verschiedenen Ursprungs, von dem Endgebiete dieser Fasern sowohl in der Kehlkopfmuskulatur, wie in der Schleimhaut des Kehlkopfes und der Luftröhre, ferner in den glatten Muskelfasern der Luftröhre. Ebenso wissen wir nicht, welche Bedeutung den beschriebenen sympathischen Verbindungen, und insbesondere den Verbindungen zwischen Recurrens und den Rami cardiaci zufällt. Diesbezüglich bildet die Physiologie und die Pathologie eine Tabula rasa. Wir haben allen Grund zu wünschen, dass sich die Zahl der Forscher vermehren möge, und dass wir mit vereinten Kräften und Begeisterung dieses dunkle, äusserst interessante und wichtige Innervationsgebiet „aufzuklären bestrebt sein mögen".

Dies der Wortlaut meiner seiner Zeit eingesandten Bemerkungen, denen ich im Wesen nichts hinzuzufügen habe, und die nicht begründet zu werden brauchen, wo es sich um Kontrollversuche und weitere Forschungen handelt. Zu bemerken habe ich aber Herrn Grossmann, dass die Nichterwähnung seiner in der Wiener laryngologischen Gesellschaft gemachten Mitteilung sicher nicht absichtlich geschehen ist, und dass

ich nachträglich seine Mitteilung gelesen habe und auf mein Programm unter anderem sowohl seine Arbeit, wie die Arbeiten von Broeckaert und Schultz zur Kontrollstudie gesetzt habe. Wie ich oben bemerkte, hätte es keinen Zweck jetzt die Kontroverse näher zu berühren, ihr fällt auch in anbetracht der ganzen Frage eine geringe Bedeutung zu. Die Kontroverse werden die Kontrollversuche ausgleichen, die meines Wissens Herr Broeckaert ausführt und ich in der Zukunft ausführen will. Diesen Sommer hatte ich in Gent mit ihm gesprochen und von ihm erfahren, dass er bei fünf Hunden in vivo auf Reizung des Grenzstranges und des Ramus communicans die von ihm schon erwähnten reflektorischen Stimmbandbewegungen beobachtete. Wie ich Herrn Broeckaert kenne, wird er sich gewiss offen erklären, wenn er die Ansicht des Herrn Grossmann für richtig finden wird, was bisher nicht der Fall ist, ebenso werde ich auf Grund meiner Kontrollversuche die Tatsache und meine Ueberzeugung ungeachtet der Kontroverse offen mitteilen. Wir haben nur ein gemeinsames Ziel: die Erforschung der Wahrheit, die physiologische und pathologische Aufklärung der morphologischen Tatsachen und die Lösung vieler offener Fragen und klinischen Streitfragen. In meiner obigen Erklärung habe ich erwähnt, dass nach Beendigung eines Handbuches ich die neuen experimentellen Studien wieder aufnehme. Vor einigen Monaten habe ich die „Nebenhöhlen der Nase“ der Oeffentlichkeit übergeben, jetzt ist das „Die Krankheiten der Nase etc.“ betitelte und mit Herrn Prof. Rosenberg verfasste Buch erschienen.

Dies erwähne ich, damit Herr Prof. Grossmann, der mir in den schweren Tagen meiner glücklich überstandenen Krankheit freundschaftlich, kollegial zur Seite stand und mein Physikum kennt, gerechtfertigt und begründet findet, wenn ich die angedeutete experimentelle Forschung und die Kontrollversuche verschiebe, und mir jetzt für eine Zeit lang wissenschaftliche Ruhe gönnen muss.

Druck von L. Schumacher in Berlin N. 24.

XXXIII.

(Mitteilungen aus der Klinik für Ohren- und Halskrankheiten des Kommunehospitals zu Kopenhagen.)

Die Paralyse des Musc. crico-thyreoideus.

Von

Professor Dr. med. **Holger Mygind,** Direktor der obengenannten Klinik.

Sämtliche Verfasser, welche die Paralyse des Musc. crico-thyreoideus erwähnen, sind darüber einig, dass dieselbe eine sehr selten vorkommende Larynxaffektion ist. Felix Semon, der doch eine so grosse laryngologische Erfahrung besitzt, teilt in seiner grossen, in Heymann's Handbuch veröffentlichten Arbeit über die Larynxneurosen mit, dass er nur einen einzigen Fall von einseitiger Paralyse des Musc. crico-thyreoideus beobachtet hat; einen Fall von doppelseitigem Leiden dieser Art hat er niemals gesehen. Ein so erfahrener Laryngologe wie Schrötter „gesteht" in seinem Handbuch, dass er niemals einen Fall beobachtet hat, und Gottstein in seinem Handbuch über die Laryngologie ist sogar der Meinung, dass überhaupt niemals ein Fall von isolierter Paralyse des M. crico-thyreoideus mit Sicherheit beobachtet worden ist. An dieser Stelle sei jedoch hervorgehoben, dass Moritz Schmidt in seinem Handbuch die Meinung ausspricht, dass leichte Paresen des M. crico-thyreoideus keineswegs selten bei solchen Patienten auftreten, deren Stimme übermässig angestrengt worden ist, eine Aeusserung, die man ebenfalls bei Hajek findet, und welcher auch ich von meiner Erfahrung aus beipflichten kann.

Während mithin die Laryngologen über das seltene Auftreten des in Rede stehenden Leidens einig sind, so gehen die Meinungen inbezug auf das klinische Hervortreten und namentlich auf das laryngoskopische Bild, welches die Cricothyreoideusparalyse darbietet, weit auseinander. Das letzterwähnte Verhältnis tritt am deutlichsten hervor, wenn wir die — übrigens nicht besonders zahlreichen — Erörterungen hervorziehen, die in der Literatur vorliegen.

Leube[1]) (1869) hat nur schwerfällige Bewegung der Stimmlippen

1) Ueber die Arbeiten, auf die hier und in der Folge hingewiesen wird, siehe das Literaturverzeichnis am Schlusse dieses Artikels. Die Jahreszahl hinter dem Namen des Verfassers bezeichnet das Jahr, in welchem die betreffende Arbeit veröffentlicht wurde.

beobachtet; Riegel (1870), der einen Fall von einseitiger Paralyse beschreibt, fand, dass die betreffende Stimmlippe etwas höher als die andere stand, und dass die Stimmritze eine schiefe Richtung hatte; Gerhardt (1871) gibt an, dass der Abstand der Cart. thyreoidea und der Cart. cricoidea während der Phonation unverändert blieb; Bose (1872) behauptet, dass die Vibration der Stimmlippen fehlte; Acker (1874) beobachtete bei der Laryngoskopie keine Abnormität, und Burow (1877) gibt an, dass die Stimmlippen schlaff waren, und dass dieselben während der Phonation von dem Luftstrom auf und ab bewegt wurden. Von allen Untersuchern ist Mackenzie (1880) derjenige, welcher sich am ausführlichsten — und sicher auch richtig — über das laryngoskopische Bild der Paralyse ausspricht, und zugleich disponiert er über eine verhältnismässig grosse Kasuistik, nämlich 3 Fälle. Er beschreibt das Bild in folgender Weise: Die Stimmritze ist während der Intonation durch eine buchtige Linie repräsentiert (in einer Zeichnung abgebildet); die Stimmlippen zeigen häufig eine Depression bei der Inspiration und bei der Tonbildung eine entsprechende „Elevation", und die Proc. vocales sind nicht sichtbar; wenn das Leiden einseitig ist, so steht die entsprechende Stimmlippe höher als die andere; endlich gibt Mackenzie an, dass es mitunter unmöglich war, durch Palpation die fehlende Kontraktion des Muskels während der Stimmbildung nachzuweisen. Semon (1881) beobachtete, dass die entsprechende Stimmlippe etwas tiefer lag, während Möser (1885) fand, dass dieselbe hinten etwas höher stand; Rud. Heymann (1889) beobachtete in seinem Falle das der Internus- und der Transversusparalyse eigentümliche Bild, und hierdurch wurde Bosworth (1892) veranlasst, dieses Bild als charakteristisch für die Cricothyreoideusparalyse darzustellen. Kieselbach (1889) stellte 3 Verhältnisse auf, die er als charakteristisch für diese Paralyse bezeichnete: Drehung der Cart. arytaenoidea nach aussen hin während der Respirationsphase, Beugung dieses Knorpels nach vorn hin während der Phonation in Verbindung mit der dadurch hervorgerufenen Deckung der Glottis cartilaginea, und endlich elliptisches Klaffen der Stimmritze. Neumann (1891) beobachtete, dass die paralysierte Stimmlippe bei der Tonbildung nicht straff gespannt wurde; zugleich war dieselbe etwas schmaler und stand etwas höher als die gesunde Stimmlippe. Jurasz (1892) meinte, dass das für seine beiden Fälle Charakteristische darin lag, dass die Stimmlippen bei der Intonation nicht vibrierten. Moritz Schmidt (1894) schliesst sich inbezug auf die Beschreibung der Form der Stimmritze bei der doppelseitigen Paralyse ganz an die Beschreibung Mackenzie's an, und ein gleiches tut Hajek (1895) in Joh. Schnitzler's bekanntem Atlas. W. Lublinski (1901) hebt als charakteristische Merkmale dieser Paralyse folgende hervor: Drehung des Aryknorpels nach aussen und hinten hin, höhere Lage des kartilaginösen Teiles der paralysierten Stimmlippe, wellenartige Form der Stimmlippe und schiefe Stellung der Stimmritze.

Unter allen Untersuchern hat Hans Neumayer (1896) sich am ein-

gehendsten mit dem laryngoskopischen Aussehen der Cricothyreoideusparalyse beschäftigt. Da seine Beobachtungen indes ausschliesslich an tierischen oder an ausgeschnittenen menschlichen Kehlköpfen gemacht wurden und seine Versuche vorzugsweise darauf hinausgingen, die Wirkungen der Kontraktionen des Muskels klarzustellen, so liegen diese übrigens sehr interessanten Untersuchungen dem Gebiete der vorliegenden Arbeit etwas fern; denn unsere Aufgabe wird es vorzugsweise sein, die Aetiologie und das klinische Bild der Paralyse des M. crico-thyreoideus festzustellen. Nur sei an dieser Stelle bemerkt, dass mehrere Untersucher Versuche angestellt haben, um den Wirkungen dieses Muskels nachzuspüren; diesbezügliche Arbeiten wurden von Navratil, Jelenffy, Schech, Wagner und Onodi veröffentlicht.

Einige Verhältnisse, die Neumayer bei der Kontraktion des M. crico-thyreoideus feststellen konnte, möchten wir jedoch hier hervorheben. Er konstatierte, dass dieser Muskel dazu dient, den vorderen oberen Rand der Cart. cricoidea dem unteren Rand der Cart. thyreoidea zu nähern — eine Wirkung, die nun von Jörgen Möller und J. Fred. Fischer mittels Röntgenphotographien inbezug auf den menschlichen Kehlkopf festgestellt worden ist[1]). Ferner fand Neumayer, dass die Kontraktion eines M. crico-thyreoideus eine Drehung der Cart. cricoidea um ihre vertikale Achse hervorrief, so dass die Stimmritze in eine schräge Stellung gebracht wurde, ein Verhältnis, welches — wie Seite 404 erwähnt — von Riegel und Lublinski bei der einseitigen Cricothyreoideusparalyse beobachtet wurde und auch bei drei Patienten auftrat, die unten beschrieben werden.

Aus dem obigen geht hervor, dass die Angaben über das klinische Bild der Cricothyreoideusparalyse und besonders über das laryngoskopische Aussehen derselben sich sehr verschieden gestalten und teilweise sich sogar widersprechen. Was v. Ziemssen einst bemerkte, dass „eine genauere Präzisierung des Krankheitsbildes weiteren, von besonders glücklichen Umständen begünstigten Beobachtungen vorbehalten bleiben müsse", gilt noch heute, obschon diese Worte vor einem Menschenalter geschrieben wurden.

Ich bin jedoch überzeugt, dass der Augenblick nun herangetreten ist, wo es möglich geworden ist, das klinische Bild der Cricothyreoideusparalyse zu präzisieren, wenn man die in der Literatur vorliegenden Angaben mit den Resultaten zusammenstellt und ergänzt, welche ich durch die Beobachtung der unten referierten vier Fälle gewann. In dem einen unter diesen Fällen fand ich ausserdem Gelegenheit, die bei der klinischen Untersuchung gestellte Diagnose durch eine Untersuchung post mortem zu unterstützen.

Diese vier Fälle sind die folgenden:

---

1) Ueber die Wirkung der Mm. crico-thyreoideus und thyreo-arytaenoideus. Archiv f. Laryngol. 1903. Bd. 15. S. 72.

1. Charles H., 43 Jahre alt, Kellner, am 16. Juni 1901 in die 2. Abteilung des Kommunehospitals aufgenommen.

Laut Abteilungsjournal, welches mir von dem Direktor Herrn Prof. Dr. med. Rosenthal gütigst zur Verfügung gestellt wurde, litt Patient vor 7 Jahren an einem syphilitischen Schanker, ist aber übrigens völlig gesund gewesen. Anfang Januar 1901 bemerkte er, dass sein Gang schleppend, langsam und unsicher wurde, und gleichzeitig stellten sich Sprachbeschwerden und Schwierigkeiten beim Harnabgang ein. Uebrigens wurde er wegen einer exsudativen Pleuritis in das Hospital aufgenommen und zugleich wurde das Vorhandensein einer Phthisis apicis dext. nachgewiesen. Patient litt an einer leichten Heiserkeit; seine Sprache ist sehr langsam, jedoch gibt er an, dass dies nicht auf mangelndem Wortgedächtnis beruht, sondern auf Schwierigkeiten bei der Aussprache; lange Worte machen ihm besondere Schwierigkeiten; die Aussprache der Konsonanten ist merklich verwischt. Der Gang war ataktisch und die Muskelkraft in beiden Beinen bedeutend herabgesetzt, auch verspürte er in denselben hin und wieder Parästhesien.

Bei der am 3. August vorgenommenen Laryngoskopie wurden folgende Verhältnisse nachgewiesen: Die Schleimhaut ist blass. Die beiden Stimmlippen sind schlaff, an der Oberfläche deutlich gefaltet. Bei tiefer Inspiration verschwinden sie fast vollständig und bilden zwei sagittal gestellte Platten, die sich eng an die lateralen Wände anlegen. Bei ruhiger Respiration erblickt man die beiden Stimmlippen, deren freier Rand nicht scharf ist. Im Rande sieht man eine von vorn nach hinten verlaufende unregelmässige Furche, so dass die freien Ränder der Stimmlippen eine unregelmässige Wellenlinie bilden. Bei schwacher Phonation bildet die Stimmritze, die einen geraden Verlauf aufweist, eine Ellipse, weil die beiden Lippen am Rande konkav sind. Bei kräftiger Phonation, die jedoch nur kurze Zeit dauert, kann man die Form der Stimmritze nicht beobachten, denn die unteren Flächen der Stimmlippen und die freien Ränder derselben werden durch den Druck der Exspirationsluft sackförmig ausgespannt und ähneln einem aufgeblasenen Ballon. Bei Berührung mit der Sonde ergibt sich, dass die Schleimhaut des Larynx, des Pharynx und des Velum eine sehr herabgesetzte Reflexirritabilität besitzt, ganz als wenn die Schleimhaut stark kokainisiert wäre. Bei äusserer Berührung des Larynx fühlt man deutlich die Stimmvibrationen. Patient vermag nicht, einen hohen Ton zu bilden, und es lässt sich durch äussere Palpation mithin nicht nachweisen, ob der Abstand zwischen der Cart. thyreoidea und der Cart. cricoidea während der Intonation vermindert ist. Die Stimme ist sehr verschleiert, aber nicht eigentlich heiser. Da Patient einige Tage darauf entlassen wurde, konnte eine spätere Untersuchung nicht stattfinden.

Epikrise: In diesem Falle war die Paralyse der beiden Mm. cricothyreoidei unzweifelhaft die Folge eines Leidens der Nn. laryngei supp., hervorgerufen durch ein allem Anschein nach syphilitisches bulbäres Leiden von unbestimmter Natur. (Die Diagnose der Abteilung lautete: Encephalomyelopathia syphilitica.) Der schlaffe Zustand der beiden Stimmlippen trat sehr deutlich hervor sowohl bei der Respiration, wie auch bei der Intonation; ihr Aussehen bei derselben war sehr eigentümlich, denn die schlaffen Stimmlippen ähnelten alsdann einem ausgespannten Ballon. Das fernere Schicksal des Patienten ist uns leider unbekannt.

2. Anton P., Student, 22 Jahre alt, wurde am 16. Januar 1902 wegen Heiserkeit in der mit dem Kommunehospital verbundenen Klinik für Ohren- und

Halsleiden in Behandlung genommen. Ueber den Zeitpunkt für das Auftreten des Symptoms liess sich nur ermitteln, dass dasselbe schon mehrere Jahre hindurch bestanden hatte. Andere Symptome waren nie vorhanden. Bei der objektiven Untersuchung ergibt sich, dass die Stimme schwach, eintönig und sehr verschleiert, aber nicht rauh ist. Die Schleimhaut des Larynx ist weder gerötet noch geschwollen. Bei der Phonation vermag Patient nicht sehr hohe Töne zu intonieren, obschon er im Besitze eines guten musikalischen Gehörs ist. Die Stimmlippen legen sich dicht aneinander, die Stimmritze bildet jedoch keinen geraden Spalt, sondern eine wellenförmige Linie, indem die freien Ränder der Stimmlippen nicht wie die der normalen Stimmlippen scharf sind, sondern einige kleine Vertiefungen aufweisen, so dass hier und da kleinere Erweiterungen der Stimmritze entstehen. Auch an der Oberfläche der Stimmlippen finden sich einige Vertiefungen, so dass die Fläche einem Segel ähnlich sieht, das im Winde flattert. Bei kräftiger Intonation — Pat. vermag den Ton nur sehr kurze Zeit zu halten — blasen sich die unregelmässig gefalteten, schlaffen Stimmlippen in der Richtung nach oben hin auf, und besonders linkerseits ist die Schlaffheit bemerkbar. Bei der Inspiration verschwinden die Stimmlippen selbst bei geringer Abduktion fast vollständig, indem sie in die rechte und linke laterale Wand des Larynx übergehen. Bei Berührung mit der Sonde verhält sich die Schleimhaut, als wenn sie kokainisiert wäre, und nur bei kräftiger Berührung werden Reflexbewegungen ausgelöst. Die herabgesetzte Sensibilität scheint an beiden Seiten der Mittellinie die gleiche zu sein.

Patient wurde einer Behandlung mit konstantem Strom (4—6 M.-A.) unterworfen. Hierbei stellte sich eine merkliche Besserung ein; besonders die rechte Stimmlippe wurde an der Oberfläche fast vollständig glatt, ihr freier Rand wurde scharf, war aber deutlich exkaviert. Das Aussehen der linken Stimmlippe veränderte sich indes nicht. Bei der Inspiration behielt die rechte Stimmlippe nun ihre Form, während die linke fortwährend in der oben beschriebenen Weise verschwand. Bei der Intonation scheint die rechte Lippe auf vollständig natürliche Weise zu schwingen, während die Exkursionen der linken grob und unregelmässig sind, indem diese Lippe von dem Druck der Exspirationsluft sackförmig aufgeblasen wird. Gleichzeitig mit der erwähnten Besserung des Aussehens der rechten Stimmlippe entwickelte sich eine entschieden schräge Stellung der Stimmritze, von der vorher keine Spur vorhanden war; das vordere Ende der Stimmritze wurde nach rechts gedreht. Die Reflexe von seiten der Schleimhaut wurden gleichzeitig etwas stärker; es fand sich jedoch fortwährend einige Hypästhesie, die links nicht stärker ausgesprochen zu sein schien, als rechts[1]).

---

1) Dieser Fall wurde am 22. März 1902 von Dr. med. Jörgen Möller in der Dänischen oto-laryngologischen Gesellschaft demonstriert. Den in der darauffolgenden Diskussion von Prof. Schmiegelow geäusserten Zweifel betreffend die Richtigkeit der gestellten Diagnose verstehe ich sehr wohl, denn auch ich hegte damals einen Zweifel, weil ich früher nur einen einzigen Fall beobachtet hatte. Dr. Möller demonstrierte denn auch den Patienten unter der Bezeichnung eines vermeintlichen Falles von Parese des N. laryng. sup. Wenn Prof. Schmiegelow indes seinen Zweifel hauptsächlich auf die Annahme stützte, dass der Schiefstand der Stimmritze eine zufällige Abnormität gewesen sei, so muss dies darauf beruhen, dass Prof. Schmiegelow die Mitteilung überhört hat, dass der Schiefstand sich erst dann einstellte, als das Aussehen der rechten Stimmlippe normal

Epikrise: Es handelte sich in diesem Falle unzweifelhaft um eine durch Affektion der Nn. laryng. supp. hervorgerufene Paralyse der Mm. crico-thyreoidei. Ueber die Ursache dieses Nervenleidens liess sich nichts ermitteln. Wahrscheinlich ist in diesem wie in mehreren unter den in der Literatur veröffentlichten Fällen die Parese der Nn. laryngei superiores durch eine leichte Diphtherie hervorgerufen worden, die der Patient selbst nicht bemerkt hatte. Sehr interessant und instruktiv ist die in diesem Falle beobachtete schiefe Stellung der Stimmritze, welche sich einstellte, als der rechte M. crico-thyreoideus wieder in Funktion trat, ein Verhältnis, welches mit den Verhältnissen vollständig übereinstimmt, die H. Neumayer bei der künstlich hervorgerufenen Kontraktion des einen M. crico-thyreoideus fand.

3. Joachim M., Kontrolleur, 48 Jahre alt, wurde Ende April 1903 wegen fortschreitender Schlingbeschwerden von dem Arzte seiner Krankenkasse dem Spezialisten Dr. V. Klein überwiesen. Da dieser zu der Zeit verreist war, besorgte ein an der Ohren- und Halsklinik des Kommunehospitals angestellter Assistent seine Konsultation. Dem Assistenten machte die Deutung des laryngoskopischen Bildes Schwierigkeiten, weshalb er mich bat, den Patienten in der Klinik des Hospitals zu laryngoskopieren. Laut Journal der Klinik fanden sich weder in der Anamnese noch bei der objektiven Untersuchung Zeichen einer Syphilis. Patient hatte 6 gesunde Kinder, gestorben war ihm kein Kind; seine Frau hatte nie abortiert und war nie von totgeborenen Kindern entbunden worden. Patient war früher immer gesund gewesen. Ende des Jahres 1902 fing er an irritabel zu werden, und gleichzeitig stellte sich mitunter eine Stumpfheit bei ihm ein. Beim Sprechen ermüdete er schnell; er fing deshalb an, sehr schweigsam zu werden und klagte hin und wieder über Kopfschmerzen. Er fuhr jedoch fort, seine tägliche Arbeit zu verrichten; aber einige Tage vor seinem Erscheinen in der Klinik wurde er von seinen Kollegen aufgefordert, nach Hause zu gehen, weil sie ihm ansehen konnten, dass ihm unwohl war. Zu Hause bemerkte seine Frau, dass sein Gang sehr schleppend und seine Sprache undeutlich war, auch trat eine allgemeine Schwäche zu Tage. Der Patient selbst klagte nur über Kopfschmerz. Als der Patient essen wollte, stellte sich heraus, dass er feste Nahrung fast nicht verschlucken konnte; flüssige Nahrung konnte er nur unter grossen Schwierigkeiten schlucken. Sämtliche Symptome besserten sich ziemlich schnell, sind aber bei der Untersuchung noch vorhanden. Der Gang ist schleppend, der Gesichtsausdruck stumpf, die Augen starr. Die Sprache ist schwerfällig, immer wieder unterbrochen, weil Patient scheinbar ab und zu Kräfte sammeln muss. Die Konsonanten und besonders das g sind verwischt, die Stimme ist monoton, schwach und leicht verschleiert.

Im Pharynx wird diffuse Rötung und Schwellung nachgewiesen; der Arcus

---

geworden war, ausgenommen eine leichte Internusparese, welche Abnormität ich mit Prof. Schmiegelow als eine „Mutationsparese“ zu erklären geneigt bin. Dass die Reflexirritabilität bei dem Patienten während der Demonstration nicht stark herabgesetzt war, erklärt sich natürlich aus dem Umstande, dass der Fall zu dieser Zeit in rasch fortschreitender Besserung begriffen war, was auch von Dr. Möller hervorgehoben wurde.

pharyngo-palatinus sin. hängt etwas schlaff herab, und bei Berührung des Velum, dessen Schleimhaut eine herabgesetzte Reflexirritabilität aufweist, kontrahiert sich der linke Arcus langsamer, aber nach demselben Massstabe wie der rechtsseitige.

Larynx: Bedeutende akute Rötung und diffuse Schwellung der Schleimhaut auch in der Regio infraglottica. Die Stimmritze ist schräg gestellt, indem ihr vorderes Ende nach der linken Seite hin gedreht ist. Die Intonation geschieht mit sehr geringer Kraft und vermag Patient einen Ton nur sehr kurze Zeit zu halten. Während dieser Phase sieht man, dass die Stimmlippen sich vollständig aneinander legen, aber die Stimmritze bildet eine unregelmässig gebuchtete, wellenförmige Linie, die vorn und hinten die Konvexität der rechten, in der Mitte aber der linken Seite zukehren. Bei der Intonation, bei welcher Patient einen Ton nur sehr kurze Zeit zu halten vermag, werden die Stimmlippen aufgeblasen, als wenn sie mit Luft gefüllt wären, indem die Oberfläche derselben unregelmässig gefaltet ist und einem Segel ähnlich sieht, das in einem schwachen Winde flattert. Bei Berührung mit der Sonde ergiebt sich, dass die Sensibilität der Schleimhaut merklich herabgesetzt ist, ohne jedoch aufgehoben zu sein. Patient ist nicht imstande, einen hohen Ton hervorzubringen; inwieweit dies auf mangelhaftem Gehör beruht, lässt sich jedoch nicht entscheiden. Es lässt sich nicht nachweisen, ob der Zwischenraum zwischen der Cart. thyreoidea und der Cart. cricoidea bei der Intonation vermindert wird.

Epikrise: Die in diesem Falle nachgewiesenen laryngoskopischen Veränderungen sahen den in den beiden früher beschriebenen Fällen gefundenen sehr ähnlich. Ich hegte deshalb auch keinen grossen Zweifel, dass es sich hier um eine Parese der beiden — und besonders des linken — M. crico-thyreoidei handelte, eine Parese, die durch ein Leiden der beiden Nn. laryngei supp. hervorgerufen war. Als Ursache dieses Leidens vermutete ich eine bulbäre Affektion, weil gleichzeitig eine Parese der einen Seite des Velum und der Pharynxmuskulatur in Verbindung mit Parese der Muskulatur der Lippen, der Zunge u. s. w. vorhanden war. Durch einen eigentümlichen Zufall wurde die Diagnose des Leidens der Nn. laryngei supp. — und besonders des linken Nerven — einige Zeit danach verifiziert. Bei einem zufälligen Besuche in der Sektionsstube des Kommunehospitals fand ich nämlich daselbst die Leiche des Patienten vor. Auf meine Bitte nahm Herr Prosektor Dr. med. Scheel die Nn. laryngei supp. nebst einem Stück der Nn. laryngei inff. und dem Vagus an beiden Seiten zur mikroskopischen Untersuchung heraus.

Indem ich Herrn Prosektor Scheel für die freundliche Hilfeleistung bestens danke, teile ich hier das Resultat der mikroskopischen Untersuchung so mit, wie dasselbe von der Hand des Herrn Prosektors vorliegt, wobei ich noch bemerken möchte, dass Dr. Scheel damals noch keine Kenntnis hatte von der Vermutung, dass der linke N. laryngeus sup. mehr affiziert sei als der rechte:

„Die Stücke der Nn. laryngei supp., der Nn. recurrentes und der Nn. vagi wurden nach Marchi's Methode behandelt und im Celloidinschnitt teils ohne Färbung und teils nach van Gieson gefärbt untersucht. In

den Nn. recurrentes und vagi wurde keine Abnormität nachgewiesen. Im linken N. laryngeus sup. fand sich Degeneration nicht weniger Fasern in der Markscheide, und zwar in etwas weniger als der Hälfte derselben. Die betreffenden Fasern sah man in den ungefärbten Marchipräparaten schwarz oder schwarzgrau teils als Flecken, teils zusammenhängend ausgebreitet auftreten. Entzündungsartige Veränderungen wurden übrigens nicht nachgewiesen. Im rechten N. laryngeus sup. fanden sich ähnliche Veränderungen, aber in weit geringerem Grade."

Unter den sonst an der Leiche nachgewiesenen pathologischen Veränderungen seien folgende erwähnt: In der linken Hirnhemisphäre fand sich eine nicht ganz frische Blutung; die Hirnhäute gaben den Sitz her für eine leichte, diffuse, chronische Entzündung, und es fand sich Arteriosklerose, besonders in dem Arcus aortae und in den Aa. coronariae. Diese Veränderungen sprechen in hohem Grade dafür, dass die Nervenparesen durch bulbäre Blutungen hervorgerufen waren.

4. Christian C., 70 Jahre alt, vormals Pförtner, stellte sich zum ersten Male am 10. November 1903 in der Ohren- und Halsklinik des Kommunehospitals vor. Patient gibt an, dass er nie an Syphilis gelitten hat und dass er im Genuss von Tabak und Spirituosen mässig ist. Er ist früher immer gesund gewesen; als er aber vor 4 Jahren einmal auf der Strasse ging, konnte er plötzlich nicht mehr sprechen. Er verlor das Bewusstsein nicht, fiel auch nicht zur Erde. Die Person aber, die ihn damals begleitete, sagte, dass es aussah, als wenn er zur Erde fallen wollte. Er legte sich einige Tage zu Bett und konnte zu der Zeit kaum sprechen. Als er das Bett wieder verliess, war keine Parese der unteren Gliedmassen vorhanden, aber der Gang ist in den folgenden 3 Jahren schwerfällig und schleppend gewesen. Das Sprechvermögen hat sich langsam gebessert. Seit 2 Jahren hat er ab und zu an Schlingbeschwerden gelitten und waren dieselben in der jüngsten Zeit so ausgesprochen, dass er feste Nahrung kaum zu schlucken imstande war. So weit zurück, als er sich zu erinnern vermag, sind Nystagmus und Tremor capitis vorhanden gewesen. Bei der objektiven Untersuchung stellt Patient sich als ein Greis in recht gutem Ernährungszustand dar. Der Gang ist langsam und schleppend, und die Füsse stellen sich während des Gehens und wenn Patient aufrecht steht, ein ziemliches Stück von einander ab; der Gang ist weder ataktisch noch spastisch. Es ist fortwährend bei sämtlichen Augenstellungen etwas Nystagmus und Tremor capitis und manuum, senilem Tremor ähnlich, vorhanden. Der Gesichtsausdruck ist schlaff und, wenn Patient sich selbst überlassen wird, herabhängend, mit tiefen Nasolabialfalten und kräftigen Falten im oberen Teile des Gesichts. Patient versteht zwar alles, was man ihm sagt, aber sein Auffassungsvermögen ist doch merklich langsam. Die Stimme ist schwach, monoton und verschleiert; das Sprechen fällt ihm offenbar schwer, und er antwortet, wenn möglich, nur mit einsilbigen Worten; wenn er satzweise spricht, stösst er jedes Wort für sich heraus und bleibt häufig mitten im Satze stecken. Sämtliche Konsonanten sind etwas verwischt, besonders jedoch p, s und k. Es ist keine Aphasie vorhanden, dagegen eine bedeutende Rhinolalia aperta. Er vermag nicht zu husten, sondern grunzt nur. Die Kraft der Kaumuskeln ist nicht herabgesetzt. Die Pupillen sind stark kontrahiert und reagieren nicht gegen das Licht. Geschmack und Geruch be-

friedigend. Die Zunge wird in gerader Richtung herausgestreckt; fibrilläre Zuckungen finden sich nicht. Die Körpermuskeln sind, wenn man das hohe Alter des Patienten in Betracht zieht, recht kräftig, und die Stärke ist symmetrisch. Die Sehnenreflexe sind in Bezug auf den Biceps und die Patella etwas verstärkt; der Cremasterreflex gut; der Plantarreflex schwach mit Flexionstypus (Oppenheim). Die Sensibilität der Haut ist überall gut, die Schmerzempfindlichkeit ebenfalls. Es findet sich eine knotige Verdickung der Aa. radiales.

Pharynx: Das Velum steht rechts etwas höher als links. Die Reflexe sind daselbst sehr herabgesetzt, was ebenfalls bei der hinteren Pharynxwand der Fall ist. Die Lokalisation ist recht gut. Diffuse Rötung und Schwellung.

Larynx: Die Schleimhaut ist blass und gibt den Sitz her für leichte diffuse Schwellung. Dieselbe ist am stärksten ausgesprochen an den Proc. vocales, woselbst pachydermische Verdickung vorhanden ist. Die Stimmritze ist schräg gestellt, das vordere Ende nach rechts gedreht. Beim ruhigen Atmen bemerkt man, dass der freie Rand der Stimmlippen nicht scharf, sondern unregelmässig vertieft ist; die Vertiefungen erstrecken sich bis auf die obere Fläche hin, die einem im Winde flatternden Segel ähnelt. Diese Verhältnisse sind links weit

Figur 1.

stärker ausgesprochen als rechts. Bei tiefer Inspiration verschwindet die linke Stimmlippe fast vollständig, indem sie in die laterale Larynxwand aufgenommen wird. Bei der Intonation, bei der der intonierte, ziemlich klanglose, aber nicht rauhe Ton nur kurze Zeit gehalten wird, nähern die Stimmlippen sich vollständig einander, indem die Stimmritze eine wellenförmige Linie mit unregelmässigen Konturen bildet (siehe Figur 1). Patient vermag nicht, verschiedene Töne zu intonieren, und ebensowenig ist er imstande, einen kräftigen Ton zu bilden. Es lässt sich deshalb nicht mit Sicherheit entscheiden, ob der Zwischenraum zwischen der Cart. thyreoidea und der Cart. cricoidea bei der Intonation unverändert bleibt oder nicht. Die Vibrationen der Stimmlippen sind schwach; die obere Fläche derselben wird nicht von der Exspirationsluft aufgeblasen. Die Sensibilität der Larynxschleimhaut ist an beiden Seiten stark herabgesetzt. Ich hatte später Gelegenheit, den Patienten häufig (zum letzten Male im Oktober 1905) zu beobachten und konnte dabei konstatieren, dass die laryngoskopischen Verhältnisse im wesentlichen unverändert blieben; nur nahm die Stimmritze, nachdem der Kehlkopf längere Zeit hindurch mittels des konstanten Stromes behandelt worden war, eine weniger schräge Stellung ein.

Epikrise: Auch bei diesem Patienten hatte (wie bei den Patienten 1 und 3) unzweifelhaft ein bulbäres Leiden von unbekannter Natur die nachgewiesene Parese der Nn. laryngei supp. hervorgerufen. Die auf diese

Weise entstandene Parese der Mm. crico-thyreoidei hatte ein laryngoskopisches Bild aufzuweisen, welches mit dem in den 3 ersterwähnten Fällen beobachteten vollständig übereinstimmte. Auch in diesem Falle war (wie in den Fällen No. 2 und 3) die linke Seite am stärksten affiziert, und von diesem Verhältnis aus erklärt es sich in einfacher Weise, dass die Stimmritze schräggestellt war, das vordere Ende nach rechts gerichtet (vergl. S. 405). —

Wenn wir nun den Versuch machen, auf Grundlage der obigen 4 Fälle in Verbindung mit den früher in der Literatur veröffentlichten Fällen eine vorläufige Uebersicht über die Aetiologie und das klinische Bild der Cricothyreoideusparalyse aufzustellen, so tritt uns sogleich die Schwierigkeit hindernd in den Weg, dass in der Literatur nur 13 Fälle dieser Art vorliegen, die ausserdem grösstenteils sehr kurz beschrieben worden sind, jedenfalls inbezug auf die Laryngoskopie. Die 13 Fälle wurden von Riegel, Acker, Burow, Mackenzie (3 Fälle), Semon, Möser, Neumann und Lublinski (4 Fälle) mitgeteilt (siehe das Literaturverzeichnis am Schlusse). Trotz der Schwierigkeiten glauben wir jedoch, dass wir die gestellte Aufgabe befriedigend zu lösen imstande sind.

Dass die Paralyse des M. crico-thyreoideus ein selten vorkommendes Leiden ist, das geht zu Genüge aus der geringen Anzahl der bisher veröffentlichten Fälle sowie aus den auf S. 403—404 zitierten Aeusserungen einer Reihe von erfahrenen Laryngologen hervor. Die Tatsache, dass ich im Laufe von etwa 4 Jahren 4 Fälle dieser Laryngoplegie zu beobachten Gelegenheit hatte, scheint jedoch darauf zu deuten, dass das Leiden möglicherweise doch nicht so selten vorkommt, wie man im allgemeinen zu glauben geneigt ist. Dass das Leiden bis dahin so ausserordentlich selten beobachtet worden ist, könnte vielleicht davon herrühren, dass das laryngoskopische Bild desselben nicht hinlänglich bekannt gewesen ist; auch sind die Schwierigkeiten, die mit der Beobachtung der Einzelheiten dieses Bildes verbunden sind, hindernd in den Weg getreten. Dies letztere Verhältnis findet man von Hans Neumayer (l. c. S. 348) stark hervorgehoben.

Was die Aetiologie des Leidens betrifft, so geht bei einer Betrachtung der 17 Fälle, welche die vorliegende Arbeit umfasst, hervor, dass in 3 Fällen (Riegel, Semon und Fall 2) die Ursache unbekannt war. In 4 Fällen (Burow, Fall 1, 3 und 4) hatte unzweifelhaft eine bulbäre Erkrankung unbekannten Ursprungs die Ursache abgegeben. In 3 Fällen (Mackenzie, Möser und Neumann) beruhte das Leiden auf einer traumatischen Affektion des N. laryngeus und in 1 Fall (Mackenzie) auf einer durch entzündete Halsdrüsen hervorgerufenen Läsion dieses Nerven. In 4 Fällen (Acker, Lublinski) wird Diphtherie und in 2 Fällen (Mackenzie, Lublinski) Ueberanstrengung der Stimme als Ursache angegeben. Hieraus ergiebt sich, dass die Paralyse des M. crico-thyreoideus in der weit überwiegenden Mehrzahl von Fällen auf einem Leiden des N. laryn-

geus sup. beruht, und dass die Paralyse nur ausnahmsweise rein muskulärer Natur ist.

Ferner geht aus unserem Material hervor, dass die meisten Patienten männlichen Geschlechts waren und nur Burow's Patient samt 3 von Lublinski's Patienten waren weiblichen Geschlechts. Unter den Männern waren 3 Patienten (Riegel, Fall 2 und Lublinski) im Alter unter 30 Jahren, während 7 das 40. Lebensjahr schon zurückgelegt hatten. Burow's Patientin war 64 Jahre alt, 3 unter Lublinski's weiblichen Patienten „standen im Anfang der zwanziger Jahre".

Inbezug auf die Symptomatologie geht aus den in der Literatur vorliegenden sowie aus den in dieser Arbeit beschriebenen 4 Fällen hervor, dass die Paralyse an und für sich keine stark hervortretende Heiserkeit hervorruft; bezüglich der in der Literatur beschriebenen Fälle, die mit Aphonie verbunden waren, gilt es, dass sie entweder falsch diagnostiziert waren oder auch mit anderen Paralysen verknüpft auftraten.

Mangelhaftes Vermögen, hohe Töne hervorzubringen, wird von sämtlichen Beobachtern als ein allgemein vorhandenes Symptom angesehen. Es ist ja auch sehr natürlich, dass dieses Symptom sich einstellt, wenn die Spannung der Stimmlippen aufgehoben oder geschwächt wird. Indes wäre es sicher nicht geraten, diesem Symptom eine grössere diagnostische Bedeutung beizumessen; denn die Erfahrung lehrt, dass es sehr häufig unmöglich ist, Patienten, die laryngoskopiert werden sollen, dahin zu bringen, dass sie einen hohen Ton ansetzen. Selbstverständlich gestalten sich die Verhältnisse ganz anders, wenn es sich um musikalische Patienten und besonders um Sänger handelt. Das mangelhafte Vermögen, hohe Töne hervorzubringen, bewirkt natürlich, dass die Sprechstimme monoton wird; dieses Symptom war laut Krankenjournal sehr deutlich ausgesprochen in den Fällen 2, 3 und 4, vielleicht ist es auch in Fall 1 vorhanden gewesen, ist aber nicht bemerkt worden.

Schnell eintretende Ermüdung bei der Intonation ist ein Symptom, welches ich bei sämtlichen von mir untersuchten Patienten beobachtete. Es gab sich die Ermüdung dadurch zu erkennen, dass der Patient den verlangten angestimmten Ton nur sehr kurze Zeit zu halten vermochte. Das Auftreten dieses Symptoms lässt sich ohne Zwang auf die mangelhafte Spannung des paralysierten Muskels zurückführen. Uebrigens hat kein früherer Untersucher dieses Symptom erwähnt.

Was die objektive Untersuchung betrifft, so haben mehrere Verfasser stark hervorgehoben, dass man durch äussere Palpation eine mangelhafte Kontraktion des betreffenden Muskels nachweisen könne; ferner hat man behauptet, dass man auf diese Weise konstatieren könne, dass bei der Intonation der Abstand zwischen den Cartt. thyreoidea und cricoidea nicht vermindert wird. Selbstverständlich werden die obigen Verhältnisse sich bei der Cricothyreoideusparalyse wirklich finden, aber ich gestehe, dass ich die Möglichkeit eines Nachweises dieser Erscheinungen mittels blosser Palpation sehr bezweifle;

denn teils ist der M. crico-thyreoideus ein ziemlich kleiner Muskel, teils wird nach Jörgen Möller und Joh. F. Fischer (S. 405) der Zwischenraum zwischen den beiden Knorpeln bei der Bildung sehr hoher Töne nur um $7^1/_2$ mm vermindert; dies war wenigstens bei dem von ihnen untersuchten Manne der Fall, und dieser Patient hatte doch, wie die Herren mir mitgeteilt haben, ein auffallend grosses Spatium crico-thyreoideum. Teils endlich wird bei der Intonation der ganze Larynx leicht gehoben. Dagegen wird man natürlich durch Anwendung der Röntgenuntersuchung, ausgeführt nach den Angaben der oben genannten Verfasser, imstande sein, das Vorhandensein der in Rede stehenden Erscheinungen nachzuweisen. Einer solchen Untersuchung wurde Patient No. 4 von den beiden Herren unterworfen. Der Kopf des Patienten zitterte indes so stark, dass der Versuch misslingen musste.

Der wichtigste Punkt bei der objektiven Untersuchung ist jedoch die Laryngoskopie. Eine eingehendere Besprechung derselben ist mithin hier am Platze, und in der Folge wird eine Reihe von Eigentümlichkeiten in betreff des laryngoskopischen Bildes vorgeführt werden, die meiner Meinung nach nicht in Zweifel gezogen werden können.

Erstens findet man bei der einseitigen Lähmung des M. crico-thyreoideus immer, und — wenn das Leiden an den beiden Seiten nicht gleich intensiv ist — bei der doppelseitigen häufig, dass die Stimmritze im horizontalen Plan schräg liegt, so dass ihr vorderes Ende nach rechts gedreht ist, wenn der rechte Muskel allein oder am stärksten gelähmt ist; ist das gleiche bei dem linken Muskel der Fall, so ist das vordere Ende der Stimmritze nach links gedreht. Wie aus den Mitteilungen auf S. 404—405 hervorgeht, ist diese Erscheinung nur von Riegel und W. Lublinski beobachtet worden, und H. Neumayer hat bei seinen Versuchen das Verhältnis konstant vorgefunden. Diese Versuche wurden an ausgeschnittenen tierischen und menschlichen Kehlköpfen ausgeführt. Auf verschiedene Weise wurde eine Kontraktion des einen M. crico-thyreoideus hervorgerufen, so dass die Verhältnisse im Kehlkopf sich ganz so gestalteten, wie sie sich gestalten würden, wenn der Muskel an der entgegengesetzten Seite paralysiert wäre. Neumayer ist der Ansicht, dass die schräge Stellung der Stimmritze für die in Rede stehende Paralyse charakteristisch ist, wenn man von Bildungsanomalien, durch Geschwülste hervorgerufene Verschiebung u. s. w. als Ursache absehen kann. Nach den von mir gemachten Beobachtungen muss ich mich ganz Neumayer's Ansicht anschliessen; denn bei den unter 2, 3 und 4 beschriebenen Patienten beobachtete ich eine schiefe Stellung der Stimmritze. In dem Falle No. 2 entwickelte sich dieser Schiefstand sogar während der Periode, in welcher der Patient unter Beobachtung stand; in dem Falle No. 4 beobachtete ich, dass der Schiefstand unter dem Einfluss der Behandlung mittels Elektrizität etwas vermindert wurde, und im Fall No. 3 endlich war das vordere Ende der Stimmritze nach der Seite hinweggedreht, an der, wie die Sektion

nachwies, der N. laryngeus sup. am meisten degeneriert war. Da die schräge Stellung der Stimmritze indes auch auf dem Vorhandensein eines Bildungsfehlers beruhen kann, so ist diese Erscheinung an und für sich nicht absolut entscheidend bei der Aufstellung der Diagnose.

Zweitens: Wenn der M. crico-thyreoideus gelähmt ist, so stellt sich die Stimmritze — wenn die Paralyse doppelseitig ist — bei der Intonation als eine unregelmässige, wellenförmige Linie dar. Auf dieses Verhältnis hat Mackenzie zuerst aufmerksam gemacht, aber auch andere Untersucher (S. 404) haben dasselbe beobachtet. Die Abnormität beruht auf der Schlaffheit des freien Randes der mangelhaft gespannten Stimmlippe. Bei einseitiger Paralyse hat vermutlich nur der Rand der Stimmritze, welcher der paralysierten Seite zugekehrt ist, bei der Intonation unregelmässige Ein- und Ausbuchtungen aufzuweisen.

Diese unregelmässige, wellenförmige Kontur am freien Rande der paralysierten Stimmlippe tritt noch stärker hervor während der Respirationsphase (sämtliche in dieser Arbeit beschriebene Fälle); in dem Falle No. 1 wurde ausserdem noch das Vorhandensein einer von vorn nach hinten verlaufenden wellenförmigen Längsfurche nachgewiesen. Diese Erscheinung widerspricht scheinbar der Tatsache, dass der M. crico-thyreoideus bei der Inspiration nicht tätig ist; eine Lähmung dieses Muskels sollte mithin keinen Einfluss auf das Verhalten der Stimmlippen bei der Inspiration ausüben können. Es unterliegt jedoch kaum einem Zweifel, dass der M. crico-thyreoideus, wenn er auch nicht aktiv an der Inspiration teilnimmt, doch während dieser Phase eine gewisse Spannung erfährt. Wenn nun diese Spannung wegen der Paralyse des Muskels nicht eintreten kann, so wird die Schlaffheit der Stimmlippen während der Inspiration vermehrt werden. Die schräge Stellung der Stimmritze sowohl bei der Phonation wie auch bei der Respiration lässt sich ja auch nur dann erklären, wenn man annimmt, dass der nicht (oder der am wenigsten) paralysierte Muskel im Besitze einer gewissen — und vielleicht nicht ganz geringen — Spannung ist.

Drittens: Die obere Fläche der paralysierten Stimmlippe hat zahlreiche unregelmässige Vertiefungen und Falten aufzuweisen, so dass die Oberfläche das Aussehen eines im Winde flatternden Segels erhält (Fall 1—4) Ein anschauliches Bild von dem Aussehen, welches die Oberfläche und der freie Rand der Stimmlippe bei der hier in Rede stehenden Paralyse annimmt, erhält man, wenn man nach Jörgen Möller's Anweisung eine elastische Membran zwischen zwei Holzstücke von derselben prismatischen Form wie die Stimmlippen straff ausspannt. Wenn man nun die beiden Holzstücke, die sich an einer Stange verschieben lassen, einander um einige Millimeter nähert, so erhält man das Bild (siehe Figur 2).

Viertens: Die Aehnlichkeit der Stimmlippe mit einem im Winde flatternden Segel tritt noch stärker hervor bei der Intonation, insofern diese

mit hinlänglicher Kraft geschieht, denn alsdann wird die paralysierte Stimmlippe durch den Druck der Exspirationsluft aufgeblasen, eine Erscheinung, die vermutlich schon von Mackenzie beobachtet und von ihm als „Elevation bei der Tonbildung" und „Depression bei der Inspiration" bezeichnet wurde. Das Verhältnis ist von Burow konstatiert worden und fand sich in sämtlichen von mir beobachteten 4 Fällen; in Fall 1 war es besonders stark ausgesprochen.

Ein Verhältnis, welches ich in den Fällen 1, 2 und 4 beobachtete, ist sicher auch charakteristisch für die Paralyse des M. crico-thyreoideus. Es zeigte sich nämlich, dass die Stimmlippe bei der Inspiration — und auch wenn diese nicht tief war — gleichsam in die laterale Wand des Larynxraumes aufgenommen wurde und dem Blicke vollständig entschwand.

Figur 2.

Schliesslich muss hervorgehoben werden, dass man in den meisten Fällen von Paralyse des M. crico-thyreoideus bei der Laryngoskopie eine Herabsetzung oder gar Aufhebung der Reflexirritabilität der Larynxschleimhaut nachzuweisen imstande ist. Dies beruht selbstverständlich darauf, dass die Cricothyreoideusparalyse am häufigsten durch ein Leiden des N. laryngeus sup. hervorgerufen wird, ein Leiden, welches auch den sensitiven Zweig dieses Nerven affiziert.

Was noch die auf S. 404—405 erwähnten und von verschiedenen Beobachtern angegebenen Verhältnisse betrifft, welche als charakteristisch für die Paralyse des M. crico-thyreoideus angesehen und als Niveauveränderungen der paralysierten Stimmlippe, Vorwärtsbeugung der Cart. arytaenoidea und Beugung dieses Knorpels nach aussen hin bei der Respiration u. s. w. bezeichnet werden, so habe ich diese Verhältnisse bei den von mir untersuchten Patienten nicht nachweisen können. Es bleibt künftigen Untersuchungen, und besonders solchen, welche Fälle von einseitiger Paralyse behandeln, vorbehalten zu entscheiden, ob auch diesen Verhältnissen eine diagnostische Bedeutung beigemessen werden kann oder nicht.

Literaturverzeichnis.

(Die mit einem Stern bezeichneten Arbeiten waren dem Verfasser weder im Original noch in befriedigendem Referate zugänglich.)

1. Acker, Ueber Lähmung nach Diphtherie. Deutsches Archiv f. klin. Mitt. 1874. Bd. 13. S. 416.
2. Bose, Ueber Stimmbandlähmung. Archiv f. klin. Chirurgie. 1872. Bd. 13. S. 243.
3. Bosworth, Treatise on Diseases of the Nose and Throat. New York 1892. Vol. 2. S. 639.
4. Burow, Ernst, Laryngoskopischer Atlas. 1877. S. 125.
5. Creveling, Surgery of the Superior Laryngeal Nerve in Spasmodic Diseases of the Larynx. Journ. of Amer. Med. Assoc. 1890. S. 533.
6. Gerhardt, Ueber Stimmbandlähmung. 1871. Volkmann's klin. Vorträge. No. 36.
7. Gottstein, Die Krankheiten des Kehlkopfes. 1894.
8. Heymann, Rud., Zwei Fälle von Lähmung des Musc. crico-thyreoideus. Deutsches Archiv f. klin. Med. 1889. Bd. 44. S. 586.
9. Jelenffy, Der Musc. crico-thyreoideus. Archiv f. Physiologie. 1873. Bd. 7. S. 77.
10. Jurasz, A., Die Krankheiten der oberen Luftwege. Heidelberg 1892. S. 457.
11. Kieselbach, Zwei Fälle von Lähmung des Musc. crico-thyreoideus. Archiv f. klin. Medizin. 1889. Bd. 45. S. 369.
12. Leube, Diphtherische Lähmung des Rumpfes, der Extremitäten, der Fauces und der Nn. laryngei superiores etc. Ibidem 1869. Bd. 6. S. 266.
13. Lublinski, W., Gibt es eine isolierte Lähmung des Musc. crico-thyreoideus? Münchener med. Wochenschr. 1901. S. 1053.
14. Mackenzie, Morell, A Manual of Diseases of the Throat and Nose. London 1880. Vol. 1. p. 435 and 472.

*15. Moure, E., Présentation d'un cas de paralysie du crico-thyreoideus. Journ. méd. de Bordeaux. 1885. No. 46.

16. Möser, Das laryngoskopische Bild bei vollkommen einseitiger Vagusparalyse. Mitt. aus d. med. Klin. zu Würzburg. 1885. S. 201.
17. Navratil, Versuche an Tieren über die Funktion der Kehlkopfnerven. Berl. klin. Wochenschr. 1871. S. 394.
18. Neumann, Klinisches über die Innervation und den Muskelmechanismus des Kehlkopfes. Berliner klin. Wochenschr. 1891. S. 141.
19. Neumayer, Hans, Untersuchungen über die Funktion der Kehlkopfmuskeln. Archiv f. Laryngol. 1896. Bd. 4. S. 323.
20. Onodi, A., Untersuchungen zur Lehre der Kehlkopflähmungen. Berliner klin. Wochenschr. 1893.
21. Onodi, A., Die Anatomie und Physiologie der Kehlkopfnerven. Berlin 1902. S. 121.

*22. Ott, Zur Kasuistik der Stimmbandlähmung mit Sensibilitätsparese. Prager med. Wochenschr. 1887. No. 13.

23. Riegel, Ueber Lähmung einzelner Kehlkopfmuskeln. Deutsches Archiv f. klin. Medizin. 1870. Bd. 7. S. 204.

*24. Schech, P., Experimentelle Untersuchungen über die Funktion der Nerven und Muskeln des Kehlkopfes. Würzburg 1873.

25. Schmidt, Moritz, Die Krankheiten d. oberen Luftwege. Berlin 1894. S. 76.
26. Schnitzler, Joh., Klinischer Atlas der Laryngologie, herausgegeben von M. Hajek und A. Schnitzler. Wien und Leipzig 1895. S. 227.
27. Schrötter, L. v., Vorlesungen über die Krankheiten des Kehlkopfes. Wien und Leipzig 1892. S. 422.
28. Semon, Felix, On the Proclivity of the Abductor Fibres etc. Arch. of Laryngol. 1881. Vol. 2. No. 3. p. 191. (Sonderabdruck.)
29. Semon, Felix, Die Nervenkrankheiten des Kehlkopfes und der Luftröhre. Heymann's Handb. d. Laryng. u. Rhinol. Wien 1898. Bd. 1. S. 712.
30. Wagner, Rich., Die Medianstellung d. Stimmbandes bei Recurrenslähmung. Verhandl. des X. internat. medizin. Kongresses in Berlin 1890. Berlin 1892. Bd. 4. Abt. XII. S. 191.
31. Wagner, Rich., Der Uebergang des Stimmbandes von der Medianstellung zur Kadaverstellung bei Recurrenslähmung. Virchow's Archiv. 1891. Bd. 126. S. 271.
32. v. Ziemssen, Neurosen des Kehlkopfes. Handb. d. spez. Pathol. u. Ther. Leipzig 1876. Bd. 4. I. S. 446.

XXXIV.

Zur Recurrensfrage.

Von

Privatdozent Dr. **Grabower** (Berlin).

Im vorletzten Hefte dieses Archivs hat Kuttner eine kritische Betrachtung angestellt über den derzeitigen Stand der Recurrensfrage, welche, wie mir scheint, in wichtigen Punkten teils zu einigen Ergänzungen, teils zur Richtigstellung auffordert. Dieser Aufgabe möchte ich mich um so eher unterziehen, als ich zur Recurrensfrage noch einige kleine Beiträge geben möchte.

Streng genommen ist es nicht der Stand der gesamten Recurrensfrage, welche Kuttner zum Gegenstande seiner Betrachtungen gemacht hat. Denn gar manches Wichtige, das man in einer derartigen zusammenfassenden Darstellung zu finden hoffen dürfte, ist unerwähnt geblieben. So ist z. B. nichts erwähnt über die gemischte Natur des N. recurrens. Ferner über die wichtigen Mitteilungen Onodi's, welche dem Sympathicus einen motorischen Einfluss auf die Kehlkopfmuskeln vindizieren, sowie über die Arbeit von Paul Schultz[1]), welche der Widerlegung dieser Mitteilungen gilt, und noch über einiges andere. Immerhin ist der wichtigste Abschnitt der Recurrensfrage, die Semon'sche Posticuslehre, ausführlich behandelt und insbesondere hat Kuttner sich bemüht, diese Lehre gegen die Einwände Broeckaert's zu verteidigen. Bevor Kuttner hierzu übergeht, wirft er einen Rückblick auf die Wagner-Grossmann'schen Anschauungen von der vermeintlichen Medianstellung nach Durchschneidung der Recurrentes sowie auf die Widerlegung dieser Anschauungen durch eine Reihe von Arbeiten und hebt mit Recht hervor, dass wir aus diesen Arbeiten u. a. gelernt haben, mehr auf den Thyreo-cricoideus zu achten und die Bezeichnung Kadaverstellung richtiger zu verstehen. Es ist m. E. erforderlich, diesem hinzuzufügen, dass, wenn auch die bleibende Stellung nach Durchschneidung der Recurrentes die Kadaverstellung ist, so doch dieser ein Stadium der Medianstellung der Stimmlippen vorangeht, bedingt durch die eine Zeit lang wirksame Tätigkeit des Thyreo-cricoideus. Denn es wird

1) Auch Grossmann hat lange vor Schultz auf Grund eigener Versuche die Mitteilungen Onodi's bestritten. S. Sitzungsber. d. Wiener laryngol. Ges. 1898.

hierdurch die funktionelle Stellung des Thyreo-cricoidus deutlicher hervorgehoben. Dass diese Anschauung, welche ich auf Grund meiner Experimente vertrete, richtig ist, kann wohl nicht besser bewiesen werden als durch folgende Krankengeschichte[1]), welche ich in ihrem wesentlichen Teile folgen lasse:

Ein 17jähriger Fabrikarbeiter litt seit Jahren an einer Struma, welche besonders die rechte seitliche Halsgegend einnahm und durch schnelles Wachstum sich im September 1905 von der Mitte der rechten seitlichen und vorderen Halsgegend bis unter das Sternum erstreckte. Mitte September erfolgte die Operation der Geschwulst. Hierbei ereignete sich die Durchschneidung des rechten N. recurrens. Wie der behandelnde Arzt sowohl als auch der intelligente Patient auf das Bestimmteste berichten, trat bald nach der Operation Kurzatmigkeit des Patienten ein, während die Stimme sehr klar und rein war. Vier Tage danach war die Kurzatmigkeit gewichen, die Stimme aber war hochgradig heiser geworden. Wegen dieser Heiserkeit wurde ich ersucht, den Kehlkopf des Patienten zu untersuchen. Ich sah ihn zuerst am 7. Tage nach der Operation und konstatierte eine rechtsseitige Recurrenslähmung. Die rechte Stimmlippe stand in Kadaverstellung fest, die linke ging bei der Phonation nur wenig über die Mittellinie hinaus, die Rima glottidis stellte am Schluss der Phonation einen grossen dreieckigen Spalt dar. Patient war heiser und sprach mit beträchtlicher phonatorischer Luftverschwendung. Irgend eine entzündliche Affektion im Larynx war nicht vorhanden. Die Sensibilität und Reflexerregbarkeit aller Teile des Kehlkopfes war erhalten. Bei einer 8 Tage später erfolgten Untersuchung war die Einwärtsbewegung der gesunden Stimmlippe grösser geworden und wurde es in den nächstfolgenden Monaten immer mehr, so dass jetzt die Annäherung der gesunden Stimmlippe an die gelähmte bis auf einen kleinen Spalt erfolgt und die Stimme nur in geringem Grade heiser ist.

Wir haben es hier also mit einem Zustande zu tun, welcher dem durch das Experiment gesetzten völlig gleichwertig ist, mit einer akuten Recurrensdurchschneidung beim Menschen. Bald nach der Durchschneidung war Kurzatmigkeit vorhanden und die Stimme war distinkt, vier Tage darauf war die Kurzatmigkeit gewichen und die Stimme heiser. Das kann nur so zugegangen sein, dass nach Durchschneidung des Recurrens der M. thyreocricoideus die Stimmlippe der gelähmten Seite gespannt und dadurch in die Medianlinie gezogen hat, dass er sie dort festgehalten hat, solange bis er (der Muskel) selbst gelähmt war, worauf dann die entspannte Stimmlippe in ihre Gleichgewichtslage, d. i. die Kadaverstellung, zurückgegangen ist, in welcher sie sich jetzt noch befindet. Eine bessere Uebereinstimmung zwischen pathologischer Erfahrung und Experiment dürfte wohl nicht oft angetroffen werden. Wie meine Versuche[2]) an Hunden zeigen, trat bald nach Durchschneidung des Recurrens (sowohl bei einseitiger wie doppelseitiger) eine Annäherung der Stimmlippen zur Medianlinie ein, welche nach einem Zeitraume von 10—24 Stunden bis zur Medianstellung gediehen

1) Der Patient wurde in der laryngol. Gesellschaft am 23. Februar 1906 von mir vorgestellt.

2) Zur Medianstellung des Stimmbandes. Archiv f. Laryngol. Bd. VII.

war. In der Medianstellung verharrten die Stimmlippen in gespanntem Zustande zwischen 1 und 4 Tagen, nach welcher Zeit sie in die Kadaverstellung traten, um in derselben dauernd zu verbleiben. Es ist also hierdurch erwiesen und nunmehr auch durch eine Beobachtung am Menschen bestätigt, dass der Thyreo-cricoideus zwar eine kurze Zeit imstande ist, die Stimmlippe ganz durch eigene Tätigkeit in der Medianlinie festzuhalten, dass er aber zur dauernden Ausübung dieser Leistung nur befähigt ist in der Synergie mit dem M. vocalis. Es ist ganz zweifellos, dass Wagner und Grossmann richtig gesehen haben, wenn sie nach Recurrensdurchschneidung eine Medianstellung konstatiert haben, nur haben sie die Tiere nicht lange genug beobachtet, um zu erkennen, dass diese Medianposition nur einen Uebergangszustand zur Kadaverstellung darstellte. Die Länge des Zeitraumes, über welchen die selbständige Tätigkeit des Thyreo-cricoideus sich erstreckt, dürfte wohl von dem Alter des Individuums abhängen und bei jüngeren wegen der grösseren Elastizität der Knorpel ein längerer sein als bei älteren.

Was nun die Semon'sche Posticuslehre und ihren eigentlichen Kern, die grössere Vulnerabilität des M. posticus anlangt, so stimme ich mit Kuttner darin überein, dass die Anschauung Broeckaert's unrichtig ist, wonach der Posticus nicht deshalb früher gelähmt werde, weil er an sich vulnerabler sei, sondern deshalb, weil er eine geringere Muskelmasse darbiete. Ganz gewiss stellt die frühere Lähmung des Posticus nichts anderes dar, als eine rein nervöse Ausfallserscheinung. Das lehren klinische Erfahrung und Experiment in überzeugender Weise. Es zeigt dies u. a. auch das B. Fränkel-Gad'sche Abkühlungsexperiment. Was letzteres anlangt, so konnte ich, so oft ich dasselbe gesehen, niemals zweifelhaft sein, dass hier eine nervöse Ausfallserscheinung vorliegt. Die unter der Wirkung der Kälte fortschreitende Einschränkung in der Auswärtsbewegung der Stimmlippe, der Uebergang in die Kadaverstellung bei fortgesetzter Kältewirkung, die Wiederherstellung der Leitungsfähigkeit, sobald der Nerv wieder in die Blutwärme des Körpers zurückgebracht ist, das alles deutet sichtlich darauf hin. Ueberdies haben die Autoren selbst jedem Zweifel einen Riegel vorgeschoben, indem sie den Nervenstamm zentral und peripher von der Abkühlungsstelle reizten und nachwiesen, dass bei zentraler Reizung zur Hervorbringung einer Wirkung stärkere Ströme nötig seien, als bei peripherer, wodurch ja dargetan ist, dass in der abgekühlten Nervenstrecke eine verminderte Leitungsfähigkeit vorhanden sein müsse. Was also der Versuch zeigen soll, das zeigt er in unzweideutiger Weise. Ich gebe jedoch gerne zu, dass auch die Kuttner'sche Modifikation dieses Versuches zu demselben Ziele führt, ja dass sie vielleicht noch bequemer für den Zuschauer und drastischer die Erscheinung zum Ausdruck bringt, indem durch Schaffung einer Dyspnoe der zentrale Impuls verstärkt wird. Aber über den inneren Vorgang bei der Lähmung bin ich anderer Ansicht als Kuttner. In dieser Beziehung nähert sich meine Anschauung derjenigen Broeckaert's. Ich bin seit lange fest davon überzeugt, dass

bei Schädigungen des Nervenstammes, sei es aus zentraler oder peripherer Ursache, die Nervenelemente beider Muskelgruppen, des Erweiterers wie der Verengerer, gleichmässig geschädigt werden, nur dass der Effekt der Schädigung — die Lähmung — früher zum Ausdruck kommt in dem Posticus als in den Adduktoren. Aus welchem Grunde, darüber werde ich später das Erforderliche sagen. Dass der Modus procedendi der hier angegebene ist, das veranschaulicht eine pathologische Beobachtung, welche ich im 10. Bande dieses Archivs mitgeteilt[1]) habe. Dieselbe stammt aus der B. Fränkel'schen Klinik. Sie betrifft eine Kehlkopfmuskellähmung bei Tabes. Die anatomische Untersuchung ergab für das gesamte Vaguswurzelgebiet, welches zu den Kehlkopfmuskeln gehört, eine diffuse, gleichmässige Degeneration, und doch handelte es sich hierbei nur um eine Posticus-, nicht um eine Recurrenslähmung. Ein Anteil jenes Wurzelgebietes zeigte sich völlig atrophiert, und dieser muss naturgemäss dem gelähmten Posticus zugehörig betrachtet werden. Ein anderer grösserer Anteil der Nervenwurzeln zeigte nur eine teilweise Degeneration; hier war neben zahlreichen geschrumpften und zerstörten Axenzylindern noch ein ansehnlicher Teil wohlerhaltener vorhanden, und diese müssen den noch funktionsfähigen Adduktoren zugehörig angesehen werden. So spiegelt diese Beobachtung sehr klar den inneren Vorgang bei der Lähmung in der von mir soeben bezeichneten Weise wieder.

Was nun die anatomischen Befunde Broeckaert's anbelangt, welche dieser an Tieren gewonnen hat einerseits nach Durchschneidung des Recurrens, andererseits nach Ausschaltung des Recurrens und Sympathicus, so bin auch ich der Ansicht, dass dieselben nicht imstande sind, die Giltigkeit der Semon'schen Posticuslehre zu alterieren. Zunächst deshalb, weil Broeckaert, wenn er aus seinen Befunden etwa eine Anwendung auf jene Lehre ziehen wollte, zwei Zustände miteinander in Analogie setzen würde, welche ihrer inneren Ungleichartigkeit wegen garnicht miteinander verglichen werden können. Auf der einen Seite die Durchschneidung des gemeinsamen Nervenstammes, wodurch alle zugehörigen Muskeln mit einem Schlage ihrer nervösen Elemente beraubt werden, auf der anderen Seite jener chronische, durch Jahre hindurch mit Remissionen und Exacerbationen verlaufende pathologische Prozess beim Menschen. Dass diese ganz ungleichartigen Zustände in ihren Endresultaten Veränderungen in den Muskeln zeitigen müssen, welche völlig von einander verschieden sind, liegt auf der Hand. Ich habe mich hierüber im Archiv für Laryngologie, Bd. 16, ausführlicher geäussert und brauche es hier nicht weiter auszuspinnen. Ferner führt Broeckaert in seinen Gedankengang ein Moment ein, welches z. Z. nichts Anderes ist, als eine vielleicht geistvolle, aber unbewiesene Hypothese. Er meint, der Sympathicus, der Gefässnerv, sei im Posticus stärker ausgebreitet, darum sei der Posticus besser ernährt und degeneriere nicht, während der Thyreo-aryt. extern. degeneriere. Ueber die Richtigkeit

1) Ein Beitrag zur Lehre von der motorischen Innervation des Kehlkopfes.

dieser Annahme liegt auch nicht die Spur eines Beweises vor. Dass die Ausschaltung des N. sympathicus allein keine Veränderung in den Muskeln setzt, davon habe ich mich mit Sicherheit überzeugt. Es gelang mir bei einem Hunde den Sympathicus in grosser Ausdehnung zu isolieren (es ist dies bei Hunden deshalb schwierig, manchmal sogar unmöglich, weil hier der Sympathicus in der Scheide des Vagus liegt und von diesem oft schwer zu trennen ist), nach Exstirpation desselben hat der Hund volle sechs Monate gelebt. Die zugehörigen Präparate[1]) sowohl vom Posticus wie von den Adduktoren zeigen weder im Längs- noch im Querschnitt irgend welche Degeneration.

Wenn, wie bereits gesagt, die histologischen Befunde Broeckaert's für die Posticusfrage nicht ins Gewicht fallen, so sind sie doch in anderer Hinsicht bemerkenswert und verdienen ein über das laryngologische hinausgehendes Interesse. Ihre Bedeutung liegt darin, dass, wie ich zugeben muss, durch sie erwiesen zu sein scheint, dass ein Muskel seines motorischen Nerven monatelang — ich kann sagen 6 Monate — beraubt sein kann, ohne zu degenerieren. Ich habe mehreren Hunden den Recurrens in grosser Ausdehnung exzidiert, einen derselben habe ich ebenso wie jenen Sympathicus-Hund volle 6 Monate am Leben gelassen, mich in der Zwischenzeit und vor Tötung des Tieres von dem Ausfall der Funktion überzeugt: die danach gewonnenen Präparate[1]) beinahe sämtlicher vom Recurrens versorgter Kehlkopfmuskeln lassen eine ausgesprochene Degeneration nicht erkennen, wobei ich — in Uebereinstimmung mit Kuttner — bemerke, dass eine blosse Kernvermehrung keine Degeneration bedingt, da dieselbe auch bei normalen Muskeln anzutreffen ist. Ich sagte soeben „beinahe sämtlicher Muskeln": der Thyreo-aryt. ext. war, wie ich Broeckaert zugeben muss, tatsächlich nicht in allen Teilen normal, sondern liess eine über eine Anzahl von Fibrillen sich erstreckende degenerative Veränderung erkennen. Was diejenigen Befunde anlangt, welche Broeckaert gewonnen hat nach Durchschneidung des Recurrens und Sympathicus, so stehen mir hierüber eigene sichere Erfahrungen z. Z. nicht zu Gebote. Ich habe zwei Hunden diese beiden Nerven ausgeschaltet, musste jedoch aus äusseren Gründen diese Tiere schon nach 27 Tagen töten. Die gewonnenen Muskelpräparate zeigen im Posticus eine zwar ausgesprochene, aber nur über sehr geringe Strecken ausgebreitete Degeneration. Ich glaube jedoch, dass die Zeit von knapp 4 Wochen zu gering ist, um eine den Muskel in grösseren Strecken durchsetzende Degeneration zustande kommen zu lassen. Wir werden diese Angelegenheit unausgesetzt weiter verfolgen müssen. So interessant diese durch Broeckaert gezeitigten Ergebnisse an sich sind, so möchte ich nochmals betonen, dass ihnen für die Lehre von der funktionellen Hinfälligkeit des Posticus keine besondere Bedeutung zukommt. Teils aus den erwähnten Gründen, teils auch deshalb, weil wir es hier ja nur mit einem Funktionsausfall zu tun haben. Es ist, wie ich glaube,

1) In der laryngologischen Gesellschaft demonstriert.

scharf zu unterscheiden zwischen Funktion eines Muskels und seiner Ernährung, und die Ansicht dürfte wohl keinem Widerspruch begegnen, dass das Muskelgewebe noch intakt sein kann, wenn die Funktion bereits längere Zeit erloschen ist. Was die Degeneration eines Muskels infolge von Inaktivität desselben anlangt, so ist zu bedenken, dass mit Aufhören der motorischen Impulse der Muskel noch nicht völlig inaktiv ist. Denn unstreitig besitzt der Muskel sensible Fasern, welche andauernd Reizzustände des Muskels in zentripetaler Richtung den Zentren übermitteln; hierin liegt m. E. ein nicht zu unterschätzender Anteil der Muskeltätigkeit, welche nach Ausschaltung des motorischen Nerven andauert und in etwas die Degeneration des Muskels zu hindern vermag.

Es erübrigt noch, einiges über die Ursache der Semon'schen Posticuslehre, oder richtiger gesagt, des Rosenbach-Semon'schen Gesetzes zu sagen. Nachdem die verschiedensten Bemühungen, die Ursachen dieses scheinbar merkwürdigen Gesetzes zu ergründen, fehlgeschlagen, ist es mir gelungen, durch grosse Reihen von Serienschnitten durch jeden einzelnen Kehlkopfmuskel, sowie durch Isolierung aller in jeden Muskel einstrahlenden Nervenzweige und Zählung ihrer Axenzylinder festzustellen[1]), dass die intramuskuläre Nervenverzweigung im Posticus ungleichmässiger ist, als in den Adduktoren und dass die Zahl der nervösen Elemente im Posticus weit zurücksteht hinter der Zahl der Nervenelemente in jedem einzelnen anderen vom Recurrens versorgten Kehlkopfmuskel. Und das nicht nur absolut, sondern auch relativ im Verhältnis zur Muskelmasse. Hiernach ist der M. posticus unter allen vom Recurrens versorgten Kehlkopfmuskeln absolut und relativ der nervenärmste. Dass hieraus sich mit Notwendigkeit eine grössere Vulnerabilität des Posticus ergiebt, glaube ich mit gutem Grunde behaupten zu dürfen. Denn bei Läsionen des Nervenstammes, sei es aus peripherer oder zentraler Ursache, wird zu irgend einem gegebenen Zeitpunkte die Gesamtheit der nervösen Elemente im Posticus zerstört resp. leitungsunfähig geworden sein, während die viel zahlreicheren nervösen Elemente in den Adduktoren noch nicht in ihrer Gesamtheit leitungsunfähig geworden sind, sondern vielmehr hier neben geschädigten noch eine Anzahl unversehrter und leitungsfähiger vorhanden sein werden, welche die Funktion noch eine Zeit lang — mehr oder weniger lange — aufrecht erhalten können. Dass es sich so verhalte, wird sehr treffend illustriert durch die vorher zitierte Beobachtung einer Posticuslähmung. Hier waren die nervösen Elemente des Posticus in ihrer Gesamtheit atrophiert, die der Adduktoren zeigten neben einer reichlichen Zahl zerstörter Axenzylinder noch einen Anteil unversehrter, und dieser war imstande, die adduktorische Funktion aufrecht zu erhalten. Es wird bei jener direkt aus den Tatsachen sich ergebenden Schlussfolgerung nichts anderes vorausgesetzt, als was Jeder logischerweise zugeben muss: erstens, dass, wenn

1) Die Verteilung und Zahl der Nervenfasern in den Kehlkopfmuskeln und die Hinfälligkeit des Erweiterers der Stimmritze. Archiv f. Laryngol. Bd. 16. H. 2.

in einem Muskel sämtliche ihn versorgenden nervösen Elemente zerstört sind, der Muskel nicht mehr zu funktionieren vermag; zweitens, dass, wenn in einem Muskel neben zerstörten Nervenelementen noch ein Anteil normaler vorhanden ist, dieser noch imstande ist, die Funktion zu prästieren. Während so alles für die Richtigkeit der aus den tatsächlichen Verhältnissen gezogenen Schlussfolgerung spricht, sehe ich keinen einzigen stichhaltigen Grund dagegen. Die auch von Kuttner ausgesprochene Ansicht, dass gewisse differenzierende Einflüsse der Temperatur und chemischer Substanzen auf eine biologische Differenz der Muskeln hinweisen, kann ich nicht teilen. Diese Einflüsse sind doch nicht derartige, dass sie die nervösen Elemente im Muskel mit einem Schlage treffen, sondern es sind allmählich sich vollziehende Vorgänge. Das sehen wir gerade am besten bei der Abkühlung des Nerven. Nichts steht der Annahme entgegen, dass hier die lähmende Wirkung der Kälte zu irgend einem Zeitpunkte bereits bis in alle Nervenfasern des Posticus vorgedrungen und sie leitungsunfähig gemacht hat, während zur selben Zeit die weit zahlreicheren Nervenelemente in den Adduktoren noch nicht in ihrer Gesamtheit von der Kältewirkung getroffen sind, und daher noch eine Weile funktionieren. Was gewisse chemische differenzierende Einflüsse auf die Muskeln anlangt, so ist auch hier die Annahme einer biologischen Differenz der Muskeln keine zwingende. Wir sind über den Chemismus der Zelle z. Z. so dürftig unterrichtet, dass hier die eine Hypothese soviel wert ist, wie die andere. Nehmen wir also einmal an, es handele sich bei diesen chemischen Einflüssen um einen Quellungsvorgang, eine Aufquellung der bindegewebigen Anteile des Nerven. Dieser Vorgang ist doch kein solcher, dass er alle Nervenelemente in den Muskeln auf einmal träfe, sondern vielmehr ein allmählicher, von Faser zu Faser sich vollziehender Vorgang. Was hindert nun, anzunehmen, dass ein derartiger Vorgang ein geringeres Substrat früher erschöpft als ein grösseres? Ich kann hiernach die Anschauung, dass jene differenzierenden Einflüsse mit Notwendigkeit auf eine biologische Differenz der Muskeln hinwiesen, nicht akzeptieren, sondern glaube im Gegenteil, dass diese Einflüsse sich sehr wohl mit meiner ursächlichen Auffassung der Frage vertragen.

Die von mir nachgewiesene reichlichere Innervation der Adduktoren ist, wie ich überzeugt bin, nicht auf den Kehlkopf allein beschränkt, sondern stellt vielmehr ein durch den gesamten Organismus hindurchgehendes Gesetz dar. Dass auch auf anderen Gebieten die Abduktoren resp. die Extensoren früher erlahmen als die Adduktoren resp. Flexoren, ist ja bekannt. Ich erinnere an die Krallenstellung der Hand bei der Bleilähmung, die ja nichts anderes ist, als eine Lähmung der Extensoren mit sekundärer Kontraktur der Flexoren, ich erinnere an die Peronaeuslähmung, sowie an folgende Erscheinung: Wenn jemand eine Apoplexie erleidet, die von einer Hemiplegie gefolgt ist, so werden bei der Wiederherstellung der Funktion zuerst die Flexoren, besonders der Finger, wieder aktionsfähig, später erst die Extensoren. Eine rein aprioristische Be-

trachtung weist schon darauf hin, dass es so sein müsse. Eine Flexion resp. Adduktion ist eine viel kompliziertere Bewegung als eine Extension resp. Abduktion. Die zum Zustandekommen einer Flexion nötigen Verrichtungen sind nicht nur verwickelter, sondern auch im Hinblick auf den jeweiligen Zweck viel feiner abgestuft, als die gewissermassen elementaren Bewegungen des Abschleuderns und Ausstreckens. Es ist darum von vornherein einzusehen, dass die Flexoren resp. Adduktoren mit einem viel grösseren Nervenreichtum ausgestattet sein müssen, als die Extensoren resp. Abduktoren.

Hiermit, glaube ich, ist für das Gesetz von der grösseren Vulnerabilität des Posticus eine sichere ursächliche Grundlage geschaffen. Bei dieser Sachlage würde es nichts besonderes auf sich haben, wenn ein Ausnahmefall sich ereignete. Denn dieser könnte auch nur immer sich innerhalb des Rahmens der Ursache des Gesetzes vollziehen. Kuttner spricht vom Falle Saundby, stellt diesen als Ausnahme fest und behauptet, diese Ausnahme bestätige die Regel. Das dürfte wohl nicht richtig sein. Meines Erachtens vernichtet dieser Fall die Regel, wenn anders er richtig gedeutet ist, er macht die Regel völlig ungiltig, selbst wenn dieser Fall eine Ausnahme unter Hunderten ist. Denn er zeigt ja schnurstracks das Entgegengesetzte von dem, was die Regel fordert. Von meinem vorher erörterten ursächlichen Standpunkte der Posticusfrage würde der Fall Saundby, wenn er einwandsfrei wäre, nur so sich haben abspielen können, dass in dem betreffenden Kehlkopfexemplar eine anatomische Varietät in der Nervenfaserzahl vorgelegen hätte zu Gunsten des Posticus und zu Ungunsten der Adduktoren. Es würde dann demgemäss bei Schädigung des gemeinsamen Nervenstammes ein umgekehrter Funktionsausfall haben eintreten müssen; wenn eine derartige Varietät alsdann gefunden würde, dann wäre dieser Fall eine Ausnahme, welche die Regel bestätigte, da er ja in sich, selbst unter ganz veränderten Verhältnissen, die Ursachen der Regel wiederspiegelte.

Uebrigens ist der Fall Saundby nicht einwandsfrei. Wer die Beobachtung von Saundby und Hevetson im Original liest[1]), wird finden, dass bei Bekanntgabe des Sektionsbefundes (S. 590) gesagt ist: Der rechte Recurrens wird bei sorgfältiger Untersuchung angefressen (eroded) gefunden an einer Stelle kurz vor seinem Eintritte in die Geschwulstmasse. Wenn dem so ist, dann gehört die Beobachtung nicht in die Kategorie derjenigen, welche unter das Semon'sche Gesetz fallen. Dieses Gesetz spricht von Läsionen der Nervenstämme derart, dass hierbei der Nerv nicht in seiner Kontinuität unterbrochen ist, ein Angefressensein ist eine Kontinuitätsunterbrechung, gewissermassen eine teilweise Durchschneidung. Hier haben wir es nicht mehr mit dem Posticusproblem zu tun. Was bürgt uns denn dafür, dass in jener angefressenen (erodierten) Stelle nicht Adduktorenfasern verlaufen sind, sodass nach Wegfall dieser naturgemäss

1) British medical Journal. 12. März 1904.

bevor irgend etwas anderes eintrat, sich ein Funktionsausfall der Adduktoren präsentieren musste. Hiernach kann der Fall Saundby niemals als einwandsfrei angesehen werden. Gegenüber dieser Feststellung ist es eine ganz untergeordnete Frage, wie denn nun der Ausfall der Adduktion auf der anderen (linken) Seite zu erklären sei. Es wäre möglich, dass hier sehr bald eine Recurrenslähmung eingetreten ist, nachdem vorher eine kurze Zeit hindurch eine nicht bemerkte Posticuslähmung bestanden hat. Die Mitteilungen über die Stellung der Stimmlippen bei der Inspiration sind äusserst knapp gehalten. Unter den Berichten der zu fünf verschiedenen Zeiten aufgenommenen Befunde über den Stand der Stimmlippen verlautet nur einmal etwas über die Auswärtsbewegung derselben (the cords were seen in a position of abduction on breathing and phonation . . . .)

Zum Schlusse möchte ich kurz zusammenfassen, welchen praktischen Nutzen wir aus den bisherigen Arbeiten über die Recurrensfrage gewonnen haben. Meines Erachtens den, dass wir bei zukünftigen Untersuchungen einschlägiger pathologischer Beobachtungen ausser auf die bereits bisher üblichen Untersuchungsdetails auch noch auf folgendes zu achten haben werden:

1. auf die Untersuchung des Nervus sympathicus und der Gefässe,
2. auf alle die einzelnen Muskeln versorgenden Nervenfasern,
3. auf Untersuchung der sensiblen Nerven (bisher teils geschehen, teils unterlassen),
4. auf die Untersuchung des Vagus unterhalb der Abgangsstelle des Recurrens,
5. Untersuchung aller Kehlkopfmuskeln in ihren verschiedenen Abschnitten durch Serienschnitte.

Wenn wir so verfahren, dann dürfen wir hoffen, über alle einschlägigen Fragen zu vollem Verständnis zu gelangen.

XXXV.

(Aus Prof. Habermann's Klinik für Ohren-, Nasen- und Kehlkopfkranke an der Universität in Graz.)

Die Verbreitung des Skleroms in Steiermark.

Von

Dr. **Otto Mayer,** Assistenten der Klinik.

Seitdem Hebra im Jahre 1870 „ein eigentümliches Neugebilde der Nase", welches er Rhinosklerom benannte, beschrieben hatte, war die Aufmerksamkeit der Aerzte auf ein Krankheitsbild gelenkt worden, das gewiss schon früher beobachtet, jedoch nicht als eine Krankheit sui generis betrachtet worden war. So berichtete Weinlechner über zwei von ihm im Jahre 1860 an der Klinik Schuh's beobachtete Fälle, die für Syphilis gehalten, 10 Jahre später aber als Rhinosklerom erkannt worden waren. Auch Pitha und Hofmokl gaben an, das ihnen das von Hebra beschriebene Krankheitsbild nicht unbekannt sei, sie hätten dasselbe schon öfter beobachtet, nur hätten sie es für Syphilis gehalten.

Durch die zahlreichen nun folgenden Publikationen, namentlich durch die von Ganghofner, wurde festgestellt, dass nicht die äussere Nase der Ausgangspunkt und Hauptsitz des Krankheitsprozesses sei, sondern dass die Erkrankung im Gegenteil meist im Naseninneren und im Nasen-Rachenraum beginne und dass auch der Larynx und die Trachea ergriffen sein können. Dadurch musste der Hebra'sche Begriff des Rhinoskleroms erweitert werden in den des Skleroms der oberen Luftwege.

Gleichzeitig gelangte man durch die zahlreichen Beobachtungen zu einem Ueberblick über die geographische Verbreitung der Krankheit. Während anfangs nur aus Oesterreich stammende Fälle beschrieben worden waren, traten im Laufe der achtziger Jahre auch andere Staaten mit Sklerombeobachtungen hervor und Wolkowitsch konstatierte im Jahre 1889, dass ausser Oesterreich, das mit 32 Fällen vertreten sei, noch Mittelamerika mit 23, Russland mit 20, Italien mit 5, Deutschland, Moldau, Egypten, Belgien, Schweiz, Schweden mit je einem Falle in Betracht komme. Gestützt auf diese Zahlen, konnte Wolkowitsch sagen, dass es den Anschein gewinne, als ob das Rhinosklerom nicht gleichmässig über

Europa verteilt wäre, sondern seinen Hauptsitz in einem Gebiete habe, welches sich einerseits auf alle östlichen Provinzen Oesterreichs und andererseits auf die südwestlichen Provinzen Russlands erstrecke. Es ist hier zu bemerken, dass unter den östlichen Provinzen offenbar nur Mähren, Schlesien, Galizien und die Bukowina gemeint waren, denn die 32 Fälle stammten ausschliesslich daher. Auch aus Ungarn waren Fälle bekannt geworden, welche viel später von Rónа gesammelt wurden. Er zählte 21 Fälle.

Ein frischer Zug wurde in die Skleromforschung durch eine Rundfrage gebracht, die von der Klinik v. Schrötter in Wien an alle europäischen Kliniken, sowie an die Regierungen Russlands und San Salvadors gerichtet wurde und deren Zweck die Ermittelung beobachteter, aber noch nicht publizierter Fälle von Sklerom war. Diese Rundfrage scheint insofern ein günstiges Ergebnis geliefert zu haben, als nun in rascher Aufeinanderfolge eine Reihe hervorragender Publikationen erschienen, durch welche man über die Verbreitung des Skleroms wichtige Aufschlüsse erhielt. So wurde durch die Arbeit von Baurowicz, welcher über ein Material von 100 Fällen berichtete, Genaueres über die Ausbreitung in Galizien bekannt, das als Skleromgebiet allerdings schon lange bekannt war. Eine andere Arbeit jedoch war von wesentlich höherem Interesse, da sie uns von dem Vorkommen des Skleroms in Deutschland, insbesondere in Ostpreussen, zuerst berichtete. Ihr Autor, Gerber, teilte 10 von ihm beobachtete Fälle mit. Dies war aber nur der erste Schritt seiner Wirksamkeit in der Skleromfrage. Seither war er in allgemein anerkannter, zielbewusster Weise für den Fortschritt in der Skleromforschung tätig; durch seine Initiative wurde von Seiten der preussischen Regierung eine Aktion zur Bekämpfung des Skleroms in Deutschland eingeleitet. Auf diese Bestrebungen werde ich noch später zurückkommen. — Gerber wurde in der von ihm geleiteten Arbeit namentlich durch seinen Schüler Streit unterstützt, welcher später im Archiv für Laryngologie und Rhinologie weitere schätzenswerte Beiträge lieferte. Die Arbeiten der Königsberger Klinik sind deshalb namentlich für uns von Interesse, weil die Verbreitung des Skleroms in Ostpreussen, worauf sich diese Arbeiten beziehen, in vielen Beziehungen grosse Aehnlichkeit mit der Verbreitung in Steiermark hat.

Dass das Sklerom in Steiermark endemisch sei, wurde eigentlich erst von H. v. Schrötter bekannt gegeben, welchem auf seine oben erwähnte Rundfrage Prof. Habermann acht bis dahin an der Grazer Klinik behandelte Fälle von Sklerom mitteilte. Diese acht Fälle wurden von H. v. Schrötter im Anschlusse an einen von ihm selbst beobachteten Fall von Trachealsklerom zuerst in einem französischen Fachjournal, später nochmals im klinischen Jahrbuch zitiert. Seither kamen weitere 18 Fälle an der Grazer Klinik zur Beobachtung, so dass bis heute 26 Fälle gezählt wurden.

Angeregt durch den Zufall, dass ich selbst rasch hintereinander innerhalb weniger Monate sechs Fälle von Sklerom an der Grazer Klinik zu

sehen Gelegenheit hatte, beschloss ich an dieser Stelle die steierische Aerzteschaft auf das Vorkommen von Sklerom in Steiermark aufmerksam zu machen.

Es wurden folgende Fälle beobachtet:

Statistischer Teil.

1. Georg S., 50jähriger Tagelöhner, Deutscher, aus Premstetten bei Graz. Beobachtungsjahr 1892.

Anamnese: Kam im Grazer Gebärhaus zur Welt. Hat seine ganze Lebenszeit in der Umgebung von Graz verbracht. Seit 1889 ist er heiser, gleichzeitig trat Husten, eitriger Auswurf und später Atembeschwerden auf.

Befund: Eitriger Katarrh der Nase. Atrophie der Schleimhaut der unteren Muscheln. Infiltrat am Nasenboden. An der Hinterfläche des weichen Gaumens eine erbsengrosse Granulation. Im Nasenrachenraum eine quere Membran, welche nur ein kleines Loch freilässt. Tubenwülste nicht zu sehen. Falsche Stimmbänder verdickt, subglottische Wülste.

Therapie: Bougierung des Larynx.

Ausgang: Besserung der Atembeschwerden.

2. Marie Sch., 20jährige Magd, Slovenin, aus Murberg-Neusalz in Untersteiermark. Beobachtungsjahr 1893.

Anamnese: Seit zwei Jahren ist sie heiser, seit dem letzten Jahre leidet sie an Atemnot.

Befund: Eitriger Katarrh der Nase, Narbenstränge im Nasenrachenraum, subglottische Wülste.

Therapie: Bougierung des Larynx, Spülungen der Nase.

Ausgang: Besserung der Atemnot.

3. Ludmilla E, 16jährige Arbeiterstochter, Deutsche, aus Krottendorf bei Voitsberg. Beobachtungsjahr 1894.

Anamnese: Merkt seit zwei Jahren Verstopfung der Nase.

Befund: Eitriger Katarrh der Nase, Wucherungen ausgehend vom Nasenboden und der seitlichen Nasenwand.

Therapie: Operative Entfernung der Tumoren in der Nase. Bougierung der Nase.

Ausgang: Besserung.

4. Marie D., 16jährige Häuslerstochter, Slovenin aus Kakowetz bei Radkersburg. Beobachtungsjahr 1895.

Anamnese: Sie leidet seit $^3/_4$ Jahren an Atembeschwerden, Heiserkeit, Verstopfung der Nase.

Befund: Eitriger Katarrh der Nase, Atrophie der Muscheln, im Nasenrachenraum Narbenstränge, welche kulissenartig vorspringen; im Larynx subglottische Wülste.

Therapie: Reinigung der Nase, Durchtrennung der Verwachsung im Rachen. Bougierung der Nase und des Larynx mit Hartgummibougies.

Ausgang: Bedeutende Besserung.

5. Thomas L., 25 Jahre alter Knecht, Slovene, aus Rogaiz bei Marburg. Beobachtungsjahr 1897.

Anamnese: Seit einem Jahr zunehmende Atemnot bei gleichzeitigem starken Hustenreiz und Heiserkeit.

Befund: Eitrige Rhinitis. Im Nasenrachenraum zeigen sich die Choanen in ihren unteren Zweidritteln durch eine rote, vom weichen Gaumen nach oben ziehende Membran verschlossen. Der freibleibende Raum oberhalb dieser Membran zeigt querovale Form. Die Tubenwülste sind gleichfalls durch Wucherungen verschlossen. Unter den Stimmbändern beiderseits graurötliche Wülste, welche mit Eiter bedeckt sind.

Therapie: Bougierung.

Ausgang: Besserung.

6. Martin K., 50jähriger Bauer, Slovene, aus Brezje bei Czakathurn in Ungarn. Beobachtungsjahr 1897.

Anamnese: Seit einem halben Jahre zunehmende, ziemlich rasch aufgetretene Verstopfung der Nase mit fortwährender reichlicher, wässriger Absonderung; seit drei Monaten Atemnot, Heiserkeit und Schluckbeschwerden (Würgreiz beim Schlucken).

Befund: Aeussere Nase fühlt sich hart und derb an. Die Nasengänge sind innen durch gewucherte Massen hochgradig verengt. Der Rachenraum ist in einen etwa fingerdicken, nach abwärts gehenden, runden Kanal umgewandelt, dessen Wände durch ein starres, verdicktes Gewebe gebildet werden, das mit Schleim bedeckt ist.

Therapie: Exkochleation.

Ausgang: Besserung.

7. Blasius P., 25jähriger Bergarbeiter, Deutscher, aus Fohnsdorf in Obersteiermark. Beobachtungsjahr 1898.

Anamnese: Seit einem Jahre Atembeschwerden.

Befund: Narbenstränge im Nasenrachenraum, subglottische Wülste.

Therapie: Bougierung.

Ausgang: Besserung.

8. Franz W., 26jähriger Knecht, Slovene, aus Gonobitz in Untersteiermark. Beobachtungsjahr 1898.

Anamnese: Seit $1^1/_2$ Jahren zunehmende Heiserkeit, Atemnot, Husten.

Befund: Eitrige Rhinitis. Am Nasenboden höckerige Wucherungen, Muscheln atrophisch. Der subglottische Raum durch seitliche Wülste bis auf einen schmalen Spalt verengt.

Therapie: Bougierung.

Ausgang: Besserung.

9. Julie K., 19jährige Schneiderin, Slovenin, aus Glasburg bei Radkersburg. Beobachtungsjahr 1897.

Anamnese: Heiserkeit und Atembeschwerden seit einem Jahre.

Befund: Eitrige Rhinitis, subglottische Wülste.

Therapie: Bougierung.

Ausgang: Besserung.

10. Katharina N., 50jährige Keuschlerin, Magyarin, aus Ori Szent Peter bei St. Gotthard in Ungarn. Beobachtungsjahr 1899.

Anamnese: Heiserkeit seit vier Jahren, langsam zunehmende Verstopfung der Nase.

Befund: Auf dem Nasenboden und der Scheidewand aufsitzende, weiche, rote Tumormassen.

Therapie: Operative Entfernung der Geschwulstmassen.

Ausgang: Nasenatmung frei.

11. Stefan V., 21jähriger Knecht, Slovene, aus Leckowetz, Bez. W. Feistritz, Untersteiermark. Beobachtungsjahr 1901.

Anamnese: Seit einem Jahr zunehmende Atembeschwerden, Husten und Heiserkeit, Verstopfung der Nase.

Befund: Naseneingang durch Narben verengt. Uvula nach hinten gezogen, subglottische Wülste.

Therapie: Bougierung.

Ausgang: Besserung der Atmung.

12. Karl K., 16jähriger Fleischerlehrling, Slovene, aus Marburg in Steiermark. Beobachtungsjahr 1901.

Anamnese: Seit einem Jahre Husten und zunehmende Atembeschwerden, Heiserkeit.

Befund: Eitrige Rhinitis, Retraktion des weichen Gaumens. Narbenstränge im Nasen-Rachenraum. Subglottische Wülste.

Therapie: Bougierung.

Ausgang: Besserung der Atmung.

13. Rudolf J., 16jähriger Schlosserlehrling, Slovene, aus Marburg in Steiermark. Beobachtungsjahr 1901.

Anamnese: Seit einem Jahr zunehmende Atembeschwerden und Heiserkeit.

Befund: Eitrige Rhinitis; Retraktion des weichen Gaumens, Narbenstränge im Nasenrachenraum, subglottische Wülste.

Therapie: Bougierung.

Ausgang: Besserung der Atmung.

14. Marie V., 21jährige Magd, Deutsche, aus Baumgarten bei Gnas, Bezirk Kirchbach, Oststeiermark. Beobachtungsjahr 1903.

Anamnese: Vor zwei Jahren begann das Leiden mit Hustenreiz, geringer Atemnot, die seit einem Jahr rasch zunahm. Heiserkeit.

Befund: Unter den Stimmbändern weissliche Wülste, welche die Trachea bis auf wenige Millimeter verschliessen.

Therapie: Laryngofissur und Exstirpation der subglottischen Wucherungen.

Ausgang: Besserung.

15. Valentin K., 18jähriger Bäckergehilfe, Slovene, aus St. Peter bei Marburg. Beobachtungsjahr 1903.

Anamnese: Seit einem Jahr Husten, Heiserkeit, Atemnot.

Befund: Eitrige Rhino-Pharyngitis, subglottische Wülste.

Therapie: Bougierung.

Ausgang: Besserung.

16. Stefan T., 33jähriger Wagnergehilfe, Slovene, aus Mura-Szombat, Ungarn. Beobachtungsjahr 1903.

Anamnese: Seit einem Jahre langsam zunehmende Heiserkeit, seit zwei Monaten Atemnot und Hustenreiz.

Befund: Chronische Rhinitis. Narben im Nasenrachenraum, die, vom Gaumensegel ausgehend, gegen die Tuben ziehen und die Choanen hochgradig verengen. Subglottische Wülste.

Therapie: Bougierung.

Ausgang: Besserung.

17. Josef K., 37jähriger Tagelöhner, Slovene, aus Türkenberg bei Pettau. Beobachtungsjahr 1903.

Anamnese: Seit einem Jahre Verstopfung der Nase rechts. Seit drei Monaten auch links.

Befund: Polypöse rote Geschwülste, welche den Nasenmuscheln aufsitzen. Uvula nach hinten oben geschlagen. Im Nasenrachenraum rote Wülste, die aus den Choanen weit herausragen.

Therapie: Abtragung mittels Schlinge. Histologisch Sklerom.

Ausgang: Besserung.

18. Johann P., 20jähriger Winzerssohn, Slovene, aus Schabofzen bei Pettau. Beobachtungsjahr 1904.

Anamnese: Verstopfung der Nase seit einem Jahre. Heiserkeit, Hustenreiz, Atemnot.

Befund: Chronische Rhinitis. Choanen durch seitliche Kulissen fast ganz verschlossen. Subglottische Wülste.

Therapie: Bougierung.

Ausgang: Besserung.

19. Anna H., 59jährige Deutsche, aus Fürstenfeld, Oststeiermark. Beobachtungsjahr 1904—1906.

Anamnese: Der Mann soll auch skleromkrank gewesen sein. Er starb an einem Leberleiden. Unsere Patientin erkrankte zwei Jahre später als ihr Gatte, im Jahre 1878. Damals erbsengrosse Knoten am rechten Nasenflügel, nach $1\frac{1}{2}$ Jahren Knoten an der Nasenscheidewand und Vergrösserung der ganzen Nase, welche knorpelhart war, die Oberlippe war rot und verdickt. 1897 wurde an der hiesigen chirurgischen Klinik Plastik der Nase vorgenommen. Im Jahre 1904 kam sie auf die laryngologische Klinik. Sie gab an, dass seit $3\frac{1}{2}$ Jahren die Nase wieder verstopft sei.

Befund: Narbe vom II. linken Molaris gegen den inneren Augenwinkel. Die knorpelige Nase sinkt infolge Fehlens des ganzen knorpeligen Nasengerüstes auf die Oberlippe herab. Im Nasenrachenraum an allen Wänden Wucherungen. Choanen verlegt, Tubenostien nicht zu sehen.

20. Rosa Sch., 12jährige Arbeiterstochter, Slovenin, aus Radkersburg. Beobachtungsjahr 1904.

Anamnese: Seit einem Jahr Hustenreiz und Atembeschwerden.

Befund: Eitrige Rhinitis. Subglottische Wülste.

Therapie: Bougierung.

Ausgang: Besserung.

21. Elisabeth G., 34jährige Tabakfabriksarbeiterin, Deutsche, aus Fehring in Oststeiermark. Heimatsort Zaling, Bez. St. Gotthard in Ungarn. Beobachtungsjahr 1905.

Anamnese: Seit $\frac{3}{4}$ Jahren Hustenreiz, manchmal Heiserkeit.

Befund: Geringer eitriger Katarrh. Narbenstränge von den Tubenwülsten zum Rachendach. Am untersten Teil der Scheidewand zwei linsengrosse Granula. Auf dem vorderen Drittel des linken Taschenbandes sitzt eine bohnengrosse, höckerige Geschwulst von roter Farbe auf, die bei Phonation die Medianlinie etwas überschreitet und dabei die Oberfläche der Stimmbänder eben berührt, ohne die Schlussfähigkeit derselben zu stören. Subglottisch nichts Abnormes zu sehen.

Therapie: Abtragung der Geschwulst mittels galvanokaustischer Schlinge. Histologische Untersuchung: Sklerom.

Ausgang: Heilung. (Publ. in d. Monatsschr. f. Ohrenheilkunde. 1906.)

22. Elisabeth L., 52jährige Näherin, Slovenin, aus B. St. Gotthard in Ungarn, seit fünf Jahren in Eggenberg bei Graz. Beobachtungsjahr 1905.

Anamnese: Seit fünf Jahren spürte Patientin langsam zunehmende Verstopfung der linken Nase. Sonst keine Beschwerden.

Befund: Rechte Nasenhöhle durch Narben ganz verschlossen. Links Muscheln atrophisch, Narben am Naseneingang. Weicher Gaumen retrahiert. Uvula nach oben verzogen. Im Nasenrachenraum reichliche Narbenstränge. — Histologisch und bakteriologisch: Sklerom.

Therapie: Exzision der Narben in der rechten Nasenhöhle. Bougierung der Nase.

Ausgang: Besserung.

23. Theresia V., 30jährige Tagelöhnerin, Slovenin, aus Vinica in Kroatien. Beobachtungsjahr 1905.

Anamnese: Vor 10 Jahren wurde Patientin wegen hochgradiger Atemnot tracheotomiert und trägt seitdem die Kanüle. Ein Jahr später Verstopfung der Nase seit fünf Jahren Verdickung der äusseren Nase.

Befund: Aeussere Nase bietet das Bild des Hebra'schen Rhinoskleroms. Nasenrachenraum durch Wülste, die aus den Choanen austreten, verengt. Infiltrat am harten Gaumen. Epiglottis legt sich über den Larynxeingang. Trachealfistel, nach oben gegen den Larynx durch Wucherungen ganz verschlossen. An der hinteren Wand der Trachea Infiltrate.

Therapie: Wurde mit Rhinosklerin behandelt. Wird ausführlich publiziert.

24. Marie B., 18jährige Schneiderin, Slovenin, aus Bez. St. Gotthard in Ungarn. Beobachtungsjahr 1905.

Anamnese: Heiserkeit seit zwei Jahren, Hustenreiz, Auswurf.

Befund: Intern negativ. Eitrige Rhinitis. Am vorderen Ende der unteren Nasenmuschel ein bohnengrosser, roter Knoten. Narbenstränge am Rachendach. Das rechte falsche Stimmband ist in seinen vorderen Zweidritteln dick infiltriert. Diese Verdickung setzt sich nach links auf das vordere Drittel des falschen Stimmbandes fort. Die Stimmbänder sind grauweiss, mit Eiter bedeckt, nicht exulzeriert. Subglottisch beiderseits grauweisse, eiterbelegte Wülste. Histologisch und bakteriologisch: Sklerom.

Therapie: Inhalation mit Perubalsam, Menthol-Instillation.

Ausgang: Besserung.

25. Ursula S., 63jährige Keuschlerin, Slovenin, aus Süssenheim, Untersteiermark. Beobachtungsjahr 1905.

Anamnese: Seit 12 Jahren Heiserkeit und Husten. Jetzt Atemnot.

Befund: Rhinitis atrophicans. Choanen im unteren Teil durch eine Narbenmembran verdeckt. Im Larynx Narbenstenose unter den Stimmbändern.

Therapie: Bougierung des Larynx.

Ausgang: Besserung.

26. Ottilie R., 20jährige Keuschlerstochter, Slovenin, aus Zelting bei Radkersburg. Beobachtungsjahr 1905.

Anamnese: Mutter starb an Erstickung. Sie hatte lange Zeit an Heiserkeit und Atembeschwerden gelitten. Vater und sechs Geschwister sind gesund. Die Schwester der Mutter soll ebenso wie deren Gatte an derselben Krankheit gelitten haben.

Befund: Der Eingang in das Cavum nasi ist sehr stark verengt. Am Nasenboden liegen Wucherungen auf, die aufs Septum und die untere Muschel über-

greifen. Im Nasenrachenraum sieht man eine rote, ca. 3—5 mm dicke Membran, welche beiderseits in der Nähe des ganz in Wucherungen aufgegangenen, nicht sichtbaren Tubenwulstes beginnt und symmetrisch gegen den Nasenrachenraum ca. 5 mm weit kulissenartig vorspringt. Diese seitlichen Kulissen gehen am Rachendach ineinander über und begrenzen so ein kreisrundes Loch, durch welches man Teile des Septums und der Choanen sieht. Diese Membran ist glatt, von roter Farbe, nur stellenweise von weissen Linien durchzogen, die strahlig gegen einen Punkt am Rachendach konvergieren. Im Larynx befinden sich unterhalb der Stimmbänder breite Wucherungen, die, nach unten zu trichterförmig verlaufend, ein scharfumrandetes, $^1/_2$ cm breites Loch umgrenzen, durch welches man in die Trachea sieht.

Therapie: Bougierung des Larynx.

Ausgang: Besserung.

Ausser diesen 26 Fällen, die an der Grazer Klinik beobachtet wurden, sind noch drei steierische Skleromfälle bekannt, und zwar ein von Schlosser beschriebener aus Radkersburg, ein von Heindl beobachteter aus Woritschau und der von H. v. Schrötter erwähnte Fall, der aus Ungarn, Felsö-Lendva stammte, dessen Infektion aber nach v. Schrötter's Angaben in Steiermark erfolgt sein soll, was jedoch bezweifelt werden kann, weil Telsö-Lendva auch im Skleromgebiet liegt. Zählen wir diese Fälle den unsrigen zu, so hätten wir 8 ungarisch-kroatische Fälle und 21 steierische. Totalsumme: 29.

Bevor ich nun an die Besprechung der epidemiologischen Verhältnisse herantrete, möchte ich noch darauf hinweisen, dass während der letzten Jahre eine bedeutende Zunahme der Sklerombeobachtungen stattgefunden hat im Vergleich zu früheren Jahren. Von 1892 bis zum Jahre 1899, als H. v. Schrötter seine Rundfrage aussandte, also innerhalb sieben Jahren, waren an der Klinik nur 8 Fälle beobachtet worden. Von 1900—1905, das sind also fünf Jahre, 18 Fälle, so dass die Zahl der im letzten Quinquennium gesehenen Fälle doppelt so gross ist, wie die Zahl aller früheren Beobachtungen.

Es entsteht nun die Frage, ob wir es hier wirklich mit einer bedeutenden Zunahme der Erkrankungen während der letzten Jahre zu tun haben. Diese Antwort ist zu bejahen, denn obwohl einige der in der letzten Zeit beobachteten Fälle Erscheinungen darboten, die bereits seit länger als fünf Jahren bestanden, und obwohl die Chronizität des Prozesses ein sicheres Urteil erschwert, so dass die blosse Vermehrung der Fälle nicht beweisend erscheint, kann man doch mit Bestimmtheit sagen, dass die Krankheit sich weiter ausgebreitet und an Terrain gewonnen habe. Aus der Kartenskizze ist ersichtlich, dass zu den Fällen, die aus dem Gebiet des ungarischen Teiles der Raab, aus dem Bezirk St. Gotthard stammten, solche aus dem steierischen Raabviertel hinzugetreten sind, dass sich also hier die Skleromgrenze nach Westen vorgeschoben hat. Im Süden sind zu den früher schon als Skleromorte bekannten Dörfern neue hinzugekommen. Auffallend ist jedoch, dass jene drei Fälle (1, 3, 7), die

in rein deutschem Sprachgebiete gelegen sind, isoliert geblieben sind. Auf diese Tatsache werde ich noch später kurz zurückkommen.

Ich will nun an die Besprechung der

geographischen Lage

des steierischen Skleromgebietes gehen.

Aus der beigefügten Kartenskizze ist ersichtlich, dass die Orte, aus denen die Skleromkranken stammen, fast durchweg in einem Gebiet sich

befinden, dass sich längs der ungarisch-steierischen Grenze hinzieht und von Norden nach Süden allmählich an Breite gewinnt. Nördlich ist der Streifen kaum 50 km breit, während er sich im Süden doppelt so weit in das Gebiet Steiermarks hineinerstreckt.

Wie schon seinerzeit H. v. Schrötter betont hat, liegen die meisten Orte in den Tälern der grösseren Flüsse des Landes, also im Tal der Mur und der Drau. Doch liegen die Orte nicht unmittelbar am Flussufer,

sondern meistens in grösserer Entfernung von demselben und häufig an den von Ungarn nach Steiermark führenden grossen Strassenzügen. Es scheint also, dass die Flüsse nur die Bedeutung haben, dass sich längs ihrer Ufer, in den Tälern, die sie durchfliessen, die Hauptverkehrsstrassen hinziehen. Die an diesen Strassen liegenden Orte sind natürlich infolge des grösseren Verkehrs mehr der Gefahr der Einschleppung von Krankheiten ausgesetzt, wie abseits gelegene Gebirgsdörfer.

Was die Höhenlage der Orte anbelangt, so liegen die meisten Orte ca. 250 m über dem Meeresspiegel, doch finden sich auch solche, die 500 bis 600 m hoch liegen (Fohnsdorf, Süssenheim).

Klima.

Dass die klimatischen Verhältnisse in Steiermark, namentlich im südöstlichen Teil, sehr günstige sind, ist bekannt. Speziell das Hauptzentrum des steierischen Skleroms, Radkersburg, liegt in einer fruchtbaren, von der Natur reich gesegneten Gegend.

Ich will hier eine Schilderung der Umgebung von Radkersburg geben, wie sie in dem prächtigen Werke: „Die österreichisch-ungarische Monarchie in Wort und Bild" enthalten ist:

„Schönes, fruchtbares Land dehnt sich allseitig aus, Aecker und blühende Wiesen auf flachem Boden, wohlgepflegte Wälder auf den Nordabhängen der Hügelzüge und herrliche Wein- und Obstgärten auf den sonnigen Seiten derselben. Es ist ein Stück Land, das zu den anmutigsten und lieblichsten Gegenden der Steiermark gehört."

Wenn man das Klima der Länder untereinander vergleicht, in denen das Sklerom endemisch ist, so ergeben sich solche Unterschiede, dass man wohl mit Recht annehmen kann, dass die klimatischen Verhältnisse auf die Entstehung des Skleroms keinen Einfluss haben, denn sonst könnte dieses im tropischen Klima San Salvadors nicht ebensogut gedeihen, wie im nordischen Russlands.

Beschäftigung der Kranken.

Die Mehrzahl unserer Patienten gehörte dem Bauernstande an und war mit Arbeiten im Stall und auf dem Feld beschäftigt.

Erwähnen möchte ich, dass in Steiermark die Viehzucht die Haupteinnahmequelle der Bauern bildet und dass neben der Rinder- und Pferdezucht namentlich die Schweinezucht überall betrieben wird. Es wurde nämlich vor einigen Jahren von Dor und Leblanc in Lyon die Behauptung aufgestellt, dass sie aus dem Rüssel von Schweinen, die an der Schnüffelkrankheit (maladie de reniflement) litten, Sklerombazillen gezüchtet und durch Ueberimpfung der Kulturen diese Krankheit wieder erzeugt hätten. Schon lange vorher hatte Paltauf Impfversuche an Schweinen ausgeführt, die aber negativ ausgefallen waren.

Nach Mitteilungen, die ich der Liebenswürdigkeit des Herrn Adolf Poppmaier, städtischen Tierarztes im Grazer Schlachthause verdanke,

kamen im Vorjahre acht Schweine im genannten Schlachthause zur Beschau, an denen Veränderungen gefunden wurden, die für Schnüffelkrankheit sprachen. Es ist interessant, dass diese Schweine aus dem Bezirk Feldbach, also aus dem steierischen Skleromgebiet stammten. Jedenfalls werde ich diesen Spuren nachgehen und in künftigen Fällen die histologische und bakteriologische Untersuchung durchführen.

Streit konnte keinen Zusammenhang des Skleroms mit der Schnüffelkrankheit der Schweine finden; er weist darauf hin, dass zur Symptomatologie der maladie du réniflement du porc auch multiple Arthritiden gehören und dass ständig die Oberkieferknochen ergriffen werden. Dem ist entgegenzuhalten, dass gegenwärtig wahrscheinlich noch verschiedene nicht zusammengehörige Krankheiten unter diesen Namen subsummiert werden. Zur Klärung dieser wichtigen Frage sind jedenfalls eingehende Untersuchungen nötig.

Dass das Sklerom fast ausschliesslich Angehörige der untersten Volksklasse befällt, ist bekannt, und auch unsere Statistik bietet hierfür einen neuerlichen Beweis. Darauf werde ich später noch näher eingehen.

Nationalität.

Sehr interessant ist das Verhältnis der Nationalität der Kranken. Unter unseren 26 Fällen waren 6 Deutsche, 2 Magyaren und 18 Slaven. Es ist ganz merkwürdig, dass in allen Statistiken kontinentalen Ursprungs, auch in denen, die nicht aus rein slavischen Gegenden stammen, wie z. B. die unsrigen, die Slaven mit so hohen Prozentsätzen an der Skleromziffer beteiligt sind. Dies fällt schon bei Betrachtung der Kartenskizze auf, in der die Grenze des reindeutschen gegen das gemischtsprachige, slovenisch-deutsche Gebiet eingezeichnet ist, das allmählich in das rein slovenische übergeht. Man sieht da, dass zwar die Landesgrenze „wie eine unnatürlich gezogene Trennungslinie" durch das Skleromgebiet hindurchläuft, dass aber die Sprachengrenze mit der westlichen Skleromgrenze so ziemlich zusammenfällt. Die drei in rein deutschem Gebiete liegenden Fälle (1, 3, 7) kommen da gegen die übrige Masse nicht in Betracht. — Ganz ähnlich verhält sich die Sache in Ostpreussen, auch dort grenzt slavisches Gebiet an deutsches. Auch dort bildet die Sprachengrenze die östliche Grenze des kompakten Skleromgebietes. Ich verweile bei diesem Punkte länger, weil auf dem VIII. Kongress der deutschen dermatologischen Gesellschaft in Sarajevo gerade über diesen Punkt debattiert wurde und sich die meisten Beobachter gegen die Ansicht ausgesprochen haben, dass die slavische Rasse ebensowenig wie die jüdische, welche in den russisch-polnischen Statistiken ebenfalls stark vertreten ist, für Sklerom disponiere. — Ehrmann betonte, dass man in Europa überhaupt nicht mehr von reinen Rassen sprechen könne. Trotzdem ist es sehr auffallend und sonderbar, dass gerade Slaven und Juden in allen Statistiken kontinentalen Ursprungs in den höchsten Anteilen vertreten sind. Gewiss ist, dass somatische Rasseneigentümlichkeiten, z. B. der Bau der Nase, dabei

keine Rolle spielen. Meiner Meinung nach kommt dabei ein anderes Moment in Betracht, welches ja heute bei einer anderen kontagiösen Schleimhauterkrankung, dem Trachom, welches ziemlich in denselben Bezirken, wo das Sklerom heimisch ist, in Massen vorkommt, allgemein anerkannt ist. Ich will z. B. das Vorkommen des Trachoms in dem ostpreussischen Bezirk Gumbinnen, welchen uns Gerber und Streit als Hauptherd des deutschen Skleroms vorgestellt haben, hier näher erörtern. Dieser Bezirk wird teils von Litauern, teils von Masuren bewohnt; erstere sind germanischer, letztere slavischer Abstammung. Es ist nun interessant, zu konstatieren, dass die Masuren im Verhältnis bedeutend stärker unter dem Trachom leiden, wie die Litauer. Hoppe, der im Auftrage der preussischen Regierung dieses Gebiet bereiste und seine gewonnenen Erfahrungen in dem klinischen Jahrbuch VII mitteilt, sagt daselbst: „Ich glaube indessen nicht, dass die verschiedene Trachomziffer dieser Stämme einen Ausdruck verschiedener Empfänglichkeit des Germanen und Slaven für Trachom darstelle, wohl aber einen Massstab gibt für den differenten Kulturzustand.“ Damit hat er, glaube ich, den Nagel auf den Kopf getroffen.

Als weiteren Beweis hierfür kann man ja anführen, dass das Sklerom bei den Czechen, dem kulturell entschieden höchststehenden slavischen Stamm, lange nicht so häufig ist, wie bei Polen, Slovaken und Slovenen. Und bei allen Slaven wird der in günstigen hygienischen Verhältnissen Lebende, der Wohlhabende, ebensowenig von Sklerom befallen, wie der gleich günstig situierte Germane. Dasselbe gilt auch von der jüdischen Rasse. Die Prädisposition liegt also nicht in der Rasse als solcher, sondern sie wird durch das Kulturniveau und den materiellen Wohlstand des Individuums bestimmt.

Geschlecht.

Eine Disposition für ein bestimmtes Geschlecht scheint nicht vorzuliegen. Unter den 26 Fällen waren 12 Männer und 14 Frauen. Ungefähr dasselbe Verhältnis findet sich in allen anderen Statistiken.

Alter.

Das Alter unserer Patienten war sehr verschieden. Der jüngste war 12, der älteste 63 Jahre alt. Die Veränderungen, die sich bei den älteren Patienten fanden, wiesen jedoch ausnahmslos darauf hin, dass sie die Erkrankung in viel jüngeren Jahren akquiriert hatten. Der Grund, wieso diese Kranken erst in so später Zeit ihres Leidens gewahr werden, ist der, dass die kleinen Infiltrate, die sich z. B. im Nasenrachenraum finden, die Luftpassage wenig stören. Erst wenn diese Infiltrate schrumpfen und hierdurch die Schleimhaut der Umgebung in Falten abheben und heranziehen, kommt es zur Behinderung der Nasenatmung. Es scheint ziemlich sicher, dass die meisten Kranken von dem Leiden zwischen dem 15. und 25. Lebensjahr befallen werden.

Wie ich oben ausführte, scheint es ziemlich gewiss, dass das Sklerom an Ausbreitung stetig gewinne. Da es bei dem jetzigen, noch auf bestimmte Bezirke beschränkten Vorkommen des Skleroms vielleicht noch leichter möglich wäre, die Krankheit zu bekämpfen, wie später nach Jahren, so ist es von der grössten Wichtigkeit, Massregeln zu erörtern, welche geeignet wären, die weitere Ausbreitung der Krankheit zu verhindern und die bestehenden Herde zu extinguieren.

Bevor man aber diese Massnahmen erörtert, muss man sich darüber klar werden, ob und inwieweit die Krankheit infektiös und kontagiös ist. Denn ohne eine klare Vorstellung davon sind alle Massregeln nur ein Griff ins Dunkle.

Infektiosität.

Dass das Sklerom eine parasitäre, bakteritische Infektionskrankheit ist, daran dürfte heute kaum Jemand zweifeln. Dafür spricht ja vor allem das konstante Vorkommen eines bestimmten Bazillus in den erkrankten Geweben, welcher als Ursache der in diesen vorhandenen spezifischen Veränderungen angesehen werden muss. Diese bestehen in einer eigentümlichen Degeneration der fixen Bindegewebszellen, aus welchen sich durch Einwirkung der Bazillen die Mikulicz'sche Zellform entwickelt (Marschalkó). Das Vorkommen von Hyalin bildet jedoch kein Spezificum des Skleroms.

Kontagiosität.

Anders steht es mit der Frage der Kontagiosität. Für diese spricht das gehäufte Vorkommen von Skleromerkrankungen in denselben Orten, in derselben Familie. Robertson, Secretan, Pieniazek beobachteten die Erkrankung wiederholt bei Geschwistern. Ich selbst konnte zwar nicht das Vorkommen dieser Erkrankung bei Mitgliedern derselben Familie durch Untersuchung der Patienten selbst konstatieren, doch habe ich anamnestische Angaben, welche mit der in solchen Fällen überhaupt möglichen Gewissheit die Annahme zulassen, dass ein oder mehrere Familienmitglieder skleromkrank gewesen seien.

Der eine Fall (26) betrifft Mutter und Tochter, welch' letztere in Behandlung der Klinik stand und an sicherem Sklerom litt. Die Mutter soll an denselben Beschwerden gelitten haben wie die Tochter. Sie starb während einer Tracheotomie, die wegen eines hochgradigen Erstickungsanfalles vorgenommen wurde. — Anhaltspunkte, Vermutungen, dass auch andere Verwandte dieser Patientin skleromkrank gewesen seien, ergeben, dass auch die Schwester der Mutter an denselben Beschwerden gelitten haben soll wie diese, und auch an Erstickung gestorben sei, ebenso deren Gatte. Die noch lebende Tochter der beiden soll auch heiser sein; ein Versuch, dieselbe auf die Klinik zu bringen, scheiterte, weil das Mädchen im Begriffe ist, sich zu verheiraten. — Wir hätten also in diesem Falle einen ganzen Skleromstammbaum, der jedenfalls auf eine beiden

Schwestern gemeinsame Quelle (beide waren Sloveninnen) zurückzuführen wäre:

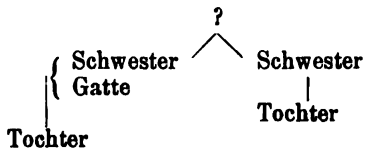

Der zweite Fall bezieht sich auf den Fall 19. Er betrifft eine Sklerom-erkrankung bei Ehegatten. Die Frau stand mit Sklerom der äusseren Nase in Behandlung der Klinik. Der Gatte litt an Hustenreiz, Heiserkeit und Atembeschwerden. Eine solche Konstatierung von Sklerom bei Ehegatten wäre von der grössten Wichtigkeit, weil dadurch die Heredität als ätiologisches Moment ausgeschlossen werden könnte.

Für die Kontagiosität würde ferner der Umstand sprechen, dass eine aus einer skleromfreien Gegend stammende Person durch vorübergehenden Aufenthalt in einer verseuchten Gegend im Verkehr mit Skleromkranken die Krankheit akquirieren kann. Eine solche Infektion scheint bei Fall 7 vorzuliegen; der Mann, der aus Fohnsdorf in Obersteiermark stammte, war nur einmal in Untersteiermark (Marburg) anlässlich einer Waffenübung und es könnte wohl möglich sein, dass er sich dort das Leiden geholt hat.

Zweifellos Sicheres wissen wir über die Kontagiosität des Skleroms allerdings nicht; Niemand kann mit Sicherheit die Person angeben, von welcher er angesteckt wurde. Die Ursache hierfür liegt aber vor allem in der ausserordentlichen Chronizität des ganzen Prozesses, ferner darin, dass die Krankheit lange Zeit völlig latent bleiben kann, so dass es nicht möglich ist, den Beginn der Erkrankung festzustellen, ebensowenig wie wir über die Dauer des eventuellen Inkubationsstadiums auch nur annähernd orientiert sind, so dass eine Feststellung des Zusammenhanges der Fälle unmöglich gemacht wird.

Jedenfalls ist die Kontagiosität eine sehr geringe. Dass davon alle Aerzte, auch die Spezialisten, überzeugt sind, dafür spricht schon der Umstand, dass die Skleromkranken auf keiner Klinik von den anderen Kranken isoliert werden, sondern in denselben Zimmern wie alle übrigen und neben denselben liegen. Trotzdem wurde noch nie eine Spitalsinfektion beobachtet. Es ist sogar vorgekommen, dass eine mit Larynxsklerom behaftete Kranke nach ihrer Behandlung und Besserung ihres Zustandes im Spitale als Krankenwärterin verblieb; sie schlief mit mehreren anderen Personen in demselben Raume und man hat nicht gehört, dass eine derselben an Sklerom erkrankt wäre.

Die Kontagiosität wird also nur unter bestimmten Bedingungen praktisch vorhanden sein; dass zu diesen vor allem die elenden hygienischen Lebensverhältnisse gehören, in welchen die unterste Volksschicht lebt, ist nicht zu verkennen. Und da darf es nicht Wunder nehmen, dass gerade die dienende ländliche Bevölkerung, das agrikolare

Proletariat, fast ausnahmslos befallen wird, denn diese lebt unter den denkbar ungünstigsten Verhältnissen.

Unter der Arbeitsbevölkerung der Grossstadt kommt das Sklerom nicht vor. Es sind zwar Fälle aus Berlin, Petersburg und Wien beschrieben worden, aber das sind jedenfalls nur Ausnahmen und sie bedeuten nichts gegen die grosse Zahl der anderen. Ich halte diese Tatsache für begreiflich, denn es ist ja ganz gewiss, dass die städtische Bevölkerung, auch die der ärmsten Klasse, noch immer viel günstiger lebt, wie die dienende Klasse der Landbevölkerung, ebenso wie auch der städtische industrielle Arbeiter sowohl an Intelligenz, Bildung und auch an Reinlichkeit seinen ländlichen Kollegen bedeutend übertrifft. Es ist gewiss kein Zufall, dass das Sklerom gerade dort am dichtesten vorkommt, wo das Proletariat unter bekannt traurigen Verhältnissen lebt, das ist in Galizien und in Russisch-Polen.

Die besitzende Klasse ist gegen das Sklerom fast immun. Bisher wurde in der Literatur ein Dr. F. K. zitiert, der von Morelli beobachtet wurde; ich kann einen zweiten neuen aus der wohlhabenden Klasse stammenden Fall hinzufügen (Fall 19). Die betreffende Patientin wurde schon vor 30 Jahren hierorts von Spezialärzten privatim behandelt und lag später auf einem Klassenzimmer der chirurgischen Klinik. Es ist dies die Frau, deren Gatte wahrscheinlich auch an Sklerom litt. Die sechs Kinder der Ehegatten sind vollkommen gesund.

Der letztere Umstand ist ebenfalls beachtenswert, denn er beweist auch, dass die Kontagiosität des Skleroms keineswegs sehr gross sein kann. Es darf aber nicht verschwiegen bleiben, dass einzelne Autoren dem Sklerom die Kontagiosität vollkommen absprechen. Der für diese Behauptung ins Treffen geführte Grund, dass nämlich die experimentelle Uebertragung auf das Tier misslungen ist, entbehrt der Beweiskraft, weil bekanntlich die Tiere gegen verschiedene für den Menschen infektiöse Prozesse immun sind. Die positiven Resultate, welche Stepanow erhielt, indem er Meerschweinchen Rhinosklerombazillen in die vordere Augenkammer injizierte, worauf Knötchen entstanden, die histologisch Mikulicz'sche Zellen enthielten, stehen vereinzelt da und werden bezweifelt. Ein Versuch der Uebertragung auf Menschen ist in erfolgversprechender Weise noch nicht gemacht worden.

Wie oben ausgeführt wurde, wird das Sklerom nur unter gewissen Bedingungen übertragbar sein, geradeso wie die Lepra, an deren Kontagiosität auch aus denselben Gründen gezweifelt wurde, bis es Arning gelang, durch Impfung auf einen Menschen die Uebertragbarkeit zu erweisen.

Inbezug auf die Art und Weise, wie die Uebertragung vor sich geht, sind verschiedene Möglichkeiten vorhanden. Da sich die Infektionserreger in dem Sekret der Luftwege finden, so ist es ziemlich sicher, dass mit diesem die Krankheit übertragen wird. Das Kontagium ist also ein fixes, so wie bei der Lues, bei dem Trachom etc., im Gegensatze zu dem bei

den akuten Exanthemen angenommenen flüchtigen Kontagium. Eine Uebertragung könnte nun auf direktem oder indirektem Wege entstehen. Direkt wohl durch Anhusten sowie durch Berührung, indirekt mittels Gegenständen, so vor allem durch Benutzung derselben Taschentücher, Handtücher, Waschwässer etc.

Wenn ich nun das Gesagte resumiere, kann ich wohl mit Recht folgenden Behauptungen zustimmen:

1. Das Sklerom ist ein durch spezifische Bakterien hervorgerufener infektiöser Prozess.

2. Das Sklerom ist unter bestimmten Verhältnissen übertragbar, kontagiös.

Es entsteht nun die Frage, welche **Massregeln zur Bekämpfung der Krankheit,** die bis jetzt als unheilbar anzusehen ist, vorzuschlagen wären.

In dieser Richtung brauchte man sich nur an ein Beispiel zu halten, das bei Bekämpfung der Lepra gegeben worden ist, derjenigen Krankheit, die in vielen Beziehungen Aehnlichkeit mit dem Sklerom aufweist, so vor allem hinsichtlich der Infektiosität. Denn obwohl auch hier ein Bazillus gefunden wird, der als spezifisch angesehen werden muss, wurde doch die Kontagiosität der Lepra bestritten und dieselbe als hereditäre Erkrankung erklärt, namentlich deshalb, weil die experimentelle Uebertragung versagt hatte, bis Arning an einem zum Tode verurteilten Verbrecher die Möglichkeit der Uebertragung nachwies. Mehr als dieser Umstand haben die Erfolge der Massregeln zur Bekämpfung der Lepra deren Kontagiosität erwiesen.

Der Erste, der solche Vorschläge zur Bekämpfung des Skleroms machte, war Streit. Diese bestanden wesentlich in Folgendem:

1. Anzeigepflicht der Erkrankung.

2. Isolierung der Kranken.

Dass die Anzeigepflicht von der grössten Wichtigkeit wäre, kann nicht geleugnet werden. Man würde vor allem dadurch genaue Angaben über die Ausbreitung der Krankheit gewinnen und durch die mit der Anzeigepflicht zu verbindende fortwährende sanitätspolizeiliche Ueberwachung (H. v. Schrötter) der Kranken die Beziehungen der Fälle zu einander, die Verhältnisse der Kontagiosität, Heredität u. s. w. klarstellen können, was die Klinik nie imstande sein wird, denn sie verliert die Fälle nach kurzer Behandlung aus dem Auge und nur der Behörde ist es möglich, diese Patienten ständig zu überwachen. Mit der Registrierung der Fälle allein wäre nichts getan. Wichtig ist es, die Kranken unter eine Art Polizeiaufsicht zu stellen, sie und ihre Angehörigen von Zeit zu Zeit zu untersuchen, um eventuelle Infektionen der Umgebung sofort feststellen zu können. Man müsste den Patienten sowie seine Angehörigen aufmerksam machen, dass die Krankheit übertragbar ist und ihnen die Massregeln angeben, durch die sie sich gegen die Krankheit schützen können. Man

wird sie warnen, dieselben Taschentücher etc. zu benutzen, den Schlafraum mit den Kranken zu teilen und überhaupt auf eine Isolierung der Kranken innerhalb der Familie hinwirken. Wenn es sich aber um Angehörige der dienenden Klasse handelt, die sich in fremdem Hause in Stellung befinden und die durch ihre Dienstgeber infolge dieser Aufklärungen entlassen würden, müsste die Aufnahme in eine geeignete Anstalt vorgesehen werden, wie später noch ausgeführt werden wird.

Aber um wie viel schwieriger sind diese Massregeln beim Sklerom durchzuführen, als bei der Lepra. Hier sind die Krankheitserscheinungen meistens schon so deutlich als leprõse zu erkennen, dass schon der Laie die Diagnose stellen kann, bei Sklerom ist es so schwierig, die sichere Diagnose zu stellen, dass selten von praktischen Aerzten Patienten mit der richtigen Diagnose auf die Klinik geschickt werden. Allerdings wird das Sklerom der äusseren Nase heute nicht mehr zu verkennen sein, weil man seit Hebra dieses Krankheitsbild genau kennt, während früher auch diese Form der Krankheit nicht als etwas spezifisches erkannt wurde, wie eingangs erwähnt. Diese Fälle sind aber relativ selten, denn sie betragen z. B. nach unserer Statistik nur 4 pCt. der Gesamtsumme. Das Sklerom des Naseninneren und des Nasenrachenraumes sowie des Larynx ist eine Domäne des Spezialisten geblieben. Denn nur der mit den speziellen Untersuchungsmethoden vollkommen vertraute und geübte Arzt wird imstande sein, die Diagnose zu stellen. Aber gegenwärtig kann auch nach der neuen Studienordnung in Oesterreich im allgemeinen nicht das Verlangen gestellt werden, dass der praktische Arzt bei jedem Fall die sichere Diagnose feststelle. Gerber schlägt in seiner neuesten Publikation, die in der Sammlung klinischer Vorträge erschienen ist, vor, die Aerzte sollen aufgefordert werden, sich mit dem Krankheitsbilde vertraut zu machen, die Erscheinungsformen zu studieren, und er gibt ein diagnostisches Schema an, welches in kurzer Form die wichtigsten Erkennungszeichen des Skleroms enthält.

Diese Schwierigkeiten einer Durchführung der Anzeigepflicht haben sich auch schon in Preussen gezeigt, wo auf Veranlassung Gerber's durch das preussische Ministerium an alle Aerzte der Skleromdistrikte die Aufforderung erging, etwaige zur Beobachtung gekommene Fälle von Sklerom zu melden, worauf alle Aerzte in verneinendem Sinne antworteten. Trotzdem konnte Streit auf einer kurz darauf unternommenen Reise in das Skleromgebiet gleich mehrere bis dahin unbekannte Fälle konstatieren. Mehr Erfolg verspreche ich mir auch hier in Steiermark nicht, denn das hiesse Unmögliches verlangen. Man müsste vor allem diese ärztlichen Kreise auf das Vorkommen von Sklerom in ihrem Gebiete aufmerksam machen[1]), sie auffordern, in jedem Falle, wo sie Verdacht auf Sklerom schöpfen, diese Fälle einer geeigneten Anstalt zur Untersuchung zu überweisen. Ein solcher Verdacht wird sich überall dort ergeben, wo chro-

1) In den klinischen Vorlesungen geschah dies hier bisher stets.

nische Heiserkeit in Verbindung mit Atembeschwerden bei fehlender Erkrankung der Lunge, bei Fehlen der Zeichen einer floriden oder latenten luetischen Infektion besteht. Da das Sklerom junge, meist blühend aussehende, kräftige Personen befällt, so wird ja meist schon dadurch tuberkulöse Infektion unwahrscheinlich sein. Wird nun bei der Laryngoskopie ein eitriger Katarrh, Wucherungen an der Hinterfläche der Epiglottis, an den Taschenbändern oder subglottischen Wülsten gesehen, ohne dass irgendwo Geschwürsbildung zu konstatieren wäre, so kann man schon mit ziemlicher Sicherheit Sklerom diagnostizieren. Das Sklerom der Nase wird sich subjektiv durch Verstopfung derselben verraten und wird durch rote Infiltrate, die dem Nasenboden aufliegen und sich nach den Seiten auf die untere Muschel und das Septum fortsetzen, bei bestehendem eitrigen Katarrh gekennzeichnet. — Die Rhinoscopia posterior wird Veränderungen der Tubenwülste, namentlich kulissenartiges Vorspringen seitlicher Falten erkennen lassen.

Eine weitere Möglichkeit, die Skleromfälle zu konstatieren, wäre die, das verseuchte Gebiet von einem hierzu behördlich beauftragten Arzt, der fachärztliche Ausbildung besitzen müsste, bereisen und systematisch die Bevölkerung untersuchen zu lassen. Ein wichtiger Behelf wäre in diesem Falle schon durch die klinische Statistik gegeben, die jedenfalls den Wegweiser machen würde, wohin sich diese Untersuchungen zu wenden hätten. An der Hand unserer Karte müssten derartige Nachforschungen sicher von Erfolg begleitet sein. Das Beste wäre allerdings, wenn man nach dem Vorschlage H. v. Schrötter's den klinischen Patienten einfach nachreisen würde. Immerhin würden sich Mittel und Wege finden lassen, um diese keineswegs unüberwindlichen Hindernisse zu beseitigen, und mit der Durchführung dieser Massregeln allein wäre bereits viel getan, sowohl für die Klarstellung als auch für die Bekämpfung der Krankheit.

Erst in zweiter Linie käme dann die Isolierung derjenigen Kranken in Betracht, welche derartige Erscheinungen aufweisen, dass sie für ihre Umgebung als besonders gefährlich bezeichnet werden müssen. Da es sich hier um einen chronisch verlaufenden Prozess handelt, müsste sich eine solche Isolierung auf Jahre und Jahre erstrecken. Wie will man nun den Kranken veranlassen, eine solche Gefangenschaft jahrelang zu ertragen? Ein Gesetz kann den Kranken hierzu nicht zwingen. Sowie im deutschen Lepraheim und in den norwegischen Leprahäusern könnte der Eintritt in ein Skleromheim nur freiwillig erfolgen und es müsste dem Kranken die vollständige Freiheit gewahrt bleiben bis auf Erfüllung gewisser sanitärer Bestimmungen, die ihm zur Pflicht gemacht werden müsste. Aber trotzdem würde es viel schwerer fallen, einen Skleromkranken, der sich eigentlich nicht schwer krank fühlt und der in vielen Fällen seiner Arbeit nachgehen kann, zu veranlassen, dass er sich in die Anstalt aufnehmen lasse, als einen Leprösen, der schon deswegen, weil er von den Menschen seiner Krankheit wegen gemieden wird und als Aussätziger stigmatisiert ist, das sorgenlose Dasein im Lepraheim der Freiheit vorzieht. Letztere wird aber

auch in diesen Anstalten fast gar nicht eingeschränkt, da die Kranken ausgehen, Besuche empfangen können etc., da man ja überzeugt ist, dass die Lepra unter günstigen hygienischen Verhältnissen nicht übertragbar ist.

Nach den obigen Auseinandersetzungen über die Kontagiosität des Skleroms gilt dasselbe von dieser Erkrankung. Es würde auch hier genügen, die Kranken unter günstige hygienische Bedingungen zu bringen, und ebensowenig, wie eine Spitalsinfektion je beobachtet wurde, würde auch von diesen so untergebrachten Fällen je eine Infektion der Aussenstehenden vorkommen; man müsste also einerseits den Kranken das Leben in der Anstalt möglichst angenehm machen, ihnen vollkommene Freiheit lassen und andererseits durch Aufklärung der Bevölkerung von dieser Seite einen Druck hervorrufen, der die Kranken bestimmen würde, sich in eine solche Anstalt aufnehmen zu lassen.

Was die Anstalt selbst anlangt, so wäre es wohl aus vielen Gründen am besten, dieselbe im Anschluss an die Landeskrankenhäuser oder Kliniken zu errichten.

Wenn man also auf diese Weise vorgehen würde, dass man durch genaue, behördlicherseits vorgenommene Nachforschungen alle bestehenden Skleromfälle feststellt und unter diesen alle diejenigen, welche floride Prozesse aufweisen, isoliert, so könnte man wohl mit Sicherheit erwarten, dass das Sklerom nach Ablauf einer Generationsperiode erlöschen würde, wenn nicht noch ein wichtiger Punkt in Betracht käme, dessen Besprechung ich bisher unterlassen habe, es ist dies die Gefahr der neuerlichen Einschleppung des Skleroms nach Steiermark. Denn es ist sehr wahrscheinlich, dass das Sklerom aus den Ländern der ungarischen Krone nach Steiermark eingeschleppt wurde.

Dafür spricht namentlich die Art der Verbreitung der Krankheit in Steiermark. Aus der Karte ist ersichtlich, dass das steierische Skleromgebiet sich über die östliche Grenze hinüber auf ungarisches Gebiet fortsetzt, dass es also mit dem ungarischen Skleromgebiet kontinuierlich zusammenhängt. Ferner ist es, wie eingangs erwähnt wurde, auffallend, dass die Skleromorte sich meist an den von Ungarn nach Steiermark führenden grossen Strassenzügen finden, die sich im Anschluss an die grossen Ströme des Landes hinziehen, sie zeigen also gewissermassen den Weg an, auf welchem die Einschleppung erfolgte.

Da wir überdies durch Rónа wissen, dass das Sklerom in Ungarn häufig ist, stehen wir vor der Gewissheit, dass die erwähnten Massregeln, die hier in Steiermark zur Durchführung gelangen würden, nicht zum Ziele führen könnten, da eine weitere Einschleppung zu erwarten wäre.

Hier kann ich nun wieder auf die Verhältnisse in Ostpreussen vergleichend hinweisen. Dort verdankt das Sklerom seine Entstehung einer Einschleppung aus Russland (Gerber, Streit). Während nun dort der Verkehr, obwohl ein reger, doch immerhin ein beschränkter ist, da dort zwei fremde Staaten aneinander grenzen, ist der Verkehr zwischen Oesterreich und Ungarn fast gar keiner Kontrolle unterworfen, so dass hier die

Verhältnisse eigentlich noch ungünstiger liegen. Die vorgeschlagenen Massregeln würden deshalb nur dann Erfolg haben, wenn sie auch in Ungarn durchgeführt würden.

„Deutschland, Oesterreich und Russland scheinen in Hinsicht auf das Sklerom berufen, eine Art Dreibund zu bilden, der sich selbst und damit auch das westliche Europa gegen diesen langsam schleichenden, heimtückischen Feind schützt" (Gerber).

Bisher hat nur Deutschland Massregeln gegen das Sklerom ergriffen. Hoffen wir, dass es gelingen wird, auch bei uns Aehnliches zu erreichen, damit die prophetischen Worte Streit's sich nicht bewahrheiten, dass das Sklerom, welches eine noch verhältnismässig jugendliche Erkrankung darstellt, sich im Siegeszuge über Europa ausbreiten wird.

Zum Schlusse erfülle ich die angenehme Pflicht, meinem hochverehrten Chef, Herrn Prof. Habermann, für die Ueberlassung des von ihm seit Jahren gesammelten klinischen Materials den ergebensten Dank auszusprechen.

Literaturverzeichnis.

Baurowicz, Das Sklerom auf Grund der Beobachtung von 100 Fällen. Archiv f. Laryngol. 1900. Bd. 10. H. 3.

Dor, L., Rhinosclérome chez l'homme et maladie du reniflement chez le porc. Lyon médical. 7. August 1900.

Ganghofner, Ueber die chronisch stenosierende Entzündung der Kehlkopf- und Luftröhrenschleimhaut. Zeitschrift f. Heilkunde. 1881. Heft 5 u. 6.

Gerber, Ueber das Sklerom, insbesondere in Ostpreussen. Archiv f. Laryngol. 1900. Bd. X.

Gerber, Das Sklerom in russischen und deutschen Gebieten. Volkmann's Samml. klin. Vortr. 1905.

Hebra, Ueber ein eigentümliches Neugebilde an der Nase. Wiener med. Wochenschrift. 1870. No. 1.

v. Marschalkó, Zur Histologie des Rhinoskleroms. Archiv f. Dermatol. und Syphilis. Bd. LIII u. Bd. LIV.

Pieniazek in Heymann's Handbuch der Laryngologie.

Róna, S., Das Vorkommen u. d. Verbreitung des Rhinoskleroms in Ungarn etc. Archiv f. Dermatol. u. Syphilis. Bd. 49.

v. Schrötter, H., Bedeutung eines systematischen Studiums des Skleroms. Klin. Jahrb. 1901. VII. (Daselbst genaue u. vollständige Literaturangaben bis 1901.)

Sécretan, Le rhinosclérom en Suisse. Annales des maladies de l'oreille etc. 1894. No. 7.

Streit, Ueber das Vorkommen des Skleroms in Deutschland. Archiv f. Laryngol. 1903. Bd. XIV. 2.

Streit, Histologisch-klinische Beiträge zum Sklerom. Archiv f. Laryngol. 1904. Bd. XVI.

Wolkowitsch, Das Rhinosklerom. Eine klinische Studie. Archiv f. klin. Chir. Bd. 38. 1888.

XXXVI.

Die Behandlung der Ozaena mittels Paraffininjektionen.

Von

Dr. med. **Albert Blau** (Görlitz).

Seit Gersuny[1]) den genialen Gedanken zuerst in die Tat umsetzte, das Paraffin zur Herstellung von Prothesen zu benutzen, sind eine grössere Zahl von Arbeiten erschienen, in denen über die Anwendung dieses Mittels bei der Ozaena berichtet wird. Das Mass des Lobes dieser Behandlungsweise ist im allgemeinen so gross, dass es fast verwunderlich erscheinen könnte, warum denn nicht jeder Nasenarzt mit beiden Händen danach greift bei einer Krankheit, die so relativ häufig ist und so abscheuliche Erscheinungen macht.

Von vornherein darf ich mein Erstaunen nicht zurückhalten, dass trotz des immerhin kurzen Zeitraumes, über den sich die Anwendung des Paraffins erstreckt, so hohe Zahlen behandelter Fälle bezw. angeblicher Heilungen von den Einzelnen berichtet werden. Vielleicht sind hier vielfach doch auch Fälle von Rhinitis atrophicans non foetida mit einbezogen worden.

Wollen wir über die Heilung eines Leidens, wie es zum letzten Ende die Ozaena ist, wirklich präzise Behauptungen aufstellen, so müssen wir von vornherein sagen, dass es vorerst nur gestattet ist, von einer Heilung im relativen Sinne zu sprechen. Wir dürfen nur von der Beeinflussung bezw. Behebung einzelner, bezw. mehrerer Symptome reden, da die Aetiologie der Ozaena trotz ihrer vielen Theorien doch nicht als feststehend gelten kann.

Eine grössere Zahl der mitgeteilten Fälle weist nur eine kurze Beobachtungsfrist auf, während bei einer anderen grossen Zahl weder die Zeit der Beobachtung noch der Behandlung überhaupt erwähnt wurde. Es dürfte nun von Interesse für die Beurteilung der ganzen Methode sein, über den Befund einiger 1—2½ Jahre nach beendigter Behandlung noch wiederholt kontrollierter Kranken zu berichten.

Ich möchte im Folgenden über zehn derartige Kranke Mitteilungen machen. Gleich vorweg will ich nehmen, dass die Zahl der von mir mit

1) Zeitschrift f. Heilkunde. 1900. Bd. 1. H. 9.

Paraffininjektion behandelten Ozaenakranken eine weit grössere ist, sich besonders im Laufe des letzten Jahres wesentlich vermehrt hat, dass ich aber nur diejenigen Fälle in den Bereich meiner Mitteilungen ziehe, welche ich mindestens ein Jahr nach vollendeter Behandlung wieder zu sehen und zu beobachten Gelegenheit hatte.

1. Albert N., 25 Jahre alt, leidet seit Jahren an verstopfter Nase und ausserordentlich reichlicher Absonderung aus beiden Nasenseiten, welche von der Umgebung als so widerlich riechend empfunden wird, dass Patient, welcher Kaufmann ist, bisher keine länger dauernde Beschäftigung finden konnte. Es besteht bei seinem Erscheinen am 16. Februar 1903 eine typische Ozaena nasi, pharyngis et laryngis. Beide Nasenseiten, der Nasenrachen, der Kehldeckel sind mit stinkenden, grünlich-gelben bezw. grünlich-braunen Borken bedeckt. Die hintere Pharynxwand trocken. Die Stimmlippen injiziert, trocken und rauh. An der Hinterwand des Kehlkopfes ebenfalls übelriechende, stecknadelkopf- bis erbsengrosse Borken. Nach Entfernung der Borken in der Nase zeigt sich beiderseits untere und mittlere Muschel bis auf schmale Leisten geschwunden. Es wurde wiederholt Paraffin, das einen Schmelzpunkt von 45° C. hatte — jedesmal etwa $^1/_2$ ccm — injiziert und zwar wurde beiderseits die Nasenscheidewand aufgespritzt, ebenso beide unteren Muscheln. In letztere wurde jedoch bei jeder Injektion 1 bis $1\,^1/_2$ ccm Paraffin injiziert, und zwar, vom hinteren Ende beginnend, nach vorn, bis die ganzen Muscheln ihr Volumen erheblich vergrössert hatten. Bei den Injektionen in das Septum wurde derart verfahren, dass je drei Reihen nebeneinander liegender erbsen- bis linsengrosser Erhebungen gebildet wurden, welche nachmals fast alle miteinander konfluierten. Anfänglich gelangen die Einspritzungen in die Muscheln nur unter grossen Schwierigkeiten, da bei der dünnen Schleimhaut das Paraffin durch Aufspringen derselben wieder teilweise entleert wurde. Nach jedesmaliger Injektion war die Absonderung der betreffenden Nasenseite erheblich reichlicher, flüssiger und schleimiger, so dass es nach ungefähr 24 Stunden nicht mehr zu jener oben beschriebenen Borkenbildung kam. Gleichzeitig damit wurde auch der üble Geruch der Ausscheidung aus der gerade behandelten Seite wesentlich geringer und war bei fortschreitender Behandlung garnicht mehr vorhanden. Die Absonderung unterschied sich in ihrem Aussehen nicht von jener in den späteren Stadien eines akuten Schnupfens. Nach Verlauf einiger Tage stellten sich dann wieder die stinkenden Borken ein, jedoch in stets verminderter Menge, um nach Ablauf der Behandlung völlig zu sistieren. Zu dieser Zeit zeigte sich nur noch eine kleine, meist nur im vorderen Teile des Septums und hier und da am Nasenboden liegende, nicht riechende, durch Schneuzen leicht entfernbare Borke. Auch die Borkenbildung im Nasenrachen und Kehlkopf hörte völlig auf bis auf einige der bestehenden Pharyngitis sicca entsprechende, nicht riechende, flache Börkchen.

Derselbe Zustand zeigte sich auch noch bei allen im Laufe der Jahre vorgenommenen Kontrollen, das letzte Mal im September 1905. Nur im Februar 1904 musste auf der rechten Seite die untere Muschel und auch der untere Teil der Nasenscheidewand noch einmal mittels drei Injektionen behandelt werden, weil sich hier wieder eine geringe, übelriechende Borkenbildung eingestellt hatte. Auch das Volumen der unteren Muschel hatte sich hier wieder verringert. Patient befindet sich seit der ersten Behandlung auf derselben Stelle, im kaufmännischen Bureau, ohne dass seine Umgebung sich je über üblen Geruch, von seiner Nase ausgehend, beklagt hätte.

2. Frau M., 28 Jahre alt, stellte sich im Juni 1903 vor. Von Kindheit an übelriechender Ausfluss und Borken in der Nase, die oft verstopft ist. Patientin ist wegen ihres Leidens seit Jahren mit Spülungen ohne Erfolg behandelt worden. Untere Muscheln bis auf schmale Leisten vollständig atrophisch, mittlere Muscheln zeigen beginnende Atrophie. In der Zeit von Juli bis Oktober 1903 wurde Patientin mittels wiederholter Paraffininjektionen in beide unteren Muscheln und in die Nasenscheidewand behandelt. Es tritt eine solche Verengerung der vorher abnorm weiten Nase ein, dass man beim Hineinschauen den Eindruck einer völlig normalen Nase empfängt. Danach bleibt die Nase völlig frei von jedem üblen Geruch und jeder Borkenbildung, wird vierteljährlich kontrolliert, zuletzt im März 1906. Befund der gleiche wie nach Beendigung der Behandlung.

3. Anna W., 15 Jahre alt, von September bis November 1903 in Behandlung wegen typischer Ozaena nasi beiderseits. Trotzdem genau in derselben Weise verfahren wurde wie in den Fällen 1 und 2 und auch objektiv eine völlige Volumen-Wiederherstellung beider unterer Muscheln erfolgte, die mittleren Muscheln kaum affiziert waren und unter die Schleimhaut der Nasenscheidewand sich besonders leicht injizieren liess, wurde das Leiden in keiner Weise beeinflusst, weder die Borkenbildung noch der üble Geruch erlitten eine Beeinträchtigung. Dagegen traten die in Fall 1 beschriebenen Erscheinungen nach 24 Stunden auch hier ein: wässerig-schleimige Sekretion, völlig geruchlos; nach einigen Tagen trat der alte Zustand wieder ein und ist auch heute noch vorhanden.

4. Ida F., 12 Jahre alt, Oktober 1904 typische Ozaena, jedoch ist in diesem Falle die Atrophie noch nicht sehr weit vorgeschritten. Die Borkenbildung erstreckt sich in erster Linie links auf die untere und mittlere Muschel, rechts fast ausschliesslich auf die untere Muschel. Durch wiederholte Paraffininjektion in die unteren Muscheln beiderseits wird das Volumen derselben so vermehrt, dass man den Eindruck von mässig geschwellten Muscheln empfängt.

Trotzdem gelingt es auch nicht, mit Ausnahme der ersten 24 Stunden nach der Injektion, die Menge der Borkenbildungen und den Geruch zu beeinflussen. Patientin wird vierteljährlich kontrolliert, zuletzt Oktober 1905.

5. Frl. R., 24 Jahre alt, Juni 1904. Hochgradige Atrophie links, untere Muscheln nur noch andeutungsweise, mittlere stark geschrumpft zu erkennen. Rechts mässige Atrophie, beide Nasenseiten erfüllt mit stinkenden Borken. Hypertrophie der Rachenmandel. Uebelriechende Borken bedecken die ganze hintere Rachenwand. Es wird zunächst die grosse Rachenmandel entfernt, in deren Krypten zahlreiche übel duftende Mandelpfröpfe vorhanden sind. Durch eine grössere Zahl von Paraffininjektionen in die Nasenscheidewand, beide unteren Muscheln und die linke mittlere Muschel tritt ein völliges Aufhören jeglicher Borkenbildung und jeglichen Geruches ein. Patientin wird Februar 1906 zum letzten Male kontrolliert und zeigt den Befund wie am Ende der Behandlung.

6. Herr St., ca. 35 Jahre alt, Dezember 1903 Deviatio septi rechts, stinkende Borken in beiden Nasenhälften und im Nasenrachen. Untere Muschel rechts und links stark atrophisch mit gefalteter Schleimhaut. Hintere Pharynxwand trocken, Stimmlippen injiziert, trocken, hintere Larynxwand verdickt.

Die Deviation wurde operativ beseitigt und in beide unteren Muscheln und unter die Nasenscheidewand links wiederholt Paraffin injiziert. Auf diese Weise wird die Borkenbildung ausserordentlich vermindert und der Geruch zu völligem Verschwinden gebracht. Letzte Kontrolle $1\frac{1}{2}$ Jahre nach beendeter Behandlung.

7. Frl. Z., 45 Jahre alt, Sommer 1903. Beide Nasenseiten mit stinkenden Borken völlig austapeziert. Ebenso der Nasen-Rachen. Nach Entfernung der Borken untere und mittlere Muscheln stark atrophisch, Schleimhaut gefaltet. Linksseitiges Oberkieferhöhlenempyem. Eröffnung von der Alveole aus. Nach acht Wochen Ausheilung. Borkenbildung und Geruch unvermindert. Paraffininjektionen in die unteren Muscheln und Septum beiderseits. Danach Verschwinden des Fötors und nur geringe Borkenbildung in der Nase. Letzte Kontrolle Sommer 1905 mit gleichem Befund.

8. Frl. St., 18 Jahre alt, November 1904 typische Ozaena mit stinkenden Borken und atrophischen unteren Muscheln beiderseits. Die mittleren Muscheln zeigen beginnenden Schwund, die Borkenbildung sitzt vornehmlich in dem unteren Nasengange zwischen unterer Muschel und Septum und im mittleren Nasengange. Durch Paraffininjektion in die Nasenscheidewand und die unteren Muscheln wird Borkenbildung und übler Geruch völlig aufgehoben. Die Muscheln erhalten gegenüber ihrem früheren, runzlichen und blassen Aussehen normal rote Farbe und eine der normalen ähnliche glatte Gestalt. Dieser Zustand ist auch Anfang Februar 1906 noch völlig unverändert erhalten.

9. Herr Th., 25 Jahre alt, Kaufmann, Oktober 1904. Beide Nasenseiten mit stinkenden Borken völlig austapeziert, Crista et deviatio septi nach rechts. Nach Entfernung der Borken Eiter im mittleren Nasengang links. Empyem der linken Oberkieferhöhle. Aufbohrung derselben, Ausspülungen, nach 6 Wochen Heilung. Nach Beseitigung des Empyems ist die Quantität der Borken und der üble Geruch absolut nicht verändert. Untere und mittlere Muscheln beiderseits sind so stark atrophisch, dass die unteren Muscheln nur noch als ganz schmale, runzelige, blasse Leisten erscheinen, während die mittleren Muscheln etwa noch das doppelte Volumen als die unteren zeigen. Die Crista septi rechts wird submucös seitlich entfernt. Durch Paraffininjektionen in die Scheidewand, die unteren und mittleren Muscheln wird ein solcher Zustand erzielt, dass bis auf ganz geringe stecknadelkopfgrosse Borkenbildung im vorderen Teil der Nasenscheidewand der linken Seite, die Nase dauernd völlig frei von Borken und üblem Geruch ist. Zirka ein Jahr nach der Behandlung, Ende Februar 1906, ist dieser günstige Zustand noch unverändert.

10. Frl. B., 18 Jahre alt, Anfang März 1905 übelriechende Borken in der linken Nasenseite und im Nasenrachen. Hypertrophie des hinteren Endes der unteren Muschel rechts, Abtragung derselben. Das Volumen der unteren Muschel links erreicht nicht ganz die Hälfte desjenigen der rechten unteren Muschel. Paraffininjektion in die linke untere Muschel, völliges Verschwinden der Borken und des Geruches. Letzte Kontrolle nach ca. einem Jahre, März 1906. Der durch die Behandlung erzielte Erfolg unverändert.

Die Technik der Paraffininjektion habe ich in der Krankengeschichte des Falles 1 näher ausgeführt, sie wurde in gleicher Weise bei allen anderen Fällen beobachtet. Ich möchte nur hinzufügen, dass die Zahl der Paraffininjektionen sehr schwankte, und dass diese Schwankungen ihren Grund darin hatten, dass einesteils nur unter die Schleimhaut der unteren und mittleren Muscheln bezw. dieser und unter die Schleimhaut der Nasenscheidewand, und zwar ihrer ganzen Fläche, in einigen Fällen nur unter den unteren Abschnitt derselben Paraffin injiziert wurde. Unter jede ganze Septumfläche wurden gewöhnlich 9—12 Injektionen gemacht.

Unter die Schleimhaut des Septums wurde Paraffin in allen denjenigen Fällen injiziert, in welchen die Injektion unter die Schleimhaut der Muscheln nicht genügte, um den abnorm weiten Nasenrachenraum genügend zu verengen, und in den Fällen, bei welchen die Schleimhaut der Scheidenwand besonders stark mit übelriechenden Borken bedeckt war.

Es wurde stets ein Paraffin vom Schmelzpunkte 45° C. benutzt. Der Versuch mit härterem Paraffin, wie dies Eckstein[1]) angegeben, wurde aufgegeben, einmal, weil besonders bei den Injektionen in den hinteren und oberen Teil der Nasenscheidewand das Paraffin in den dazu erforderlichen längeren Kanülen vorzeitig erstarrte. Ausserdem passierte es bei der in höheren Graden der Atrophie so ausserordentlich leicht zerreisslichen Muschelschleimhaut häufig, dass selbst bei Injektionen ganz geringer Mengen das Paraffin auf einer der Injektionsstelle naheliegenden Stelle die Schleimhaut zum Bersten brachte und so wieder herausdrang. Davon abgesehen habe ich unter mehreren Hundert einzelner Paraffininjektionen unter die Nasenschleimhaut niemals auch nur den leisesten Zwischenfall beobachtet, obwohl ich stets nur Paraffin vom Schmelzpunkt 45° C. benutzte. Ich will aber hier auch gleich beifügen, dass ich bei Prothesen der Sattelnase ebenfalls stets ein Paraffin vom Schmelzpunkt 52—60° C. verwendet habe.

Zu den Injektionen wurde anfänglich die von Eckstein angegebene Spritze benutzt. Die Injektionen gestalteten sich mir noch wesentlich einfacher und leichter bei Verwendung der von Hajek angegebenen, von Reiner-Wien hergestellten Spritze. Einmal erkaltete das Paraffin in diesen etwas weiteren Kanülen bezw. in dieser ganz aus Metall gearbeiteten Spritze nicht so schnell, sodann sind die Kanülen vermöge ihrer nach vorn zu grösseren Verjüngung bequemer unter die Schleimhaut einzustechen. In allerletzter Zeit habe ich ebenfalls, noch vor der Veröffentlichung durch Onodi[2]), die von ihm angegebene und in diesem Bande dieses Archivs beschriebene Spritze verwandt, welche es ermöglicht, das Paraffin in bereits erkaltetem Zustande zu injizieren.

Unter den von uns mitgeteilten zehn Fällen befinden sich also, ganz streng genommen, fünf Fälle, bei denen bei einer Kontrolle nach mehr als einem Jahre nach beendeter Behandlung, bezw. $2^1/_4$, $1^1/_2$, $1^1/_4$ Jahren keine Spur von einer Borke oder irgend welchen üblen Geruches, ja nicht einmal eine vermehrte Sekretion nachweisbar waren. Drei Fälle zeigten eine ganz geringe Bildung durch gewöhnliches Schneuzen leicht entfernbarer, kleiner Börkchen, denen jedoch nicht der geringste Geruch anhaftete. Zwei Fälle konnten durch die Behandlung absolut nicht beeinflusst werden. Die Tatsache, dass es sich bei diesen letzten Fällen um ganz jugendliche Kranke handelte, die eine Patientin (Fall 3) war 15 Jahre alt, die andere (Fall 4) war 12 Jahre alt, erscheint mir auffallend, um so mehr, als sich auch unter den in dieser Arbeit nicht berücksichtigten Fällen

1) Deutsch. Med. Woch. 1902. No. 32.
2) Arch. f. Lar. Bd. 18. H. 1.

von Ozaena, welche ebenfalls der Paraffinbehandlung unterzogen wurden, aber nicht, bezw. noch nicht mindestens ein Jahr nach beendigter Behandlung kontrolliert werden konnten, bei denen z. T. die Behandlung erst im letzten Jahre erfolgt ist, bezw. die noch in Behandlung stehen, einige Fälle jüngerer Individuen, namentlich weiblichen Geschlechts, sich befinden, welche ebenfalls eine geringere Beeinflussung durch die Behandlung darbieten. Ich glaube zwar nicht, dass das Lebensalter als solches diesen Unterschied bedingt. Betont muss werden der geringe Grad der Atrophie gerade in diesen Fällen. Die Zahl der Fälle ist aber an sich zu gering, diesen Unterschied aufzuklären.

Die Resultate, die wir mit der Paraffinbehandlung dementsprechend erzielt haben, beweisen also auch in diesen, längere Zeit nach der Behandlung beobachteten Fällen, dass noch keine der vielen bisher angegebenen Versuche, die Ozaena zu beeinflussen, solche Erfolge hat aufweisen können, wie die Behandlung mit Paraffin.

Andererseits muss man sich dagegen wenden, wenn von Navratil[1]) und anderen der Erfolg der Paraffinbehandlungen dahin geäussert wird, dass nach derselben die Spülungen der Patienten in geringerem Umfange notwendig waren. Im Gegenteil betone ich aus einer Erfahrung von mehr als im ganzen 40 Fällen, dass Spülungen der Nase während der Behandlung und nach derselben eher einen schädigenden Einfluss ausüben. Zudem ist von Erfolg der Paraffinbehandlung nur dann zu sprechen, wenn überhaupt keine oder nur durch Schneuzen leicht entfernbare Borkenbildung und kein Geruch mehr vorhanden sind. Während der Behandlung habe ich stets mit bestem Erfolge zur Reinigung der Nase als schonendstes Mittel die Gottstein'sche Tamponade verwandt, und zwar so, dass die Spitze des Tampons in ein Gläschen mit Phenolnatriumsulforicinicum getaucht wurde. Dieses Mittel eignet sich vermöge seiner öligen Beschaffenheit vorzüglich, die Entfernung der Borken mittels Tamponade zu erleichtern und besitzt im allerhöchsten Grade die Fähigkeit, den fötiden Geruch der Ozaena für einige Zeit völlig zu beseitigen. — Nach der erfolgreichen Behandlung ist selbstverständlich auch die Tamponade ganz und gar fortzulassen.

Bei dem Versuche, durch Paraffininjektionen die Ozaena zu behandeln, gingen alle Autoren von der Voraussetzung aus, dass ein wesentliches Moment für die Entstehung der Ozaenasymptome in der abnormen Weite der Nase zu suchen sei. Schon Sänger[2]) hatte zu dem Zwecke, diese abnorme Weite zu beseitigen, kleine Bleiplättchen in den Naseneingang eingeführt und dadurch angeblich Erfolge zu erzielen vermocht.

Das Paraffin erfüllt die Bedingung der Verengerung von vornherein ja in noch höherem Grade. Inwieweit die abnorm weite Nase nun wirklich bei der Bildung der Ozaenaborken bezw. des Ozaenageruches beteiligt ist,

1) Mediz. Kl. 1906. No. 5.
2) Therapeut. Monatsschr. 1894.

dies dürfte eine gewisse Aufklärung durch die Arbeit Freese's[1]) erfahren. Freese, welcher das Ozaenasekret einer chemischen Analyse unterzog, fand, wie auch Andere[2]) vor ihm, dass dasselbe geruchlos abgesondert wird. Er konnte aber sodann feststellen, dass der Fötor von denselben Riechstoffen herrührt, die auch sonst bei der Eiweissfäulnis auftreten, dass in denselben reichlich flüchtige Fettsäuren vorkommen, welche zum Teil nicht durch Eiweissfäulnis, sondern durch direkte Umwandlung neutralen Fettes entstehen, und dass infolge dieser abnormen Beschaffenheit des Ozaenasekrets und der Gegenwart reichlicher Mikroorganismen das geruchlos abgesonderte Sekret sich sehr schnell zersetzt. Unter diesen Mikroorganismen spiele der sogenannte Ozaenabazillus nicht die Hauptrolle, da er nicht imstande ist, wie es Freese bewiesen hat, eine stinkende Zersetzung des Sekretes einzuleiten. „Diese wird vielmehr durch verschiedene im Ozaenasekret enthaltene Bazillen hervorgerufen, von denen zum Teil nachgewiesen ist, dass sie die Fähigkeit besitzen, stinkenden Eiweisszerfall zu veranlassen.“ Endlich hat Freese nachgewiesen, dass die übelriechenden Produkte tertiärer Nasensyphilis dieselben Eigenschaften zeigen, wie die der genuinen Ozaena. —

Wie oben erwähnt, zeigte sich nach jeder einzelnen submucösen Paraffininjektion eine auffällig vermehrte, flüssige, schleimig-wässerige Sekretion, welche nicht die leiseste Spur eines Geruches nachweisen liess. Diese Sekretion schwand nach Ablauf einiger Tage, um wieder den etwas verminderten, aber doch sonst gewohnten Borken- und Fötorbildungen zu weichen, bis allmählich durch mehrere Injektionen der Standpunkt erzielt wurde, dass die Fötorbildung völlig und die Borkenbildung völlig oder fast völlig sistierten. Damit dürfte, wenn man so sagen darf, ein klinischer Beweis dafür erbracht sein, dass das Ozaenasekret tatsächlich geruchlos sezerniert wird, denn die nach der Injektion auftretende ein- bis zweitägige geruchlose Sekretion geht einher mit einer stärkeren Schwellung des ganzen Muschelgewebes bezw. der ganzen Nasenscheidewand, unter deren Schleimhaut die Injektion stattgefunden hat. Diese Schwellung dürfte an sich die reichlichere Sekretion bedingen, vermöge deren einerseits, sowie vermöge der durch die Schwellung bedingten Verengerung andererseits eine schnellere Herausbeförderung des Sekretes aus der Nase stattfindet. So hat dasselbe naturgemäss nicht die genügende Zeit, um die Zersetzung bereits innerhalb der Nase einzugehen.

Ebenso dürfte sich erklären, dass infolge ständiger Tamponaden, wie es z. B. Bruck[3]) angibt, ebenfalls die Borken- und Fötorbildung verschwinden bezw. beeinträchtigt werden soll. Der Tampon wird wohl ebenfalls einen Reiz ausüben, eine, wenn auch gering vermehrte Sekretion bedingen und dadurch, dass das Sekret sofort durch den Tampon aufgesogen wird, mit

1) Deutsches Archiv f. klin. Mediz. Bd. 86. Festschrift für. Prof. Lichtheim.
2) cf. Zarniko, Krankheiten der Nase. 1905. Berlin, Karger.
3) Med. Kl. 1905. No. 42.

Ozaenasekret geruchlos abgesondert wird; damit dürften die Ansichten von Jurasz, Michel, Hecht und Anderen, die Freese anführt, widerlegt sein.

Die weite Nase bedeutet entschieden zum Zweck der mechanischen Entleerung, wie sie durch das Schneuzen vor sich geht, ein grosses Hindernis. Der exspiratorische Luftstrom kann in einer abnorm weiten Nase nicht die Kraft entfalten, wie in einer normale Grössenverhältnisse aufweisenden, da seine Stärke durch die veränderten Brechungsverhältnisse der Luft in der Richtung von hinten nach vorn eine Verminderung der Stromstärke und der Strömungsgeschwindigkeit erleidet.

Die blosse Verengerung der Nase muss daher schon eine leichtere Entleerung, und da das Sekret, wie wir gesehen haben, geruchlos abgesondert wird, zum mindesten eine Verringerung des Geruches bei der Ozaena bedingen. Wenn wir nun aber auch in der durch die Atrophie bedingten Veränderung der Grössenverhältnisse der Nase, gleichviel ob wir diese für ein die Ozaena prädisponierendes Moment oder als eine Folge der mit Atrophie einhergehenden Schleimhauterkrankung auffassen, ein wesentliches Symptom der Ozaena erblicken; die hauptsächlichste Ursache muss doch in der Hypersekretion der Schleimhaut, also einer Erkrankung derselben, gelegen sein.

Es ist demnach die Wirkung der Paraffinbehandlung doch auch kaum anders zu erklären, selbst wenn wir in dem Aufhören der wesentlichen Symptome, wie es die Borkenbildung und der Geruch sind, keine definitive Heilung erblicken, als in einer die Sekretionsverhältnisse der Schleimhaut bedingenden Beeinflussung. Und diese Beeinflussung muss durch den von Manchen angenommenen Ersatz des Paraffins durch Bindegewebe eine dauerndere sein. Das Ozaenasekret zeigt nach Freese eine ganz bestimmte chemische Zusammensetzung, und zwar eine wesentlich andere wie das normale Nasensekret, und diese chemische Zusammensetzung kommt der sekundären Zersetzung wesentlich entgegen. Das Sekret selbst wird gleicherweise von der Schleimhaut der Muscheln wie der der Nasenscheidewand geliefert. Bei den höheren Graden der Atrophie sehen wir nun ausserdem die Schleimhaut der Muscheln runzelig, gefaltet werden; dadurch wird, zwar nur im relativen Sinne, eine Vergrösserung der Schleimhautoberfläche gegeben, und damit die Möglichkeit einer vermehrten Tätigkeit in der sonst doch an Umfang verringerten Muschelschleimhaut.

Sollte es nun nicht denkbar sein, dass durch die Paraffininjektionen, welche bei der doch ziemlich fest anliegenden Schleimhaut der Scheidewand und durch die Ausgleichung der Falten und Runzeln der Muschelschleimhaut, ferner dadurch, dass zwischen Mucosa und dem darunter liegenden Gewebe eine festere Zwischenschicht geschaffen wird, einen Druck auf die Schleimhaut ausüben, eine Sekretionsbehinderung geschaffen wird? Die so geringere Absonderung, die Verminderung der durch die Volumenvermehrung grossenteils ausgeglichenen Falten und Buchten gewähren naturgemäss den Bakterien einen erheblich weniger günstigen

Nährboden. Wiederum durch die Untersuchungen Freese's dürfte es sicher sein, dass der Abel'sche Bazillus, gleichviel ob er nun wirklich ihm mehrfach am Tage entfernt wird, muss natürlich auch Borkenbildung und Geruch aufhören.

Ebenso beruht wohl auf der Behinderung der Eintrocknung und damit des längeren Verweilens in der Nase die vorübergehende Wirkung mancher angepriesenen Medikamente. In erster Reihe ist hier das Phenolnatriumsulforicinicum zu nennen. Durch seine ölige Beschaffenheit hindert es das Antrocknen des Sekretes, das durch Schneuzen nun leichter entfernt werden kann, ausserdem wird wohl seine antiseptische Wirkung für eine gewisse Zeit die Zersetzung durch Mikroben hintanhalten. Alles dies kann man wohl für einen gewissen Beweis in indirekter Form für das ansprechen, was Freese durch seine Versuche direkt bewiesen hat, dass nämlich das der Erreger der Ozaena ist oder nicht, für die Entstehung des Fötors nicht verantwortlich zu machen ist.

Freese hat festgestellt, dass das Sekret der tertiären Nasensyphilis dieselben Eigenschaften zeigt wie das der genuinen Ozaena, wir müssen dementsprechend auch erwarten, dass diese Sekretion sich auch in ähnlicher Weise durch die Paraffinbehandlung beeinflussen liesse, wie die der Ozaena. Meine Erfahrungen, die sich allerdings nur auf vier Fälle sicherer Nasenlues beziehen, gehen dahin, dass durch Paraffininjektionen unter die Schleimhaut der Muscheln, zweimal unter die Schleimhaut des noch erhaltenen Septums eine Beeinflussung der Borkenbildung bezw. des Geruches sich absolut nicht hat erzielen lassen. In zwei von diesen Fällen war das Septum völlig zerstört, ebenfalls in zwei Fällen bestand eine Sattelnase, welche durch Paraffinprothese beseitigt wurde. Auch diese Prothese hatte keinen Einfluss auf die Borken- und Geruchsbildung, wie es von Anderen berichtet wird. Wenn wir nun die oben angeführten Fälle 3 und 4, von denen bei Fall 3 das Symptom der Hutchinson'schen Zähne eine hereditäre Lues wahrscheinlich machte, und von denen Fall 4 ein für seine Jahre sehr schlecht entwickeltes anämisches Kind darstellt, dessen Eltern, wie sicher festgestellt, beide dem Alkohol ergeben und das ebenfalls den Verdacht der hereditären Lues erweckt, so würden wir zu dem Ergebnis kommen, dass von den im ganzen aufgeführten 14 Fällen die 8 an sicherer genuiner Ozaena leidenden Kranken durch die Paraffinbehandlung in glänzender Weise günstig beeinflusst wurden, während die 6 übrigen, welche an den Folgen tertiärer Lues litten (4), bezw. in hohem Grade den Verdacht einer solchen (2) erregten, durch die Behandlung in keiner Weise gebessert wurden. Damit würde sich ergeben, dass, obwohl die chemische Zusammensetzung des Sekretes als solches bei beiden Arten der Ozaena die gleiche ist, trotz der gleichen Art der Beeinflussung dieser Sekretion in beiden Gattungen von Fällen die verschiedene Wirkung dieser vielleicht auf die Verschiedenheit des ätiologischen Momentes zurückzuführen ist.

Resümieren wir kurz, so ergibt sich, dass in fünf Fällen durch submucöse Paraffininjektionen jegliche Borken- und Geruchsbildung

vollständig zum Schwinden gebracht wurde, dass in drei Fällen der Geruch völlig verschwand, daneben aber eine ganz geringfügige Bildung durch Schneuzen leicht entfernbarer kleinster Borken bestehen blieb. Dieser durch die Behandlung erreichte Zustand konnte nach einer Kontrolle von 1—2½ Jahren als noch in gleicher Weise bestehend festgestellt werden.

Zum Schluss möchte ich noch anfügen, dass ich die Mitteilung dieser Fälle nur deshalb für berechtigt hielt, weil sich ihre Beobachtungsdauer auf eine lange Zeit erstreckte. Es ist mir wohl bewusst, dass zur Beurteilung des Wertes der Methode weit grössere Reihen von Krankengeschichten notwendig sind.

Unerwähnt lassen will ich auch nicht, dass das Sekret eines der angeführten Fälle sicherer Nasenlues wiederholt auf Spirochaeta pallida durchforscht wurde, und zwar, wie es nicht anders erwartet wurde, mit negativem Erfolge. Dagegen wurden andere Spirillen gefunden.

Ein näheres Eingehen auf die Literatur der Paraffinbehandlung der Ozaena versage ich mir, weil in einer Reihe jüngerer Arbeiten auch in diesem Archiv dies schon wiederholt geschehen ist.

Um jedem Einwand zu begegnen, betone ich am Ende noch einmal, dass die zwei Fälle, in denen Empyeme der Oberkieferhöhle vorhanden waren, welche beide Male in recht kurzer Zeit (6 und 8 Wochen) ausheilten, nach der Ausheilung absolut nicht die geringste Veränderung des Krankheitsbildes der Ozaena verrieten. Dies trat erst nach der Paraffinbehandlung ein.

Dass die Methode nicht irgend welche Gefahren in sich birgt, ergibt sich sowohl aus den obigen Mitteilungen wie aus der Tatsache, dass bisher unter den Fällen von Ozaena, welche mit Paraffin behandelt wurden, meines Wissens kein übler Zufall bekannt geworden ist.

XXXVII.

Die Ventrikelform beim Sängerkehlkopf.

Von

Dr. **Georg Avellis** (Frankfurt a./M.).

Nachdem ich auf der 7. Versammlung der süddeutschen Laryngologen zu Heidelberg (1900) gelegentlich eines Referates über Stimmhygiene erwähnt habe, dass ich bei allen Sängern und Gesangsschülern einen auffällig wohlgebauten und weiten Eingang in den Ventriculus Morgagni gefunden hätte, derart dass nicht bloss der membranöse weisse sondern auch (speziell bei der von mir angegebenen schiefen Kopfhaltung) der übrige bläulichrote Teil der Stimmlippe, d. h. fast der ganze Boden des Ventrikels im Spiegel sichtbar wird, habe ich nicht aufgehört, auf diesen Punkt zu achten. Nachdem ich nun mehr als 150 mal im Laufe der letzten 10 Jahre diese Beobachtung konstant verifizieren konnte, möchte ich ihr doch vor den Fachkollegen einige Bemerkungen widmen, die ihnen zu weiteren Fragestellungen Anregung geben könnten. Die Tatsache eines weiten Ventrikels bei dem fast immer im ganzen wohlgeformten Sängerkehlkopfe, dessen Begrenzungen in schön geschwungenen scharfen Konturen auf das Laryngologenauge einen harmonischen Eindruck hervorrufen, ist durch die so vielfach wiederholte Prüfung für mich als feststehend zu betrachten. Gesprächsweise erzählte mir Herr Kollege O. Wild in Zürich, dass er ganz die gleichen Wahrnehmungen gemacht habe und meine Feststellung bestätigen könne.

Wer auf diese Kleinigkeit Acht gibt, wird bald selbst, wie ich, in die Lage kommen, dass er Leute, bei denen eine Gesangsleistung nicht zu vermuten war z. B. bei Arbeitern, Bauernfrauen, Geschäftsreisenden etc., durch den Anblick der weiten Rima ventriculi in einem wohlgeformten Kehlkopfe sich veranlasst sieht, zu befragen, ob sie Singstimme haben oder gehabt hätten, und bei dieser Gelegenheit sehr oft zu hören bekommt, sie seien gute Sänger gewesen („sogar erster Tenor im Gesangverein"), könnten in der Kirche gut mitsingen etc.

Die Richtigkeit der Beobachtung vorausgesetzt, wäre nun zuerst die Vorfrage zu erledigen: Ist die Weite der Rima ventriculi eine Folge des Singens oder natürliche Vorbedingung für Kunstgesang? Ich fand die weite Rima 1. bei Leuten, die nur wenig im Leben gesungen haben (so z. B. bei Landleuten, die niemals Unterricht genossen hatten und deren

Leistungen sich nur auf das Singen der Kirchenlieder beschränkten, so dass man hier von einer Arbeitsmarke, d. h. also einer Folge des Singens, unmöglich sprechen kann; 2. bei jungen Mädchen und Jünglingen, die sich mir zur „gesangsärztlichen" Prüfung vorstellten, ehe sie mit dem Konservatoriumsbesuch beginnen wollten, also auch hier vor dem Beginn erheblicher Gesangsstudien.

Aus diesen Gründen vermute ich, dass die Weite des Ventrikels eine angeborene Anlage ist, wobei ich aber nicht in Abrede stellen will, dass sie gerade durch die Gesangsstudien infolge der durch Arbeitshypertrophie erstarkenden Partien des Musculus ventricularis, den Zuckerkandl Cricothyreo-aryt. nennt, verstärkt werden kann. —

An diese kleine Beobachtung lassen sich eine Reihe interessanter Tatsachen und physiologischer Fragen anschliessen, von denen ich hier nur einige kurz berühren will.

Die Konstanz der weiten Rima ventriculi bei gesangstüchtigen Menschen weist wohl darauf hin, dass die Ventrikelgrösse zu der Gesangsproduktion in einem physiologischen Abhängigkeitsverhältnis steht. Zunächst kann man ja daran denken, dass die Luftsäcke der Affen einem vergrösserten Appendix des menschlichen Ventrikels entsprechen. Durch die sehr gründliche Arbeit von Edmund Meyer aber (Arch. f. Lar. XII) sind wir belehrt, dass die Weichheit der Wandungen der Affenluftsäcke sie zu Resonatoren wenig geeignet macht, dass die oft riesige Grösse der Säcke, die erst im späteren Lebensalter sich bilden und bei nervösen Erregungen der Tiere, nicht oder nicht allein beim Schreien, aufgeblasen werden, wohl eher Schreckmittel als Stimmverstärker sind und dazu dienen, den Feind durch den absonderlichen Anblick, den die absichtlich verdrehten Augen noch unterstützen, einzuschüchtern.

Immerhin könnte beim Menschen bei bestehender Veranlagung eines Kehlkopfdivertikels durch forzierte Exspirationen (Anstrengungen der Stimme) eine Vergrösserung desselben bis zu einer Laryngozele begünstigt werden. So meinte wenigstens schon Larrey im Jahre 1829. Diese Theorie ist aber durch eine tatsächliche Beobachtung niemals unterstützt worden. Speziell ist weder mir noch irgend einem Laryngologen in der Welt ein Fall bekannt geworden, wo bei einem Sänger infolge der Berufstätigkeit eine Vergrösserung des Ventrikelappendix zu einer Laryngozele sich ausgebildet hätte.

Wir können also ruhig darauf verzichten, aus der vergleichenden Physiologie mit dem Affenkehlkopf irgend welche begründeten Schlüsse in dieser Hinsicht zu ziehen.

Nur eins möchte ich bemerken: Ebenso wenig, wie sich die Ausbildung der Ventrikelluftsäcke beim jungen Affen findet, habe ich bei Kindern vor der Mutation einen auffällig grossen Ventrikeleingang durch den Spiegel feststellen können. Anatomische Untersuchungen habe ich freilich nicht machen können. Erst nach der Mutationszeit konnte ich einen charakteristischen Sängerventrikel konstatieren.

Eine pathologische Verkleinerung eines ursprünglich gross angelegten Sängerventrikels habe ich zweimal beobachtet. Der erste Fall war ein seit Jahren schon verstorbenes Mitglied der hiesigen Oper, Bassist, der eine weiche Erschlaffung des linken Taschenbandes derart zeigte, dass sich das vordere Drittel des Ventrikeleingangs bis auf einen feinen Spalt verengt erwies. Zeitweise vergrösserte sich die Verdickung des Taschenbandes. In dieser Periode klagte der Sänger sehr über rasche Ermüdung der Stimme und zeigte, obwohl er nur zweite Partien sang, eine schwer zu überwindende Angst bei jedem Auftreten. Die Stimme klang mühsam und gequetscht. Die Anomalie bestand wohl ein Dutzend Jahre, so dass der Sänger ein ständiger Gast vieler hiesiger Halsärzte blieb.

Bei einem anderen Bassisten entstand durch katarrhalische Reize, zweimal auch durch eine Attaque von Heuschnupfen, eine sich auf Taschenbänder und Ventrikel erstreckende entzündliche Anflockerung, die eine Gesangsleistung für 1—2 Wochen bei normalen Stimmbändern unmöglich machte. Beim Coup de glotte legten sich die Taschenbänder in zwei Drittel ihrer Länge aneinander, so dass die Stimmbänder ganz zugedeckt waren, beim hauchenden Einsatz klang der Stimmton mühsam, leise und dumpf.

Bei einem phthisisch gewordenen Tenor fand ich im Jahre 1904 einen tuberkulösen Tumor im rechten Ventrikel, der die Gesangstimme ruiniert hat. Die Stimmbänder waren frei, der rechte Ventrikel aber zu einem Drittel vorn ausgefüllt. Die operative Entfernung des tuberkulösen Tumors brachte den vermuteten und erwarteten Nutzen für die Stimme nicht, da der allgemeine Prozess derart zunahm, dass an eine Ausnutzung der Stimme nicht mehr gedacht werden konnte.

Ich habe auch die Form des Ventrikeleingangs beim Hoch- und Tiefstand des Kehlkopfes untersucht. Bekanntlich besteht über die Tatsache kein Zweifel, dass gut ausgebildete Berufssänger ihren Kehlkopf beim Singen ruhig halten und ihn nicht, wie natürliche Veranlagung zur Mitbewegung will, beim Hinaufgehen in der Tonskala mit steigen lassen. Sänger, viel weniger oft Sängerinnen, stellen den Kehlkopf absichtlich tief (wie beim Gähnen) und lassen ihn in allen Tonlagen, speziell bei der Höhe, in der tiefen Stellung im Jugulum stehen.

Gefunden ist diese Stellung auf empirischem Wege. I. Stockhausen erzählte mir, dass, wenn er den Vokal „u" sänge (wobei der Kehlkopf am tiefsten steht!), der Klang ein besonders sonorer bei ihm selbst wäre. Aus diesem zufälligen Befunde leitete er die Festhaltung der tiefen Kehlkopfstellung ab. Ich selbst glaube, dass die dadurch erzielte Verlängerung des Ansatzrohres von grossem Nutzen für die Tragfähigkeit und Voluminosität des Tones ist[1]), nach der Analogie, dass auch bei der Trompete (Tuba oder gewundenem Horn) das Ansatzrohr möglichst lang gebaut werden muss, um die richtige Zahl von Obertönen und die gewünschte Qualität des

1) Hellat meint, dass die Verlängerung des Ansatzrohres um 2—3 cm zu unbedeutend sei, um die Tonqualität zu verändern.

Tones erzielen zu können. Es spielen aber bei diesen feinen Dingen noch eine ganze Reihe anderer Faktoren eine Rolle. Zunächst wird durch ein Aufsteigenlassen des Kehlkopfes das Zungenbein gegen den Zungengrund gepresst und damit die sonst erwünschte freielastische Aufhängung des Kehlkopfes aufgehoben und das freie Spiel der äusseren Kehlkopfmuskeln inklusive des Pharyngolaryngeus beschädigt, ferner die Epiglottis nach hinten abgelenkt, der Tonstrom verlegt und verengt, der Mundboden verhärtet und der Zungengrund gehoben etc.

Ferner wird für die Brustresonanz durch ein Hochsteigen des Kehlkopfes, das eine Verengerung des Tracheallumens und Entfernung des Schallerzeugers bewirkt, die Bedingung zur Reflexion der Schallwellen zwischen Unterseite der Stimmbänder und der Brustluft verschlechtert. Beim Tiefstand des Kehlkopfes ist die Trachea erweitert und der schallgebende Apparat steht dem Resonator (der Brust) viel näher.

Endlich gelang es mir, bei Berufssängern zu konstatieren: Lassen sie auf meinen Wunsch willkürlich den Kehlkopf ansteigen, so scheint die Rima in dem Durchmesser von oben nach unten enger, nur darf man sich über diesen Effekt nicht täuschen lassen, weil bei dem hohen Ton und der Aufrichtung des Kehldeckels die Stimmbänder prachtvoll sichtbar werden und man auch einen schrägen Blick in den Boden des Ventrikels tun kann. Lassen sie den Kehlkopf fallen, so senkt sich der ganze Zungenbein-Kehlkopfkomplex, der Deckel legt sich nach hinten, die Stimmbänder sind meist nur zur Hälfte oder zu zwei Dritteln sichtbar, die Rima ventriculi aber weit offen, meist sogar nach oben gewölbt. Sänger, die keine Kunstsänger sind, erwiesen sich für solche Versuche wenig geeignet, da sie zu leicht störende Mitbewegungen machten.

Ich habe im Laufe der Jahre die Ueberzeugung gewonnen, dass das Mundstück im Kehlkopf (nach Analogie mit dem Trompetenansatz) eine viel wichtigere Rolle spielt, als man bisher annehmen konnte, und dass die empirisch gefundene tiefe Kehlkopfstellung, an der der Berufssänger festhalten muss, von günstigem Einfluss auf die Gestaltung des Ventrikels und damit auf die Form des Mundstückes ist, bei der die Stimmlippenbewegungen am besten sich einpassen und am wenigsten in ihren freien Schwingungen behindert sind.

Es hat sich durch die Praxis herausgestellt, dass das Mundstück bei den Trompeten, Posaunen, Hörnern eine bestimmte Form und Grösse haben muss. Ich habe einen Musiker veranlasst, zu probieren, ob er wesentlich in der Tonerzeugung behindert ist, wenn das Mundstück zu klein genommen oder verbogen wird. Wenn nun auch der Musiker sofort erklärte, dass es bei verändertem Mundstück nicht gut ginge, so kann ich daraus keine grossen Schlüsse ziehen, weil Gewöhnung und Uebung hierbei eine wichtige Rolle spielen und ich es überhaupt für eine komische Beckmesserei halte, mit unseren plumpen und armseligen Experimenten die Theorie oder Physiologie einer rein menschlichen Kunst restlos erklären zu wollen. Wir können nichts anderes, als bescheidentlich den empirisch gefundenen Ge-

brauch der Singlehre mit dem vorurteilslosen Auge des physiologischen Mediziners beobachten und zu versuchen, uns den Nutzen korrekt ausgeübter Technik klar zu machen, damit wir bei Störungen der Gesangstimme dort einzusetzen wissen, wo die Funktionsanomalie wirklich sitzt und nicht an einem beliebig gewählten oder leicht zugänglichen Punkt in der Nase, am Zungengrunde etc. unnütze Vielgeschäftigkeit entwickeln.

Die Weite des Ventrikels hängt nicht bloss von seiner natürlichen Form ab, sondern kann auch durch die Muskulatur verändert und adaptiert werden.

Zuckerkandl und Killian haben bei je einem Sängerkehlkopf den Musc. cricothyreo-arytaen., der die Bündel anderer Autoren (crico-arytaen. lateral., thyreo-aryt. sup. und inf. und thyreo-epigl. und ventricularis) umfasst (siehe Abbildung S. 90, Handb. f. Laryngol.), besonders differenziert und stark ausgebildet gefunden; ja Zuckerkandl meint, dass die oberflächliche Schicht dieses Muskels völlig neugebildete Elemente enthielt, da diese den sonst frei gelegenen N. lar. inf. ganz verdeckt. Diese Muskeln, die auch mechanisch mit dem Stimmbandmuskel und dem Arytaenoideus verbunden sind, wirken als Glottissphinkter gemeinsam. Zuckerkandl meint, dass die besonders gute und differenzierte Ausbildung des Thyreo-aryt. beim Sänger die Wandung des Vestibulum laryngis in Spannung setzen kann, sie schwingungsfähiger machen dürfte. Einzelne Bündel dieses Muskels umschliessen die laterale Wand des Ventrikels und verlaufen im Taschenband. Wird durch die Aktion dieser Muskelfasern das weiche unelastische Taschenband bei der Erzeugung des Gesangstones gespannt, so wirkt der Ventrikel als geeignetes, fest elastisches, die Luftwelle formendes und gut reflektierendes Mundstück und begünstigt dadurch die Gesangsleistung. Fehlen diese Fasern oder ist der Eingang in den Ventrikel sehr schmal, so ist der Weg für die Luftwelle verengt, die weiche schlaffe Falte erstickt einen Teil der für die Gesangsproduktion wichtigen Schallwellen (Obertöne).

Wer sich den Unterschied eines für Gesang ungeeigneten Ventrikels und eines Sängerventrikels klar machen will, der betrachte sich einen Frontalschnitt eines toten Larynx (oder die Abbildung davon im Handb. f. Lar., Bd. I, S. 96 u. 97) und dessen Rima ventricularis und daneben den Ventrikeleingang und die gewölbte Decke des Taschenbandes bei einem gut durchgebildeten Berufssänger. Wenn man sich einmal gewöhnt hat, auf diese Kleinigkeit zu achten, wird man sie auch sicher ständig wiederfinden und bestätigen können.

XXXVIII.

(Aus dem physiologischen Institute in Wien.)

Beitrag zur Lehre von der wechselseitigen funktionellen Beziehung der Kehlkopfmuskeln untereinander[1]).

Von

Prof. Dr. **Michael Grossmann** (Wien).

(Hierzu Tafel IV, V und VI.)

Seitdem man nur von der Existenz des oberen und des unteren Kehlkopfnerven beim Menschen überhaupt Kenntnis hat, waren die Anatomen und Physiologen bemüht, die Frage zu lösen, in welcher Weise diese beiden Nerven an der Innervation der Larynxmuskeln sich beteiligen. Auf die einschlägige, bis in das Altertum zurückreichende Literatur soll hier nicht näher eingegangen und nur daran erinnert werden, dass bei der Abgrenzung des motorischen Innervationsgebietes der beiden Nerven so viele Kombinationen aufgetaucht sind, als nach dem Gesetze der Permutation überhaupt möglich waren. Nicht immer ist aus den Angaben zu entnehmen, auf welcher Grundlage sie gemacht wurden. In der Regel stützen sie sich aber entweder auf die Ergebnisse anatomischer Präparation oder physiologischer Experimente. Ab und zu sind es auch klinische Beobachtungen, auf welche sich die Autoren schon in der prälaryngoskopischen Epoche berufen. Wie schwankend und unzuverlässig aber gerade dieser Boden ist, wissen wir nur zu genau. Selbst heute noch, wo unser Verständnis für die in Rede stehenden Vorgänge nach mancher Richtung zweifellos Fortschritte gemacht hat und wir überdies mit dem Kehlkopfspiegel ausgestattet, die zu deutenden Erscheinungen mit aller Deutlichkeit verfolgen können, sind wir noch immer nicht in der Lage, für die beobachteten Erscheinungen in allen Fällen und unter allen Umständen eine übereinstimmende Erklärung zu geben. In diesem Stadium der widerspruchsvollen Angaben bezüglich des Innervationsgebietes der einzelnen

---

1) Nach einem in der laryngo-rhinologischen Sektion des XV. internationalen medizin. Kongresses in Lissabon am 24. April 1906 gehaltenen Vortrage.

Kehlkopfnerven hat S. Exner anfangs der achtziger Jahre die Lösung dieser Frage neuerdings aufgenommen. Zunächst waren es seine Schüler Mandelstamm[1]) und Weinzweig[2]), welche unter seiner Leitung sich mit diesem Problem beschäftigten. Bald aber unterzog er sich selbst dieser Aufgabe und hat das Ergebnis seiner diesbezüglichen Studien in seiner oft zitierten Arbeit „Die Innervation des Kehlkopfes" (Sitzb. der kaiserl. Akad. der Wissensch. 89. Bd. 1. und 2. Heft 1884) veröffentlicht. Diese Untersuchungen führten bekanntlich zunächst zur Feststellung der Tatsache, dass bei gewissen Tieren ausser den alten längst bekannten zwei Kehlkopfnerven noch ein dritter Nerv, der N. laryngeus medius, wie ihn Exner nach seinem topographischen Verlaufe benannt hat, sich an der Innervation des Larynx beteiligt. Die Entdeckung dieses bishin nicht gekannten Nerven und die experimentelle Präzisierung seines funktionellen Anteils bei der motorischen Larynxinnervation war an und für sich ein wichtiger, anatomisch wie physiologisch interessanter Nebenbefund der erwähnten Untersuchungen. Durch diesen Befund war wohl das rätselhafte Verhalten des M. cricothyr. nach Durchschneidung des N. laryngeus sup. et inf. bei jenen Tieren, wo dieser Nerv vorhanden ist, vollkommen aufgeklärt; die Lösung der eigentlichen Aufgabe jedoch: das Innervationsgebiet jedes einzelnen Kehlkopfnerven festzustellen, war durch diese Entdeckung nicht nur nicht erleichtert, sondern weit eher erschwert. Es musste nun nicht mehr das Geltungsgebiet zweier, sondern das dreier Nerven abgesteckt werden. Von der Erfahrung geleitet, dass sowohl die anatomisch-histologischen Untersuchungen, als auch die Reizungsversuche, bei welchen die durch Faradisation einzelner Nerven ausgelösten Kontraktionen der Kehlkopfmuskeln studiert wurden, nur schwer zu deutende Resultate ergeben haben und dass die widersprechenden Angaben früherer Forscher hauptsächlich auf die unzureichende Versuchsanordnung zurückzuführen seien: bemühte sich Exner, diesem Uebelstande dadurch zu begegnen, dass er zu diesen zwei Methoden noch eine dritte hinzufügte. Er machte systematische Nervendurchschneidungen, um zu prüfen, welcher Muskel auf die Durchtrennung eines bestimmten Nerven mit Atrophie und Degeneration reagiere. Durch diese dreifache Versuchsanordnung, welche sich gegenseitig ergänzen und kontrollieren sollte, war Exner bemüht, auf die aufgeworfene Frage eine bestimmte und verlässliche Antwort zu finden. Auf Grund seiner Versuchsergebnisse stellte Exner die Behauptung auf, dass sämtliche Kehlkopfmuskeln nicht allein von allen Nerven der gleichen, sondern einzelne von ihnen überdies noch auch von jenen der kontralateralen Seite motorisch innerviert werden. Diese Behauptung stützte sich hauptsächlich auf die Degenerationsergebnisse nach den Nerven-

1) Mandelstamm, Studien über Innervation und Atrophie der Kehlkopfmuskeln. Sitzungsber. der K. Akad. der Wissensch. 85. Bd. III. Abt.

2) Weinzweig, E., Zur Anatomie der Kehlkopfnerven. Sitzungsber. der K. Akad. der Wissensch. in Wien. 86. Bd. III. Abt.

durchschneidungen. Nachdem aber dieselben in den Ergebnissen der Reizungsversuche, in Anbetracht des Umstandes, als kein einziger der Kehlkopfmuskeln auf Reizung von mehr als einem Nerven Kontraktionen zeigte, keine Stütze fanden, stiessen die Angaben Exner's bei all denen, welche dieselben nur auf Grund von Nervenreizungen kontrollierten, bald auf die entschiedenste Opposition. Allerdings ist als erster Opponent Exner selbst aufgetreten. In meiner Arbeit „Ueber die Wurzelfasern der Kehlkopfnerven“[1]), welche ich unter seiner Leitung seinerzeit durchgeführt habe, war es Exner selbst, der auf Seite 15 des Sep.-Abdr. die Notiz veranlasste und fast wörtlich diktierte: „dass der M. interarytaenoideus nach der Durchschneidung des N. laryng. sup. zwar degeneriert, dass diese Innervation aber keine motorische ist.“

Dasselbe, was Exner über diesen Muskel angeführt hat, wurde nun im Verlaufe der Zeit von anderer Seite für alle anderen vom N. recurrens innervierten Muskeln geltend gemacht. Und so einigte man sich in den letzten Jahren dahin, dass der M. cricothyreoideus vom N. laryngeus sup. und alle anderen Muskeln des Larynx vom N. laryngeus inferior motorisch innerviert werden.

Dieser Schluss war nach den Ergebnissen der Reizungsversuche und insolange man daran festhält, dass jeder Muskel auf die Reizung seines motorischen Nerven durch Kontraktionen zu reagieren habe, zweifellos berechtigt. Auffallend erscheint es nur, dass man sich mit dieser Schlussfolgerung begnügte und über alle anderen Angaben Exner's einfach zur Tagesordnung überging. Niemand hat bisher, soweit ich informiert bin, die Notwendigkeit empfunden, auf die anderweitigen Befunde Exner's, welche er nach der Durchschneidung einzelner Nerven gewonnen hatte und die in direktem Widerspruche mit jenen der Reizungsergebnisse stehen, näher einzugehen, geschweige denn eine befriedigende Aufklärung dafür zu geben.

Wenn es auf der einen Seite sicher ist, dass jeder Muskel auf Reizung seines motorischen Nerven sich zu kontrahieren habe, so ist es auf der anderen Seite eine nicht minder sichergestellte Tatsache, dass in der Regel nur derjenige Muskel degeneriert, dessen motorischer Nerv durchschnitten oder durch pathologische Prozesse ausser Funktion gesetzt wird. Wenn demnach diese herrschende Lehre über das Innervationsgebiet der einzelnen Kehlkopfnerven zurecht besteht, müsste es doch paradox erscheinen, dass Exner — um nur ein Beispiel hervorzuheben — nach Durchschneidung des N. laryngeus superior Atrophie des Stimmbandmuskels fand, während dieser Muskel in seinem medialen Anteile nach Durchschneidung des N. recurrens nur geringen oder gar keinen Schaden erlitten hat.

Ebenso unverständlich ist es, dass im M. interarytaen., der sich auf

---

1) Grossmann, Sitzungsber. der K. Akad. der Wissensch. in Wien. 1889. Bd. 98. Abt. III.

Reizung des N. recurrens prompt kontrahiert, nach unilateraler Durchschneidung dieses Nerven keine Atrophie aufgetreten ist.

Es war also in diesem Falle, um es kurz nochmals zu präzisieren, die Frage zu beantworten: Wie ist es zu erklären, dass Exner nach Nervendurchschneidungen auch bei jenen Muskelgruppen Erscheinungen von Atrophie und Degeneration gefunden hat, deren motorischer Nerv intakt geblieben ist; und weiters, wie ist es zu erklären, dass er in einzelnen Muskeln, selbst nach der Durchschneidung des dazugehörigen motorischen Nerven keinen Degenerationsvorgang fand?

Schon vor vielen Jahren hatte ich mich mit der Lösung dieser Frage beschäftigt und obgleich es mir bald gelungen ist — wie ich bestimmt anzunehmen mich berechtigt fühle —, dieselbe in befriedigender Weise zu beantworten, war ich bedauerlicherweise durch äussere Umstände verhindert, die Ergebnisse meiner Versuche schon früher zu veröffentlichen. Einzelne Andeutungen bezüglich dieser Frage habe ich wohl schon in meinen früheren Publikationen[1]) eingeflochten.

Der Gedankengang, der mich bei meinen Untersuchungen leitete, war nun folgender: Nachdem die von Exner in zweifelloser Weise nachgewiesenen Degenerationsergebnisse der Kehlkopfmuskeln nach Nervendurchschneidungen aus den physiologischen und pathologischen Beziehungen der motorischen Nerven zu ihren Muskeln nicht aufzuklären sind, muss die Ursache dieser seltsamen Befunde offenbar in anderen Verhältnissen gelegen sein. Nach eingehender Ueberlegung kam ich nun zu der Annahme, dass es sich hier wohl um Erscheinungen handeln dürfte, welche auf den gegenseitigen Einfluss und die funktionelle Wechselwirkung der einzelnen hier in Betracht kommenden Muskelgruppen zurückzuführen seien. Der M. cricothyreoideus, so lautete mein Gedankengang, extendiert das Stimmband von vorn nach rückwärts, wobei letzteres aus der winkligen Stellung der Ruhelage in die gerade Linie übergehen muss. Durch die Kontraktionen dieses Muskels wird demnach nicht allein Extension, sondern gleichzeitig auch Adduktion des Stimmbandes ausgelöst. Der M. cricothyreoideus leistet beiläufig ähnliche Dienste wie die Hand des Violinspielers im Momente, wo sie mit Hilfe des Violinwirbels die Saiten zu spannen hat. Wie energisch sowohl die Extension als auch die Adduktion des Stimmbandes vom M. cricothyreoideus ausgeführt wird, können wir ja deutlich genug sehen, weun wir ihn nach bilateraler Durchschneidung des N. recurrens ganz allein bei seiner Arbeit beobachten.

Der Stimmbandmuskel erzielt durch seine Kontraktionen den

---

1) Grossmann, Experiment. Beitr. zur Lehre von der Posticuslähmung. Arch. f. Laryngol. 6. Bd. 2. H. — Experiment. Untersuchungen über die funkt. Ausschaltung einzelner Muskeln. Arch. f. d. ges. Physiol. Bd. 73. — Ueber den M. cricothyr. Monatsschr. f. Ohrenheilk. 1900. No. 5.



Katze, 7 Monate 10 Tage nach Abtragung des rechten M. cricothyreoideus.
6 Objektträger mit 80 Querschnitten.

Gruppe II.

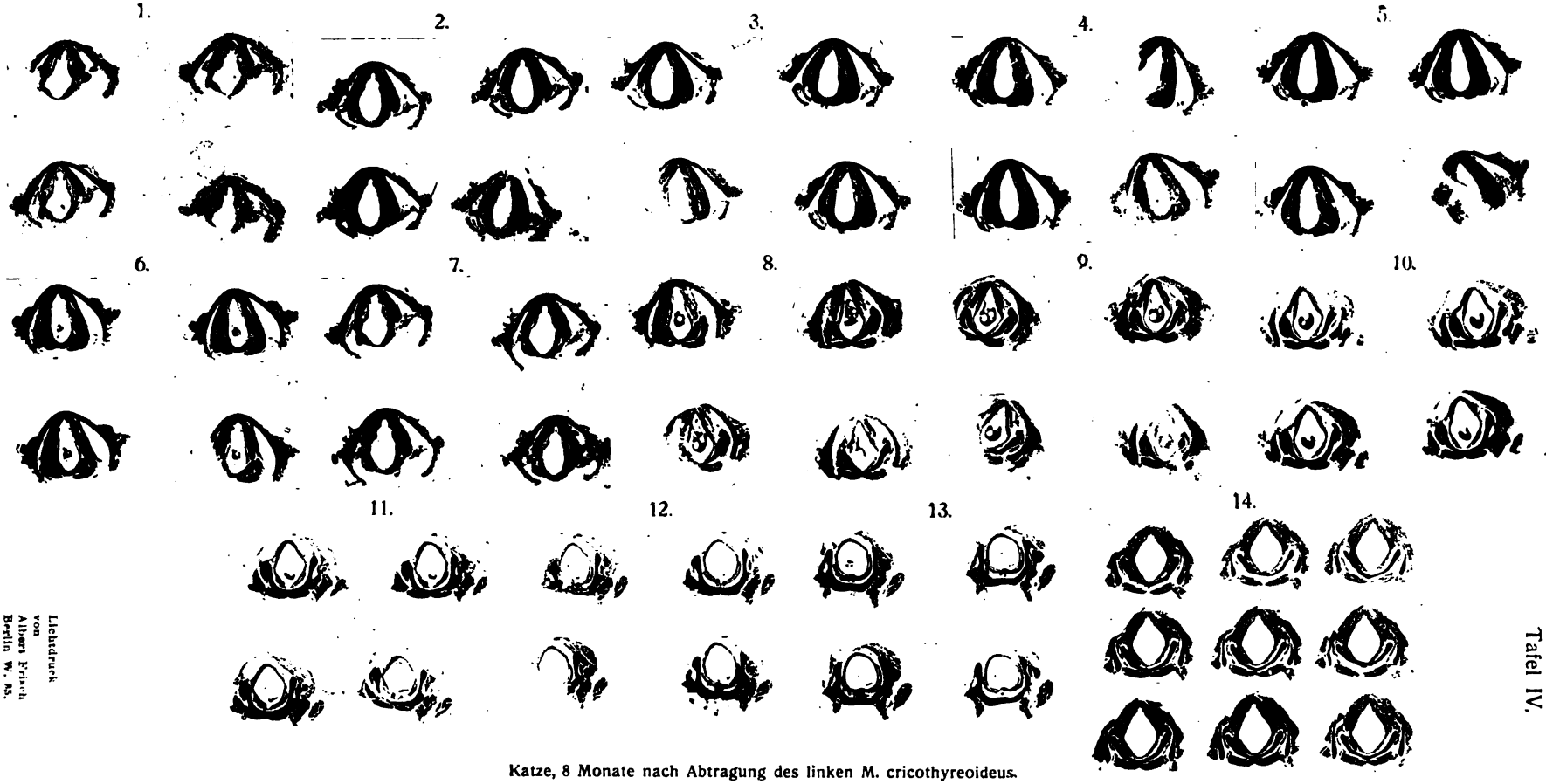

Katze, 8 Monate nach Abtragung des linken M. cricothyreoideus.
14 Objektträger mit 61 Querschnitten.

Tafel IV.

Lichtdruck
von
Albert Frisch
Berlin W. 35.

Gruppe III.

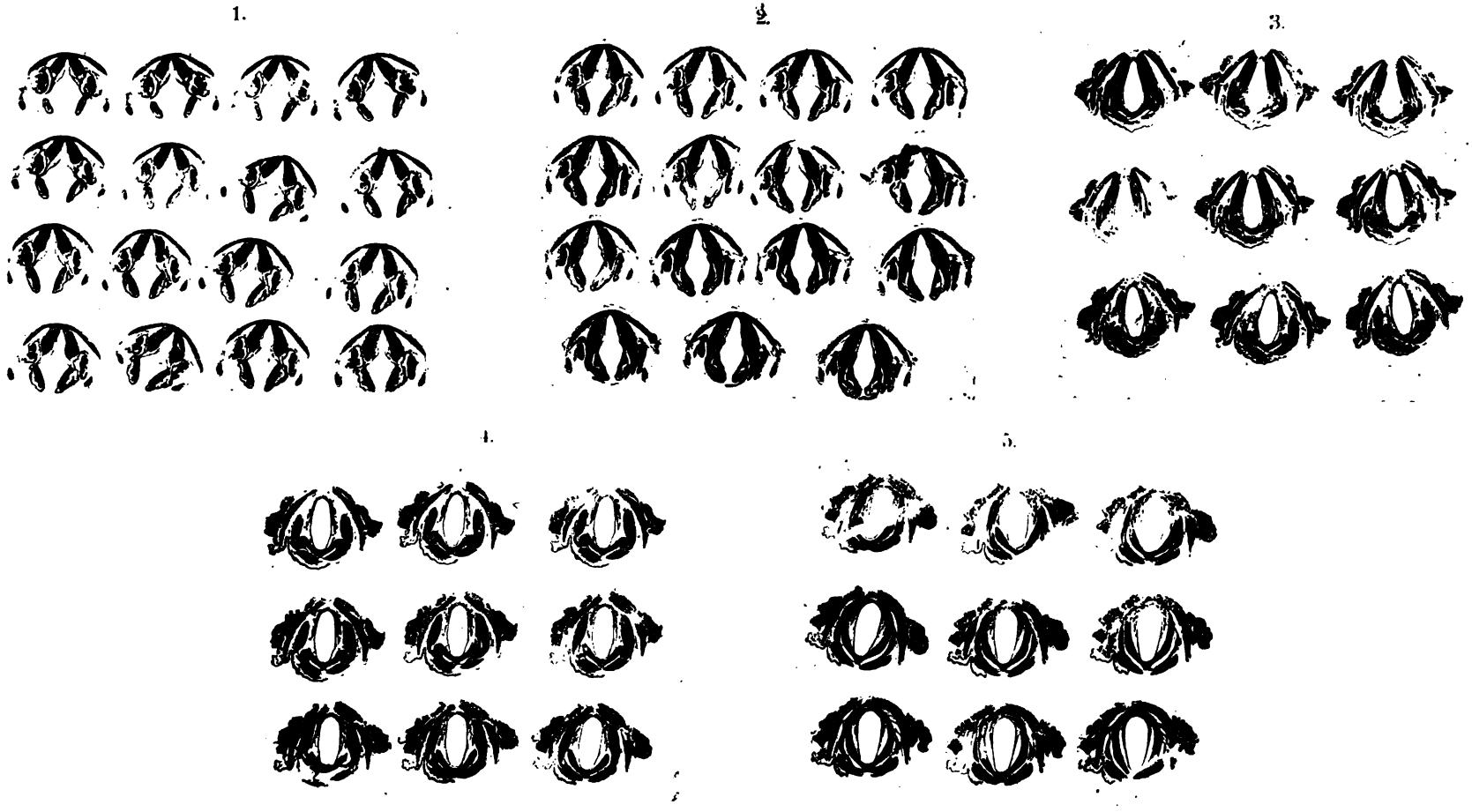

Katze, 6 Monate nach Durchschneidung des linken N. laryngeus superior.
5 Objektträger mit 58 Querschnitten.

Gruppe IV.

1.



2.



Kaninchen, 8 Monate nach Durchschneidung des rechten N. laryngeus superior.
2 Objektträger mit 24 Querschnitten.

Lichtdruck von Albert Frisch, Berlin W 35

Gruppe V.



Kaninchen, 7 Monate 8 Tage nach Durchschneidung des N. recurrens sin.
6 Objektträger mit 100 Querschnitten.

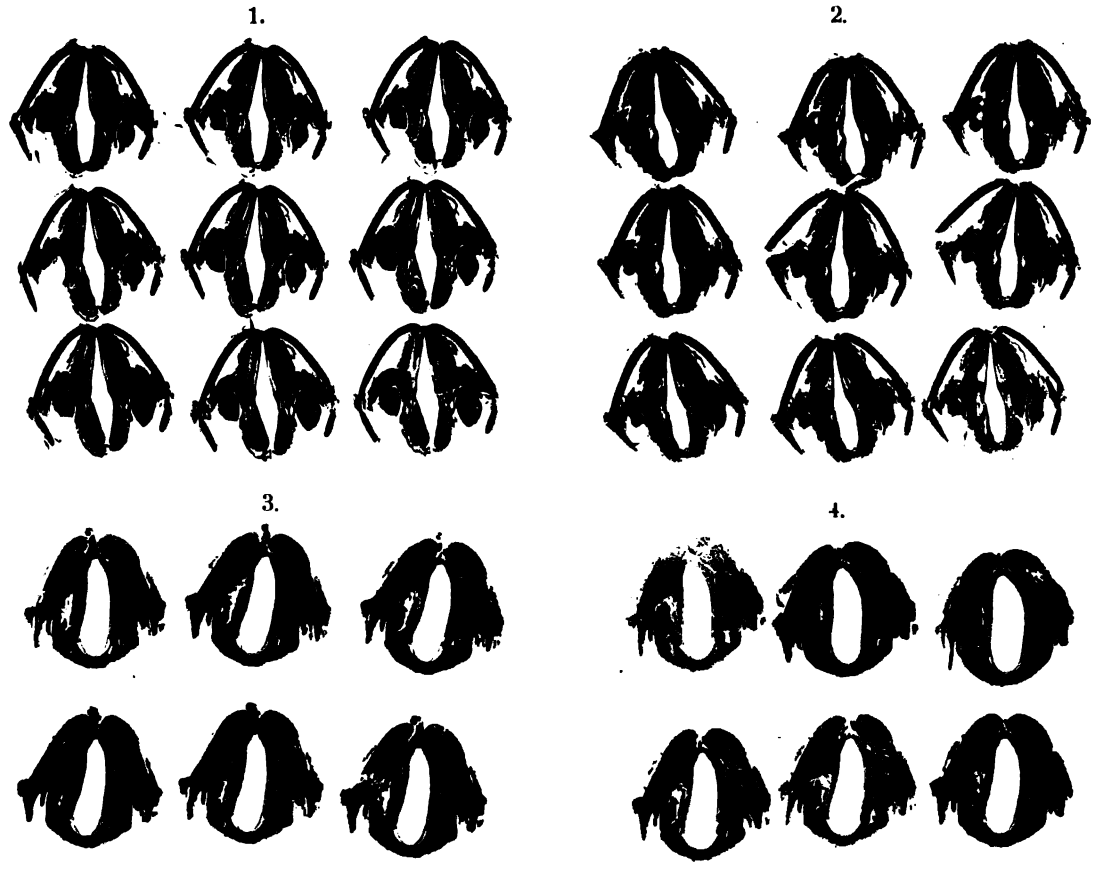

Katze, 10 Monate nach Durchschneidung des N. recurrens links.
4 Objektträger mit 30 Querschnitten.

Lichtdruck von Albert Frisch, Berlin W 35

gleichen Effekt, wie der M. cricothyreoideus. Aus denselben anatomischen Gründen muss das Stimmband auch hier aus der winkligen Ruhestellung unbedingt in die gerade Linie übergehen. Durch die Kontraktion des M. cricothyreoideus wird der vordere schmälere Abschnitt des Ringknorpels gegen den Schildknorpel genähert, durch die Kontraktionen des Stimmbandmuskels aber wird der entgegengesetzte Effekt hervorgerufen. Bezüglich dieser Funktion wirken demnach diese beiden Muskeln u. z. nicht alternierend, sondern in derselben Zeit in antagonistischem Sinne. Nehmen wir nun den Fall an, dass wir eine Lähmung des M. cricothyreoideus vor uns haben, dann wird von dieser Seite das Stimmband wohl weder extendiert noch adduziert. Der M. vocalis aber wird durch seine Kontraktionen unter diesen veränderten Umständen eine Relaxation des Stimmbandes zur Folge haben. Nach dem Wegfalle des Widerstandes des in entgegengesetzter Richtung wirkenden Partners wird der Stimmbandmuskel nur noch einen Bruchteil seiner normalen Arbeit zu verrichten haben. Es darf uns also nicht überraschen, wenn er unter diesen Verhältnissen, trotzdem sein motorischer Nerv intakt geblieben ist, nach einer gewissen Zeit die Zeichen der Atrophie an sich trägt. — Dieselben Folgen sind aber schon von vornherein auch beim M. cricothyreoideus zu erwarten, wenn sein Antagonist, der Stimmbandmuskel, gelähmt ist. Die Extension und Adduktion wird ohne Widerstand an einem schlaffen Stimmbande sich abspielen und notwendigerweise zur Atrophie führen. Bei Lähmung eines dieser beiden Muskeln muss also nach dieser Ueberlegung eine Inaktivitätsatrophie in dem anderen auftreten. Um die Berechtigung dieser Annahme nachzuweisen, habe ich eine Reihe von Versuchen an Hunden, Katzen und Kaninchen ausgeführt.

Ich habe zunächst bei meinen Versuchstieren den M. cricothyreoideus unilateral so gründlich als möglich abgetragen. Bei diesem Eingriffe, so dachte ich mir, habe ich bloss diesen Muskel und im übrigen vom N. laryng. superior nur dessen in diesem Muskel sich befindende Endverzweigungen ausgeschaltet; den Nervenstamm selbst, sowie seine eventuellen Abzweigungen zu den anderen Muskeln in seinem ganzen peripheren Verlaufe bis zu seinem Eintritt in den M. cricothyreoideus intakt gelassen. Der etwaige Einwurf, dass der N. laryngeus superior möglicherweise erst, nachdem er sich in dem M. cricothyreoideus in seine Endfasern aufgelöst hat, über dieses Innervationsgebiet hinweg zu einem zweiten, vielleicht auch dritten anderweitigen Muskel gelangt, um ihn motorisch zu innervieren, wird durch keine einwurfsfreie anatomische oder physiologische Tatsache gestützt. Ich glaube demnach auf Grund dieser Versuchsanordnung berechtigt zu sein, sämtliche Veränderungen, welche infolge der Exstirpation des M. cricothyreoideus in den anderen Kehlkopfmuskeln auftreten sollten, nicht auf eine unterbrochene motorische Innervation in denselben, sondern einzig und allein auf die Ausschaltung des funktionellen Einflusses des von mir exstirpierten Muskels zurückführen zu dürfen.

I. Versuchsreihe.

Abtragung des M. cricothyreoideus auf der einen Seite.

Nach dem hier angeführten Eingriffe habe ich das Versuchstier mehrere, in der Regel 3—10 Monate und auch noch länger am Leben erhalten und nach dessen Abtötung den Kehlkopf in Serienschnitte zerlegt. Bei dieser Anordnung war ich in der Lage, die Muskeln der operierten Seite mit jenen der gesunden zu vergleichen und etwaige Volumenunterschiede schon makroskopisch wahrzunehmen. — Es ist selbstverständlich, dass ein solcher Vergleich nur dann verlässliche Aufschlüsse zu geben vermag, wenn der Schnitt durch beide Kehlkopfhälften in derselben Horizontale geführt wird. Bei einer fortlaufenden lückenlosen Serienreihe sind übrigens Täuschungen, welche in schiefer Ebene geführte Schnitte hervorrufen könnten, mit Sicherheit auszuschliessen. Von einzelnen Fällen, welche ich hier als Beispiele anzuführen beabsichtigte, habe ich denjenigen Teil der mikroskopischen Präparate, welcher bei unserer Frage in Betracht kommt, photographisch vervielfältigen lassen. Die Schnitte sind in der Reproduktion durchwegs um zirka ein Viertel vergrössert. Nach einem und demselben Eingriffe habe ich die gleichen Resultate bekommen, gleichviel welche der erwähnten Tiergattungen verwendet wurde. Die Präparate — 80 Querschnitte auf sechs grösseren Objektträgern —, welche auf der Tafel IV, Gruppe 1 reproduziert sind, rühren von einer Katze her, bei welcher ich den rechten M. cricothyreoideus abgetragen und die ich sieben Monate zehn Tage nach der Operation getötet habe. Aus den auf den ersten fünf Objektträgern befindlichen 65 Querschnitten ist eine Atrophie des Stimmbandmuskels deutlich ersichtlich. Auf den Objektträgern 5 und 6 sind 30 Querschnitte, die uns das Fehlen des rechten M. cricothyreoideus, an dessen Stelle eine Bindegewebsnarbe getreten ist, illustrieren. Die Figuren der Tafel IV, Gruppe 2 — 61 Querschnitte auf 14 Objektträgern — rühren von einer zweiten Katze her, welche ich nach Exstirpation des linken M. cricothyreoideus acht Monate am Leben liess. Das Ergebnis auch dieses Versuches ist von den Abbildungen mit Leichtigkeit abzulesen. Der Stimmbandmuskel ist auf der operierten Seite gleichwie in dem vorigen Versuche in ziemlich hohem Grade atrophisch. An Stelle des linken M. cricothyreoideus sieht man eine Anhäufung von Bindegewebe. Ich habe diese Versuche auch noch in der Weise wiederholt, dass ich die funktionelle Ausschaltung des M. cricothyreoideus nicht durch Exstirpation dieses Muskels, sondern durch unilaterale Durchschneidung seines motorischen Nerven bewerkstelligt habe.

Auch bei dieser

II. Versuchsreihe,

Durchschneidung des N. laryngeus superior auf der einen Seite, trat in allen Fällen, sowohl beim Hunde als auch bei der Katze stets das gleiche Resultat auf wie in der ersten Versuchsreihe. Es entwickelte sich

auf der operierten Seite eine Atrophie des M. vocalis, insbesondere seines inneren Abschnittes. Bei Kaninchen jedoch, wenn der N. laryngeus superior für sich allein und nicht auch der N. laryngeus medius durchschnitten wurde, war die Atrophie bei weitem geringer ausgesprochen. — Auf Tafel V, Gruppe 3 sind die Präparate von einer Katze reproduziert, welche die Durchschneidung des linken N. laryngeus superior sechs Monate überlebte. Wenn man diese 58 Schnitte der fünf Objektträger durchmustert, findet man nicht allein den seines motorischen Nerven beraubten linken M. cricothyreoideus, sondern überdies auch den Stimmbandmuskel der operierten Seite atrophisch. In den Figuren der Tafel V, Gruppe 4 findet man 24 Durchschnitte auf zwei Objektträgern von einem Kaninchen herrührend, bei welchem bloss der N. laryngeus superior rechterseits, nicht aber auch sein N. laryngeus medius durchschnitten wurde. Obgleich das Tier nahezu acht Monate am Leben erhalten wurde, hat die Atrophie des Stimmbandmuskels nur mässige Fortschritte gemacht.

Wir haben nun gesehen, dass infolge der funktionellen Ausschaltung des M. cricothyreoideus, sei es dass dieser Muskel ganz abgetragen oder durch Unterbrechung seiner motorischen Innervation gelähmt wird, einzelne jener Muskelgruppen, welche vom N. recurrens ihre motorischen Impulse bekommen, konstant der Atrophie verfallen. Es war nun meine Aufgabe zu prüfen: ob auch der M. cricothyreoideus infolge funktioneller Ausschaltung der vom N. laryngeus inferior versorgten Muskelgruppen in analoger Weise der Atrophie verfällt, wenn auch der N. laryngeus superior intakt geblieben ist.

So wünschenswert es auch erschien, jeden einzelnen der vom N. recurrens innervierten Muskeln für sich allein zu entfernen oder zu lähmen, um die Wirkungen eines funktionellen Ausfalles auf den M. cricothyreoideus zu studieren, musste ich doch auf die Erfüllung dieses Postulates infolge anatomischer Schwierigkeiten verzichten. Wohl war es, namentlich nach der von mir angegebenen Methode[1]), möglich, den M. posticus nnd auch den M. interarytaenoideus ohne nennenswerte Schwierigkeiten einzeln abzutragen; bei dem M. vocalis und M. lateralis jedoch — also gerade bei jenen Muskeln, welche hier schon mit Rücksicht auf ihre durch die vorausgehenden zwei Versuchsreihen erwiesene innige funktionelle Wechselbeziehung zum M. cricothyreoideus hauptsächlich in Betracht kommen — war eine isolierte Exstirpation ohne eine über die intendierte Grenze hinausgehende Störung zu setzen, kaum durchführbar. Durch die Durchschneidung des Adduktorenastes des N. recurrens für sich allein ist nicht viel gewonnen. Auch in diesem Falle wird es, ohne den Kehlkopf durch die anatomische Präparation arg zu schädigen, wohl nicht leicht gelingen, eine isolierte Lähmung eines einzelnen Adduktors zu erzielen. Bei den nun vorzunehmenden Versuchen habe ich auf Grund dieser Erwägungen

1) Grossmann, Experim. Unters. über die funkt. Ausschaltung etc. Arch. f. d. ges. Physiol. Bd. 73. S. 191.

von einer isolierten Ausschaltung einzelner vom N. recurrens innervierter Muskeln oder Muskelgruppen von vornherein abgesehen und behufs Lösung der aufgeworfenen Frage den Recurrensstamm durchschnitten, um im weiteren Verlaufe die im M. cricothyreoideus etwa auftretenden Veränderungen zu prüfen.

III. Versuchsreihe.

Unilaterale Durchschneidung des N. recurrens.

Auf Tafel VI, Gruppe 5 sind sechs Objektträger mit 100 Querschnitten eines Kehlkopfes abgebildet, welcher von einem Kaninchen herrührt, das ich sieben Monate und acht Tage nach Durchschneidung seines linken N. laryngeus inferior getötet habe.

Die auf Tafel VI, Gruppe 6 untergebrachten Abbildungen entsprechen vier Objektträgern mit zusammen 30 Querschnitten eines Kehlkopfes, den ich einer Katze entnommen habe, welche ich nach der Durchschneidung ihres linken N. recurrens zehn Monate am Leben liess.

Aus den Präparaten bezw. Abbildungen beider Kehlköpfe ist wohl mit aller nur wünschenswerten Deutlichkeit zu entnehmen, dass auf der Seite der Recurrenslähmung nicht allein die von diesem Nerven innervierten Muskeln, sondern auch der M. cricothyreoideus in ziemlich hohem Grade atrophisch erscheinen.

Wenn nun die Annahme gerechtfertigt ist, dass die nach Exstirpation des M. cricothyreoideus oder nach Durchschneidung des N. laryngeus superior auftretende Atrophie im Stimmbandmuskel nicht als eine unterbrochene motorische Innervation, sondern einzig und allein als eine Folge der funktionellen Ausschaltung des vom N. laryngeus superior versorgten Muskels aufgefasst werden müsse: dann muss auch die Schlussfolgerung als berechtigt anerkannt werden, dass die nach Recurrenslähmung auftretende Atrophie im M. cricothyreoideus auch nicht auf eine Störung der motorischen Innervation, sondern auf eine infolge der gelähmten Muskeln reduzierte Arbeitsleistung zurückzuführen sei.

Aus den Ergebnissen der hier mitgeteilten Versuche lassen sich auf Grund der Deutung, die ich ihnen zu geben mich für berechtigt fühle, folgende Schlussfolgerungen ziehen:

Die Lähmung des einen Kehlkopfnerven ruft im intakten Innervationsgebiete des anderen Nerven konstant eine Inaktivitätsatrophie hervor.

Diese wechselseitige, hauptsächlich auf die homolaterale Seite sich beschränkende Inaktivitätsatrophie erklärt ohne weiteres die von Exner nach seinen Durchschneidungsversuchen gewonnenen Befunde. Die Atrophie des Stimmbandmuskels, welche Exner nach Durchschneidung des N. laryngeus superior konstant gesehen hat, findet nun auch ohne die mit den Reizungsergebnissen in direktem Widerspruche stehende Annahme, dass es sich hier um die Folgen einer gestörten motorischen Innervation handle, eine befriedigende Aufklärung. Nach Recurrensdurchschneidung konnte

Exner selbst nach vielen Monaten den M. vocalis noch sehr wenig verändert finden. Dieser Schutz gegen die Atrophie nach Verlust des zugehörigen motorischen Nerven liegt zweifellos in den passiven Bewegungen, welche der M. cricothyreoideus in dem gelähmten Muskel kontinuierlich und energisch ausführt.

Auch die grosse Resistenzfähigkeit des M. interarytaenoideus, welcher erst dann der Atrophie und der Degeneration verfiel, als Exner sämtliche oberen und unteren Kehlkopfnerven durchschnitten hat, erscheint uns nun vollständig aufgeklärt.

Zunächst kommen auch hier die passiven Bewegungen, welche der Muskel des gesunden in jenem der gelähmten Seite ausführt, in Betracht. Für derartige passive Bewegungen können die Verhältnisse kaum günstiger liegen wie bei der einseitigen Lähmung des M. interarytaenoideus.

Es kann sich die gesunde Hälfte wohl kaum kontrahieren, ohne gleichzeitig die gelähmte Hälfte in die Bewegung mit einzubeziehen. In den meisten Fällen von Recurrenslähmung kann man tatsächlich bei totaler Unbeweglichkeit des Stimmbandes noch einen gewissen Grad von Lokomotion des Aryknorpels der gelähmten Seite wahrnehmen. Ausser der konservierenden Kraft der passiven Bewegungen kommt beim M. interarytaenoideus auch noch ein anderes Moment in Betracht, auf welches wir in allerjüngster Zeit durch eine von R. Gersuny[1]) ebenso geistreich ausgedachte wie erfolgreich ausgeführte Operation aufmerksam wurden. Durch die operative Vereinigung eines Muskels, dessen Verbindung mit seinem motorischen Nerv unterbrochen war, mit einem normal innervierten Muskel wurde die Kontraktionsfähigkeit des gelähmten Muskels wieder hergestellt. Einen innigeren Kontakt aber als den, der zwischen dem gesunden und dem gelähmten M. interarytaenoideus besteht, vermag wohl die vollendetste operative Technik kaum herzustellen.

Es ist also, von den zuerst erwähnten passiven Bewegungen ganz abgesehen, nach dieser neuesten Erfahrung — vorausgesetzt, dass sie richtig gedeutet wurde —, evident, dass insolange der motorische Nerv des einen M. interarytaenoideus nicht geschädigt wurde, der gleichnamige Muskel auch der anderen Seite vor Degeneration bewahrt bleibt.

Gleichwie die Ergebnisse Exners sind auch die früheren klinischen und pathologisch-anatomischen Angaben über Atrophie in Larynxmuskeln, deren zugehöriger motorischer Nerv intakt gewesen ist, nicht auf eine, wie man anzunehmen geneigt war, individuelle Schwankung in der Verzweigung der motorischen Nerven, sondern einzig und allein auf die Inaktivitätsatrophie zurückzuführen.

---

1) Gersuny, R., Eine Operation bei motorischer Lähmung. Wiener klin. Wochenschr. 1906. No. 10.

XXXIX.

Neue Fragestellung zur Symptomatologie der Sensibilitätsstörungen im Larynx.

Von

Dr. **Georg Avellis** (Frankfurt a. M.).

In dem Streit, ob die motorischen Nerven für den Kehlkopf im Vagus oder im Accessorius zu suchen sind, haben zwei Fälle (Traumann, Zeitschrift f. Chir. 1893, und Avellis, Arch. f. Laryngol. Bd. XI. 1) durch ihre vollständige Beobachtung und geradezu experimentelle Korrektheit einer Stichverletzung am Foramen lacerum eine gewisse Rolle gespielt In beiden Fällen handelte es sich um einen Stich dicht unter dem Gehörgang und dem Ansatz der Ohrmuschel vor dem vorderen Rande des Warzenfortsatzes horizontal in die Tiefe mit Durchschneidung des Hypoglossus (halbseitige Zungenlähmung) und des Vago-accessorius (Cucullaris- und Sternocleidomastoideuslähmung, Gaumensegellähmung und Stimmbandlähmung) bei erhaltener resp. nicht halbseitig gestörter Sensibilität des Larynx. Die allgemeine[1]) und auch von mir geglaubte — weil nirgends, so viel ich weiss, ausdrücklich angezweifelte Meinung: der betreffende N. laryng. sup. versehe beim Menschen so gut wie ausschliesslich die ihm zugehörige Larynxhälfte mit sensiblen Fasern — veranlasste mich zu einer schwierigen und, wie ich später eingesehen habe, unnützen Arbeit, in der ich — fussend auf die klinische Beobachtung von fehlender halbseitiger An- resp. Hypästhesie — die Vermutung aussprach, dass der Stich den Vagusstamm, in dem die sensiblen Fasern für den Lar. sup. unterhalb des Foramen lacerum noch enthalten sein müssen, unverletzt gelassen habe.

Immerhin war ich mir bewusst, dass eine solche Schlussfolgerung nur bis zu einem gewissen Grade zulässig sei. B. Fränkel im Falle Israel-Remak und Traumann haben tatsächlich diesen Schluss gezogen. Ich

1) Zum Beispiel Krebs (Verh. d. Vers. südd. Laryngol. S. 472) trug ohne Widerspruch der Versammlung vor: „Läsionen der Lar. sup. sind inbezug auf ihre motorischen Folgeerscheinungen weniger gut bekannt, würden aber eine halbseitige Anästhesie im Kehlkopf hervorrufen.“

betonte die Gründe, welche eine scharfe Skepsis von gegnerischer Seite ins Feld führen könnten (siehe Arch. f. Lar., Bd. X, Heft 1, auch dort die andere Literatur) und schrieb sogar wörtlich, dass „die Betrachtung der anatomischen Verhältnisse geradezu einen Einwand begünstige und wir uns sehr wundern müssten, wenn bei einer Verletzung des Hypoglossus und des Accessorius dicht unterhalb des For. lacer. der Vagus selbst unverletzt bleibe, da er gerade an dieser Stelle zwischen beiden Nerven eingebettet liege."

Ich hatte also schon bei der Publikation gewisse Bedenken gegen die wissenschaftliche Verwendbarkeit und habe seitdem nicht versäumt, bei späteren Beobachtungen die Frage nach der Verteilung der sensiblen Fasern im Larynx weiterhin zu prüfen. Im Ganzen hat diese Frage ja kein grosses praktisches Interesse, da, wenn wir von der künstlich erzeugten Anästhesie im Larynx absehen, Fälle von totaler Anästhesie nur recht selten im Verlauf schwerer Krankheiten (Tabes, Bulbärparalyse, Diphtherie, Cholera und Hysterie) erkannt und „behandelt" werden, Fälle von halbseitiger Anästhesie aber Raritäten ersten Ranges sind und für Laryngologen weniger als für Neurologen in Betracht kommen. Zur Beantwortung aber der Frage nach der Verteilung der sensiblen Fasern im Larynx: 1. in wie weit der eine Lar. sup. die Gegenseite mit versorgt und 2. in wieweit der Recurrens an der sensiblen Versorgung teilnimmt, sind weitere Forschungen und Beobachtungen sehr wünschenswert, auch um fernere falsche Schlussfolgerungen aus klinischen Beobachtungen — denen ich selbst unterlag — mit besserer Einsicht zu verhüten.

Zunächst führe ich eine klinische Beobachtung von halbseitiger Larynxanästhesie, kombiniert mit Recurrenslähmung an (ausführlicher publiziert in: Berliner Klinik, Heft 40, Berlin 1891).

Obwohl die Beobachtung unter der Mitkontrolle anderer Aerzte mit grösster Sorgfalt gemacht wurde, kann ich doch hier in aller Kürze darüber hinweggehen, weil sich im Laufe der Behandlung die Anästhesie durch Suggestion beheben, die Lähmung des Recurrens aber nicht beeinflussen liess: es sich also um eine Kombination cerebraler Anästhesie und peripherer Lähmung handelte, also um eine Kombination, aus der neue Lehren über die periphere Sensibilitätsversorgung im Larynx nur im negativen Sinne gezogen werden können.

Ein 50jähriger Bauer, der bei einem Feuer im Dorfe mitten in der Erhitzung bei der Löscharbeit plötzlich von einem kalten Wasserstrahl eines ungeschickten Löschmannes überschüttet wurde, erkrankte kurze Zeit darnach an dauernder Heiserkeit, etwas später verbunden mit Taubheit und Schwäche des linken Arms. Zugleich bemerkte er, dass die Flüssigkeiten beim Schlucken öfters zur Nase heraus kamen.

Objektiver Befund: 50jähriger magerer Mann ohne Sprachstörung, aber mit nasaler Sprechfärbung, Stimme heiser, rappelnd. Pupillenbewegungen: links mangelhafte Verengerung, rechts normal bei Lichteinfall und Akkommodation. Keine Hemiopie. Aeusserer Ast des Accessorius gesund. Beim Phonieren geht das Velum nach rechts oben, erreicht nicht den Passavantschen Wulst. Linker

Aryknorpel hängt in den Kehlkopf hinein, Epiglottis gerade, linkes Stimmband steht in der sogenannten Kadaverstellung still, sowohl bei Inspiration als bei Phonation. Bei letzterer überschreitet das rechte Stimmband die Mittellinie. Wenn man mit der Sonde den linken Teil des Kehlkopfes berührt, merkt es Patient gar nicht, überschreitet man die Mittellinie, so entsteht sofort eine Reflexbewegung. Von der linken Seite lässt sich keine Reflexbewegung auslösen, auch nicht die der Gegenseite.

Die ganze linke Körperseite ist, wie sich bei näherer Prüfung ergab, anästhetisch, ebenso das Innere der linken Nase, des Schlundes, man kann Epiglottis, linke Aryfalten kräftig mit der Sonde berühren, ohne dass ein Reiz ausgelöst wird.

Linke Hand blass und kalt. Temperatursinn auffälligerweise in den anästhetischen Handpartien nicht gestört. Der linke Kehlkopf reagiert faradisch so gut wie gar nicht, bringt man die elektrische Sonde in den linken Sinus pyriformis, so dreht sich die Spitze des Aryknorpels nach einwärts. Die sonstige Muskulatur (Gesicht und Arm) ist links so gut faradisch erregbar wie rechts.

Der Fall war bis dahin unverständlich. Die einseitige Gaumensegel-Kehlkopflähmung konnte schon aus dem Grunde nicht für hysterisch gehalten werden, weil die faradische Erregbarkeit der Muskeln erloschen war; wohl aber konnte man event. die Armlähmung und die Hemianästhesie für hysterisch halten, zumal bei der Annahme einer organischen cerebralen Störung das Fehlen der Hemiopie recht auffällig war. Es gelang auch später Prof. Edinger, durch Suggestion die ganze Hemianästhesie und Armlähmung plötzlich und dauernd zu beseitigen, ja sie durch Verbalsuggestion demonstrandi causa wieder hervorzurufen und wieder zu beseitigen. Zugleich mit der suggestiven Heilung der Anästhesie verschwand die Temperaturdifferenz in beiden Achselhöhlen, die vordem wochenlang regelmässig konstatiert war (links 0,5° weniger).

Die Lähmung des Gaumensegels und des linken Stimmbandes aber blieb auch nach der hypnotischen Behandlung, während die Anästhesie im Kehlkopf verschwunden war. Erneute, extra auf die Heiserkeit gerichtete Heilsuggestionen waren ebenso erfolglos wie Jodkali. Die Sondenberührung im linken Kehlkopfeingang wird wohl meist gespürt, es gelingt aber nur ausnahmsweise, von der gelähmten linken Seite eine reflektorische Bewegung des rechten Stimmbandes herbeizuführen.

Es ist also wohl die Recurrenslähmung mit Gaumensegellähmung (die Italiener und Spanier nennen diese Kombination, wie ich aus dem letzten italienischen Kongressprogramm ersehe: Syndroma di Avellis) aber keine Anästhesie des linken Kehlkopfeingangs zurückgeblieben, doch Hypästhesie des ganzen Larynxeingangs.

Von den Schlüssen, die aus dieser höchst merkwürdigen Krankengeschichte zu ziehen wären, möchte ich nur folgende hier verzeichnen:

1. Die Kombination von Recurrenslähmung und halbseitiger Kehlkopfanästhesie erwies sich als eine zufällige und hatte keinen gemeinsamen organischen Grund.

2. Die Recurrenslähmung war dauernd mit einer Hypästhesie des ganzen Kehlkopfeingangs kombiniert, derart, dass sich nur ausnahmsweise durch Sondenberührung auf der linken gelähmten Seite ein Reflex der rechten Seite erzielen liess.

Ich habe seit dem Jahre 1891 alle Fälle von Recurrenslähmung, die in meiner Praxis vorkamen, sowohl auf die Kombination mit der Gaumensegellähmung geprüft, als auch — mit Ausnahme weniger hochreizbarer und unsicherer Patienten — auf die Sensibilitätsverhältnisse untersucht. Das Syndrom der Velumlähmung bietet für eine völlige Aufklärung, da es auch bei peripheren Lähmungen (Mediastinaltumoren etc.) von mir gefunden wurde, so viel Schwierigkeiten, dass ich bis jetzt (nach 15jähriger Sammlung!) bei dem Mangel an einwandsfreien Sektionen niemals wieder das Wort in dieser von mir angeregten Frage ergriffen habe.

Auch die Frage nach den Sensibilitätsänderungen (Hypästhesie bei Recurrenslähmungen) ist noch lange nicht spruchreif; doch fühle ich das Bedürfnis, sie jetzt einmal zu erneuter Diskussion zu stellen, da ich ersehe, dass von italienischer Seite dieses Thema aufgenommen wird.

F. Massei hat (Archiv. ital. d. laring., Gennaio 1906) in diesem Jahre eine sehr bemerkenswerte und höchst anregende Arbeit über ein prämonitorisches Zeichen der Recurrenslähmung („Un segno pneumonitorio della paralysi del ricorrente laryngeo") publiziert, in der er einen Fall von Aortenaneurysma bespricht, bei welchem bei noch erhaltene Stimmlippenbewegung das linke Stimmband tiefer als das rechte stand; dabei fand sich völlige Anästhesie des Larynxeingangs bis zum Stimmlippenniveau. Massei hält die Anästhesie für ein fast konstantes Begleitsymptom der Recurrenslähmung, noch vor der Lähmung zu konstatieren und nie über das Vestibulum hinausgehend. Bei linksseitiger Recurrenslähmung besteht meist völlige Anästhesie, bei rechtsseitiger Hypästhesie. Die Anästhesie ist immer allgemein, nicht unilateral, wie die motorische Lähmung.

Ich will mit Ausschaltung der neuen Hypothese und merkwürdigen Beobachtung Masseis zunächst auf den Punkt eingehen, dass bei halbseitiger motorischer Lähmung nicht halbseitige, sondern totale Hyp- resp. Anästhesie gefunden wurde. Diese Beobachtung kann ich aus meinen Krankengeschichten bestätigen, wenn ich auch selbst nie eine wirkliche Anästhesie bei einseitiger Recurrenslähmung selbst gesehen habe, wohl aber verminderte Sensibilität. Wir können also — mit Beiseitelassung der vielen Nebenfragen, wie oft und bei welchen Fällen von Recurrensparalyse sich verminderte Sensibilität im Larynxeingang findet — zunächst einmal festlegen, dass — ausser bei meinem eigenen nicht hierher zu rechnenden oben zitierten Fall — sich Hemianästhesie bei Hemiplegie des Larynx nicht hat konstatieren lassen.

Zur weiteren Feststellung der Frage habe ich bei zwei Fällen von Larynxneuralgie mit den von mir zuerst beschriebenen typischen

Druckpunkten[1]) zwischen hinterem Ende des Zungenbeins und oberem Rande der Cartilago thyr., wo der Nerv fast bloss liegt, ehe er durch die Membran hindurchtritt, in den Nerven resp. seine Umgebung Einspritzungen von 1 proz. Kokain- resp. Novokainlösungen gemacht, um die Neuralgie zu heilen. Dabei stellte sich heraus, dass bei einseitiger Kokaininjektion eine nicht sehr starke Verminderung der totalen Larynxsensibilität eintrat, aber keine halbseitige Anästhesie. Die Hypästhesie ging nicht bis zum subglottischen Raum herunter. Von hier ab scheint der Lar. inf. allein zu sensibilisieren. Dieselbe Beobachtung machte Kollege G. Frey, den ich, veranlasst durch seine Arbeit im letzten Heft (Bd. 18, Heft 2) des Archivs f. Laryngol.: „Ueber regionäre Anästhesierung des Kehlkopfes" brieflich anfragte. Er hat diese Wahrnehmung nicht mit publiziert, da es sich bei seinen Versuchen um die Hervorrufung einer totalen für Operationen brauchbaren Anästhesie handelte. „Wir konnten nicht beobachten, dass die Seite, auf der die Injektion zuerst erfolgt war, früher insensibel geworden wäre", steht in der zitierten Arbeit. In unsere Fragestellung umgewandelt, geht daraus hervor, dass einseitige Injektion die betr. Seite nicht insensibel gemacht hat.

Wenn wir ferner eine neue Arbeit von I. Gordon Wilson (zitiert nach dem Zentralbl. Bd. XXII. S. 186) berücksichtigen, der fand, dass die sensiblen Nerven hauptsächlich auf der ihnen zugehörigen Seite im Larynx sich verteilen, aber zahlreiche Fasern über die Mittellinie hinausschicken und dass, falls der eine Lar. sup. durchschnitten wird, man die Degeneration der Nervenfasern auch auf der anderen Seite von der Mittellinie verfolgen kann, so müssen wir auch hierin eine Stütze für die Behauptung finden, dass die Annahme, jede Kehlkopfseite würde ausschliesslich von den ihr zugehörigen Nerven sensibilisiert, von jetzt ab als irrtümlich aufgegeben werden muss.

Es übersteigt sowohl die Absicht dieses kleinen Artikels als die Möglichkeit, als praktischer Laryngologe mit ausschliesslicher Privatpraxis ohne die Hilfsmittel einer Universität die ganze Frage der **Mehrfachsensibilisierung** des menschlichen Larynx beantworten zu können.

Der bescheidene Zweck dieser Zeilen geht nur dahin, nachdem sowohl klinisch (mein und Traumanns Fall von Durchschneidung des Vagus mit erhaltener Sensibilität) als experimentell (meine Fälle von Kokaineinspritzungen in einen Lar. sup.) die Mehrfachsensibilisierung des Larynx erwiesen ist, folgende neue Fragestellung aufzuwerfen:

1. Welchen Anteil hat jeder Lar. sup. für die Sensibilisierung der Gegenseite?

---

1) Boenninghaus (Arch. f. Lar. 18. Bd. Heft 2) wiederholt seine 1904 publizierten Beobachtungen über schmerzhafte Druckpunkte am Lar. sup. mit der Bemerkung, dass seine Publikation keine Beachtung gefunden hätte. Ich selbst habe aber schon 1900 in der Münchener med. Wochenschr. die typische Form der Neuralgie mit Druckpunkten beschrieben. Neu fügt jetzt Boenninghaus den unteren Druckpunkt am Lar. inf. hinzu.

2. Wie gross ist das Prozentverhältnis der degenerierten Fasern der Jenseite bei einseitiger Zerstörung des Lar. sup.?

3. Welchen Anteil hat der linke und welchen der rechte Recurrens bei der Sensibilisierung des Larynxeingangs? (Massei.)

4. Ist die Hypästhesie auch bei Recurrenslähmungen nachweisbar, die nicht das Syndrom Avellis darbieten?

5. Wie verhält sich die Sensibilitätsstörung bei doppelseitiger Recurrenslähmung?

6. Kann von anderer Seite bestätigt werden, dass vom subglottischen Raum ab (Frey und meine Versuche) der Lar. infer. allein für die Sensibilisierung in Betracht kommt?

7. Wie ist mit der letzten These (No. 6) Masseis Untersuchung zu vereinbaren, dass bei Recurrenslähmung gerade das Vestibulum laryngis hyp- resp. anästhetisch gefunden wurde?

Diese Fragen harren zunächst noch der Lösung und der Bearbeitung.

Fest steht allein nach meiner Meinung heute nur ein Satz: **Hemianästhesie im Larynx kommt nur bei Hysterie vor.**

Andere Nervenstörungen im Lar. sup. oder inf. können totale Sensibilitätsstörungen hervorrufen, aber keine unilaterale **Anästhesie.**

Alle näheren Differenzierungen bleiben noch offene Fragen, zu deren Verfolgung ich mit diesen Zeilen eine Anregung zu geben suche.

XL.

(Mitteilungen aus der oto-laryngologischen Abteilung des St. Josefs-Hospitals zu Kopenhagen.)

Beitrag zur Beleuchtung der Beziehungen zwischen Nasen- und Augenkrankheiten.

Von

Prof. Dr. **E. Schmiegelow** (Kopenhagen).

Seitdem ich im Oktober 1903 im Dänischen oto-laryngologischen Verein einen im Archiv für Laryngologie, Bd. XV, S. 267 veröffentlichten Vortrag gehalten habe, sind sowohl in der ophthalmologischen wie in der rhinologischen Literatur Arbeiten erschienen, die auf verschiedene Weise die inneren Beziehungen behandeln, welche zwischen gewissen Nasen- und Augenleiden existieren.

Im XV. Band, S. 241 des Archivs für Laryngologie hat Heinrich Halász, der schon 1899 im 5. Hefte des „Zentralblattes für die gesamte Therapie“ 19 Fälle von durch Nasenkrankheiten bedingten Augenleiden veröffentlicht hatte, eine lesenswerte Arbeit über Augenleiden erscheinen lassen, die auf Infektion von der Nase her beruhen, und einen Fall von nasaler Infektion der Conjunctiva bei einer 32jährigen Frau mitgeteilt, die an einem Oberkieferempyem litt.

In demselben Bande des Archivs für Laryngologie, S. 340 findet sich ein von Ludwig Polyak referierter Fall von latenten multiplen Nebenhöhlensuppurationen mit Knochenblasenbildung, Exophthalmus und Atrophie beider Sehnerven.

Eine grössere interessante Uebersicht über Sehstörungen und Blindheit, die von Krankheiten in den hinteren Nebenhöhlen stammen, worunter er den Sinus sphenoidalis und die hinteren Siebbeinzellen versteht, liegt von A. Onodi vor. Sie ist in Bd. XVII, S. 260 des Archivs für Laryngologie, 1905 veröffentlicht. Onodi betont besonders die inneren Beziehungen zwischen den hinteren Siebbeinzellen und dem Nervus opticus und macht darauf aufmerksam, dass Krankheiten in dieser ethmoidalen Zelle namentlich von pathologischer Bedeutung als Ausgangspunkt sekundärer Nervus opticus-Leiden werden. Andererseits hat Onodi unzweifelhaft recht, wenn

er behauptet, dass Erkrankungen des Sinus sphenoidalis und der Cellula ethmoidalis posterior verhältnismässig selten Sehnervenleiden hervorrufen, denn jene sind sehr häufig, während diese selten vorkommen. Ich erwähne hier beispielsweise, dass Untersuchungen über eine Reihe von Patienten, die an Nebenhöhlenleiden litten, vorliegen, an denen Henrici und Häffner in der Rostocker Ohren- und Augenklinik Gesichtsfeldbestimmungen vorgenommen haben, um festzustellen, welches Kausalverhältnis zwischen den Nebenhöhlenleiden und den Gesichtsfeldbeschränkungen existiert, die nach Ziem, Kuhnt und mehreren anderen in einer gewissen Anzahl von Fällen von Nebenhöhlenleiden herrühren, während andere das Gegenteil behaupten. Henrici und Häffner's Arbeit ist 1904 in der Münchener medizinischen Wochenschrift, No. 49, S. 2178 veröffentlicht. Sie haben 37 Patienten mit Nebenhöhlenleiden untersucht. Von diesen hatten 36 ein normales Gesichtsfeld und nur in einem nicht ganz brauchbaren Falle wurde eine Beschränkung festgestellt.

Im Internationalen Zentralblatt für Laryngologie, XXII, 1906, S. 48 findet sich eine von M. Paunz referierte Arbeit. Es handelt sich um einen Fall von Papillitis nervi optici, der durch ein Empyem in den hinteren Siebbeinzellen hervorgerufen war. Objektiv sah man in der Fissura olfactoria eine geringe Menge schleimiger, purulenter Absonderung. Nach der Oeffnung und Ausspülung zuerst der vorderen und dann der hinteren Siebbeinzellen besserte sich die Papillitis bedeutend. Vor der Operation war die Sehkraft auf der rechten Seite $^5/_{50}$, auf der linken $^5/_5$, nach der Operation auf der rechten $^5/_{15}$, auf der linken $^5/_5$. In derselben Zeitschrift, S. 173, hat E. Pollatschek einen durch Nasenoperationen geheilten Fall von doppelseitiger Papillitis mitgeteilt. Der Patient hatte jahrelang an unter dem Scheitel lokalisierten Kopfschmerzen gelitten; auch hatte er oft Schnupfen. In der letzten Zeit Einschränkung des Sehvermögens. Ophthalmoskopische Diagnose: Papillitis in atrophiam vergens. In der linken Nasenhälfte viel übelriechender Eiter, hauptsächlich in der Fissura olfactoria. Resektion der mittleren Muschel, Kurettage der hinteren Siebbeinzellen. Oeffnung des Sinus sphenoidalis. Allmähliche Besserung des Sehvermögens.

In der Société d'ophthalmologie de Paris (ref. in den Archives intern. de Laryng. XIX, p. 636, 1905) hat J. Galezowski am 7. Februar 1905 einen Patienten vorgestellt, der im Oktober an einem Oberkieferempyem erkrankt war. Es stellten sich schwere Komplikationen vom Auge ein, die an eine Orbitalphlegmone erinnerten. Die Papille war ödematös und zeigte geschlängelte Venen. Die Sehkraft war $^1/_4$, das Gesichtsfeld normal. Nach der Operation des Oberkieferempyems schwanden die Augensymptome im Laufe von drei Wochen und die Sehkraft wurde normal.

Carl E. Munger hat in „the Laryngoscope" November 1904 (ref. im Internat. Zentralbl. f. Laryngol., Okt. 1905, S. 434) einen Fall von Orbitalinfektion von den Siebbeinzellen mit spontaner Drainage an dem inneren Augenwinkel beschrieben. Obgleich es sich um ein purulentes Ethmoidal-

leiden handelte, zeigte sich keine Spur von Absonderung aus der Nase. Auf diesen Mangel an purulentem Ausfluss aus der Nase, wie überhaupt auf die nicht vorhandenen nasalen Symptome bei Nebenhöhlenerkrankungen macht O. Eversbusch in seiner grossen Arbeit aus dem Jahre 1903 (Die Erkrankungen des Auges in ihren Beziehungen zu Erkrankungen der Nase und deren Nebenhöhlen etc. Graefe und Saemisch, Handbuch der Augenheilkunde. II. Aufl., 1903, 61—62. Lief.) aufmerksam. Hier weist er S. 31 darauf hin, dass man häufig Krankheiten im Sinus sphenoidalis und den hinteren Siebbeinzellen bei Sektionen von Individuen beobachte, die zu Lebzeiten keine nachweisbaren Zeichen dieses Leidens dargeboten hatten. Im Anschluss hieran führe ich hier nur an, dass ich bei einem meiner Patienten, dessen Krankengeschichte sich in meiner vorher erwähnten Arbeit (Archiv für Laryngologie, Bd. XV, S. 277) findet, rhinoskopisch keinen Eiter in der Nase nachweisen konnte, obgleich der Patient eine alte chronische Suppuration in der Stirnhöhle hatte.

Ausser auf die Arbeiten von Joly (Contribution à l'étude seméiologique et thérapeutique des dacryocystites d'origine nasale, Thèse de Bordeaux 1904) und von S. D. Risley (Affections of the eye associated with disease of the contiguous sinuses, Pensylvania medical Journal, June 1904, ref. im Internat. Zentralbl. f. Laryngol., 1905, S. 289) lenke ich die Aufmerksamkeit besonders auf eine interessante Beobachtung von W. Glegg und Perceval J. Hay hin, die in Band XVII des Archivs für Laryngologie, 1905, S. 525 beschrieben ist. Es handelt sich um einen Fall von Empyem in den hinteren Siebbeinzellen in Verbindung mit Paralyse der Associationsbewegungen und bitemporaler Gesichtsfeldbeschränkung bei einer 19jähr. Frau, deren Krankheit einen Monat gedauert hatte. Das Leiden hatte plötzlich mit Schmerzen hinter dem rechten Auge und mit heftigen neuralgischen Schmerzen in der rechten Hälfte des Kopfes begonnen. Die Ursache war nicht sicher. Objektiv fand sich fast kein Zeichen eines Nebenhöhlenleidens; nur hinten in der Decke der rechten Choana sah man rhinoskopisch etwas Eiter. Nachdem das hintere Drittel der mittleren Concha am 15. Februar mit der Grünwald'schen Zange entfernt und das hintere Siebbeinlabyrinth mit einer Winkelkurette geöffnet worden war, schwanden die Kopfschmerzen; die Associationsbewegungen stellten sich wieder ein. Das Gesichtsfeld und die Sehkraft, die vor der Operation $^{6}/_{12}$ und $^{6}/_{18}$ gewesen war, zeigten sich am 27. Mai normal.

Von anderen diesbezüglichen interessanten Beobachtungen nenne ich noch einige, die Fr. Alexander (Verh. d. Deutschen otolog. Ges. 1905, S. 191) mitgeteilt hat. In einem Falle handelte es sich um eine doppelseitige Neuritis optica bei einem 41jährigen Mann, der am 12. Mai 1903 plötzlich an Influenza mit intensiven Kopfschmerzen erkrankte. Die Ursache der Neuritis war ein Empyem in den Cellulae ethmoidales posteriores und im Sinus sphenoidalis. In dem anderen Falle lag ein Glaskörperabszess bei einem 13jährigen Mädchen vor. Der Abszess war von einem Empyem in der linken Kieferhöhle und den vorderen Siebbeinzellen veranlasst.

Ausserdem hat Delneuville in La Presse oto-rhinolaryngologique Belge, No. 1, 1906 (ref. im Internat. Zentralbl. f. Ohrenheilk., Bd. IV, 1906, S. 333) einen Fall von Neuritis retrobulbaris bei einem 46jährigen Patienten behandelt, dessen Sehkraft bedeutend geschwächt war. Objektiv wurde ein akutes Empyem im Sinus sphenoidalis nachgewiesen, und nachdem dieses im Laufe von einem Monat durch konservative Behandlung geheilt war, wurde die Sehkraft auf beiden Augen normal.

In einer grossen Abhandlung von Emile Moreau (Manifestations oculo-orbitaires des sinusites sphénoïdales, Thèse de Lyon 1905) haben wir eine der neuesten und vollständigsten Behandlungen der Frage. Die Arbeit ist in den Archives internationales de laryngologie etc., XX, p. 931 sehr ausführlich wiedergegeben. Die Frage, wie häufig die oculo-orbitalen Komplikationen bei Nebenhöhlenleiden auftreten, ist in hohem Grade umstritten. Während Lapersonne in seiner Mitteilung an die Société française d'ophthalmologie, 1903, zu dem Ergebnis kommt, dass die Nebenhöhlenleiden eine grosse Rolle spielen (20 pCt.), hat Rollet unter 2750 Kranken nur ein einziges Mal einen (von E. Moreau referierten) Fall festgestellt.

Hier in Dänemark liegt aus dem Jahre 1904 ein von A. C. Grönbäk in den Verhandlungen des dänischen oto-laryngologischen Vereins (März 1904) veröffentlichter interessanter Fall von latentem Nebenhöhlenleiden mit Exophthalmus und Amaurose vor. Der Kranke war ein 51jähr. Mann, der von einem Augenarzt mit dem Bemerken an ihn gewiesen war, „dass er ein Leiden des linken N. opticus und mehrerer motorischer Nervenäste nach den Augenmuskeln am linken Auge habe. Vollständige Amaurose auf diesem Auge; ophthalmoskopisch nichts Abnormes; Papillen also normal. Bedeutender Exophthalmus. Es müsse sich ja um ein Leiden an der Spitze der Orbita oder auf der Basis cranii handeln.“ Der Kranke behauptete, dass er nie eine Beschwerde von der Nase gehabt, nie einen Ausfluss gemerkt und stets einen ausgezeichneten Luftdurchgang gehabt habe. Es war bedeutender Exophthalmus des linken Auges und minimale Bewegung des Bulbus vorhanden. An der linken Seite der Nase fanden sich mehrere Schleimpolypen, die nach und nach entfernt wurden. Am 21. Januar wurde mit kalter Schlinge eine grosse kariöse Partie der linken Concha media entfernt, und erst jetzt sickerte aus den Cellulae ethmoidales dicker, stinkender Eiter hervor. Darauf wurde mit einem Ringmesser mehr und mehr von dem kariösen Siebbein entfernt und am 1. März wurde die Eingangsöffnung zu dem Sinus sphenoidalis dilatiert. Bei dieser Behandlung schwand der Exophthalmus; die Beweglichkeit des Bulbus kehrte nach und nach zurück und der Patient war von dem lästigen Druck und den Spannungsempfindungen im Auge befreit. Die Amaurose blieb unverändert. —

Diesen Beobachtungen erlaube ich mir zwei hinzuzufügen, die ich in diesem Frühjahr zu machen Gelegenheit hatte und die beide Patienten betreffen, die an einer retrobulbären Neuritis optica litten, deren Ur-

sache in einer latenten Suppuration im Sinus sphenoidalis und ethmoidalis posterior gesucht werden muss.

Beide Patienten sind auf meiner Abteilung im St. Josefs-Hospital behandelt worden.

I. Einar Frode Petersen, 11 Jahre alt, wurde am 20. März 1906 von Prof. J. Bjerrum mit dem Ersuchen an mich gewiesen, ihn rhinoskopisch zu untersuchen. Der Knabe hatte keine ernstere Krankheit überstanden, war aber im Frühjahr in der Regel kränklich. Er leidet an Schleimausfluss aus dem Nasenrachenraum, ist stets blass und mager und hat ab und zu Scheitelkopfschmerzen. Vor drei Wochen wurde er plötzlich ohne bekannte Ursache krank, er bekam Fieber (die Temperatur wurde nicht gemessen), Kopfschmerzen, Uebelkeit und Erbrechen. Diese Anfälle hörten im Laufe von einigen Tagen auf. In der nächsten Zeit darauf stellten sich Schmerzen im linken Auge ein und vor acht Tagen entdeckte er, dass er so gut wie gar nichts mit dem linken Auge sehen könnte, weshalb er sich am 17. März an Prof. J. Bjerrum wandte, der Neuritis optica auf dem linken Auge feststellte. Fingerzählen in 10 cm Entfernung. Das Papillengewebe war verschleiert; die Grenzen zeigten sich verwischt, geringe Schwellung (2 Dioptrien); die Venen waren dunkel, gebuchtet, etwas dick; das Zentrum war natürlich.

Am 20. März wurde er in die oto-laryngologische Abteilung des St. Josefs-Hospitals aufgenommen, wo sich ausser der oben erwähnten Anamnese erwähnt findet, dass der Knabe Ausfluss aus der Nase gehabt habe. Temperatur normal, Pupillen gleich, keine Parese der Augenmuskeln. Es finden sich kleine indolente Drüsengeschwülste am Halse; die Kniereflexe sind verstärkt, kein Fussklonus.

Bei der Rhinoscopia anterior sieht man etwas Schleimhautschwellung um den hinteren Teil der linken Concha media, und nach der Einlegung von Kokain-Adrenalintampons zeigt sich etwas Eiter in der Richtung des linken Sinus sphenoidalis.

21. März wird in der Chloroformnarkose Resektion des hinteren Endes der Concha media mit Grünwald'scher Zange vorgenommen, die Oeffnung in den Sinus sphenoidalis wird mit Schäffer'scher Löffelsonde dilatiert. Die Nasenhöhle wird tamponiert.

23. März Wohlbefinden. Patient fühlt sich im Kopf bedeutend erleichtert.

26. März. Bedeutende subjektive Erleichterung; kann die Finger in einer Entfernung von 1 m zählen. Oben und hinten in der linken Seite der Nase ziemlich viel Eiter. Spült die Nase täglich.

Reiste am 29. März nach seiner Heimat Jütland. Seine Mutter teilte mir einen Monat später brieflich mit, dass er jetzt deutlich in 3 m Entfernung sieht und sonst vollständig gesund ist; er ist auch lebhafter und kräftiger als vor der Operation und die Besserung der Sehkraft entwickelt sich stetig.

Epikrise. Es handelt sich also um einen Knaben, der plötzlich Symptome eines akuten Leidens an irgend einer Stelle des Kopfes bekommt; diese (Kopfschmerzen, Uebelkeit, Erbrechen) verlieren sich, in den folgenden Tagen aber stellt sich ein Sehnervenleiden ein mit Schmerzen im linken Auge und bedeutend geschwächtem Sehvermögen. Obgleich keine Nasensymptome, namentlich kein Ausfluss, vorhanden sind, wird er auf Wunsch des Augenarztes vom Rhinologen untersucht, der anfangs nur eine kleine Geschwulst des hinteren Endes der Concha media sinistra, aber keinen

Eiter entdeckt. Erst nachdem er Adrenalin-Kokaintampons eingelegt und sich dadurch einen freieren Einblick in den Recessus spheno-ethmoidalis verschafft hatte, bemerkte er etwas Eiter in der Richtung des Sinus sphenoidalis, der gleichzeitig mit den Cellulae ethmoidales posteriores geöffnet wird, worauf ein Teil Eiter entleert wird. In der Folge tritt Besserung der Augensymptome ein und der Knabe fühlt bedeutende Erleichterung im Kopfe.

Es ist wohl kaum zweifelhaft, dass es sich hier um einen typischen Fall von retrobulbärer Neuritis optica handelte, der sich im Anschluss an eine akut entstandene Entzündung im Sinus sphenoidalis und in der Cellula ethmoidalis entwickelte. Wie es hier ging, so ist es wohl in vielen Fällen von akuter retrobulbärer Neuritis gegangen, wo das Krankheitsbild mit dem oben beschriebenen Falle zusammenfällt. Diese Neuritiden sind zweifelsohne in einer viel grösseren Anzahl von Fällen, als man bisher geahnt hat, auf eine akute Suppuration im Sinus sphenoidalis oder vielleicht in noch höherem Grade in der hinteren Cellula ethmoidalis zurückzuführen, die sich oft zwischen den Nervus opticus und den Sinus sphenoidalis einschiebt, der Sinus ist nur durch eine seidenpapierdünne Wand vom Nervus opticus getrennt. Je klarer man sich in den Augenkliniken darüber wird, dass ein suppuratives Nebenhöhlenleiden in der Nase sehr wohl vorhanden sein kann, ohne dass der Kranke oder seine Umgebung eine Ahnung davon zu haben braucht, dass eine Nasenkrankheit vorliegt, da ja bei weitem nicht immer ein purulenter Schnupfen oder überhaupt irgend ein Ausfluss existiert, desto häufiger, glaube ich, wird man Leiden in den hinteren nasalen Nebenhöhlen als Ursache einer retrobulbären Neuritis finden, vorausgesetzt, dass alle Fälle rhinologisch und die Nebenhöhlen explorativ untersucht werden. Eine einfache rhinoskopische Untersuchung genügt nicht. In vielen Fällen findet man nämlich nichts abnormes bei einer einfachen Betrachtung der Nasenhöhle, weil die Geschwulst im hinteren Ende der Concha media den Blick in den Recessus sphenoidalis, an welcher Stelle man im Falle eines postnasalen Nebenhöhlenleidens etwas purulenten Eiter erwarten kann, trübt. Erst wenn man imstande ist, die Cellulae ethmoidales posteriores und den Sinus sphenoidalis zu überschauen, sieht man, wie der Eiter hervorbricht und man erstaunt dann über das Missverhältnis, welches oft zwischen der Reaktionslosigkeit des ursprünglichen anteoperativen Bildes einerseits und dem suppurativen Charakter, den es andererseits annimmt, sobald man sich im Os sphenoideum und im Os ethmoideum Luft in den Entzündungshöhlen verschafft hat.

Dass viele akute retrobulbäre Neuritiden spontan ohne operativen Eingriff auf die postnasalen Nebenhöhlen geheilt werden, trotzdem ein Teil derselben auf akute Sinuitis zurückzuführen ist, kann nicht als Gegenbeweis gegen den nasalen Ursprung dieser Neuritiden gelten, denn die Natur hat die Nebenhöhlen glücklicherweise mit Verteidigungswaffen (u. a. ein kräftig flimmerndes Epithel) ausgestattet, wodurch die Exsudate entfernt werden können, die akute Entzündung wird durch die eigene Kraft des Organismus

unterdrückt. In den meisten Fällen wird eine akute Sinuitis spontan geheilt, selbst da, wo eine vorübergehende Retention des Höhlenexsudates und eine daraus folgende Infektion des Perineuriums um den Nervus opticus auf seinem Wege längs der äusseren Wand des Sinus sphenoidalis oder der Cellula ethmoidalis posterior entstanden ist. Ebenso wie eine Supraorbitalneuralgie während des Verlaufs einer akuten Stirnhöhlen- oder Oberkieferhöhlenentzündung durch Antifebrin, Antipyrin, Chinin etc. günstig beeinflusst wird, sehen wir auch, dass eine retrobulbäre Neuritis optica durch ähnliche Medikamente geheilt wird, die dadurch, dass sie die Gefässe kontrahieren, die Drainage der angegriffenen nasalen Nebenhöhlenräume begünstigen. Indessen hat man Beispiele, dass solche retrobulbären Neuritiden zur Blindheit führen können (s. Grönbeek's Fall), wenn die Ursache der Krankheit nicht früh genug behoben wird, und deshalb darf man die Fälle nicht der Behandlung durch die Natur überlassen, sondern muss durch rechtzeitige Drainage die Heilung so viel wie möglich beschleunigen.

Der andere Fall ist insofern in seiner Deutung etwas komplizierter, als es sich um ein chronisches, in seinem Verlauf recht schwankendes Sehnervenleiden handelt, das sich auf beiden Augen im Laufe von fast einem Jahre bei einem Mädchen entwickelte, bei dem es gelang, ein doppelseitiges postnasales Nebenhöhlenleiden festzustellen, dessen operative Behandlung eine sehr bedeutende Besserung des Augenleidens bewirkte.

Ein Fall von retrobulbärer Neuritis optica in Verbindung mit einer Sinusitis sphenoidalis et ethmoidalis posterior. (Bedeutende Besserung nach Drainage des Nebenhöhlenleidens.)

Patientin, ein 18jähriges Mädchen Line P., kam, am 2. April 1906 von Prof. J. Bjerrum an mich gewiesen, ins St. Josefs-Hospital. Sie ist geboren mit einem missgestalteten linken Fuss. Der Vater ist geisteskrank. Vor 7 Jahren hatte sie Diphtherie, sonst war sie immer gesund, bis sie vor $2^1/_2$ Jahren anfing, sehr viel an Kopfschmerzen zu leiden, deren Sitz besonders die linke Schläfe war. Gleichzeitig wurde das Sehvermögen auf dem entgegengesetzten rechten Auge schwächer. Unter der Behandlung mit verschiedenen Medikamenten besserten sich die Kopfschmerzen etwas. Nach Professor Edmund Jensen, in dessen Klinik sie am 13. März 1905 kam, hörten die Schmerzen an der linken Seite des Kopfes in den letzten Monaten auf; sie bekam aber Schmerzen in der rechten Schläfengegend." Am 13. März 1906 schrieb Prof. Edmund Jensen an mich: „Status der Augen am 13. März 1905: o. d: Fingerzählen in kleinem Gesichtsfeld in der Gegend des Zentrums. o. s: $^3/_{24}$ ohne Besserung durch Glas. Gesichtsfeld beschränkt auf $^8/_{300}$ bis auf ca. 20^0 in allen Richtungen.

Papillen weiss, atrophisch, ohne Zeichen vorhergegangener Neuritis optica. Die Behandlung bestand in Roborantia und Strychnineinspritzungen.

11. April 1905. o. d: s = Fingerzählen; o. s: $^3/_{18}$.
24. Mai. o. d: $^1/_{24}$; o. s: $^6/_{18}$.
15. August. o. d: $^4/_{60}$; o. s: $^6/_{24}$.
22. September. o: d: $^2/_{60}$; o. s: $^6/_{36}$.

Patientin ist von Prof. Edmund Jensen ausserdem viele Male untersucht worden, ohne dass Aufzeichnungen gemacht worden sind; das Charakteristische war aber der bedeutende Wechsel sowohl der Sehkraft als hinsichtlich des Gesichtsfeldes.

Bei der Aufnahme ins St. Josefs-Hospital am 2. April 1906 hatte sie guten Luftdurchgang durch die Nase; während der ganzen Zeit zeigte sich Eiterausfluss aus beiden Nasenhälften, besonders wenn sie sich vornüber beugte. Der Ausfluss soll nie stinkend gewesen sein. Temperatur normal, guter Ernährungszustand.

Nach Angaben von Prof. J. Bjerrum's Augenklinik war das Ergebnis der Augenuntersuchung am 26. Februar 1906 wie folgt: s . o . d Lichtempfindung für starkes Licht; s . o . s = $^1/_{60}$. Rechte Pupille reagiert gut auf Licht, reagiert auch auf Licht, das sie nicht auffasst. Sie findet ihren Weg auffallend gut. Die Gefässe nicht verengert oder krankhaft verlaufend. Das Papillengewebe hell mit verhältnismässig wenigen Gefässen. Die Papillen unzweifelhaft weisslich. Beweglichkeit der Augen natürlich. Behandlung mit Jodquecksilber und Jodkalium.

Figur 1.

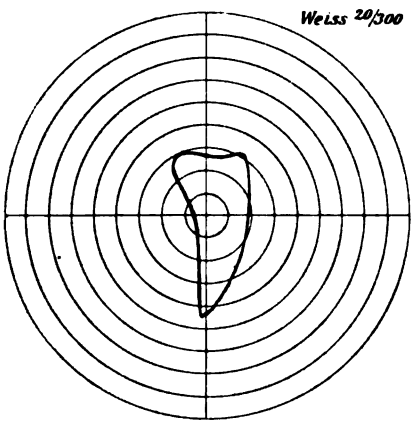

Oculus sin. 26/3. 1906.

Figur 2.

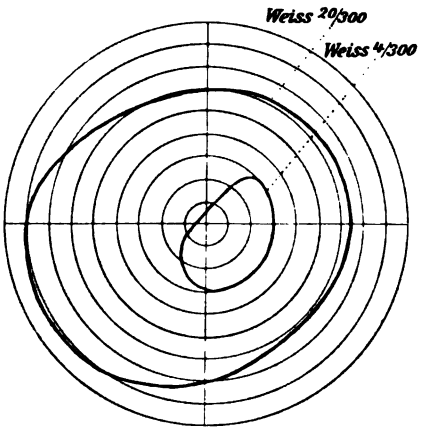

Oculus sin. 20/4. 1906.

Nachdem die Cellulae ethmoidales posteriores und der Sinus sphenoidalis 14 Tage vorher von mir in der oto-laryngologischen Klinik des Frederiks-Hospitals auf beiden Seiten geöffnet worden waren, wobei sich Eiter entleerte, fühlte Patientin eine bedeutende Erleichterung im Kopfe und besonders die alten sehr lästigen Kopfschmerzen hörten auf; ausserdem war die Sehkraft auf dem linken Auge bedeutend und auf dem rechten Auge etwas besser. In den 14 nach der Operation verlaufenen Tagen ist sie nicht behandelt worden. Es hat sich ziemlich reichliche Suppuration aus der Nase, besonders aus der linken Seite eingestellt, und in den letzten drei Tagen sind die Augen wieder schlimmer geworden, weshalb sie wieder ins Krankenhaus kam, damit die Nebenhöhlen ordentlich drainiert würden. Es zeigt sich reichlicher Eiter im Recessus sphenoethmoidalis auf beiden Seiten.

4. April. Der hintere Teil der Concha media und die vordere Wand des Sinus sphenoidalis wurden in Chloroformnarkose reseziert. Die Nachbehandlung bestand in täglichen Ausspülungen der Nase und der Höhlen, wobei dicker, purulenter Schleim entleert wurde. Nach diesem Eingriff fühlte sie sich bedeutend

leichter im Kopfe, die Kopfschmerzen waren verschwunden und das Gesichtsfeld war auf dem linken Auge erweitert, wie man aus nebenstehenden Zeichnungen von der Augenklinik ersehen wird. Im übrigen ersieht man die Besserung der Sehkraft aus folgenden Daten:

16. März. o . s : s = $^2/_{60}$; $^{20}/_4$ o . s = Fingerzählung in einer Entfernung von 30 cm $^1/_5$. Rechtes Auge: s = Fingerzählen in einer Entfernung von ca. 1 m, Gesichtsfeld ungehindert. Linkes Auge: s = $^6/_{24}$; Gesichtsfeld ungehindert.

10. Mai. Rechtes Auge: Fingerzählen in 1 m Entfernung. Linkes Auge: Fingerzählen in 3 m Entfernung.

Epikrise. Wir haben es hier also mit einer doppelseitigen Neuritis optica zu tun, die sich im Laufe von $2^1/_2$ Jahren allmählich entwickelt. Patientin ist ein junges Mädchen, das an einer doppelseitigen purulenten Sinusitis sphenoidalis und ethmoidalis leidet. Das Nasenleiden ist im Grunde vollständig latent, die Sehkraft ist geschwächt, weshalb sie sich in eine Augenklinik begiebt, von welcher sie an den Rhinologen verwiesen wird.

Es war hier ebenso wie in dem vorigen Falle bei der ersten rhinoskopischen Untersuchung schwierig zu entscheiden, ob ein postnasales Nebenhöhlenleiden vorlag oder nicht, denn es war kein deutlicher Eiterausfluss vorhanden. Erst nachdem das hintere Ende der Concha media durch Einlegen von Kokainadrenalintampons an Umfang reduziert worden war, gelang es, soviel Einblick in den Recessus sphenoethmoidalis zu bekommen, dass man das Vorhandensein von etwas purulentem Schleim in dieser Gegend der Nasenhöhle nachweisen konnte. Sobald man jedoch den Eingang zu der hinteren Siebbeinzelle und dem Sinus sphenoidalis geöffnet hatte, zeigte sich reichlicher zäher, purulenter Schleim, gleichzeitig verschwanden die jahrealten und sehr lästigen Kopfschmerzen vollständig und die Sehkraft besserte sich. Bald darauf reiste Patientin nach Hause und die Behandlung hörte auf. Als sich die Kopfschmerzen wieder einstellten und die Augen schlimmer wurden, kam sie ins St. Josefs-Hospital, um die Nebenhöhlen ordentlich drainieren und ausspülen zu lassen. In dem seit der Operation verflossenen Monat sind die Nebenhöhlen und die Nase täglich ausgespült worden, wobei von beiden Seiten stets viel zäher, purulenter Schleim entfernt wurde. Jetzt ist ihr Befinden ausgezeichnet, die Sehkraft hat sich auf beiden Augen bedeutend gebessert.

Zum Schlusse erlaube ich mir noch, die Aufmerksamkeit auf zwei sehr interessante Beobachtungen zu lenken, die C. R. Holmes im Jahre 1896 in den Archives of Ophthalmology, Vol. XXV, mitgeteilt hat, welche Patienten betreffen, die an Suppurationen im Sinus sphenoidalis in Verbindung mit Sehnervenleiden litten. Im ersten Fall war das Nasenleiden in vielen Jahren verkannt worden. Erst nachdem Patient vor 4 Jahren nach einem Influenzaanfall Sehstörungen bekam, suchte er den Arzt auf. Er litt an heftigen Kopfschmerzen. Weder in der Nase noch im Schlunde zeigte sich Eiter, dagegen sah man eine starke Geschwulst

der Conchae mediae. Er fühlte sich bedeutend erleichtert, als etwas von der Schleimhauthypertrophie auf den Conchae mediae entfernt war; kurze Zeit darauf aber starb er plötzlich an einer Blutung an der Basis cranii. Die Obduktion ergab eine ausgebreitete Nekrose des Os sphenoideum und des Os ethmoideum und Eiter in allen Hohlräumen. In dem anderen von C. R. Holmes referierten Falle handelte es sich um ein Empyem im linken Sinus sphenoidalis, das heftige Kopfschmerzen und totale Blindheit auf dem linken Auge verursachte. Auch hier fehlte jedes Zeichen eines purulenten Nasenleidens, aber nachdem der Sinus sphenoidalis geöffnet war, strömte viel Eiter heraus; der Patient wurde geheilt und die Sehkraft kehrte zurück.

Diese beiden Krankengeschichten sind mitgeteilt in einer vor kurzem von C. R. Holmes veröffentlichten Arbeit: Head pains and eye symptoms caused by inflammation of the accessory Sinuses of the nose (reprint from the Ohio State medical Journal, February 1906), worin sich zahlreiche interessante Beobachtungen finden, die den hier behandelten Gegenstand besonders deutlich illustrieren.

XLI.

Ueber die häutigen Teile der sogen. Fontanelle des mittleren Nasenganges[1]).

Von

Prof. Dr. **A. Onodi** (Budapest).

Bekanntlich ist an dem knöchernen Schädel die Kieferhöhle mit der Nasenhöhle durch eine oder mehrere verschieden grosse Oeffnungen verbunden. An der Bildung der medialen nasalen Wand der Kieferhöhle nehmen Teil das obere Kieferbein, die untere Muschel, das Gaumenbein, das Siebbein und die noch gebliebene Lücken bedeckende Schleimhaut. Wenn wir das knöcherne Kieferbein betrachten, so finden wir eine grosse Oeffnung, Hiatus maxillaris, dieselbe finden wir auch an dem ganzen knöchernen Schädel. Die Figur 1 zeigt an einem knöchernen Schädel die von aussen eröffnete Kieferhöhle (sm), an der medialen Kieferhöhlenwand die Fortsätze des Processus uncinatus und die Lücken (hm), Hiatus maxillaris, ferner das Ostium maxillare. Diese Knochenlücken, Hiatus maxillaris, können permanent offen bleiben und die Ostia accessoria bilden, oder von der Schleimhaut bedeckt, den häutigen Anteil des mittleren Nasenganges erzeugen, welchen Zuckerkandl als Fontanelle bezeichnet hat. In der Bildung der nasalen Kieferhöhlenwand spielt eine bedeutende Rolle der Processus uncinatus des Siebbeines. Dieser säbelförmige Fortsatz, im mittleren Nasengange gelegen, hat einen oberen konkaven und einen unteren konvexen Rand, seine kleineren Fortsätze korrespondieren gewöhnlich mit den entsprechenden Fortsätzen, so hängt nach oben der Processus maxillaris mit der orbitalen Lamelle des Kieferbeines, nach unten der Processus turbinalis mit der unteren Muschel und öfters nach hinten der Processus palatinalis mit dem Gaumenbein zusammen. Zwischen den Fortsätzen des Processus uncinatus, dem oberen Kieferbeine, der unteren Muschel und dem Gaumenbeine noch bestehende Knochenlücken werden von der Schleimhaut entweder ganz bedeckt oder teilweise offen gelassen. Der Processus uncinatus selbst kann verschiedene Formationen aufweisen, seine kleineren Fortsätze können bezüglich ihrer Zahl und ihrer Grösse verschieden sein,

1) Vorgelegt in d. ungar. Akademie d. Wissensch. am 20. November 1905.

die korrespondierenden Fortsätze von Seiten des oberen Kieferbeines, der unteren Muschel und des Gaumenbeines können zusammenhängen, andererseits erreichen sie sich nicht oder der eine oder der andere Fortsatz kann auch fehlen. Die letzteren kleinen Fortsätze können in der Schleimhaut endigen. Der Schleimhaut fällt eine wichtige Rolle zu bei der Bildung der Fontanellen und der Ostia maxillaria und accessoria. Diese Oeffnungen können, wie wir sehen werden, auch von knöchernen Rändern begrenzt

Figur 1.

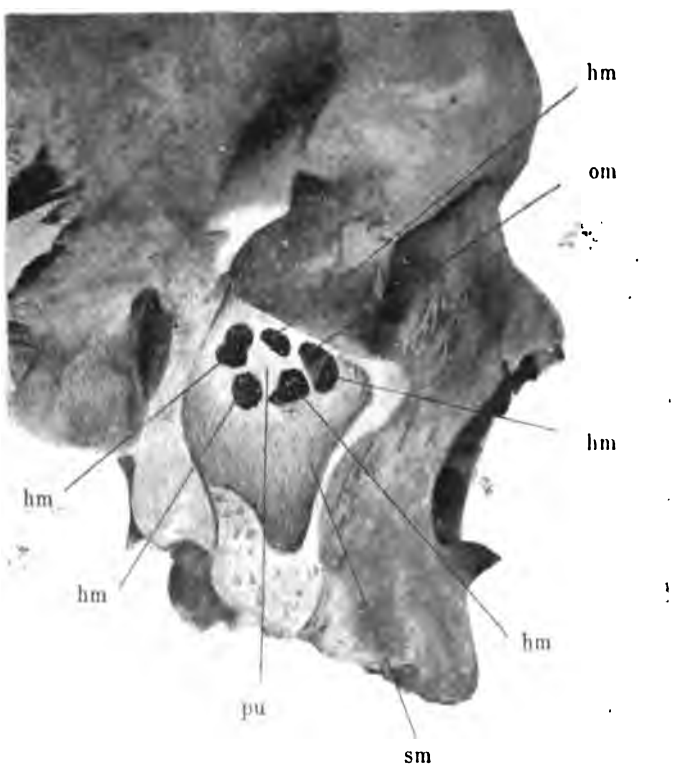

Die Kieferhöhle von aussen eröffnet. Natürliche Grösse.
sm Kieferhöhle, om Ostium maxillare, hm Hiatus maxillaris, pu Processus uncinatus.

werden. Wie bekannt, ist in dem zwischen dem Processus uncinatus und der Bulla ethmoidalis sich befindlichen Hiatus semilunaris die normale Mündung der Kieferhöhle zu finden, von dieser Mündung wie auch von den accessorischen Oeffnungen wird noch später die Rede sein. Zuckerkandl hatte die häutigen Partien der Fontanellen in einen unteren (vorderen) und in einen hinteren Teil getrennt, die untere Fontanelle ist zwischen dem Processus uncinatus und der unteren Muschel plaziert und kann sich bis zum Processus turbinalis proc. uncin. erstrecken, während

die hintere Fontanelle zwischen diesem Processus turbinalis, dem Processus uncinatus und dem Gaumenbeine ihren Platz einnimmt. Unsere Untersuchungen haben gezeigt, wie wir sehen werden, dass diese Einteilung sich nicht auf alle Formverhältnisse beziehen kann, deshalb unterscheiden wir auf Grund unserer Befunde im Bereiche des Hiatus semilunaris eine untere und eine obere Fontanelle, die unter dem Processus uncinatus gelegene Fontanelle kann auch als untere vordere Fontanelle bezeichnet

Figur 2.

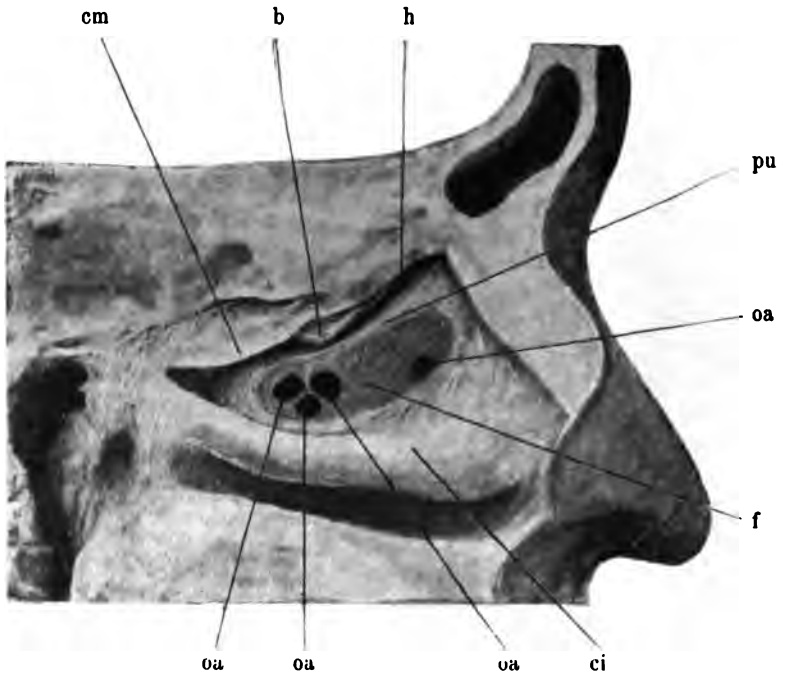

Die mittlere Muschel ist entfernt, die Schleimhaut erhalten. Natürliche Grösse. ci untere Muschel, f Fontanelle, oa accessorische Oeffnung der Kieferhöhle, pu Processus uncinatus, b Bulla ethmoidealis, h Hiatus semilunaris, cm Rand der abgeschnittenen mittleren Muschel.

werden, hinter dem Hiatus semilunaris und dem hinteren Ende des Processus uncinatus eine hintere Fontanelle, oberhalb und unterhalb des hinteren Endes des Processus uncinatus eine obere und untere hintere Fontanelle. Bei unseren Untersuchungen sind wir in der Weise vorgegangen, dass wir an in Alkohol gehärteten oder an frischen Präparaten in einzelnen Fällen die bedeckende Schleimhaut von der Kieferhöhle und der Nasenhöhle aus beiderseits entfernt haben, in anderen Fällen die Schleimhaut nur auf der einen Seite abgelöst haben und dann die Präparate in Alkohol gelegt und austrocknen lassen. Die letzteren sind nach dem Vorschlage Zuckerkandl's mit Lack überzogen worden, wodurch

die häutigen Teile gut durchsichtig geworden und die einzelnen Knochenlamellen und Fortsätze gut zu übersehen waren. Wir haben bei diesem Vorgehen die Schleimhaut immer nur von der Nasenhöhle aus abgetrennt, auf diese Weise ist es gelungen, in den Fontanellen sich befindende accessorische Oeffnungen zu erhalten.

Figur 3.

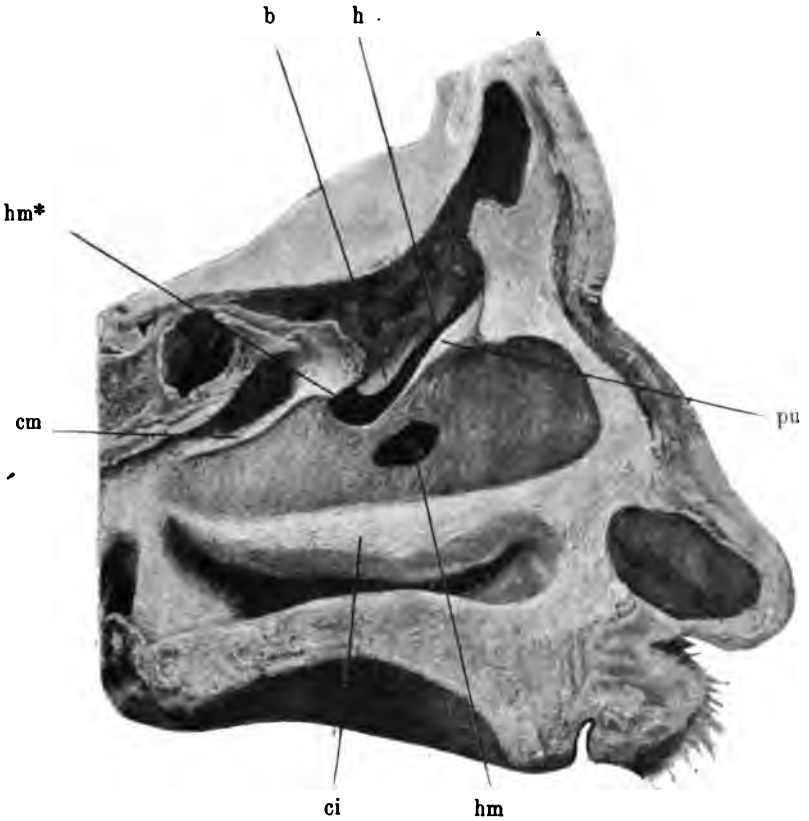

Die Schleimhaut ist sowohl von der Nasenhöhle als von der Kieferhöhle entfernt. Natürliche Grösse.
ci untere Muschel, hm unterer Hiatus maxillaris, pu Processus uncinatus, h Hiatus semilunaris, b Bulla ethmoidealis, hm* hinterer oberer Hiatus maxillaris, cm Rand der abgeschnittenen mittleren Muschel.

Bevor wir die Resultate unserer Untersuchungen zusammenfassen, wollen wir einzelne Präparate in natürlicher Grösse demonstrieren.

Die Figur 2 illustriert ein in Alkohol aufbewahrtes Präparat mit erhaltener Schleimhaut, der Processus uncinatus (pu), die Bulla ethmoidalis (b), und der Hiatus semilunaris (h) zeigen normale Verhältnisse; das hintere Ende des Processus uncinatus hängt mit dem Gaumenbeine zusammen, am vordersten Teil des Hiatus semilunaris mündet die Stirnhöhle,

nach hinten die Kieferhöhle. Unter dem Hiatus semilunaris (h) und dem Processus uncinatus (pu) ist ein 31 mm langer und 10 mm hoher häutiger Teil vorhanden (f). In diesem Gebiete zwischen dem hinteren Ende des Processus uncinatus und der unteren Muschel sind drei accessorische Oeffnungen (oa) vorhanden, durch einen 2 mm und durch zwei 1 mm dicke Stränge getrennt. Diese accessorischen Oeffnungen der Kieferhöhle sind

Figur 4.

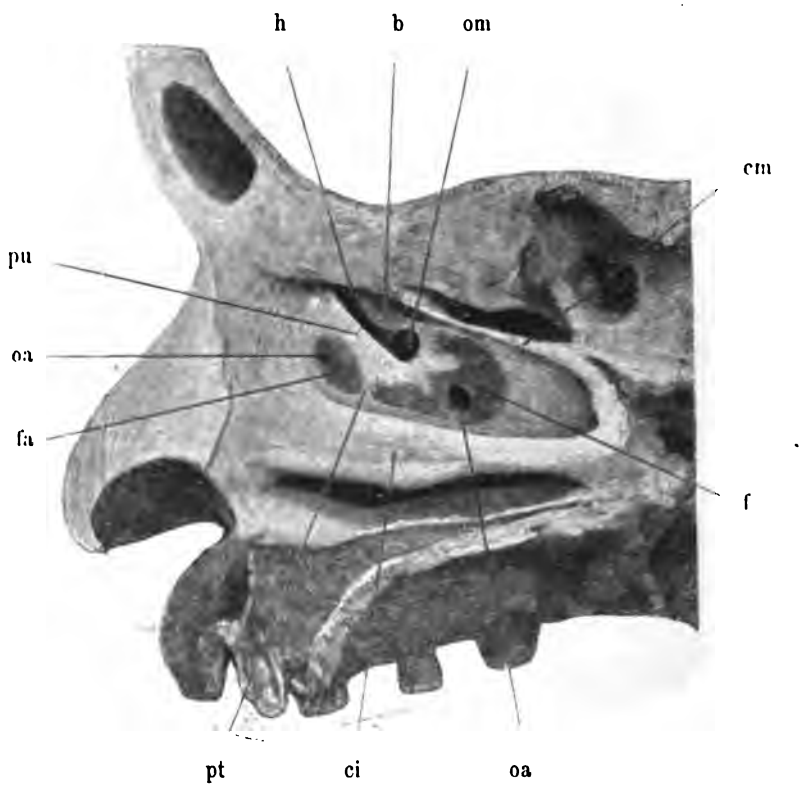

In Alkohol gehärtetes Präparat, die Schleimhaut ist aus der Nasenhöhle entfernt. Natürliche Grösse.

ci untere Muschel, pt Processus turbinalis proc. unc., fa vordere untere Fontanelle, oa accessorische Oeffnungen der Kieferhöhle, beide in den Fontanellen, pu Processus uncinatus, h Hiatus semilunaris, b Bulla ethmoidealis, om Ostium maxillare, cm Rand der abgeschnittenen mittleren Muschel.

3—5 mm weit. Von der vorderen Oeffnung circa 12 mm nach vorn ist noch eine 3 mm weite accessorische Oeffnung (oa) in der Fontanelle (f) vorhanden.

Die Figur 3 illustriert ein Präparat, bei welchem die Schleimhaut aus der Nasenhöhle und aus der Kieferhöhle entfernt wurde. Unterhalb des Hiatus semilunaris (h) und des Processus uncinatus ist ein 10 mm langer

Hiatus maxillaris vorhanden; diese Lücke wurde von der Schleimhaut, von einer Fontanelle nicht vollständig bedeckt, indem in der Fontanelle eine 2 mm weite accessorische Oeffnung vorhanden war. Hinten oberhalb des hinteren Endes des Processus uncinatus ist noch ein kleinerer Hiatus maxillaris vorhanden, welchen eine Fontanelle ganz bedeckt hat.

Die Figur 4 illustriert ein in Alkohol aufbewahrtes Präparat, in dem die Schleimhaut aus der Nasenhöhle entfernt ist, die sichtbaren häutigen Teile bilden die Schleimhaut der Kieferhöhle. Vier Fortsätze des Processus

Figur 5.

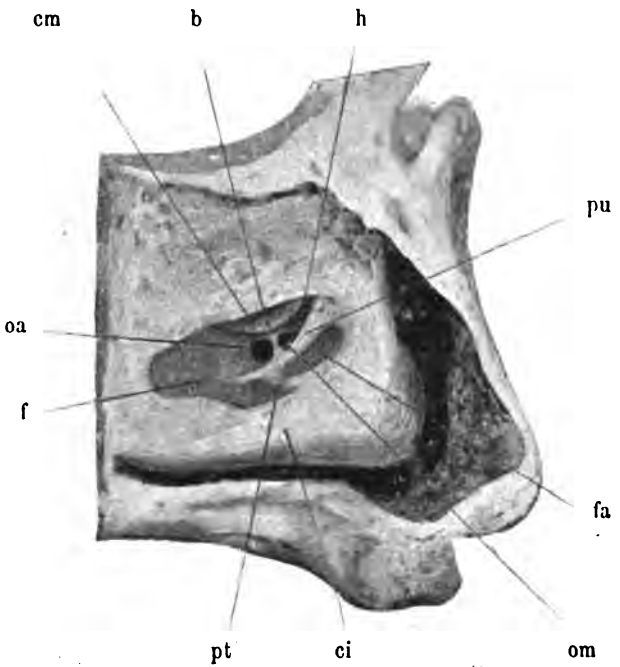

Die Schleimhaut aus der Nasenhöhle entfernt, das Präparat getrocknet und lackiert. Natürliche Grösse.

ci untere Muschel, pu Processus uncinatus, pt Processus turbinalis proc. uncin., fa vordere untere Fontanelle, f hintere Fontanelle, h Hiatus semilunaris, b Bulla ethmoidealis, om Ostium maxillare, oa Ostium accessorium, cm Rand der abgeschnittenen mittleren Muschel.

uncinatus sind zu sehen, nach oben der Processus maxillaris, welcher die normale Mündung (om) der Kieferhöhle von rückwärts begrenzt, nach unten der Processus turbinalis (pt), welcher die vordere untere Fontanelle (fa) von der hinteren unteren Fontanelle (f) trennt; das hintere Ende des Processus uncinatus teilt sich ungleich gabelförmig in zwei Fortsätze, beide enden in der hinteren Fontanelle (f), der obere Fortsatz ist 2 mm vom Gaumenbein getrennt. Oberhalb dieses Fortsatzes setzt sich die hintere Fontanelle (f) 7 mm zum Hiatus semilunaris, bis zu dem die normale

Mündung der Kieferhöhle (om) begrenzenden Processus maxillaris fort; unterhalb des erwähnten Fortsatzes erstreckt sich die 7 mm hohe hintere Fontanelle (f) in einer Länge von 15 mm nach vorn bis zum Processus turbinalis proc. uncin. Die hintere Fontanelle wird scharf begrenzt von der vertikalen Lamelle des Gaumenbeines, sie enthält eine 4 mm breite accessorische Oeffnung (oa). Vor der hinteren unteren Fontanelle und dem Processus turbinalis (pt) ist eine 8 mm lange und 3 mm hohe vordere

Figur 6.

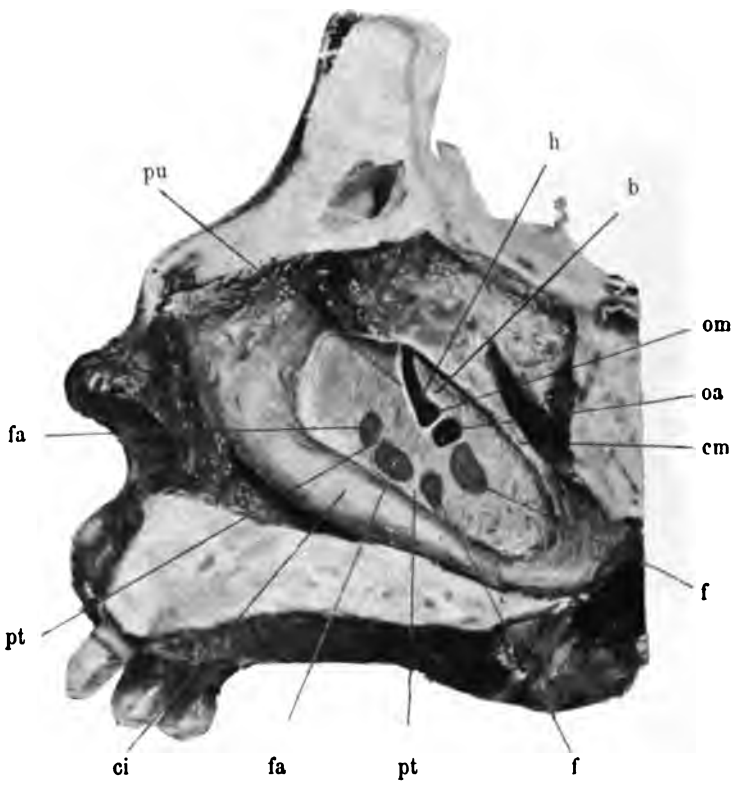

Die Schleimhaut ist aus der Nasenhöhle entfernt, das Präparat getrocknet und lackiert. Natürliche Grösse.
ci untere Muschel, pu Processus uncinatus, f hintere Fontanelle, fa vordere untere Fontanelle, h Hiatus semilunaris, b Bulla ethmoidealis, om Ostium maxillare, oa Ostium accessorium, cm Rand der abgeschnittenen mittleren Muschel.

untere Fontanelle (fa) zu sehen, zwischen dem Hiatus semilunaris (h), Processus uncinatus (pu) und unterer Muschel (ci) an dem vordersten Teil eine $1^1/_2$ mm weite accessorische Oeffnung (oa).

Die Figur 5 zeigt an einem trockenen Präparat drei Fortsätze des Processus uncinatus (pu), das hintere Ende des Processus uncinatus, welches in die hintere Fontanelle (f) endet, nach oben den die normale Mündung

(om) der Kieferhöhle begrenzenden Processus maxillaris, nach unten den Processus turbinalis (pt). Vom hinteren Ende des Processus uncinatus (pu) bis zum Gaumenbein erstreckt sich eine 13 mm lange und 10 mm hohe hintere Fontanelle (f), welche sich unten bis zum Processus turbinalis (pt) und oben bis zu dem das Ostium maxillare begrenzenden Processus maxillaris ausdehnt, unmittelbar hinter diesem letzteren ist in der hinteren

Figur 7.

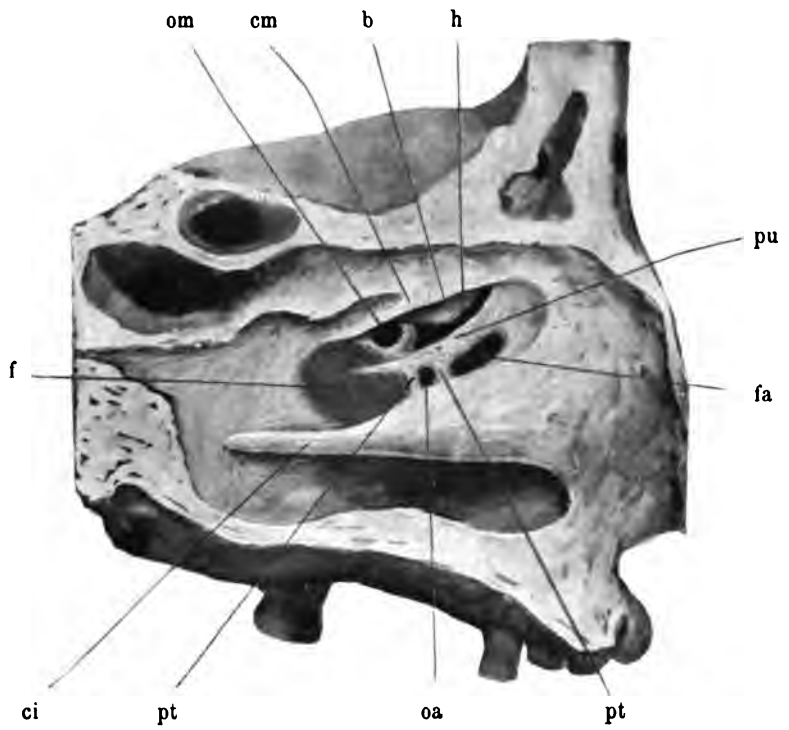

Die Schleimhaut ist aus der Nasenhöhle entfernt, das Präparat getrocknet und lackiert. Natürliche Grösse.

ci untere Muschel, pu Processus uncinatus, pt Processus turbinalis, h Hiatus semilunaris, b Bulla ethmoidealis, om Ostium maxillare, oa Ostium accessorium, fa vordere untere Fontanelle, f hintere Fontanelle, cm Rand der abgeschnittenen mittleren Muschel.

Fontanelle eine 4 mm weite accessorische Oeffnung vorhanden. Unter dem Hiatus semilunaris (h) und dem Processus uncinatus (pu), vor dem Processus turbinalis (pt), erstreckt sich eine 7 mm lange und 3 mm hohe vordere untere Fontanelle (fa).

Die Figur 6 zeigt an einem trockenen Präparate den mit dem Gaumenbeine breit zusammenhängenden Processus uncinatus (pu), oberhalb seines hinteren Endes ist eine 7 mm lange und $3\,1/2$ mm hohe hintere obere Fontanelle (f) vorhanden, zwischen dem hinteren Ende des Hiatus semi-

lunaris und dieser hinteren oberen Fontanelle ist eine $3^1/_2$ mm weite accessorische Oeffnung (oa) zu sehen. Diese accessorische Oeffnung wird von der normalen Mündung der Kieferhöhle (om) durch den Processus maxillaris proc. unc. getrennt. Das Ostium maxillare ist 2 mm weit. Unterhalb des hinteren Endes des Processus uncinatus und hinter dem Processus turbinalis (pt) und oberhalb der mittleren Muschel (ci) ist eine 4 mm lange und 3 mm hohe hintere untere Fontanelle (f) vorhanden. In

Figur 8.

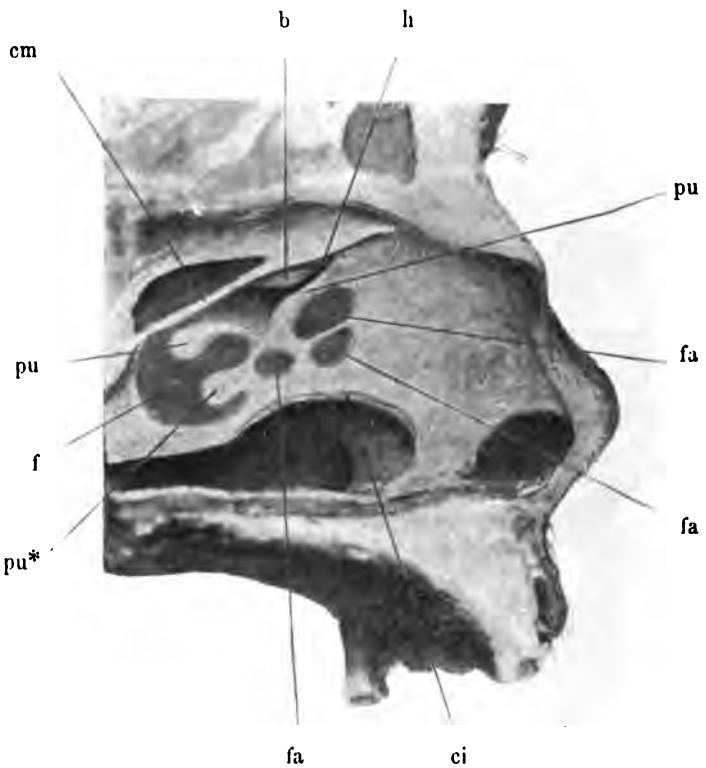

Die Schleimhaut aus der Nasenhöhle entfernt, das Präparat getrocknet und lackiert. Natürliche Grösse.

ci Rand der abgeschnittenen unteren Muschel, pu Processus uncinatus, pu* hintere Enden des Processus uncinatus, fa vordere untere Fontanelle, f hintere Fontanelle, h Hiatus semilunaris, b Bulla ethmoidealis, cm Rand der abgeschnittenen mittleren Muschel.

der vorderen Hälfte des Hiatus semilunaris ist noch ein 5 mm weites Ostium maxillare vorhanden. Unterhalb des Hiatus semilunaris (h) und des Processus uncinatus (pu) und oberhalb der unteren Muschel (ci), von einem Processus turbinalis (tb) proc. uncin. getrennt, ist vorn eine 3 mm weite und nach ihr eine 6 mm lange und 3 mm hohe vordere untere Fontanelle (fa) plaziert.

Die Figur 7 zeigt an einem trockenen Präparat den Processus uncinatus mit seinen Fortsätzen, Processus maxillaris, Processus turbinalis und mit seinem hinteren Ende, welches in der hinteren Fontanelle (f) endet. Unterhalb des Hiatus semilunaris (h) und des Processus uncinatus (pu) ist eine 9 mm lange und 3 mm hohe vordere untere Fontanelle (fa) zu sehen, hinter ihr zwischen den zwei Proc. turbinales (pt) eine 3 mm weite Fontanelle mit einer 2 mm weiten accessorischen Oeffnung (oa). Zwischen

Figur 9.

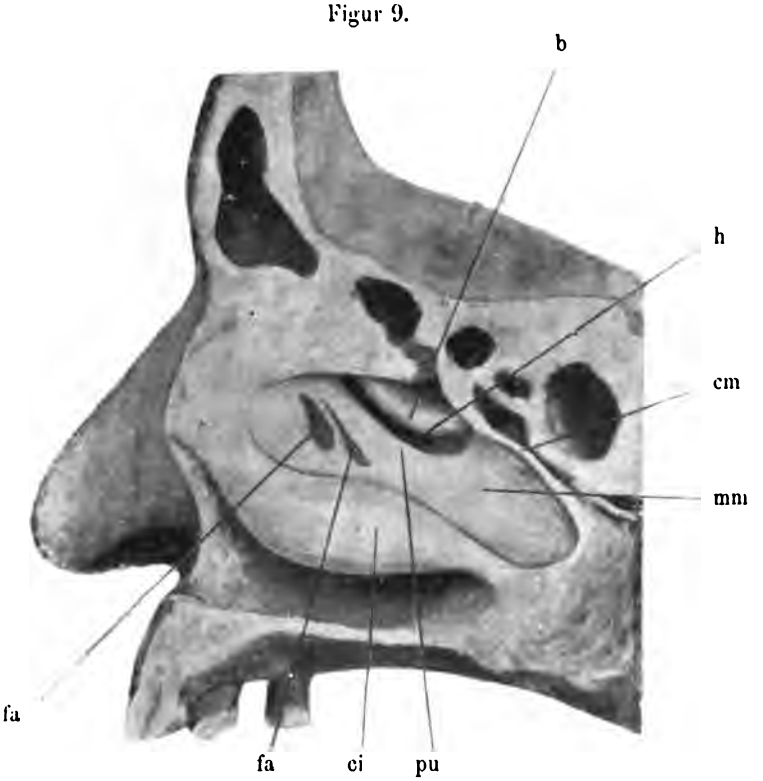

Die Schleimhaut aus der Nasenhöhle entfernt, das Präparat getrocknet und lackiert. Natürliche Grösse.

ci untere Muschel, mm mittlerer Nasengang, fa vordere untere Fontanelle, h Hiatus semilunaris, b Bulla ethmoidealis, cm Rand der abgeschnittenen mittleren Muschel.

den zwei Procc. maxillares ist das 5 mm weite Ostium maxillare (om) vorhanden. Hinter dem hinteren Ende des Processus uncinatus, des Processus maxillaris und des Processus turbinalis (pt) erstreckt sich die 10 mm hohe hintere Fontanelle (f), von der vertikalen Lamelle des Gaumenbeines rückwärts scharf begrenzt.

Die Figur 8 zeigt an einem trockenen Präparate den Processus uncinatus mit seinen Fortsätzen in eigenartiger Erscheinung. Das hintere Ende des Processus uncinatus (pu) endet in zwei breite Fortsätze (pu*), zwischen

diesen Fortsätzen und der vertikalen Lamelle des Gaumenbeines erstreckt sich eine 15 mm lange und 12 mm hohe hintere Fontanelle (f). Oberhalb des hinteren oberen Endes des Processus uncinatus (pu*) setzt sich die hintere Fontanelle (f) bis zum Hiatus semilunaris (h), bis zu dem das Ostium maxillare begrenzenden Processus maxillaris fort, das Ostium ist 7 mm lang und 4 1/2 mm hoch. Unterhalb des Hiatus semilunaris (h) und des Processus uncinatus (pu) sind drei vordere untere Fontanellen (fa) zu sehen, zwischen den zwei Proc. turbinales und der unteren Muschel eine 5 mm lange und 3 mm hohe Fontanelle, unterhalb des Hiatus semilunaris

Figur 10.

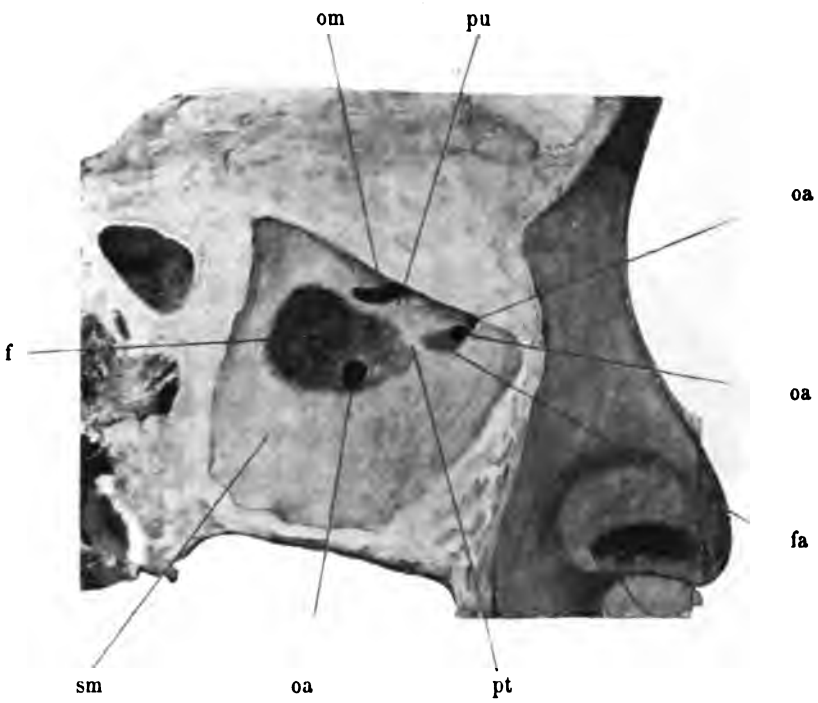

Die Schleimhaut aus der Kieferhöhle entfernt, Präparat getrocknet und lackiert. Natürliche Grösse.

sm Kieferhöhle, oa Ostium accessorium, f hintere Fontanelle, om Ostium maxillare, pu Processus uncinatus, pt Processus turbinalis, fa vordere untere Fontanelle.

eine 9 mm lange und 5 mm hohe Fontanelle (fa), unmittelbar unter ihr, durch eine dünne Knochenbrücke getrennt, eine 5 mm lange und 3 1/2 mm hohe vordere untere Fontanelle (fa).

Die Figur 9 illustriert ein trockenes Präparat, wo der ganze Hiatus semilunaris (h) in einer Länge von 12 mm zwischen der Bulla ethmoidealis (b) und dem Processus uncinatus (pu) in die Kieferhöhle mündet. Der mittlere Nasengang (mm) ist verknöchert, nur vorn sind zwei schmale untere Fontanellen (fa) vorhanden.

Die Figur 10 zeigt an einem trockenen Präparat zwischen dem Processus uncinatus (pu) und dem Gaumenbein eine 20 mm lange und 13 mm hohe hintere Fontanelle (f) mit einer 3 mm langen und 4 mm hohen accessorischen Oeffnung (oa) unmittelbar über der unteren Muschel. Vor dem Processus turbinalis (pt) ist eine 9 mm lange und 3 mm hohe vordere untere Fontanelle (fa) mit einer 2 mm weiten und einer $1^1/_2$ mm weiten accessorischen Oeffnung (oa). Der Hiatus semilunaris (om) mündet in einer Länge von 11 mm in die Kieferhöhle (sm).

Figur 11.

Präparat getrocknet. Die Kieferhöhle von aussen geöffnet. Natürliche Grösse.
sm Kieferhöhle, om Ostium maxillare, h Hiatus semilunaris.

Die Figur 11 zeigt an einem trockenen Präparat von der Kieferhöhle (sm) aus das 12 mm lange und 5 mm hohe Ostium maxillare (om).

Noch einige Angaben wollen wir hinzufügen. Ein Präparat zeigt auf der linken Seite normale Verhältnisse, auf der rechten Seite aber fehlt der Processus uncinatus, der Hiatus semilunaris und die Bulla ethmoidealis. Die bekannte Konfiguration des mittleren Nasenganges fehlt vollständig, dieselbe wird durch eine flache Wand zwischen der unteren und mittleren Muschel gebildet. Unter dem vorderen Ende der mittleren Nasenmuschel mündet die Stirnhöhle, einige Millimeter nach hinten eine vordere Siebbeinzelle und rückwärts in der Mitte des mittleren Nasenganges die Kieferhöhle

mit einer 2 mm weiten runden Oeffnung, welche mit knöchernen Rändern umgeben ist. Von ihr nach hinten ist eine 7 mm lange und 5 mm hohe Fontanelle zu sehen.

An einem Präparat ist eine knöcherne Wand des mittleren Nasenganges vorhanden, unterhalb des hinteren Endes des Processus uncinatus eine 2 mm weite accessorische Oeffnung mit knöchernen Rändern und hinter dem Hiatus semilunaris ein $1^1/_2$ mm weiter und zwei 1 mm weite häutige Teile zu sehen.

An einem Präparate ist zwischen dem Processus uncinatus und dem Gaumenbein eine 10 mm lange und 12 mm hohe hintere Fontanelle vorhanden, die sich oberhalb des Processus uncinatus in einer Länge von 17 mm in den Hiatus semilunaris bis zu dem das 7 mm weite Ostium maxillare begrenzenden Processus maxillaris erstreckt; unterhalb des Processus uncinatus sind drei Proc. turbinales und von ihnen nach vorn zwei $2^1/_2$ mm weite und vor diesen eine 9 mm lange und 3 mm hohe vordere untere Fontanelle zu sehen. An einem Präparate ist die normal mündende 38 mm lange und 35 mm hohe Kieferhöhle von einer 28 mm langen, 23 mm breiten und 46 mm hohen Alveolarcyste teilweise verdrängt. Unterhalb des Processus uncinatus ist eine 10 mm lange und 2 mm hohe vordere untere Fontanelle, oberhalb des Processus uncinatus eine 8 mm lange schmale, hintere Fontanelle vorhanden, welche sich bis zu dem das Ostium maxillare begrenzenden Processus maxillaris erstreckt.

Unsere Untersuchungen haben die verschiedene Grösse des Ostium maxillare gezeigt, sie schwankte von 2—12 mm, in zwei Fällen mündete der ganze Hiatus semilunaris in einer Länge von 11 und 12 mm in die Kieferhöhle. Die Mündung der Kieferhöhle kann in der vorderen und in der hinteren Hälfte des Hiatus semilunaris auch mit gesonderten Oeffnungen vorhanden sein, es kann ein Ostium maxillare durch einen Schleimhautstrang oder durch eine knöcherne Leiste in zwei Oeffnungen geteilt sein, die Längen- und Höhenverhältnisse der Oeffnungen können auch sehr schwanken. Die Ränder des Ostium maxillare können ganz knöcherne sein, zumeist teilweise von der Schleimhaut gebildet. Unter den beobachteten Fontanellen war die hintere Fontanelle 1—15 mm lang und 1—12 mm hoch, die hintere obere Fontanelle 5—17 mm lang und 2—5 mm hoch, die hintere untere Fontanelle 3—2 mm lang und 3—15 mm hoch, die vordere untere Fontanelle 1—16 mm lang, 1—6 mm hoch. Neben je einer hinteren und vorderen Fontanelle waren in einzelnen Fällen die vorderen unteren Fontanellen zweifach und dreifach vorhanden, so in einem Falle neben einer hinteren Fontanelle zwei vordere untere Fontanellen, in einem anderen Falle neben einer hinteren und einer hinteren oberen Fontanelle drei vordere untere Fontanellen, in einem dritten Fall neben einer hinteren und einer hinteren oberen Fontanelle drei vordere untere Fontanellen, in einem vierten Falle neben einer hinteren und einer hinteren oberen Fontanelle zwei vordere untere Fontanellen. In drei Fällen beobachteten wir knöcherne mittlere Nasengänge, in einem Falle war nur rück-

wärts ein 1—1 1/2 mm weiter häutiger Teil, in zwei Fällen nur vorne. Diese Befunde entkräften die Behauptung Hajek's, dass in allen Fällen eine hintere Fontanelle vorhanden ist. Die Zahl der accessorischen Oeffnungen kann zwei, drei, sogar auch vier sein, wir haben sie in den Fontanellen mit häutigen Rändern in einer Grösse von 1 1/2 bis 6 mm, mit knöchernen Rändern von 1 1/2 bis 5 mm und mit teilweise knöchernen, teilweise häutigen Rändern in der Grösse von 4 mm getroffen. In drei Fällen war die accessorische Oeffnung mit häutigen Rändern in der hinteren Fontanelle vorhanden, in einem Falle in der vorderen Fontanelle, in der letzteren einmal zwei und einmal vier accessorische Oeffnungen. Die mit knöchernen Rändern versehene Oeffnung war in einem Falle oberhalb des hinteren Endes des Hiatus semilunaris, einmal unterhalb des hinteren Endes desselben, in einem Falle beide an einem Präparat zu finden. Die Resultate unserer Untersuchungen ergänzen unsere diesbezüglichen Kenntnisse und können bei der Lehre der Erkrankungen der Kieferhöhle und ihrer Behandlung verwertet werden, worüber wir bei einer anderen Gelegenheit sprechen werden.

XLII.

(Aus dem klinischen Privatlaboratorium von Dr. Schönemann, Privatdozent für Oto-Rhino-Laryngologie an der Universität Bern.)

Ueber die Involution der normalen und hyperplastischen Rachenmandel.

Von

C. Serebrjakoff.

Ganz allgemein ist man gewohnt gewisse pathologische Erscheinungen, welche sich häufig während der Kinderentwickelungsjahren im oberen Abschnitt des Respirationstraktus (Naso-pharynx und Pharynx) abspielen, bei Eintritt der Pubertätsjahre verschwinden zu sehen. Vor allem meinen wir damit diejenigen Beschwerden, welche durch eine objektiv mehr oder weniger deutlich nachweisbare Hyperplasie der einzelnen Komponenten des sogenannten Waldeyerschen lymphadenoiden Rachenringes (Tonsilla pharyngea, Tonsilla palatina, Tonsilla lingualis) verursacht werden.

In früheren Jahren hat sich, wie aus der einschlägigen Literatur zu ersehen ist, bei der Frage nach dem kausalen Zusammenhang dieser klinischen Beobachtung das Hauptinteresse demjenigen Teil dieses lymphatischen Ringes zugewendet, welcher unmittelbar bei dem Oeffnen des Mundes dem Untersucher sich zeigt, und man war geneigt, die Vergrösserung der Gaumenmandeln als die letzte Ursache anzusehen für die erwähnten mannigfaltigen Beschwerden, selbst für diejenigen, welche sich zweifellos im eigentlichen Naso-pharynx abspielten. W. Meyer[1]) hat aber in seiner denkwürdigen Arbeit vom Jahre 1873 gezeigt, dass die im Fornix des Naso-pharynx lokalisierte Rachenmandel und vor allem die im kindlichen Alter ausserordentlich häufig vorkommende Hyperplasie derselben klinisch ein viel grösseres Interesse beanspruchen darf, als solches gemeiniglich der Gaumenmandelhyperplasie zugewendet wird; ja es

1) W. Meyer, Ueber adenoide Vegetationen in der Nasenrachenhöhle. Arch. f. Ohrenheilk. Bd. VII/VIII. 1873.

hat sich geradezu herausgestellt, dass diejenigen ganz besonders in die Erscheinung tretenden Beschwerden, welche man bis an hin gewohnt war auf eine exzessive Vergrösserung der Tonsilla palatina zurückzuführen (Insuffizienz der Nasenatmung, tote Sprache, Tubenverschluss, chronische Katarrhe der Luftwege, Aprosexie usw.) nicht sowohl von diesen selbst ausgelöst werden, sondern vielmehr in den meisten Fällen auf eine erhebliche Vergrösserung der in ihrer physiologischen Grösse allerdings variierenden Rachentonsille zurückzuführen sind.

Es ist hier nicht der Ort, um auf die ganze klinische Pathologie dieser von Meyer zuerst „adenoide Vegetationen" genannten Affektion des Nasenrachenraumes des Näheren einzugehen; es möge genügen darauf hingewiesen zu haben, dass wir es hier zweifellos mit einer genuinen hyperplastischen Vergrösserung eines Organes zu tun haben, dessen phylogenetischer Ursprung, wie Killian[1]) u. a. nachgewiesen haben, ziemlich weit in der Säugetierreihe zurück sich verfolgen lässt.

Die klinische Forschung über den in Frage stehenden Gegenstand hat nun die merkwürdige Tatsache zu Tage gefördert, dass diese Hyperplasie der Rachenmandel bezüglich ihres spontanen Auftretens und Verschwindens eine gewisse Gesetzmässigkeit nicht verkennen lässt; namentlich hat sich herausgestellt, dass ganz regelmässig die grössten adenoiden Intumeszenzen dieses Organes zur Zeit der Pubertät entweder ganz oder wenigstens zum grössten Teil spontan verschwinden können. Das anatomische Substrat für einen solchen Vorgang suchte man mit Recht in einer Involution der adenoiden Schwellung.

Verschiedene nach dieser Richtung hin unternommene Untersuchungen (Görke[2]) u. a.) haben diese Vermutung vollauf bestätigt; es scheint festzustehen, dass bei der normalen, nicht hypertrophischen Rachenmandel von einer gewissen Altersperiode an (Pubertätsjahre) ganz regelmässig Veränderungen in diesem Organe auftreten (Umwandlung des Zylinderepithels in Plattenepithel, Schwund des follikulären und interfollikulären adenoiden Gewebes, Atrophie der Drüsen usw.), welche sich sehr wohl als Zeichen einer regressiven Metamorphose des ganzen Organes deuten lassen.

Bevor ich nunmehr an die Mitteilung meiner eigenen Untersuchungsergebnisse herantrete, welch letztere den Zweck verfolgen, einen weiteren Beitrag zu liefern zur Frage der Rachenmandelinvolution, ist es wohl angebracht, in der Literatur Umschau zu halten über dasjenige, was klinisch und statistisch über das Wachsen und Vergehen der Rachenmandel bekannt ist.

---

1) Killian, Die Bursa pharyngea. Leipzig 1888.

2) Görke, Beiträge zur Pathologie der Rachenmandel. IV. Die Involution der Rachenmandel. Arch. f. Laryng. 1904.

Die adenoide Hyperplasie der Rachenmandel ist bekanntlich eine ausgeprägte Kinderkrankheit; denn sie kommt hauptsächlich im Alter von 2 bis 15 Jahren vor. Vor dem ersten Lebensjahr findet man sie sehr selten. In der Literatur sind darüber nur vereinzelte Fälle registriert. So konstatierten Justi[1]), Uchermann[2]), Lubet-Barbon[3]), Huber[4]) und Astier[5]) adenoide Hyperplasie der Rachenmandel bei Kindern im Alter von 1—6 Monaten. Gottstein[6]) operierte ein Kind wegen adenoider Vegetationen, das 3 Monate alt war. Maalöe[7]) operierte 10 Kinder im Alter von 10 Wochen bis $3^3/_4$ Jahren wegen adenoider Vegetationen und Potapowo[8]) solche von nur 4 Monaten.

Was das andere Extrem anbelangt, die klinische Beobachtung der adenoiden Hyperplasie der Rachentonsille im späteren Alter, so sind naturgemäss die von mehreren Autoren angegebenen Prozentzahlen sehr verschieden je nach dem Standpunkt, welcher den einzelnen statistischen Berechnungen zu Grunde liegt. Einige Autoren beschäftigten sich mit Patienten eines bestimmten Alters, z. B. Schulkinder, Soldaten; andere lieferten Statistiken über die adenoide Hyperplasie von klassifizierten Kranken (Skrofulose, Tuberkulose, Anämie usw.); noch andere haben die Statistik demjenigen Krankenmaterial entnommen, welches die Klinik wegen lokaler Erkrankungen frequentierte (Ohr-, Nase-, Rachenkrankheiten).

Endlich war auf ein statistisches Ergebnis auch von wesentlichem Einfluss die Wahl der verschiedenen Untersuchungsmethoden und damit im Zusammenhang die Frage selbst, was eigentlich streng genommen dem Begriff der hyperplastischen Tonsille zugerechnet werden soll. Gerade dieser letztere Standpunkt trägt wohl die Hauptschuld an den grossen Differenzen der hier in Frage stehenden Statistik. Einige Autoren nennen nämlich die Rachentonsille nur dann hyperplastisch, wenn alle wichtigsten Symptome dieser Krankheit, vor allem also alle Zeichen einer Raumbehinderung im Nasenrachen völlig ausgebildet sind; andere dagegen betrachten jede makroskopisch deutlich sichtbare Tonsille als hyperplastisch.

Alle diese Punkte mussten natürlich bei den folgenden Zusammenstellungen des bisher gesammelten statistischen Materiales tunlichst mit in Berücksichtigung gezogen werden.

Ich bespreche zuerst den Einfluss des Alters auf die adenoiden Hyperplasien der Rachentonsille.

Wir haben schon oben erwähnt, dass die adenoiden Hyperplasien der Ton-

---

1) Justi, Die Anwendung des Quellmeissels etc. Wien. med. Wochenschr. 1880. No. 29.

2) Uchermann, Aden. Veg. Ref. i. L. C. Bd. 4.

3) Lubet-Barbon, De quelques troubles par les vég. adén. chez les enfants etc. Ref. in Annal. des mal. du nez etc. 1892.

4) Huber, Adenoids in infants. Ref. in Annales des mal. du nez etc. 1894.

5) Astier, Une observ. de gran. adén. chez un enfant etc. Annal. des mal. du nez etc. 1892.

6) Gottstein, Die Krankheiten der Rachentonsille. Handb. der Lar. und Rhinol. II. Rachen. Heymann.

7) Maalöe, Einige Fälle von Spasmus glottidis und Konvulsionen bei Kind. durch Entfernung der aden. Vegetat. geheilt. Hospitalstidende No. 23.

8) Potapowo, Die dritte Mandel im Säuglingsalter. Russki Wratsch. No. 44. 1903.

silla pharyngea im Alter von 2—15 Jahren, d. h. im schulpflichtigen Alter, am häufigsten auftreten. Aus den Tabellen von Kafemann[1]) und Kuhn[2]) sehen wir in der Tat, dass ein kumuliertes Vorkommen der adenoiden Hyperplasien auf das Alter von 6—10 Jahren fällt. Kayser[3]) (auch zitiert bei Gradenigo[4])) fand unter 15000 Schulkindern 920 mit adenoiden Hyperplasien der Rachentonsille (6 pCt.), Doyer[5]) konstatierte unter 4000 Kindern bei 5 pCt. hyperplastische Rachentonsillen, Schmiegelow[6]) untersuchte in Kopenhagen 581 Schüler und fand 5 pCt. deutlich mit adenoiden Vegetationen behaftet, 13 pCt. leicht ergriffen. Schäffer[7]) findet unter 1000 adenoiden Vegetationen 62 pCt. im Alter von 5 bis 15 Jahren. Burger[8]) konstatierte unter 13283 Schülern eine Adenoidfrequenz von 30,2 pCt. Im Vergleich zu diesen Zahlen stehen die Angaben von Meyer (l. c.) und Bezold[9]) wesentlich niedriger. Meyer fand in Kopenhagen unter 2000 Schülern die „tote Sprache" bei 20 (1 pCt.) und Bezold unter 1307 von ihm untersuchten Kindern bei 27 (1,49 pCt.) adenoide Rachenmandelhyperplasie. Diese niedrigen Zahlen haben offenbar ihren Grund in der Methode der Diagnosenstellung, da die beiden letzterwähnten Autoren nur dann die Diagnose der „adenoiden Hyperplasie" stellten, wenn wirklich auch das Kardinalsymptom die „tote Sprache" vorhanden war, die bekanntlich nur bei hochausgebildeten Hyperplasien zur Ausbildung kommt. Etwas grössere Zahlen finden wir bei Chappell[10]) (3 pCt.). Kafemann (l. c.) fand bei 7,8 pCt. der von ihm untersuchten 2238 Schüler im Alter von 6—14 Jahren die hypertrophischen Tonsillen und Denker unter 6000 Schülern bei 10 pCt. Gradenigo erwähnt in seiner Monographie: „Bei Subjekten unter 15 Jahren, die meine Klinik besuchen, findet sich Hypertrophie der Rachentonsille in ungefähr 36 pCt. der Fälle.

Aus dieser kurzen Statistik ersehen wir, dass in der Tat die adenoiden Hyperplasien des Rachendaches hauptsächlich bei Schulkindern im Alter von 6 bis 15 Jahren häufig vorkommen.

Aber auch noch in den höheren Altersstufen von 15—30 Jahren kommt die Hyperplasie der Rachentonsille relativ nicht selten vor. Sexe[11]) hat Untersuchungen über 400 Soldaten im Durchschnittsalter von 22 Jahren vorgenommen,

---

1) Kafemann, Schuluntersuchungen des kindl. Nasen- und Rachenraumes. Danzig 1890.

2) Kuhn, Adenoide Veget. des Nasenrachenraumes. Arch. f. Ohrenheilkunde. 1898.

3) Kayser, Handbuch der Laryng. und Rhin. von Heymann: Die Krankh. der Rachentonsille. 1899.

4) Gradenigo, Hypertrophie der Rachentonsille. Monographie. Klin. Vortr. über Otol. 4. 1901.

5) Doyer, Ueber aden. Geschwülste. Zeitschr. f. Ohrenheilk. Bd. IX.

6) Schmiegelow, Zitiert in Gradenigo.

7) Schäffer, Bericht über 1000 adenoide Wucherungen. Wiener med. Wochenschr. 1890. No. 49.

8) Burger, Die staatliche Enquête über die Häufigkeit der adenoiden Wucherungen bei Schulkindern. Zeitschr. f. Ohrenh. 1905. Bd. II.

9) Bezold, Schulunters. über das kindl. Gehörorg. Zeitschr. f. Ohrenh. 1885. Bd. XV.

10) Chappell, Zitiert in Gradenigo. Original nicht zugänglich.

11) Sexe, Zitiert von Vacher, Annales des malad. de l'oreille. 1899. No. 6.

und fand bei 49 (12,2 pCt.) vergrösserte Rachentonsillen; als pathologisch vergrössert waren aber von diesen Tonsillen nur 25 (8,2 pCt.) anzusprechen. Claue[1]) fand unter 500 Soldaten bei 50 (10 pCt.) adenoide Hyperplasie der Tonsille. Ostino[2]) notierte auch die Häufigkeit der adenoiden Hyperplasie bei den Soldaten; er fand bei 100 Soldaten in 11 Fällen die vergrösserten Rachentonsillen, welche überdies einen deutlichen pathologischen Einfluss auf die Funktion des Ohres ausübten. Barth[3]) untersuchte 561 Soldaten und fand einen Zusammenhang zwischen adenoiden Hyperplasien und Rhinitis hypertrophica.

Im höheren Alter über 30 Jahre finden sich die adenoiden Hyperplasien der Tonsilla pharyngea selten.

Cuvillier[4]) konstatierte bei 2 Individuen von 60 und 65 Jahren eine vergrösserte Rachentonsille; Solis-Cohen[5]) hat einen Fall im 70., Schäffer[6]) im 71. und Couëtoux[7]) im 72. Lebensjahr beobachtet.

Von der Wichtigkeit für unsere Eingangs erwähnte Frage ist im ferneren der Einfluss des Geschlechtes auf das Werden und Vergehen der Hyperplasie der Rachentonsille. Statistische Angaben darüber finden sich leider in der Literatur nur spärlich; denn die Mehrzahl der Autoren hat auf den Geschlechtsunterschied wenig Rücksicht genommen. Ein Ueberwiegen des weiblichen Geschlechtes bei hyperplastischen Tonsillen finden wir bei Kafemann (l. c.) angegeben, während bei der Statistik von Arslan[8]) das männliche Geschlecht überwiegt (unter 1800 Fällen 905 männliche, 893 weibliche Individuen); das gleiche finden wir bei Kuhn (l. c.) (unter 274 Fällen 146 männliche und 128 weibliche Individuen).

Auch das Klima hat zweifellos einen Einfluss auf die Häufigkeit und die Persistenz der adenoiden Hyperplasie der Rachentonsille, ein Umstand, auf den schon die Untersuchungen von W. Meyer hinweisen. Letzterer fand nämlich, dass diese Krankheit hauptsächlich an den nördlichen Küstenländern vorkommt.

Ebenso zeigen spätere Untersuchungen von Körner[9]), dass die adenoiden Hyperplasien häufiger bei den Küstenbewohnern sich finden, als bei den Kindern aus dem Binnenlande.

Ueber den Einfluss der konstitutionellen Krankheiten auf das Wachsen und Verschwinden der adenoiden Vegetationen bei Kindern hat unter anderen Körner (l. c.) statistische Erhebungen gemacht. Seine Untersuchungen betreffen Kinder im Alter von 4—15 Jahren, die an allgemeiner Schwäche, Skrofulose, Anämie

---

1) Claue, Zitiert in Gradenigo. Original nicht zugänglich.

2) Ostino, Zitiert in Gradenigo. Original nicht zugänglich.

3) Barth, Die Hypertrophie der Rachentonsille bei Soldaten und ihre Beziehung zur Rhin. hyp. Arch. f. Laryngol. Bd. XIV.

4) Cuvillier, Contribut. à l'étude des vég. adén. chez l'adulte. Thèse de Paris. 1890.

5) Solis-Cohen, Enlarged pharyng. tons. in the aged. Referat in Annal. des maladies etc. 1890.

6) Schäffer, Rhinol. Mitteil. Monatsschr. f. Ohrenheilk. 1886.

7) Conetoux, Etude clin. sur les vég. adén. Annal. des malad. etc. 1889.

8) Arslan, Ueber aden. Wucher. im Nasenrachenraum. Arch. f. Ohrenh. 1897. Bd. XLIII.

9) Körner, Beiträge zur Kenntnis der Wirkung des Küstenklimas usw. Zeitschrift f. Otol. Bd. 34 u. 36. 1899.

etc. litten. Dabei wurde konstatiert, dass die hyperplastischen Rachentonsillen bei derartig kranken Schulkindern ein viel häufigeres Vorkommnis bilden, als bei gesunden Kindern. Körner fand unter 478 Kindern bei 143 (29 pCt.) vergrösserte Tonsille.

Zwischen den akuten Infektionskrankheiten und den adenoiden Hyperplasien im allgemeinen besteht zweifellos ein Zusammenhang; denn besonders häufig treten dieselben, wie bekannt ist, nach Masern und Keuchhusten, zuweilen auch nach Diphtherie und Scharlach (Gottstein l. c.) auf. Dieser Einfluss der Infektionskrankheiten auf die Hyperplasie der Rachentonsille wird u. a. auch von Donalies[1]) hervorgehoben.

Bei taubstummen Individuen scheinen die adenoiden Hyperplasien der Rachentonsille häufiger vorzukommen, als bei den normalen Kindern, wie durch viele Untersuchungen der Bewohner in Taubstummenanstalten erwiesen ist.

Lemke[2]) fand in Mecklenburg-Schwerin unter 478 Taubstummen 35 (7,3 pCt.) mit adenoider Hyperplasie der Rachentonsille, aber ohne gleichzeitige Hyperplasie der Gaumentonsillen und 50 (10,4 pCt.) mit einer solchen; im allgemeinen waren also bei 17,7 der Fälle die Rachentonsillen hyperplastisch. Bliss[3]) fand bei 12 pCt. der von ihm untersuchten Taubstummen adenoide Hyperplasie. Andere Autoren geben noch grössere Prozentzahlen an. Krebs[4]) untersuchte 93 Zöglinge der Hildesheimer Provinzial-Taubstummenanstalt und fand bei 33 (35,6 pCt.) adenoide Hyperplasie der Rachentonsille. Peisson[5]) fand adenoide Hyperplasie in mehr als 50 pCt. der untersuchten Fälle; Wroblewski[6]) in 57,5 pCt. Frankenberger[7]) unter 158 Zöglingen der Prager Taubstummenanstalt 94 (59,43 pCt.) mit adenoiden Hyperplasien der Rachentonsille. Haldrich[8]) bei 73 pCt., Sendziak[9]) in 6 Fällen bei allen. Denker (Ztschr. f. Ohrk. 1900) konnte unter 64 Taubstummen bei 28 (44,4 pCt.) adenoide Hyperplasie konstatieren und Kickhefel[10]) unter 29 Taubstummen bei 11 (37 pCt.). Wir sehen daraus, dass die Taubstummen häufiger an adenoiden Hyperplasien der Rachentonsille leiden, als die normalen Schulkinder.

Es ist nicht undenkbar, dass die Taubstummheit prädisponierend auf die Entwickelung der Rachentonsillenhyperplasie wirkt. Auch der Idiotie muss ein unverkennbarer Einfluss auf das Vorkommen der Hyperplasie der Rachentonsille eingeräumt werden. Brühl und Nawrotzki[11]) konstatierten bei 271 Idioten

1) Donalies, Zur Lehre von der Bedeutung der Hyperplasie des lymphatischen Rachenringes. Jahrbuch f. Kinderh. Bd. 38.

2) Lemke, Zitiert in Gradenigo.

3) Bliss, Zitiert in Gradenigo.

4) Krebs, Ohren- und Nasenuntersuchungen in der Taubstummenanst. zu Hildesohein. Arch. f. Ohrenh. 1897. Bd. 42.

5) Peisson, Zitiert in Gradenigo. Original nicht zugänglich.

6) Wroblewski, Contribut. à l'ét. des vég. adén. Revue de laryng., d'otol. et rhin. 1892. No. 9.

7) Frankenberger, Adenoide Veg. bei Taubst. usw. Arch. f. Ohrenheilkunde. 1898.

8) Haldrich, Zitiert in Gradenigo.

9) Sendziak, Zitiert in Gradenigo.

10) Kickhefel, Zitiert in Gradenigo.

11) Brühl und Nawrotzki, Rachenmandel und Gehörorgan der Idioten. Zeitschr. für Ohrenh. Bd. 45. 1904.

53 pCt. mit adenoider Hyperplasie. Hertoghe[1]) glaubt, dass die adenoiden Hypertrophien bei Kindern und Erwachsenen ein konstantes Symptom des Myxödems seien und dass die Kranken mit adenoider Hyperplasie in Wirklichkeit an Myxödem leiden oder wenigstens eine erbliche Anlage zu Myxödem in sich tragen. Dieser Theorie steht die Ansicht de Simoni[2]) nahe, indem letzterer 2 Arten von adenoiden Hyperplasien unterscheidet: echte Hyperplasie, die auf wirkliche Kachexie zu beziehen ist, und falsche Adenoiden, die von örtlichen Entzündungen abhängen. Ostino (l. c.) findet bei einigen Patienten mit adenoider Hyperplasie der Rachentonsille einzelne Symptome von unvollkommenem Myxödem (grosse Empfindlichkeit gegen Kälte, häufiger Kopfschmerz, Störungen des Genitalapparates etc.); er wagt aber nicht, die Theorie Hertoghes anzunehmen, sondern verteidigt eher die längstbekannte Ansicht, dass das konstante Symptom des Myxödems das Fehlen oder die Atrophie der Schilddrüse ist. Darin wird er übrigens unterstützt durch Garbini[3]), welcher in der Provinz Messina und Reggio Calabaria das sehr häufige Vorkommen von adenoiden Hyperplasien konstatierte, endemischen Kretinismus, Idiotismus und Myxödem dagegen vermisste.

Wenn wir im Vorhergehenden nachweisen konnten, dass das Auftreten und die weitere Entwickelung der adenoiden Hyperplasie der Rachenmandel bis zu einem gewissen Grad wenigstens auf uns nicht unbekannte Faktoren zurückgeführt werden darf, so kann ähnliches von der Involution dieser hyperplastischen Gebilde, abgesehen wenigstens von den Schlüssen, die sich aus den zitierten Literaturangaben ergaben, nicht behauptet worden. Von diesem Vorgang wissen wir nur, dass er mit ziemlicher Sicherheit nach Vollendung der Pubertät eintritt: welchen tieferen kausalen Momenten im Haushalt des menschlichen Körpers derselbe genügt, ist uns völlig unbekannt. Er selbst ist zwar nicht ohne Analogie; wissen wir doch, dass auch anderwärts im menschlichen Organismus adenoide Gewebskomplexe (z. B. Lymphdrüsen) spontan verschwinden können.

Es wurde mir nicht zur Aufgabe gestellt, den physiologischen Momenten nachzugehen, welche eine solche Involution des in Frage stehenden Organes zur Folge haben möchte; bei meinen Untersuchungen lenkte sich vielmehr das Interesse zunächst nur auf die Frage: Welche histologischen Elemente der hyperplastischen Rachenmandel bei der Involution derselben zuerst dem Schwunde anheimfallen, beziehungsweise welche Gebilde der Auflösung am längsten Widerstand leisten; denn je nachdem die Beantwortung dieser Frage ausfiel, konnte man auch erwarten für die weiterhin sich anschliessende Erörterung nach der pathologischen, d. h. ausbleibenden Involution der Rachenmandel gewisse Anhaltspunkte zu gewinnen.

Die Untersuchungen, über welche im folgenden berichtet werden soll, zielten also zunächst darauf hin, an resezierten Stücken von hyper-

---

1) Hertoghe, Végét. adén. et Myxoedème. Annal. de la Soc. Méd. Chir. d'Anvers. März 1898.

2) de Simoni, Zitiert in Gradenigo.

3) Garbini, Zitiert in Gradenigo. Original nicht erhältlich.

plastischen Rachenmandeln **Erwachsener** die Frage dieser Involutionsvorgänge nachzuprüfen. Ich liess mich dabei vom Gedanken leiten, dass, obschon die von mir zu untersuchenden Objekte abgetragene Hyperplasien darstellten, trotzdem möglicherweise da und dort Involutionsvorgänge, wie sie dem Alter des operierten Patienten entsprechen würden, nicht zu vermissen seien.

Durch die Güte des Herrn Dr. Schönemann, auf dessen Anregung hin diese Untersuchungen unternommen wurden, gelangte ich in den Besitz von drei solchen Objekten. Sie betreffen im einzelnen folgende Fälle:

Fall I. Herr V., 24 Jahre alt, Elektrotechniker. Von Kindheit an litt der Patient an Insuffizienz der Nasenatmung und wurde in seinem sechsten Jahre tonsillotomiert (Gaumentonsille). Er litt öfters an Angina, welche sich, wie auch jetzt wieder (November 1905) hauptsächlich im Nasenrachenraum lokalisierte. Die Rhinoscopia anterior lässt eine mässige Schwellung aller vier Muscheln erkennen, die Rhinoscopia posterior deckt eine follikuläre Angina der ganz erheblich hypertrophierten Rachenmandel auf (Abendtemperatur 39°). Nach Ablauf dieser akuten Erkrankung der Rachenmandel wurde von Dr. Schönemann in Bromäthylnarkose und mit der Denker'schen Schere ein ca. baumnussgrosses Stück der hyperplastischen Schwellung abgetragen. Am zweiten Tag post operationem heftige Nachblutung. Patient ist seither beschwerdefrei.

Fall II. 32jährige Dame, Frl. H. Seit einigen Jahren leidet die Patientin an öfters wiederkehrendem Schnupfen und Gefühl von Verstopftsein der Nase. Namentlich wird sie stark belästigt durch einen schleimig-eitrigen Ausfluss aus der Nase, der jedesmal an einen frisch akquirierten Schnupfen sich anschliesst; der grösste Teil des Sekretes fliesst durch die Choanen in den Pharynx. Die Untersuchung zeigt einen profusen, schleimig-eitrigen Katarrh der Nasenhöhle (Nebenhöhlen durch Punktion und Durchleuchtung etc. frei gefunden). Hauptsächlich aber zeigt sich ein breites adenoides Polster im Nasopharynx, welches sich ganz deutlich auch nach der rechten Rosenmüller'schen Grube hin entwickelt hat. Abtragung der hyperplastischen Rachenmandel in Bromäthylnarkose von Dr. Schönemann; reaktionsloser Verlauf. Behandlung des Nasenkatarrhs mit Beizungen. Völlige Heilung.

Fall III. 27jährige Frau. Hier fanden sich ähnliche Verhältnisse wie im vorigen Fall, nur erwies sich die Hypertrophie graduell weniger ausgeprägt.

Die abgetragenen Stücke wurden behufs weiterer mikroskopischer Untersuchung zunächst in 10proz. Formalinlösung fixiert, hernach in Alkohol von steigender Konzentration nachgehärtet und endlich in Zelloidin eingebettet. Für die Anfertigung feiner Schnitte kam nachträglich die Paraffineinbettungsmethode in Anwendung. Einzelne Partien der abgetragenen Stücke wurden in Schnittserien zerlegt.

Bei der nun folgenden Schilderung der mikroskopischen Verhältnisse beginne ich mit demjenigen des Epithels.

Uebereinstimmend wird von den Autoren angegeben, dass das Epithel, welches die normale Rachenmandel sowohl, als auch die hyperplastische Intumeszenz derselben überzieht, der Hauptsache nach aus Zylinderepithel besteht; allerdings wird zugegeben, dass da und dort an der

Oberfläche derselben und zwar ausschliesslich in inselförmiger Anordnung, das Zylinderepithel durch Plattenepithel, beziehungsweise durch Uebergangsepithel ersetzt sein kann. Ein solches Verhalten kann uns durchaus nicht befremden, wenn man in Betracht zieht, dass der Fornix pharyngis eher noch der eigentlichen Nasenhöhle als der Pharynxhöhle zugerechnet werden muss. Durch verschiedene Untersuchungen, worunter auch durch diejenigen von Schönemann[1]) und dessen Schüler Chariton[2]) wurde gezeigt, dass diese inselförmigen Epithelmetaplasien in der Nasenhöhle des Menschen postfötal ein ganz gewöhnliches Vorkommen ist, während solches bei Neugeborenen niemals zu finden war.

Aehnliche Oberflächenverhältnisse haben wir zweifellos am Rachendach. Die Rachenmandeln der Neugeborenen weisen durchgängig eine Zylinderepithelbedeckung auf (Schwabach[3]) u. a.). Späterhin macht diese Zylinderepithelbedeckung eine analoge metaplastische Umwandlung durch, wie die übrige Nasenhöhle.

An unseren Präparaten konnte ich in der Tat feststellen, dass eine solche Anschauung vollständig zurecht besteht. Der Hauptteil des in Frage stehenden epithelialen Ueberzuges zeigt deutlich den Charakter des flimmernden Zylinderepithels, wenn auch zugegeben werden muss, dass, wahrscheinlich infolge präparatorischer Ungenauigkeiten die Flimmerhaare nur spärlich zur Beobachtung gelangten. Wenn deshalb Görke (l. c.) als ein Hauptcharakteristikum der sich vollziehenden Rachenmandelinvolution das durchgreifende Auftreten von Plattenepithel an der Oberfläche dieser letzteren angibt, so können wir ihm hierin nur beistimmen; denn, wie erwähnt wurde, zeigten unsere durch fehlende Involution sich auszeichnenden Objekte fast durchgehends Zylinderepithelbedeckung.

Wir untersuchten im ferneren das unter dem Zylinderepithel gelegene Stratum mucosum und in Verbindung damit die Verhältnisse der Spalten und Lakunen. Man ist zwar noch nicht völlig im Klaren über die Dignität der einzelnen das adenoide Polster aufbauenden histologischen Komponenten. Namentlich herrscht auch jetzt noch ein lebhafter Streit darüber (Stöhr[4]), Retterer[5])), auf welche Weise in der postfötalen Zeit ein Ersatz der in Abgang gekommenen Lymphozytenzellen stattfindet. Be-

1) Schönemann, Die Umwandlung (Metaplasie) des Zylinderepithels der menschl. Nasenhöhle in Plattenepithel und ihre Bedeutung für die Aetiologie der Ozäna. Virch. Arch. 1902.

2) Chariton, Die epitheliale Auskleidung des Vestib. nasi des Menschen und der Säugetiere. Zeitschr. f. Ohrenh. 1904. (Aus dem Laboratorium von Dr. Schönemann.)

3) Schwabach, Zur Entwickelung der Rachentonsille. Arch. f. mikrosk. Anat. Bd. 32.

4) Stöhr, Die Entwickelung des aden. Gewebes der Zungenbälge und der Mandeln des Menschen. In Köllikers Festschrift 1901.

5) Retterer, Histogenèse du tissu réticulaire aux dépens de l'epithelium. Anatom. Anzeig. 1897.

kanntlich hat Stöhr nachgewiesen, dass ursprünglich die Lymphozyten aus den Blutgefässen stammen, in letzter Linie also Leukozyten seien. Für die Vermehrung des ganzen Leukozytenmaterials wurde weiterhin mit Recht das autochthone lymphadenoide Gewebe verantwortlich gemacht, und man glaubte mit Grund annehmen zu können, dass als Hauptbildungsstätte dieser Lymphozyten die Keimzentren der Follikel zu betrachten seien (daher wohl auch der Name „Keimzentrum").

Für unsere in Frage stehenden Erörterungen wäre die definitive Entscheidung dieser Frage ausserordentlich wichtig, denn je nach dem Standpunkt, der bezüglich derselben eingenommen wird, ist man gezwungen, die bei den Involutionsvorgängen erhobenen Befunde anders zu bewerthen. Wenn nämlich, diese Involutionsvorgänge als ein physiologisches Geschehen vorausgesetzt, die Follikel, beziehungsweise deren Keimzentren den funktionell wichtigsten Apparat des ganzen adenoiden Polsters ausmachen würden, so dürfte man mit Recht erwarten, dass bei dieser Involution die Follikel, beziehungsweise deren Keimzentren, zuerst dem Schwunde anheimfallen. Dies trifft nun, wie Görke (l. c.) nachgewiesen hat und wie ich selbst an Hand eines ganz besonders günstigen Objektes noch nachweisen werde, durchaus nicht zu.

Bei meinen oben erwähnten 3 Fällen zeigte das adenoide Gewebe der Substantia propria durchaus keine Abweichungen von demjenigen, was ich bei adenoiden Hyperplasien der Kinder gesehen habe. Im Gegenteil gerade die hyperplastische Bildung des erwachsenen Mannes zeigte einen ausserordentlichen Reichtum an Follikeln.

Ebenso wenig trat bei diesen Objekten eine auffällige Bindegewebsentwickelung und Cystenbildung der Tunica propria in die Erscheinung. Zwar liess sich auch hier weder das eine, noch das andere dieser beiden histologischen Gebilde ganz vermissen. Namentlich was die Cystenbildung anbelangt, konnte man deutlich erkennen, wie sie im Begriffe war, sich vorzubereiten. An zahlreichen Stellen nämlich erwies sich das Lakunenepithel derartig aufgequollen, dass die einander gegenüberliegenden Wände sich berührten und so stellenweise das Lakunenlumen selbst verlegt wurde, ein Vorgang, der neuerdings von Schönemann[1]) u. a. als eine der gewöhnlichsten Vorbedingungen für die Cystenbildung in der subepithelialen Schichte angegeben wird. Ausgebildete grössere Cysten konnten wir jedoch bei unseren Objekten nicht nachweisen.

Aehnlich verhielt es sich mit dem Bindewebe. Die Bindegewebsneubildung überwog nicht wesentlich denjenigen Grad, den ich bei anderen mir zur Untersuchung überlassenen kindlichen Rachenmandelhyperplasien zu sehen gewohnt war.

Fassen wir unsere Befunde zusammen, so können wir sagen, dass die von uns untersuchten Rachenmandelhyperplasien Er-

1) Schönemann, Zur klinischen Pathologie der hyperpl. Rachenmandel. Zeitschr. f. Ohrenh. 1906.

wachsener in keiner Weise von ähnlichen Bildungen des kindlichen Alters sich unterschieden. Der Umstand, dass bei denselben die früher erwähnten von anderen Autoren als charakteristisch angegebenen histologischen Zeichen der Involution fehlten, lassen es deshalb als wahrscheinlich erscheinen, dass in der Tat die Epithelmetaplasie, die Cystenbildung, der Schwund zuerst des interfollikulären, dann des follikulären Gewebes, das Auftreten von Lymphspalten usw. das anatomische Substrat für den Beginn und den Vollzug der Involution selbst bilden.

Ich hätte es nicht gewagt mit diesen meinen Untersuchungsergebnissen, welche infolge der Beschränktheit des Materiales doch immerhin einen relativ nur vagen Schluss bezüglich der in Frage stehenden Verhältnisse zu ziehen gestatteten, vor die Oeffentlichkeit zu treten, wenn nicht der glückliche Zufall mich in den Besitz eines Präparates gebracht hätte, an welchem gleichsam ein Experimentum crucis auf diese oben ausgeführten Erörterungen gemacht werden konnte. Herr Dr. Schönemann überliess mir nämlich ein ungefähr kleinhaselnussgrosses Stück der adenoiden Hyperplasie eines 8jährigen Knaben, welches nur zum Teil abgetrennt und an einem relativ breiten Stiel hängend während 4 Wochen im Nasopharynx des betreffenden Patienten zurückgeblieben war.

Zur Erklärung dieses Falles muss kurz folgendes angeführt werden. Der 8jährige Knabe W. kam im Frühling 1903 wegen totaler Nasenobstruktion in die Privatklinik von Dr. Schönemann. Diagnose: Hochgradige Rachenmandelhyperplasie. Bei der Entfernung derselben (ohne Narkose mit dem Beckmannschen Messer [Dr. Schönemann]) fiel ein grosses Stück abgetragener Mandel in den Larynx (vielleicht in die Trachea?). Sofort entstand hochgradige Asphyxie und das Beckmannsche Messer, das sich zu einer Nachkurettage noch im Nasopharynx befand, musste rasch herausgezogen werden. Dabei blieb ein offenbar nicht völlig abgeschnittenes Stück der Rachenmandelhyperplasie an der Schleimhaut hängen. Durch digitales Eingehen in den Larynx und durch starkes Klopfen des Rückens des kleinen Patienten, während dieser letztere das Gesicht zum Boden geneigt hatte, wurde endlich nach einigen für den Arzt und die anwesende Mutter äusserst peinlichen Sekunden das aspirierte Stück entfernt. Weder Mutter noch Kind waren zu einer weiteren Inspektion des Operationsfeldes zu bewegen und so blieb dieses partiell abgeschnittene Stück der adenoiden Hyperplasie, ohne übrigens eine irgendwie erhebliche postoperative Blutung hervorzurufen, während 4 Wochen im Nasopharynx. Erst nach dieser Zeit wurde Herrn Dr. Schönemann die Erlaubnis gegeben, das in den Mesopharynx herabhängende Stück abzutragen. Seither ist der kleine Patient beschwerdefrei geblieben.

Die histologische Untersuchung dieses fraglichen partiell adenotomierten Stückes einer hyperplastischen Rachenmandel war nun insofern für uns von ganz besonderer Bedeutung, als die Veränderungen, die in demselben kon-

statiert wurden, sich wohl vergleichen liessen mit dem bei Anlass der ersten Operation erhobenen mikroskopischen Befunde. Dabei hat sich nun auffälligerweise folgendes ergeben.

Das ganze fragliche Stück zeigte in Uebereinstimmung damit, dass es an einem relativ breiten Stiel mit der Unterlage zusammenhing, durchaus nicht etwa Zeichen einer Nekrose; alle einzelnen Gewebspartien liessen sich vielmehr mit Hämatoxylin-Eosin sehr deutlich und prägnant färben. Wir erwarteten sodann an diesem zum Teil durchgetrennten Stück, das aber allem Anschein nach doch unter völlig guten Ernährungsverhältnissen sich befunden hatte, Wucherungsvorgänge irgend welcher Art, zum wenigsten auch Granulationsbildungen anzutreffen. Davon war aber nichts zu beobachten; vielmehr zeigte dasselbe auffälligerweise gerade diejenigen Veränderungen, welche auch von anderer Seite als charakteristisch für eine sich vollziehende Involution der Rachenmandel und deren Hyperplasie beschrieben werden[1]).

Im einzelnen liess sich konstatieren, dass die ganze Oberfläche dieses Objektes mit einem vielschichtigen Plattenepithel bedeckt war, welches nirgends eine deutliche Diapedese von Lymphozyten nachweisen liess. Zahlreiche, zum Teil schon mit blossem Auge sichtbare in der Propria gelegene Cystenbildungen sind aufgetreten. Der Inhalt der Cysten erweist sich als aus krümmligen Massen bestehend, denen nur wenige Leukozyten beigemengt sind. Ganz besonders wichtig scheinen uns diejenigen Veränderungen zu sein, welche sich am adenoiden Gewebspolster vollzogen haben. Das interfollikuläre Gewebe erscheint wie rarefiziert; die Lymphozytenansammlungen haben an Dichtigkeit auffällig abgenommen und weite Spalten und Lücken, welche zweifellos zum Teil erweiterten Lymphgefässen, zum Teil ektasierten Venen und Kapillaren angehören, ziehen sich in grosser Menge durch die Grundsubstanz dieses follikulären adenoiden Gewebes hindurch (Fig. 2).

Auffällig ist das Verhalten der Follikel selbst. Diese letzteren haben anscheinend an Zahl nicht abgenommen, dagegen wohl an Grösse. Man erhält den Eindruck, als ob die einzelnen Follikel von der Peripherie her zusammengeschmolzen seien. Bei den meisten Follikeln sind die Keimzentren noch deutlich nachzuweisen, ja sogar da und dort viel deutlicher als bei einem Kontrollstück derselben Rachenmandel, welches, wie erwähnt wurde, 4 Wochen vorher exstirpiert worden war (Fig. 1).

Im Hinblick auf die früher angezogene Frage nach der Bedeutung der Follikel möchten wir doch nicht unterlassen auf diesen letzteren Befund ein ganz besonderes Gewicht zu legen. Er zeigt uns, dass die Follikelzentren in der Tat diejenigen Gebilde sind, die der Involution am längsten Widerstand leisten. Da ein ähnlicher Befund auch von anderen Autoren für die Involution der hyperplastischen Rachenmandel als zu Recht bestehend gefunden wurde, so kann deshalb vom teleologischen Stand-

1) Vergl. Görke, l. c., welcher einen ähnlichen Fall kurz beschreibt.

punkt aus nicht wohl angenommen werden, dass die Funktion dieser Keimzentren ausschliesslich oder hauptsächlich nur diejenige der Lymphozytenbereitung sei; denn wenn dies der Fall wäre, so müsste man erwarten, dass die Involution des ganzen Organes zuallererst mit der Vernichtung beziehungsweise dem Schwund dieser Keimzentren einsetze.

Figur 1.

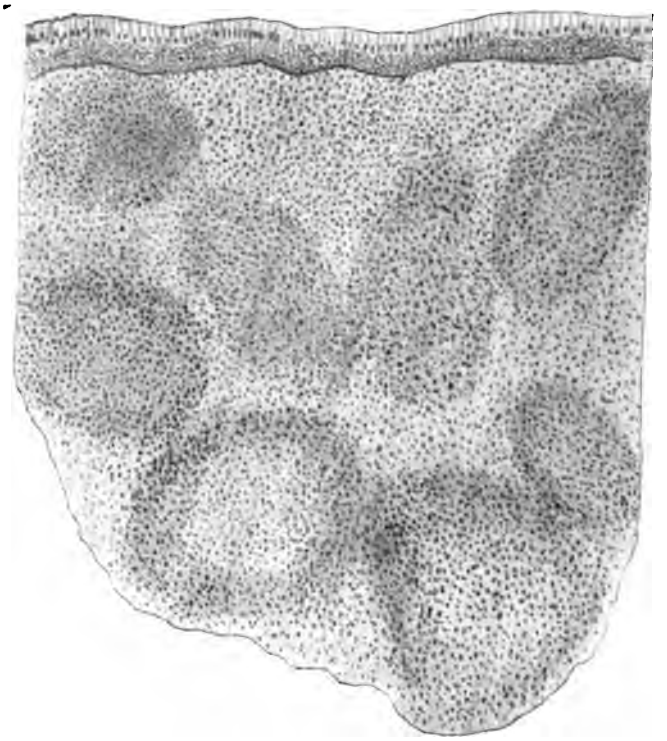

Nicht involvierte Rachenmandelhyperplasie.

Die grossen Follikel sind eingebettet in ein von zahlreichen Lymphozyten durchsetztes interfollikuläres, adenoides Gewebe, welches nur sehr spärlich von Blutgefässen durchzogen ist. Das Epithel zeigt deutlich den Charakter des Zylinderepithels.

Eine grössere Wahrscheinlichkeit hat die neuerdings von Cordes[1]), von Ebner[2]), Schaffer[3]) Schönemann (l. c.) u. a. ausgesprochene Ansicht, dass die, die Keimzentren bildenden Zellenelemente vorwiegend epithelialen Charakters seien und dass diese epithelialen Zellelemente als

1) Cordes, Histolog. Untersuch. üb. die Pharyngitis etc. Arch. f. Lar. 1901.

2) von Ebner, In Köllikers Lehrbuch der Histologie. 1899.

3) Schaffer, Beiträge zur Histologie menschl. Organe. Sitzungsber. der Wien. Akad. 1897.

ausser Dienst gesetzte Zellindividuen mit der Lymphozytenbereitung wenig oder nichts zu tun haben (Schönemann).

Fassen wir zum Schluss die Resultate unserer Erörterungen kurz zusammen, so ergibt sich folgendes:

I. Die statistischen Erhebungen zeigen, dass die Involution der normalen und der mässig vergrösserten Rachenmandel ein

Figur 2.

Hyperplastische Rachenmandel in der Involution begriffen. Das Epithel hat den Charakter des Uebergangs bezw. Plattenepithel angenommen. Die Follikel, deren Keimzentren auffällig deutlich hervortreten, sind klein und unscheinbar geworden. Das interfollikuläre Gewebe ist deutlich rarefiziert, d. h. die Lymphozytenansammlung hat an Intensität und Extensität deutlich abgenommen. Dafür sind in diesem interfollikulären Gewebe zahlreiche zum Teil sehr weite Blut- und Lymphgefässe, ebenso zahlreiche Cystenbildungen aufgetreten.

mit ziemlicher Regelmässigkeit sich vollziehender Vorgang ist, der mit den Pubertätsjahren einsetzt und mit dem 25. Altersjahr gewöhnlich vollendet ist.

II. Der histologische Vorgang bei diesem Involutionsprozess ist ein derartiger, dass die epitheliale Bedeckung der adenoiden Rachenmandelhyperplasien den Charakter des Zylinderepithels verliert und denjenigen des Plattenepithels annimmt.

Das adenoide Gewebe wird dabei rarefiziert durch Auftreten von zahlreichen Gefässspalten (Lymph- und Blutgefässe). Die Follikel und deren Keimzentren leisten der Rarefikation länger Widerstand als das interfollikuläre Gewebe. Hand in Hand mit der Rückbildung des adenoiden Polsters geht eine ausgedehnte subepitheliale Cystenbildung.

Zum Schluss erfülle ich die angenehme Pflicht, Herrn Dozenten Dr. Schönemann für die Anregung zu dieser Arbeit sowie für seine weitgehende Mithilfe bei der Bearbeitung derselben meinen besten Dank auszusprechen.

XLIII.

Ueber die klimatische Behandlung der Tuberkulose der oberen Luftwege[1]).

Von

Dr. **W. Freudenthal** (New York).

Es ist eine alte Erfahrungssache, dass die meisten pathologischen Zustände durch frische, reine Luft wohltätig beeinflusst werden. Schwieriger jedoch ist die Beantwortung der Frage, bei welchen Affektionen man eine ausgesprochene Besserung oder Heilung durch einen Wechsel des Klimas erwarten darf. Die Krankheit, die uns hier interessiert, ist die Tuberkulose der oberen Luftwege. Da wir diese letzteren Teile nicht von dem Rest des Körpers trennen können, so dürfen wir nicht den Zustand der Lungen, die gewöhnlich auch affiziert sind, übersehen. Andererseits ist es meine Ueberzeugung, die auf einer 20jährigen Erfahrung beruht, dass häufig die tuberkulösen Erkrankungen der oberen Luftwege ein besonderes Klima erfordern, d. h. ein anderes, als das für Lungentuberkulose zuträgliche resp. empfohlene.

Zunächst wissen wir, dass Tuberkulose in allen Teilen der Welt, d. h. in jedem beliebigen Klima geheilt wird. Jedoch ist physiologisch der Unterschied z. B. zwischen einem Höhenkurort und der Seeküste so gross, dass man in pathologischen Zuständen wohl einen günstigen oder schädlichen Einfluss je nach der Lokalität erwarten darf. Und in der Tat ist ein solcher Unterschied vorhanden, denn Sie alle werden mit mir übereinstimmen, dass viele Ihrer Patienten im Höhenklima unserer südwestlichen Staaten sich sehr gut befunden haben, während sie schlechter wurden, jedesmal wenn sie in ihre Heimat nach New York zurückkehrten. Woher kommen diese so häufigen Rezidive? Ist dies etwa dem Umstande zuzuschreiben, dass diese Leute in ihrer Heimat wieder ihrer alten Beschäftigung nachgehen? O nein, denn viele von ihnen, z. B. Frauen und Mädchen, haben keinen eigentlichen Beruf, während andere im Westen ihre Geschäfte viele Jahre lang versehen, ohne Schaden an ihrer Gesund-

1) Nach einem vor der American Laryngical, Rhin. and Otol. Society gehaltenen Vortrage.

heit zu erleiden. Dies muss man doch zweifellos dem Einfluss des Klimas zuschreiben, und es soll im Folgenden mein Bestreben sein, in Kürze die Behandlung der Tuberkulose der oberen Luftwege von einem klimatologischen Standpunkt aus zu betrachten.

Der Bequemlichkeit halber sei es mir gestattet, unseren Gegenstand in vier Teile einzuteilen: 1. Aerotherapie; 2. Heliotherapie; 3. Altotherapie und 4. Thalassotherapie.

1. **Aerotherapie** ist die Behandlung mit frischer, reiner Luft, von der man a priori erwarten sollte, dass sie überall gebraucht werden könnte, was in der Tat auch der Fall ist. Was die Diät bedeutet bei einem Katarrh des Verdauungsapparates, das bedeutet die Aerotherapie bei dem Katarrh der Luftwege oder, wie ich diesen Worten Nothnagels hinzufügen möchte, bei der Tuberkulose der Luftwege. Wenn wir einen Patienten aus seiner Schwitzbude herausnehmen, ihn nur einen halben Tag arbeiten lassen, wenn er nicht in der Lage ist, die Arbeit gänzlich aufzugeben, und ihn so viel Zeit wie möglich in einem Park in der Luft, oder in kleinen Städten auf den Feldern verbringen lassen, so hat solch ein Patient in Wirklichkeit sein Klima verändert. Wenn notwendig, kann er zur selben Zeit seinen Hals und seine Nase lokal behandeln lassen, und in einer Anzahl solcher Fälle werden wir durch eine Heilung belohnt werden.

Wenn der Patient etwas besser gestellt ist und einige Monate lang seine Arbeit ganz aufgeben kann, um so besser für ihn. Wir können ihn dann in ein nahe gelegenes Sanatorium tun oder ihn ambulatorisch in regelmässigen Zwischenräumen sehen.

Bei weitem die grösste Mehrzahl aller Schwindsüchtigen müssen auf diese Weise behandelt werden, und ich bin überzeugt, dass nicht einer unter Ihnen ist, der solche Fälle nicht schon auf diese Weise kuriert hat.

Die Einzelheiten des Gebrauchs der frischen Luft zu therapeutischen Zwecken bei der Tuberkulose sind so wohl bekannt, dass ich nicht näher darauf einzugehen brauche. Doch möchte ich Sie bitten, hierbei nicht in unnötige Liebhabereien zu verfallen. Der folgende Fall möge zeigen, was ich damit meine. Ein wohlgenährter Herr fing zu husten an, und es wurde von seinem Arzt die Diagnose auf beginnende Schwindsucht gestellt. Infolgedessen wurde ihm anbefohlen, im Bette zu bleiben, eine strikte Diät einzuhalten, dreimal des Tags massiert zu werden und sich in seinem Haus, das gegenüber einem Park gelegen ist, ein Zelt bauen zu lassen, um so möglichst viel frische Luft zu bekommen. Diese Bestimmung wurde eine Woche lang prompt innegehalten, worauf der Herr und seine Frau so erschöpft waren von der Aufregung, vom Mangel an Schlaf und Appetitlosigkeit, dass sie es, wie sie mir gestanden, nicht länger aushalten konnten. Bei meiner Untersuchung war der Zustand der Lunge ein solcher, dass man an der Diagnose beginnender Tuberkulose wohl zweifeln durfte. Doch fand sich eine ausgesprochene Pharyngitis und Laryngitis. Demgemäss sagte ich dem Patienten, dass er essen möge, was er wolle, dass

er den ganzen Tag im Freien zubringen müsse und dass sein Hals der Behandlung bedürfe. Nach acht Wochen hatte der Patient 12 Pfund an Gewicht zugenommen, und nachdem er seine Geschäfte in Ordnung gebracht hatte, schickte ich ihn in die Berge. Seinen Husten hatte er natürlich längst verloren. Ich bin überzeugt, dass dieser Patient rapide der Schwindsucht verfallen sein würde, wenn mit der ersten Behandlung fortgefahren worden wäre.

Wohl ist es wahr, dass ein Schwindsüchtiger nie zu viel frische Luft bekommen kann. Doch wenn man einen empfindlichen Mann aus einem heissen Zimmer der Stadt New York plötzlich in die kalte Winterluft transferiert und ihn derselben Tag und Nacht aussetzt, so ist das nicht rationell. Andererseits bekommen aber selbst im besten Klima Patienten häufig nicht genug frische Luft. Manche Leute, leider auch viele Aerzte, glauben, wenn sie in der frischen Luft sich befinden, während sie die Liegekur nehmen, so haben sie genug getan. Nun kommt aber ein anderer Faktor in Betracht, den wir nicht vergessen dürfen. Wie Sie wissen, erfolgt der Gasaustausch im Körper nur zum Teil durch die Lungen, während ein grosser Teil von der Haut besorgt wird. Daher sollte man die Haut soviel wie möglich der frischen Luft aussetzen, besonders da in diesen Fällen die Lungen zum Teil ausser Tätigkeit gesetzt sind. Der Aufenthalt im Freien bringt den Patienten in Berührung mit der frischen und beweglichen Luft, welch letzteres besonders wichtig ist, um die Haut zu erneuter Tätigkeit zu stimulieren. Dies ist auch der Grund, weshalb wir unsere Tuberkulösen langsam daran gewöhnen müssen, so wenige Kleider wie möglich zu tragen, um sie endlich im nackten Zustande Luftbäder nehmen zu lassen. Damit haben wir den zweiten Teil dieser Abhandlung erreicht, nämlich die

2. **Heliotherapie.** Die therapeutische Anwendung der Sonnenstrahlen ist älter als die Medizin. Doch ist ihre Wirksamkeit auf den menschlichen Organismus wissenschaftlich erst in den letzten Jahren erklärt worden. Ich brauche Ihnen nur Namen zu nennen wie N. R. Finsen, Willibald Gebhardt, Möller und Schönenberger, um Ihnen einen Teil dessen, was auf diesem Gebiet geliefert worden ist, ins Gedächtnis zurückzurufen. Während man früher hauptsächlich direkte Sonnenstrahlen anwandte, um Schweiss hervorzubringen, so benutzt man heutzutage eine Kombination der diffusen Sonnenstrahlen, indem man den nackten Körper der Luft aussetzt und in manchen Fällen mit merklichem Erfolg. Wenn man den ganzen Körper der Luft und damit der Sonne aussetzt, so wird, wie eben bemerkt, der Gasaustausch durch die Haut beschleunigt, doch wird zu gleicher Zeit auch der Stoffwechsel angeregt und endlich ein günstiger Einfluss auf das Nervensystem, das ja meist auch befallen ist, ausgeübt. Professor Rieder in München wirft die Frage auf, ob es nicht besser wäre, die Patienten in Glashäusern nackt herumgehen zu lassen, anstatt sie die Luftbehandlung, wie sie jetzt in Sanatorien gebräuchlich ist, nehmen zu lassen. Diese Frage wurde bereits von anderen in bejahendem

Sinne beantwortet, und auch ich bin sehr zu Gunsten dieser Verbindung, nur möchte ich vorschlagen, dass solch eine Kur in der offenen Luft anstatt in Glashäusern, wie sie Rieder wünscht, vorgenommen werde[1]).

Dass man auch die direkten Sonnenstrahlen für unsere Patienten nutzbar machen kann, habe ich bei verschiedenen Gelegenheiten hervorgehoben. Erlauben Sie mir nur zu wiederholen, dass ich mit der ersten Verordnung, die ich gebe, dem Patienten sage, sich solange wie möglich in der Sonne aufzuhalten, und zwar im Winter wie auch im Sommer. Im Sommer wird ihm angeraten, möglichst früh aufzustehen und sich in der Sonne aufzuhalten, was in einem warmen Klima und bei uns später am Tage mit Vorsicht geschehen muss. Doch hatte ich auch eine ganze Anzahl von Patienten in den heissen Gegenden von Colorado, New Mexiko und Arizona, welche jeden Tag viele Stunden im freien Felde arbeiteten und sich dabei sehr wohl fühlten. Doch kann dies nicht jedermann ertragen, und wir müssen hierbei, wie bei anderen Sachen in der Medizin, wohl zu unterscheiden wissen und dürfen nicht vergessen, dass die Sonne therapeutisch nicht durch ihre Intensität wirkt, sondern durch ihre Beständigkeit. Wenn man sich zu viel der Sonne aussetzt, so hat das häufig ein schlechtes Resultat zur Folge, indem es den Appetit verdirbt und die Leute schwächt. Aber in der rechten Weise genommen, hat dies häufig schon viel Gutes zu Wege gebracht. Bei der speziellen Behandlung der oberen Luftwege muss ich bemerken, dass ich manche gute Erfolge in Bezug auf die Erleichterung von Schmerzen hatte. Doch trat dies leider nicht allzuhäufig ein. Als ein Ersatz für die Sonne haben wir häufig das elektrische Bogenlicht angewandt, und dies hat sich, wenn auch nicht als Panacee, so doch häufig als ein gutes Unterstützungsmittel in Verbindung mit anderen Behandlungsmethoden erwiesen.

3. **Altotherapie.** Dieses ist die Behandlung im Höhenklima (Altitudo)[2]). Diese Behandlung ist von sehr grossem Wert für unsere tuberkulösen Patienten. Wenn ich auch nicht alle diejenigen Faktoren erwähnen möchte, die das Höhenklima ausmachen, so muss doch hier zum mindesten konstatiert werden, dass schon unter normalen Verhältnissen die atmosphärischen Bedingungen im Höhenklima einen mehr als bemerkbaren Effekt auf den menschlichen Körper ausüben. Kann man deshalb annehmen, dass sie bei pathologischen Zuständen ganz zu vernachlässigen seien? Wir alle wissen, dass Sanatorien, die in der Ebene oder an der Seeküste gelegen sind, viel Gutes stiften, doch bedeutet das keineswegs, dass wir das Klima als einen Faktor bei der Behandlung der Tuberkulose gänzlich vernachlässigen dürfen. Würden unsere heimischen Sanatorien weniger sorgfältig sein bei der Auswahl ihrer Patienten und nicht Leute mit beginnender Tuberkulose oder zweifelhafte Fälle mit Vorliebe auf-

1) Rieder, Handbuch der physikalischen Therapie von Goldscheider und Jakob. Bd. II. S. 502 ff.

2) Ich habe dieses Wort der Bequemlichkeit halber gebildet.

nehmen, dann würde man sehr schnell sehen, wie die Sterblichkeit in diesen Sanatorien steigen würde. Ich bin selber häufig genug für den Bau von Sanatorien in der Stadt New York und in der Nähe von New York eingetreten und bin mir bewusst, dass sie für gewisse Fälle wie z. B. solche mit leichten lokalen Erscheinungen oder Fälle, die einen ziemlich guten Ernährungszustand repräsentieren, wie für eine Masse Unbemittelter unentbehrlich sind. Ich möchte hier auch noch die Fälle hinzurechnen, die an einer Unterernährung infolge ihrer prekären, pekuniären Lage leiden, und diese Fälle werden häufig schon besser werden, wenn man ihnen einige Monate lang genügend zu essen und viel frische Luft gibt. Andererseits darf aber nicht geleugnet werden, dass Fälle mit vorgeschrittener Anämie, mit konstantem Fieber und mit Reizung der Schleimhäute in den oberen Luftwegen viel besser daran sind, wenn sie in ein Höhenklima geschickt werden. Dies ist auch die Erfahrung von A. Fränkel in Berlin (s. sein ausgezeichnetes Werk über Lungenkrankheiten, Berlin 1904). Patienten mit viel Auswurf von den unteren oder oberen Luftwegen sollten in ein trockenes Klima geschickt werden, während andere mit einem trockenen Husten oder einer trockenen Pharyngitis und Rhinitis viel besser in einem feuchten Klima sich befinden.

In den meisten Handbüchern über Laryngologie resp. über Tuberkulose ist zu lesen, dass die Tuberkulose des Larynx oder Pharynx eine Gegenanzeige bildet für den Aufenthalt in einem Höhenklima, da sie eine Komplikation der Lungentuberkulose darstellt, welche die Heilung der letzteren im Höhenklima aufhält oder gänzlich unmöglich macht. Solche Behauptungen gehen von einem Lehrbuch in das andere und werden als anerkannte Lehren hingestellt, selbst von Männern, die wir wegen ihrer ausserordentlichen Erfahrung sonst sehr hochschätzen müssen. Es ist das nicht im Einklang mit meiner Erfahrung. Unter meinen früheren Patienten befinden sich eine ganze Menge hier in der Stadt New York in guter Gesundheit und manche, die ihrem Beruf hier seit 5—10 Jahren nachgehen, ohne jemals ein Rezidiv ihrer früheren Larynx- oder Lungentuberkulose erfahren zu haben. Diese Patienten waren nach Denver, Colorado Springs, Teilen von Arizona und Neu Mexiko geschickt worden und wurden dort trotz ihrer Larynxtuberkulose kuriert. Die solchen Patienten unwillkürlich auferlegte Ruhe der erkrankten Organe (Larynx usw.) spielt vielleicht keine unwesentliche Rolle bei der Heilung, doch dürfen wir den Einfluss der Sonne, des Höhenklimas und der Bewegung in frischer Luft nicht ausser Acht lassen.

Das Schlimme ist, dass die meisten dieser Patienten ein vorgeschrittenes Stadium der Krankheit zeigen mit einer Affektion an einer der wichtigsten Stellen des Körpers, nämlich am Verdauungstrakte. Ich sage absichtlich Verdauungstrakte, denn die tuberkulöse Affektion des Larynx ist nur in äusserst seltenen Fällen so ausgesprochen, dass sie die Atmung, also den Respirationstrakt, behindert; doch tut sie es leider zu häufig, wenn Dysphagie vorhanden ist, mit dem Verdauungsapparate. Einen solchen

Patienten, der durch Mangel an Nahrung heruntergekommen ist, dessen Herz bei der geringsten Bewegung in Aufregung kommt und der keine genügende Widerstandsfähigkeit besitzt, um sich den neuen Verhältnissen anzupassen, einen solchen Patienten darf man nicht in ein Höhenklima schicken. Es gibt aber andererseits eine ganze Menge Fälle von Larynxtuberkulose, die genügende Widerstandsfähigkeit besitzen und deren Dysphagie unter Kontrolle gehalten werden kann, von denen viele einen grossen Nutzen von einem Aufenthalt in einem Höhenklima haben werden. Patienten, die an Dysphagie leiden, sollte man prinzipiell nur an solche Orte senden, in denen ein erfahrener Laryngologe sich befindet. Denn es ist keineswegs schmeichelhaft für viele Sanatorien, dass sie die Behandlung der oberen Luftwege so sehr vernachlässigen, und es ist keine Ausnahme, dass ein Patient, der über Schmerzen im Hals klagt, hören muss, dass er sich erkältet habe. Wohl ist es wahr, dass wir auch mit der grössten Sorgfalt und Aufopferung nicht alle solche Fälle kurieren können, aber es passierte mir, gerade während ich diesen Artikel niederschrieb, dass ein Patient aus einem wohlbekannten Sanatorium zurückkam, weil man dort seinen Hals absolut nicht behandelte. Dieser Patient, der Ulcerationen an der Epiglottis und an den Stimmlippen hatte, wurde durch lokale Behandlung soweit hergestellt, dass er wiederum Nahrung ohne irgendwelche Schmerzen zu sich nehmen konnte, und ich ihn zurück in die Berge schicken konnte, wo er jetzt mehr Aussicht auf Heilung hat als früher.

Nun noch eines. Fälle von Tuberkulose der oberen Luftwege bedürfen häufig nicht nur eines Höhenklimas, sondern sehr oft auch eines milden Höhenklimas. Dies scheint jetzt vollständig vergessen worden zu sein. Wohl ist der Nimbus von dem besonders wohltätigen Einfluss des warmen Südens geschwunden, und das mit Recht. Doch ist ein Wind, der 40 oder mehr englische Meilen in der Stunde weht, für Patienten mit einer Affektion der oberen Luftwege unbedingt nicht zuträglich. Eine ganze Reihe solcher Patienten war gezwungen, von einigen wohlorganisierten Sanatorien in den Gebirgen der Catskills und Adirondacks zurückzukehren und haben sich späterhin viel besser in manchen unserer südwestlichen Staaten befunden. Dort allerdings ist ein warmes Klima. — Es ist geradezu erstaunlich, wie viel Kälte und Wind manche Patienten ertragen können, doch gibt es eine nicht zu vernachlässigende Anzahl unter denselben, die das nicht tun können und die sich an irgendeinem milderen Ort besser befinden. Robert Levy von Denver, der eine grosse Erfahrung auf diesem Gebiete hat, schreibt viel Günstiges dem Klima von Denver zu. Mit ihm stimmen scheinbar überein Gev. L. Richards von Fall River, Solly von Colorado Springs und Wm. Duffield von Phenix, Arizona. Ich selbst habe meine Erfahrungen über dieses Klima vor einigen Jahren beschrieben (N. Y. Medical Journal, Ma. 26 and April 9, 1898) und bin auch heute noch derselben Ansicht.

4. **Thalassotherapie.** Dies ist die Behandlung mit Seebädern und Einatmung von Seeluft. Zum ersten Teil möchte ich nur erwähnen, dass nach meiner Erfahrung die Tuberkulose der oberen Luftwege keine Kontraindikation für Seebäder darstellt. Ausgenommen wenn, wie das in manchen Fällen geschieht, das Salzwasser einen Reiz verursacht und Husten erzeugt. Doch bilden diese Fälle wohl die Ausnahme. Seebäder müssen reguliert werden, wie alle anderen medikamentösen Verordnungen auch. Uebertreibungen sind auch hier schädlich.

Seereisen werden in Europa viel mehr ausgenutzt bei der Behandlung der Tuberkulose als bei uns hier in Amerika. Vielleicht ist das dem Umstand zuzuschreiben, dass wir hier in New York, die wir auf allen Seiten von Wasser umgeben sind, das Nächste und Natürlichste übersehen. Lucus a non lucendo. Ich glaube, dass schwimmende Sanatorien, wenn sie in der richtigen Weise eingerichtet sind und wenn die Patienten sorgfältig ausgesucht werden, sehr viel Gutes stiften können.

Zum Schluss gestatten Sie mir hervorzuheben, dass es in vielen Fällen unmöglich ist zu sagen, welchen Patienten die Seeküste und welchen anderen das Höhenklima dienen wird. Wichtig ist es, dass wir einen Versuch machen nach unserer besten Ueberzeugung und dass wir nicht starr festhalten an einer vorgefassten Ansicht, und selbst wenn ein Patient im Höhenklima keine guten Fortschritte macht oder an der Seeküste nicht besser wird, dann sollten wir die Hoffnung nicht aufgeben, sondern die Patienten durch Transferierung von einem Ort an einem anderen in die Möglichkeit versetzen, alles bei ihrer Krankheit versucht zu haben, was eine Heilung verspricht. Ein gut Teil Optimismus wird bei dieser Gelegenheit mehr wie bei jeder anderen dem Patienten helfen und auch dem Arzte.

XLIV.

(Aus der Königl. Universitätsklinik und -Poliklinik für Hals- und Nasenkrankheiten zu Berlin. Direktor: Geh. Med.-Rat Prof. Dr. B. Fränkel.)

Bisherige Erfahrungen mit einer Modifikation der Friedrich'schen Operation der chronischen Kieferhöhlenempyeme.

Von

Stabsarzt Dr. **Börger,** Assistenten der Klinik.

Vor etwa zwei Jahren hat Friedrich[1]) in Greifswald eine Operationsmethode bekannt gegeben, die sich in einer bisher noch nicht ausgeübten Weise einen bequemen Zugang zum Antrum und von diesem aus eine breite Verbindung mit der Nase schafft. Friedrich beschreibt sein Vorgehen wie folgt: „Ein den Nasenflügel umgreifender, hart an dessen Basis hingeführter, sogleich bis auf den Knochen eindringender Schnitt von im ganzen nur 2 cm Länge löst den Nasenflügel ab, auf die Mitte dieses bogenförmigen Schnittes wird ein zweiter, 1—1½ cm langer, ebenfalls bis auf den Knochen eindringender Schnitt in der Richtung nach aussen unten gesetzt; nach Zurückhebelung von Weichteilen und Periost lässt sich die Crista nasalis am Zusammenstoss von facialer und nasaler Wand bequem freilegen, sodass etwa 1—2 qcm der Facialfläche zu Gesicht kommen. Mit Meissel und Hammer oder mit kräftiger Lüer'scher Zange wird die Crista und 1 qcm oder etwas mehr von der vorderen knöchernen Wand abgetragen, sodann von dieser Oeffnung aus, hart am Boden der Kieferhöhle hingehend, deren nasale Wand in einer Höhe von 1 cm, in einer Länge von etwa 3 cm abgekniffen, unter Umständen dazu eine schmale Spange der unteren Muschel mit fortgenommen, deren beschränkter Defekt angesichts des zu beseitigenden scheusslichen Leidens garnicht in Betracht kommt. Eine Verletzung der nasalen Mündung des Ductus naso-lacrymalis wird damit vermieden. Jetzt lässt sich die ganze Kieferhöhle leicht überblicken, austasten, wenn nötig ausräumen, den Boden eventuell etwas glätten, starke

1) P. L. Friedrich, Zur Behandlung des chronischen Empyems der Highmorshöhle. Deutsche med. Wochenschr. 1904. No. 37.

Prominenzen abtragen. Bestehende Fisteln nach der Mundhöhle oder äusseren Gesichtsfläche werden sofort energisch angefrischt. Hiernach erfolgt breite Tamponade der ganzen Höhle nach der Nasenhöhle zu, Herausleiten des Tampons zum entsprechenden Nasenloch, sofortiges Wiederannähen des Nasenflügels und sorgfältige Naht des Schrägschnittes. Nach einigen Tagen wird der Tampon entfernt, die von aussen sichtbaren Schnitte sind geheilt, nach Wochen ihre Narben kaum mehr sichtbar. Die Höhle wird noch mit geschweifter Kanüle für einige Zeit gespült, dann sich selbst überlassen. Eine besondere Nachbehandlung ist nicht nötig."

Obwohl Friedrich nun angibt, nach diesem Verfahren sieben, zum Teil schon ganz veraltete und verrottete Fälle, die von anderer Seite schon früher nach anderen Methoden behandelt und operiert worden waren, radikal geheilt zu haben, und obwohl dieses Verfahren dem augenblicklich modernen Zuge in der Kieferhöhlenchirurgie, nämlich eine breite Kommunikation nach der Nase zu schaffen und die Nachbehandlung von der Nase aus vorzunehmen, in sehr eleganter und bequemer Form Rechnung trägt: so hat, soweit die bisher vorliegende Literatur es beurteilen lässt, die unveränderte Friedrich'sche Operation kaum Nachahmung gefunden. Es ist nicht ausgeschlossen, dass ein grosser Teil der Rhinologen sich daran stösst, an die Highmorshöhle mit einem Schnitt durch die äussere Wange heranzugehen, während es doch so nahe liegt, den nun einmal notwendigen Weichteilschnitt durch die die äussere Kieferhöhlenwand bedeckende orale Schleimhaut zu führen, ohne dass späterhin alte Narben als Wahrzeichen überstandener Leiden im Gesichte glänzen und leuchten. Und wenn uns auch gesagt wird, dass die Operationswunden alle per primam geheilt sind und nachher kaum sichtbare Narben zurückgelassen haben, so gehört doch eine Störung des Wundverlaufs immerhin zu den Möglichkeiten, mit denen man rechnen muss, und die daraus resultierende Narbe bleibt mehr oder weniger eine Entstellung. Und was der Chirurg mit Rücksicht auf einen weitgehenden Eingriff dann eine glatte und schöne Narbe nennt, ist vom ästhetischen Standpunkt aus noch keineswegs glatt und schön.

Unabhängig von Friedrich hat einige Zeit nachher Kretschmann[1]) eine Mitteilung gemacht, wonach er durch den bei der sogen. Küsterschen Kieferhöhlenoperation üblichen, nur beiderseits verlängerten, vorn nötigenfalls das Frenulum lab. super. durchtrennenden Schnitt, auf dessen Endpunkte noch nach oben je ein kurzer, Periost und Schleimhaut ebenfalls durchdringender Schnitt gesetzt wird, die untere und untere laterale Umrandung der Apertura pyriformis freilegt. Von hier erfolgt mit einem entsprechenden Raspatorium die Loslösung der Schleimhaut des unteren Nasenganges in einer Ausdehnung von etwa 4 cm nach hinten, von der Apertura pyriformis aus gerechnet. Der Raum zwischen abgelöster Schleimhaut und Knochenwänden des unteren Nasenganges wird provisorisch mit

1) F. Kretschmann, Beitrag zur Operation des Kieferhöhlenempyems. Münchener med. Wochenschr. 1905. No. 1.

Gaze tamponiert. Aufmeisselung der bukkalen Wand des Antrum, soweit es nötig ist, um einen allseitigen Ueberblick des Hohlraumes zu gewinnen und einen Finger zur Abtastung einführen zu können. Mit Meissel, Knochenzange oder Konchotom wird jetzt die mediale Kieferhöhlenwand, soweit sie dem unteren Nasengang entspricht, entfernt, gleichzeitig wird darauf geachtet, dass unten keine Leiste zurückbleibt, sondern dass das Knochenblatt bis zum Niveau des unteren Nasenbodens abgetragen wird. Die Schleimhaut der lateralen Nasenwand, deren stützende Knochenplatte nun fortgenommen ist, wird als ein mit der Basis nach unten geformter Lappen, wie es schon früher Boenninghaus ausgeführt hat, auf den Kieferhöhlenboden tamponiert. Ein Kurettement der Antrumschleimhaut in ausgedehnterem Masse wird nicht gemacht, auch erwähnt Kretschmann ausdrücklich, dass er es nicht für nötig halte, von der unteren Muschel Teile abzutragen, da er bei der Nachbehandlung und späteren Besichtigung nach Kokanisierung der unteren Muschel stets in der Lage gewesen wäre, durch einen Ohrtrichter einen allerdings nur beschränkten Ueberblick über die Höhle zu bekommen.

Primäre Naht der oralen Schleimhautwunde erfolgt in der Regel nicht, nach etwa sechs Wochen hat sie sich selbst geschlossen. Die Nachbehandlung besteht in exakter Tamponade der Kieferhöhle mit Vioformgaze und Spülungen vom Munde aus. — Den Vorzug seines Verfahrens, durch den oralen Schleimhautschnitt die Apertura pyriformis freizulegen, macht sich aber Kretschmann nicht in vollem Masse zu Nutze, da er die vordere laterale und mediale Kante der Apertura pyriformis als Pfeiler stehen lässt in der Erwägung, es könnten durch Preisgabe dieser knöchernen Stütze ein Einsinken und eine Verzerrung der Weichteile und des Nasenflügels zustande kommen.

Angeregt durch die Vorschläge Friedrich's und Kretschmann's hat neuerdings Denker[1]) bei der Operation der chronischen Kieferhöhlenempyeme einen Weg eingeschlagen, der die Methode von Luc-Boenninghaus mit den Methoden der vorhergenannten beiden Autoren kombiniert. Er benutzt den, allerdings etwas modifizierten submukösen Schnitt Kretschmann's, um zur Apertura pyriformis zu gelangen und von hier aus die Schleimhaut der lateralen Nasenwand unterhalb der unteren Muschel bis auf den Nasenboden abzuhebeln; in üblicher Weise folgt von der facialen Wand aus die breite Eröffnung des Antrum; Fortnahme der polypös degenerierten Höhlenmukosa, ohne indessen diese vollständig fortzukratzen.

Entsprechend den Vorschriften Friedrich's wird nunmehr von der Apertura pyriformis beginnend die knöcherne laterale Wand des unteren Nasenganges entfernt; Lappenbildung aus der Nasenschleimhaut nach Boenninghaus, der auf den Kieferhöhlenboden heruntergeklappt und

1) A. Denker, Zur Radikaloperation des chronischen Kieferhöhlenempyems. Archiv f. Laryngol. Bd. 17.

durch Tamponade fixiert wird. Jetzt kann auch das vordere Ende und, falls nötig, der absteigende Teil der unteren Muschel reseziert werden, falls man es nicht vorzieht, diesen Eingriff einige Tage vorher schon auszuführen. Nach gründlicher Reinigung des Operationsgebietes primärer Verschluss der oralen Wunde, Tamponade der Höhle vom Naseneingang aus mit Vioformgaze. Die Nachbehandlung besteht in täglicher Säuberung mit watteumwickelter Sonde vom unteren Nasengang aus und reichlicher Einpulverung von Acid. bor. laevigatum. Später werden nötigenfalls Ausspülungen mit Kochsalz- oder Borsäurelösungen verwendet.

Obgleich wir auf unserer Klinik in den letzten Jahren bei der Therapie chronischer Kieferhöhleneiterungen mit der von uns sogenannten „erweiterten" Küster'schen Operation, wie sie von Claus[1]) und vor kurzem von mir[2]) beschrieben worden ist, befriedigende Resultate erzielt haben, ohne allerdings bei der Beurteilung der Erfolge je unsere kritische Strenge durch rosigen Optimismus zu mildern, so habe ich es doch für geboten gehalten, das Friedrich'sche Vorgehen, durch Herrn Geheimrat Fränkel hierzu ermuntert, nachzuprüfen. Da ich aus naheliegenden, vorher schon angedeuteten Gründen den Friedrich'schen Weichteilschnitt perhorreszierte und es vorzog, den von uns bei der Küster'schen Methode seit jeher angewendeten langen oralen Schleimhautschnitt nach wie vor beizubehalten, mich ferner des Kretschmann'schen Verfahrens bei der Ablösung der Schleimhaut des unteren Nasenganges bediente, so habe ich die von mir bisher in sechs Fällen ausgeführte Operation die modifizierte Friedrich'sche genannt, deren Einzelheiten im folgenden geschildert werden sollen.

Dem Grundsatze unserer Klinik, Antrumoperationen stets unter sorgfältiger lokaler Anästhesie vorzunehmen, die bei der Cooper'schen und Küster'schen Methode die Prozedur für den Patienten im Ganzen durchaus erträglich gestaltet, bin ich auch hier treu geblieben. Allerdings will ich zugeben, dass sich mir einige Male, besonders in den Momenten, wo die meistens doch recht resistente Crista nasalis und ihre noch widerstandsfähigere faciale Knochenfläche mit Meissel und Knochenzange bearbeitet wurden, der Wunsch nach einem bischen Narkose regte.

Zur Anästhesierung wird die bukkale Schleimhaut des Oberkiefers mit einem in 20proc. Kokainlösung, dem ein Tröpchen Adrenalin oder Suprarenin-Höchst 1 : 1000 zugesetzt ist, getauchten Wattebäuschchen energisch und ausgiebig eingerieben, in derselben Weise wird der untere Nasengang und die untere Muschel behandelt. Dann werden 2 ccm einer $^1/_2$proc. Kokainlösung (enthaltend 2 Tropfen Adrenalin oder Suprarenin) submukös derart verteilt, dass $^1/_2$ ccm mit einer entsprechend gekrümmten Nadel in

---

1) Claus, Zur radikalen Operation der chronisch erkrankten Oberkieferhöhle. Archiv f. Laryngol. Bd. 16.

2) Börger, Bericht über die Klinik für Hals- und Nasenkranke 1904—05. Charité-Annalen. 30. Jahrg.

die Schleimhaut der lateralen Nasenwand unterhalb der unteren Muschel eingespritzt werden, während mit den übrigen $1^1/_2$ ccm eine genaue Infiltration der bukkalen Schleimhaut dadurch angestrebt wird, dass durch vielfache Einstiche, die vorn am Frenulum super. beginnend bis in die Gegend des letzten Molaren gehen, eine möglichst gleichmässige Applikation stattfindet. Durch die submuköse Injektion in die Schleimhaut der lateralen Nasenwand wird nach meiner Erfahrung deren Abhebelung später entschieden erleichtert.

Nach etwa 8—10 Minuten ist genügende Anästhesie eingetreten.

Figur 1.

Ein Assistent steht zu Häupten des Patienten und hält das Operationsfeld frei, indem er durch zwei stumpfe, rechtwinklig gebogene Wundhaken, deren einer in den äusseren Mundwinkel der zu operierenden Seite, der andere in die Gegend des Frenulum eingesetzt wird, die Oberlippe aus dem Wege räumt. Ein zweiter Assistent, der aber nicht durchaus nötig ist, steht rechts neben dem Operateur, um hauptsächlich durch Tupfen die Blutstillung zu besorgen. Sehr zweckmässig ist es, wie wir es bei Operationen im Munde schon seit Jahren gethan haben und wie auch Denker bemerkt, zwischen die Zähne und in die Backentaschen der entsprechenden Seite einen tüchtigen Gazestreifen hineinzustopfen, der von Zeit zu Zeit erneuert werden muss.

Schnitt durch die Mukosa, gleich durch das Periost hindurch, dicht unterhalb der Uebergangsfalte und zwar hinten am letzten Molaris

beginnend, dieser möglichst parallel geführt bis kurz vor das Frenulum, hier im kurzen Bogen scharf nach oben umbiegend und noch etwa 1 cm fortgeführt. Zurückhebeln der Weichteile nach oben, bis die Fossa canina und die laterale Partie der Apertura pyriformis vollständig frei liegen. Der Assistent setzt neue Wundhaken in die beiden Ecken der Wunde hinein und zieht den Weichteillappen energisch nach oben, die die Oberlippe haltenden Haken fallen natürlich fort.

Von der Apertura pyriformis aus nach Kretschmann Ablösen der Schleimhaut der lateralen Nasenwand unterhalb der unteren Muschel bis

Figur 2.

auf den Nasenboden, von vorn nach hinten in einer Ausdehnung von etwa 4—5 cm. Zwischen Knochen und abgelöster Schleimhaut wird ein Gazestreifen eingelegt. Nachdem jetzt die Apertura pyriformis unten und unten lateral gehörig skelettiert ist, wird, Friedrich folgend, mit Hammer, Meissel und kräftiger Knochenzange die Crista nasalis und die faciale Wand in der Richtung von der Apertura nach lateralwärts fortgeschlagen, bis man bequem in die Kieferhöhle sehen und einen Finger hineinstecken kann (cf. Fig. 1).

Hierzu genügt aber nicht, wie Friedrich meint, 1 qcm oder etwas mehr von der vorderen knöchernen Wand abzutragen. In der Richtung von unten nach oben mag 1 cm oder etwas darüber reichen, in der horizontalen dagegen in den meisten Fällen sicher nicht. Namentlich dann, wenn ein starkes Eingesunkensein der facialen Kieferhöhlenwand besteht,

wie es z. B. auch Zuckerkandl[1]) und Hajek[2]) erwähnen, und wie ich es bei einem meiner operierten Patienten in ziemlich bedeutendem Grade beobachtete, wird die Breite des auszumeisselnden Stückes sicher 2—3 cm betragen müssen, bis man genügend in die Höhle hineinkommt.

Dann, wieder an der Apertura pyriformis beginnend und hart am Nasenboden bleibend, mit der Knochenzange Fortnahme der knöchernen lateralen Nasenwand, wobei ein Stück in Höhe von etwa 1 cm, in Länge von 3—4 cm fällt (cf. Fig. 2). Irgendwelche Knochenkämme zwischen Nase und Antrum werden beseitigt. Entfernung des zwischen Schleimhaut und (nunmehr entfernten) Knochenwand eingelegten Tampons. Kräftige Exkochleation aller Granulationen, Polypen usw., ebenso gründliche Anfrischung etwa vorhandener Fistelöffnungen. Sorgfältige Revision des Antrum auf Buchten unter Benutzung der elektrischen Stirnlampe, und Kurettement ihrer Mukosa. Aus der Schleimhaut der lateralen Nasenwand wird nach Boenninghaus ein Lappen gebildet und auf den Kieferhöhlenboden geklappt.

Sollte das vordere Ende oder der absteigende Teil der unteren Muschel übermässig stark entwickelt oder hypertrophisch sein, so steht dem nichts im Wege, jetzt oder in einer Voroperation davon soviel, als eben notwendig, abzutragen. Im allgemeinen nehmen wir aber den Standpunkt ein, die untere Muschel möglichst zu schonen, da sie doch nun einmal für die Nasenatmung eine hervorragende physiologische Bedeutung hat, und da ihre Beseitigung, wie uns zahlreiche Beobachtungen lehren, Veranlassung zu ganz scheusslicher Trockenheit und Borkenbildung in der Nase abgibt, wodurch die Patienten ungemein gequält und belästigt werden.

Nach gründlichem Austupfen der Operationshöhle von Blut, Eiter usw. wird das Antrum mit einem Jodoformgazestreifen fest austamponiert, der Tampon in die Nase und von dort aus dem Nasenloch herausgeleitet. Primärer Verschluss der oralen Schleimhautwunde durch mehrere Seidennähte. Nach 2 Tagen Herausnahme des Tampons unter Aufspritzen von Wasserstoffsuperoxydlösung, nach 5—7 Tagen die der Suturen. Da die Wunde jetzt vollständig geheilt ist, so wird in der nachfolgenden Zeit täglich, später jeden 2.—3. Tag von der Nase aus die Höhle durch eine winklig abgebogene Kanüle mit 1—2proz. Borsäure- oder 2—3proz. Boraxlösung gespült.

Die Spülungen werden unter Berücksichtigung des einzelnen Falles nach Bedarf fortgesetzt.

---

1) Zuckerkandl, Normale und pathologische Anatomie der Nasenhöhle. Bd. I. 1893.

2) Hajek, Pathologie und Therapie der Erkrankungen der Nebenhöhlen etc. Wien 1899.

Krankengeschichten.

1. Wilhelm W., Schiffer, 46 Jahre alt. Aufgenommen 4. August 1905.

Anamnese: Seit Weihnachten 1904 eitriger, übelriechender Ausfluss aus der linken Nase, dazu heftige Kopfschmerzen und dumpfes Gefühl im Kopfe, besonders des Morgens.

Am 8. Juli 1905 Aufnahme auf die Klinik, wo am 12. Juli 1905 Anbohrung des linken Oberkiefers (Cooper'sche Operation) vorgenommen wurde. Nachdem zunächst durch Spülungen erhebliche Besserung eingetreten war, wurde er nach einigen Tagen mit einer Stiftprothese und der Weisung, die Spülungen fortzusetzen, entlassen. Der Zustand verschlimmerte sich bald wieder. Starker Eiterausfluss und Kopfschmerzen.

Status: Mittelgrosser, leidlich kräftiger Mann. Die inneren Organe normal. Links vorn am Septum eine kleine Spina. Der linke mittlere Nasengang angefüllt mit flüssigem, grüngelbem Eiter, der auch die untere Fläche der mittleren Muschel bedeckt. Das vordere Ende der mittleren Muschel zeigt Schleimhauthyperplasieen. Bei der Durchleuchtung ist die linke Wange dunkler als die rechte, besonders auch in der Gegend des Infraorbitalrandes. Linke Pupille vollkommen dunkel.

Im linken Oberkiefer, entsprechend dem I. Molaris, eine mit dem Antrum kommunizierende, für dicke Sonde bequem passierbare Fistel, aus der Eiter fliesst.

Behandlung und Verlauf: Untere Muschel bleibt intakt. Am 7. August 1905 modifizierte Friedrich'sche Operation. Schleimhaut des Antrum ausgiebig polypös degeneriert.

Verlauf: In den nächsten Tagen geringe Schwellung der linken Wange, sonst keine Beschwerden.

12. August 1905. Entfernung des Jodoformgazestreifens.

15. August 1905. Orale Wunde glatt geheilt. Entfernung der Suturen. Aus der Kieferhöhle nur mässiges schleimiges Sekret. Spülungen mit Borsäurelösung. Da Sekretion nur noch ganz unbedeutend, wird Pat. am 23. August 1905 als geheilt entlassen.

Nach etwa 4 Monaten Revision. Keinerlei Beschwerden. Sekretion hat vollständig aufgehört.

2. Wilhelm P., Zimmermann, 59 Jahre. Aufgenommen 26. September 1905.

Anamnese: Leidet schon seit vielen Jahren an Kopfschmerzen und eitrigem Ausfluss aus der Nase. Im Oktober 1904 wurden ihm in der Universitätspoliklinik Polypen aus der Nase entfernt, darauf wurde ihm geraten, sich auf die Klinik aufnehmen zu lassen.

Er ist dann vom 7. Oktober 1904 bis 3. Februar 1905 auf der Klinik für Hals- und Nasenkranke behandelt worden. In dieser Zeit wurden ihm in wiederholten Sitzungen ungezählte Polypen entfernt, beide mittleren Muscheln abgetragen, die Keilbeinhöhlenöffnungen beiderseits erweitert und beide Kieferhöhlen vom Munde aus unter Fortmeisselung der äusseren Wand (erweiterte Küstersche Operation) operiert. Obwohl seine Beschwerden bedeutend geringer geworden sind, klagt er noch immer über ein gewisses dumpfes Gefühl im Kopf, das ihn beim Arbeiten stört, ebenso über zeitweilig starken Eiterausfluss, besonders aus der rechten Nase.

Status: Gesund aussehender, grosser, kräftiger Mann. Ausser mässiger Arteriosklerose bieten die inneren Organe nichts Besonderes.

Die ganze rechte untere Muschel mit Eiter bedeckt. Der mittlere Nasengang angefüllt mit polypenartigen Schleimhauthyperplasieen. Die mittlere Muschel fehlt. Die vordere Keilbeinhöhlenwand liegt frei, aus dem erweiterten Ostium sphenoid. kommt Eiter. Lateral davon eine breit eröffnete hintere Siebbeinzelle.

In der linken Nase fehlt ebenfalls die mittlere Muschel. Im mittleren Nasengang und vor der vorderen Keilbeinwand viele kleine Polypen und polypöse Schleimhauthyperplasieen.

In der Gegend beider Fossae caninae etwa erbsengrosse, mit Eiter bedeckte Fisteln, durch die man in die Kieferhöhle gelangt.

Figur 3.

Behandlung und Verlauf: Am 2. Oktober 1905 Erweiterung des rechten Ostium sphenoidale mit der Cordesschen Stanze.

5. Oktober 1905. Modifizierte Friedrichsche Operation der rechten Kieferhöhle. Energische Auskratzung des mit Polypen angefüllten Antrum und der degenerierten Höhlenschleimhaut. Vorderes Ende der rechten unteren Muschel wird etwas verkleinert.

7. Oktober 1905. Herausnahme des Jodoformgazetampons.

12. Oktober 1905. Entfernung der Polypen aus der linken Nase und Erweiterung des linken Ostium sphenoidale.

13. Oktober 1905. Orale Wunde geheilt, Suturen werden entfernt. In den nächsten Tagen noch einige Spülungen der rechten Kieferhöhle, die sich dann selbst überlassen wird.

20. Oktober 1905. Operation des linken Siebbeins von aussen nach Killian

in Sauerstoffchloroformnarkose. Hierbei wird auch probeweise die linke Stirnhöhle eröffnet, die sich als vollkommen gesund erweist. Gründliche Ausräumung des linken Siebbeins bis weit nach hinten und oben.

21. Oktober 1905. Mässige Herzschwäche, wohl auf die Chloroformwirkung zurückzuführen (Dauer der Narkose etwa 2 Stunden, Pat. hat Arteriosklerose). Verordnung: Digitalis.

In der nächsten Zeit erholt sich Pat. vollkommen, Wundverlauf ausgezeichnet. Sekretion nimmt ab. Subjektive Beschwerden ganz geschwunden.

23. November 1905. Pat. wird als wesentlich gebessert entlassen.

Stellt sich alle 4—6 Wochen zur Kontrolle wieder vor, zuletzt im Juni 1906.

Figur 4.

Letzter Befund: Rechts mässige Sekretion aus der Keilbeinhöhle. Bei der Durchspülung der rechten Kieferhöhle von der Nase aus fliesst klare Flüssigkeit ab. Links mässige Eiterung aus der Keilbeinhöhle und dem Antrum. Da Pat. sich aber sehr gut fühlt, so will er von der vorgeschlagenen Operation des linken Antrum nichts wissen.

3. Marie R., Vermieterin, 46 Jahre alt. Ambulatorisch behandelt. Erste Vorstellung am 2. Oktober 1905.

Anamnese: Vor einigen Jahren ist die rechte Oberkieferhöhle von einer Zahnlücke aus angebohrt worden. Pat. hat in dem Bohrloch einen Kautschukstift getragen und tägliche Spülungen der Kieferhöhle von der Oeffnung aus vorgenommen. Seit etwa einem Jahre hat sie die Spülungen unterlassen, da das Spülröhrchen nicht mehr durch die Oeffnung hindurchging. Eiterausfluss aus der Nase und heftige Kopfschmerzen bestehen seit dieser Zeit wieder.

Status: Rechte untere Muschel stark hypertrophisch, besonders im vorderen Ende. Im rechten mittleren Nasengang zahlreiche Schleimhauthyperplasieen

und Polypen, ebenso zäher, gelber Eiter. Das vordere Ende der rechten mittleren Muschel fehlt.

An Stelle des rechten oberen I. Molar. eine nur für eine dünne Sonde durchgängige Fistel, woraus Eiter quillt.

Bei der Durchleuchtung sind die rechte Wange, der rechte Infraorbitalrand und die rechte Pupille dunkel.

Behandlung und Verlauf: 3. Oktober 1905. Als Vorbereitung zur späteren Operation Abtragen des vorderen Endes der rechten unteren Muschel mit Schere und Konchotom.

15. Oktober 1905. Modifizierte Friedrich'sche Operation der rechten Kieferhöhle.

18. Oktober 1905. Entfernung des Tampons.

22. Oktober 1905. Orale Wunde geheilt, Herausnahme der Nähte. Subjektive Beschwerden haben wesentlich nachgelassen. Spülungen der Kieferhöhle mit Borlösung.

Mitte November besteht noch immer Sekretion aus der Kieferhöhle.

Pat. setzt für längere Zeit die Behandlung aus. —

Mitte Dezember 1905 stellt sich Pat. wieder vor. Starke Eiterung aus dem Siebbein, im mittleren Nasengang und hinten oben Polypen. Kieferhöhle sezerniert ziemlich stark. Entfernung der Polypen, Eröffnung mehrerer Siebbeinzellen, Spülungen der Kieferhöhle. Nach einigen Wochen setzt Pat. wiederum aus.

Ende April tritt Pat. in erneute Behandlung.

Eiterung aus dem Siebbein geringer, ebenso Sekretion aus der Kieferhöhle. Von Zeit zu Zeit kleinere endonasale Operationen am rechten Siebbein, dessen Eiterung wohl auch die Kieferhöhle infiziert (Pyosinus).

Ende Juni 1906. In der ganzen Zwischenzeit hat Pat. die Kieferhöhle zweimal wöchentlich mit Borlösung gespült, Sekretion aus dieser nur sehr gering. Mässige Siebbeineiterung besteht noch fort; Pat. lehnt es ab, sich dieses von aussen operieren zu lassen, da subjektive Beschwerden fast garnicht bestehen. —

4. Emma Spl., Dienstmädchen, 17 Jahre alt. Ambulatorisch behandelt. Erste Vorstellung am 3. Januar 1906.

Anamnese. Seit einigen Jahren keine Luft durch die Nase und Eiterausfluss aus dem rechten Nasenloch.

Status. Kräftige, gesund aussehende Person.

Beide unteren Muscheln hypertrophisch. Im rechten mittleren Nasengang dicker gelber Eiter, Schleimhauthyperplasien und Polypen.

Am Nasenrachendach erhebliche Reste von adenoiden Vegetationen. In der rechten Choane Eiter.

Bei der Durchleuchtung sind die rechte Wange und die rechte Pupille dunkel.

Nach Punktion der rechten Kieferhöhle vom unteren Nasengang aus mit nachfolgender Durchspülung fliesst grüner stinkender Eiter in grosser Menge ab.

Behandlung und Verlauf. 25. Januar 1906. Als Voroperation Verkleinerung des vorderen Endes und des absteigenden Teils der rechten unteren Muschel mit Schere und Konchotom.

3. Februar. Modifizierte Friedrich'sche Operation.

5. Februar. Entfernung des Tampons. Die rechte Wange ist ziemlich geschwollen.

10. Februar. Herausnahme der Suturen. Orale Wunde geheilt. Pat. entzieht sich der weiteren Beobachtung.

16. März. Wiedervorstellung. Sekretion aus der Kieferhöhle. Eiterung aus dem Siebbein.

Mit dem Hajekschen Instrumentarium, den Hartmann'schen Konchotomen usw. werden in der Folgezeit Polypen und Hyperplasien aus dem mittleren Nasengang entfernt, das Siebbein eröffnet. Die Kieferhöhle wird zunächst täglich, später 3mal wöchentlich mit Borsäurelösung gespült.

Anfang April sistiert die Eiterung aus dem Siebbein, ebenso schwindet Sekretion aus der Kieferhöhle fast ganz. Pat. wird als wesentlich gebessert auf Wunsch entlassen, da keinerlei subjektive Beschwerden bestehen.

5. Erich W., Cand. med., 21 Jahr alt. Ambulatorisch behandelt. Erste Vorstellung 10. Januar 1906.

Anamnese: Seit vielen Jahren Eiterausfluss aus beiden Nasenlöchern, besonders aber rechts. Nasenatmung stark gestört. Subjektiv häufig üble Geruchsempfindungen, ebenso benommener Kopf, was sich bei angestrengter geistiger Thätigkeit sehr unangenehm bemerkbar macht.

Status: Kräftiger, im übrigen gesunder junger Mann. Rechts am Septum eine breite, nach hinten ziehende Leiste. Schleimhaut der rechten mittl. Muschel gewulstet, höckrig, polypös degeneriert. Zwischen rechter mittl. Muschel und Septum eine Anzahl erbsengrosser Polypen. Im rechten mittl. Nasengang dickflüssiger gelber Eiter, der sich bei der Fränkel'schen Probe vermehrt.

Die Schleimhaut des vorderen Endes der linken mittl. Muschel lappig, polypös. Im linken mittl. Nasengang erscheint nach Anwendung des Sondermann-schen Saugapparates rahmartiger, gelblicher Eiter in ziemlicher Menge.

Bei der Durchleuchtung sind beide Wangen, Infraorbitalränder und Pupillen dunkel.

Bei der Punktion der rechten Kieferhöhle vom unteren Nasengange aus mit nachfolgender Durchspülung fliessen grosse Mengen gelben klumpigen Eiters ab.

Behandlung und Verlauf: 15. Januar 1906. Auf Wunsch rechts Cooper'sche Operation (Anbohrung des Antrum vom rechten II. Praemol. aus).

Tägliche Durchspülungen vom Bohrkanal aus. In der Folgezeit Entfernung des vorderen Endes der rechten mittleren Muschel und einer Anzahl von Polypen etc.; da keine wesentliche Besserung eintritt, am

3. März modifizierte Friedrich'sche Operation.

5. März. Tampon entfernt.

12. März. Orale Wunde geheilt, Suturen herausgenommen. Am nächsten Tage geht Pat. in die Ferien. Nachbehandlung für acht Wochen vollständig ausgesetzt.

10. Mai. Wiedervorstellung. Sekretion aus der Kieferhöhle ist sehr viel geringer geworden, aber noch eitrig.

Im mittleren Nasengang und in der Gegend des hinteren Siebbeins wieder zahlreiche Polypen.

3mal wöchentlich Spülungen der Kieferhöhle mit Borsäure. Die Polypen etc. werden in wiederholten Sitzungen entfernt, einzelne Siebbeinzellen eröffnet.

Ende Juni. Sekretion aus der rechten Kieferhöhle kaum noch vorhanden; das rechte Siebbein bedarf noch weiterer operativer Eingriffe, ebenso die linke Nasenhälfte.

6. Isaak L., Kaufmann, 28 Jahr alt. Auf die Klinik aufgenommen am 3. April 1906.

Anamnese: Vor etwa $^1/_2$ Jahre bemerkte Pat., dass die rechte Nasenseite

XLV.

Kasuistische Mitteilungen aus der Privatklinik

von

Dr. **A. Schoenemann,** Privatdozent für Oto-, Rhino-, Laryngologie an der Universität Bern.

(Hierzu Tafel VII.)

I. Gestieltes, baumnussgrosses Angioma simplex des weichen Gaumens; intermittierende Blutungen aus dem Munde; hochgradige Anämie.

Frau H., 57 Jahre alt, aus Bern, empfindet seit ½ Jahr in der Gegend des Zäpfchens ein Fremdkörpergefühl. (Pat. leidet überdies von Jugend an an hochgradiger nervöser Schwerhörigkeit.) Beim Versuch, das kitzelnde Gefühl im Schlunde durch Kratzen mit dem Finger los zu werden, stellt sich sofort jeweilen eine ziemlich heftige und anhaltende Blutung aus dem Munde ein. Anlässlich einer gründlichen Inspektion ihres eigenen Mundes überzeugte sich Patientin vom Vorhandensein einer grossen blutigen Kruste, welche in der Gegend des weichen Gaumens der Unterlage ziemlich fest aufsass. Eine heftige, spontan und anhaltend Nachts auftretende Blutung aus dem Munde veranlasste endlich die Patientin, mich am 22. Oktober 1905 zu konsultieren.

Status: Hochgradig anämische Patientin. (Hb.-Gehalt 40 pCt. des normalen). Ueber dem ganzen Herzen, hauptsächlich aber über der Basis desselben ein kontinuierliches, systolisch sich verstärkendes, blasendes Geräusch. Der grösste Teil der linken Hälfte des weichen Gaumens wird von einer zirka baumnussgrossen, rundlichen, plattgedrückten Geschwulst überdeckt. Dieselbe hängt mit einem relativ dünnen Stiel vom weichen Gaumen herunter, an dessen vorderer Abteilung sie sich inseriert. Mit einer Sonde lässt sich der Tumor auf seiner Unterlage etwas hin und her bewegen. Die Oberfläche der Geschwulst ist bedeckt von schmierigen, bräunlichen Massen und frischem Blut.

Unter Kokainsuprareninanästhesie und lokaler Anämisierung (submuköse Injektion!) wurde die Geschwulst von mir mit Schere und Messer abgetragen. Eine ziemlich heftige Blutung der durchschnittenen Stielfläche konnte durch den Galvanokauter gestillt werden; das Gewebe des Stieles wurde überdies in grösserem Umfang ebenfalls galvanokaustisch zerstört. — Nach 14 Tagen zeigte der weiche Gaumen ausser einer kleinen, zirka stecknadelkopfgrossen, frischen Narbe keine abnormen Verhältnisse mehr. Patientin erholte sich sehr rasch von ihrer Anämie und zeigt auch heute (15. März 1906) keine Spur eines Rezidives.

Die mikroskopische Untersuchung[1]) des exzidierten Tumors liess unschwer die Diagnose auf Angioma simplex stellen. Die beigegebene Zeichnung eines mikroskopischen Schnittes enthebt mich wohl jeder weiteren Beschreibung (Taf. VII, Fig. 1).

II. Ulkus der mittleren Muschel bei Ozaena simplex, mit beginnender carcinomatöser Degeneration der Ulkusränder.

Fräulein E. G., 28 Jahre alt, wurde in ihrem 17. Lebensjahre darauf aufmerksam gemacht, dass sie aus der Nase rieche. Auf ärztliches Anraten hin machte Patientin längere Zeit Nasenspülungen. Der Geruch verschwand oder wurde wenigstens auf ein Minimum herabgesetzt. Pat. weiss nichts davon, dass sie während ihrer Kinderjahre Krankheiten der oberen Respirationswege durchgemacht hat.

Auch jetzt konsultierte mich Fräulein G. hauptsächlich nur wegen des von anderen Leuten bemerkten Geruches aus der Nase; allerdings gibt sie auf Befragen an, dass sie öfter schon an Stirnkopfschmerz und insuffizienter Nasenatmung gelitten habe.

In ihrem zwanzigsten Jahr soll sie eine Stirnhöhlenentzündung durchgemacht haben, welche nach einigen Tagen Bettruhe aber angeblich ausheilte.

Status: Beide Nasenhöhlen sind diffus mit eiterigen, z. T. zu dicken Borken eingetrockneten Sekretmassen bedeckt, welche auch nach der Entfernung aus der Nase noch deutlich einen muffigen — nicht eigentlich ozänösen — Geruch verbreiten. Nach gründlicher Reinigung der beiden Nasenhöhlen lässt die topische Verteilung des ziemlich langsam sich neubildenden Sekretes eine Höhlenaffektion nicht als sehr wahrscheinlich erscheinen; denn sowohl die Fissura olfactoria als auch der Hiatus semilunaris sind relativ frei von Sekret. Eine besondere Höhlenerforschung mit Punktion, Sondierung, Spülung und Durchleuchtung bewies denn auch die Abwesenheit jeglicher Sinuitis. Die rechte Nasenhöhle ist infolge einer Ausbiegung der Nasenscheidewand nach rechts im Ganzen verhältnismässig enger als die linke. Beiderseitig, hauptsächlich aber links, fällt eine hochgradige Atrophie der unteren Muschel auf. An der rechten mittleren Muschel ist, abgesehen von der auf ihrer Oberfläche etwas körnig und hyperämisch aussehenden Schleimhaut, nichts Abnormes zu bemerken.

Die ganze vordere Hälfte der mittleren linken Muschel erscheint keulenförmig verdickt und der dem Naseneingang zugekehrte Rand derselben wird von einer bräunlich aussehenden, ziemlich fest anhaftenden Borke bedeckt. Nach Entfernung dieser letzteren kommt ein zirka $^1/_2$ cm im Durchmesser haltendes Ulkus zum Vorschein, dessen Ausdehnung auf die vordere Hälfte der mittleren Muschel beschränkt erscheint. Das Geschwür selbst wird umsäumt von etwas geschwulsteten Rändern. Im Grunde des Ulkus stösst die Sonde deutlich auf blossliegenden Knochen (Taf. VII, Fig. 3). Weder am Hals noch am Kopf der Patientin lassen sich Lymphdrüsenschwellungen nachweisen.

Die exspektative Behandlung, welche zunächst durch den Verdacht einer

1) Mein hochverehrter früherer Chef und Lehrer, Herr Prof. Dr. Langhans, Direktor des pathologisch-anatomischen Institutes in Bern, hatte die Freundlichkeit, die Präparate einer kontrollierenden Durchsicht zu unterziehen. Ich möchte ihm dafür auch an dieser Stelle meinen verbindlichsten Dank aussprechen.

luetischen Affektion geleitet war, ergab keine wesentliche Besserung. Deshalb wurde von mir am 2. Dezember 1905 mit Rücksicht auf die Möglichkeit, dass hier ein primäres Carcinom der mittleren Muschel vorliege, unter Kokain-Adrenalin-Anästhesie — Aufpinselung kombiniert mit submuköser Injektion — die ganze linke mittlere Muschel mitsamt den angrenzenden Partien des Siebbeins und des Agger nasi auf intranasalem Wege entfernt.

Nach 5 Wochen konnte die Patientin, wenigstens soweit die Operationswunde in Betracht kam, als geheilt eingetragen werden. Die Ozaena wurde zunächst mit Wasserstoffsuperoxydspülungen weiter behandelt.

Bei der mikroskopischen Untersuchung der exstirpierten mittleren linken Muschel erwies sich das Ulcus selbst als nicht carcinomatöser Natur. (Taf. VII, Fig. 3). Man konnte bei demselben nur die allgemeinen Zeichen einer chronischen Entzündung mit oberflächlicher Einschmelzung feststellen.

(Leukozyteninfiltration, Bindegewebsentwicklung — starke Wucherung der Intima der Gefässe usw.)

Das kausale Wesen des Ulcus blieb deshalb etwas rätselhaft, namentlich auch im Hinblick darauf, dass, so viel mich meine Erfahrung und die Literatur lehrt, tiefgehende Ulcera bei Ozaena doch ein relativ seltenes Vorkommen sind.

Allerdings ist die traumatische bezw. artefizielle Natur dieses Ulcus nicht mit absoluter Sicherheit auszuschliessen. Patientin pflegte nämlich gelegentlich mit Hülfe eines Stäbchens sich selbst Salbentampon in die Nase zu stecken. Sie gibt aber bestimmt an, dies nicht allzu oft und immer mit der nötigen Sorgfalt getan zu haben.

Was mir aber an diesem Fall der Mitteilung besonders wert zu sein scheint, ist der Umstand, dass ich bei Durchmusterung des betreffenden mikroskopischen Präparates zahlreiche Stellen finden konnte, welche zweifellos auf eine beginnende carcinomatöse Einwucherung des Oberflächenepithels in die Tiefe hindeuten.

Das Epithel der wallartigen Ulcusränder zeigte durchweg den Charakter eines mehrfach geschichteten Uebergangs- bezw. Plattenepithels. Dabei hatten sich die einzelnen Lagen dieser Epithelbedeckung nicht nur nach der Oberfläche, sondern auch nach dem unterliegenden Stratum hin derartig verdickt und vermehrt, dass es zur Bildung von langen und dicken subepithelialen Zapfen und Papillen gekommen war. Fast durchgehends konnte man deutlich erkennen, dass diese epithelialen Zapfen völlig gutartiger Natur waren: sie traten mit dem Nachbargewebe in keinerlei weitere Beziehungen und liessen auch in ihrem übrigen Aussehen erkennen, dass sie nur tiefer vorgeschobene epitheliale Papillen vorstellen.

An mehreren Stellen jedoch wucherten solche epitheliale Zapfen zwischen einzelne Läppchen eines Konglomerates von Bowmann'schen Drüsen hinein, und man konnte deutlich erkennen, dass sie dabei die letzteren umwuchsen und auseinander drängten. Die Struktur der einzelnen Drüsenläppchen selbst zeigte sich sodann alteriert: die Drüsentubuli waren im Begriff in der Masse der andrängenden epithelialen Zapfen aufzugehen bezw. zu Grunde zu gehen. (Fig. 2). — Ich glaube mit Recht annehmen zu dürfen, dass man einen solchen Vorgang nicht mehr als eine gutartige Wucherung des entzündlich irritierten hyperplastischen und metaplastischen Muschelepithels auffassen darf, sondern dass es sich hier in der Tat bereits um eine beginnende carcinomatöse Entartung dieser erwähnten Epithelpartien handelt. Die Patientin ist bis heute (15. Juli 1906) rezidivfrei geblieben.

III. Schnell wachsendes Sarkom der rechten Tonsille im Beginn eine Diphtheria faucium vortäuschend.

Der 22jährige, deutlich einen phthisischen Habitus verratende Patient, Herr B. von Worb, kam am 10. Dezember 1905 mit folgender Anamnese zu mir:

Als Kind hat Patient eine langwierige Brustfellentzündung durchgemacht. Im 15. Lebensjahr litt er 2 Jahre lang an Knochentuberkulose der rechten Hand (Spina ventosa), welche endlich mit Hinterlassung einer stark eingezogenen Narbe heilte. Vor 4 Wochen erkrankte Patient an einer Halsentzündung, wobei er namentlich auf der rechten Seite ziemlich heftige Schmerzen beim Schlucken und Oeffnen des Mundes verspürte.

Der damals konsultierte Arzt konstatierte eine erhebliche Schwellung und Hyperämie der rechten Tonsille und ihrer Umgebung. Die Tonsille selbst war bedeckt von einem schmierigen weisslich grau aussehenden Belag. Patient gibt an, er hätte zu dieser Zeit geringe Temperaturerhöhungen gehabt.

Entsprechend der damals vom Arzt gestellten Diagnose: Diphtherie der rechten Tonsille, wurden Gurgelungen und Pinselungen dieser Gegend vorgenommen.

Als ich am 10. Dezember 1905 den Patienten zum ersten Male sah, beklagte er sich über nichts als über eine mässig erschwerte Deglutination. Aeusserlich zeigte sich am Hals nichts Abnormes. Bei der Pharyngoskopie erwies sich die rechte Tonsille bis zu Hühnereigrösse vergrössert, so dass sie das Zäpfchen nach der anderen Seite hin verdrängte und den Isthmus faucium erheblich verengerte. Sowohl der vordere, wie der hintere Gaumenbogen waren anscheinend intakt und die vergrösserte Tonsille selbst auf ihrer Unterlage relativ noch leicht beweglich. Der nach dem Isthmus hin zugewandte Tonsillenabschnitt zeigte eine unebene grobhöckerige Oberfläche, und war zum Teil bedeckt mit einem schmierigen graubräunlichen Belag. Mit einer abgebogenen Sonde konnte man das Vorhandensein einer ziemlich grossen in der Tonsillenmasse zentral gelegenen Bucht, welche sich breit nach dem Isthmus faucium hin öffnete, nachweisen. Sowohl die Palpation, wie die Sondenuntersuchung waren durchaus schmerzlos.

Die Lungenuntersuchung förderte eine mässige Spitzenaffektion der linken Lungenspitze zu Tage. Mit Rücksicht auf diesen Befund stellte ich die Diagnose auf eine Tuberkulose der rechten Tonsille, und exstipierte unter Anwendung des Tonsillotoms und des Konchotoms so viel von den ziemlich brüchigen Tumormassen, als sich ohne Verletzung der Gaumenbogen abtragen liess.

Die exstirpierten Stücke wurden in 10proz. Formol fixiert, in Alkohol gehärtet und in Celloidin eingebettet.

Im Laufe der nächsten 14 Tage änderte sich der Lokalbefund nicht wesentlich, bis plötzlich eines Tages an der dem vorderen Mundabschnitt zugekehrten Schleimhautoberfläche des vorderen Gaumenbogens spontan eine ca. fingernagelgrosse, weissliche Stelle auftrat. Dieselbe hatte durchaus das Aussehen eines aphthösen bezw. diphtheritischen Belages. Mit der Sonde liess sich auch in der Tat dieser Belag nur zum Teil von der blutenden Unterlage abheben. Der Verdacht, es möchte sich hier um einen nach vorn durchbrechenden malignen Tumor der rechten Tonsille handeln, liess mich die mikroskopische Untersuchung beschleunigen: Sie ergab: typisches Sarkom der Tonsille (von Prof. Langhans kontrolliert)[1]).

1) s. S. 539.

Dem Patienten wurden während 14 Tagen grosse Dosen Arsenik verordnet und, als diese keine Besserung zu Tage förderten, die operative Entfernung der rechten sarkomatösen Tonsille nebst ihrer Umgebung vorgeschlagen. Herr B. entzog sich jedoch der Operation.

IV. Narbiges auf lupöser Grundlage entstandenes Diaphragma zwischen Pharynx und Epipharynx. Stenose des Aditus laryngis durch narbige Kontrakturen.

Herr Dr. med. Z., 47 Jahre alt, bei dessen chronischem Halsleiden schon im Jahre 1888 von Sr. Exzellenz Professor Moritz Schmidt und im folgenden Jahre von Prof. Mackenzie Lupus pharyngis et laryngis diagnostiziert wurde, zeigte im März 1905 folgenden Status: Ziemlich anämisch aussehender, offenbar stark unterernährter Patient. Auf den Lungen nichts Positives zu finden.

Am harten Gaumen, besonders nach dessen Mittellinie hin, sind an der Schleimhaut zahlreiche kleinhöckerige, geschwürige Erhabenheiten und Vertiefungen nachzuweisen, welche bei Berührung mit dem Wattepinsel leicht bluten. Der ganze Mesopharynx zeigt eine konzentrische narbige Verengerung, welche gleichmässig die hintere Rachenwand und die Gaumenmandelgegend betrifft. An Stelle des weichen Gaumens und des Zäpfchens findet sich eine äusserst derbe narbige Membran, welche, ziemlich in der gleichen Flucht mit der Gaumenschleimhaut verlaufend, sich breit an die hintere und seitliche Pharynxwand ansetzt und so den Mesopharynx vom Epipharynx diaphragmaartig trennt.

Dieses Diaphragma zeigt ungefähr in der Mitte zwischen hinterem Rand des harten Gaumens und hinterer Pharynxwand eine höchstens stecknadelkopfgrosse Perforation, welche von etwas gewulsteten Rändern umgeben ist. Durch diese Oeffnung gelangt die eingeführte Sonde in den anscheinend völlig freien Nasenrachenraum. Durch Sondenpalpation lässt sich im ferneren auch feststellen, dass der Boden dieses Diaphragmas mit der Decke und den Seitenwänden des Cavum retronasale keine Verwachsungen eingegangen ist.

Der hintere Gaumenbogen zieht sich beiderseitig als wenig scharf hervorspringender äusserst derber Strang nach den beiden Plicae aryepiglotticae hinunter. Diese selbst sind ebenfalls narbig verdickt und bilden mit der zu einem kleinen Höcker zusammengeschrumpften Epiglottis den stark verengten Aditus laryngis.

Laryngoskopisch lässt sich infolge dieser Verengerung des Kehlkopfeinganges vom Innern des Larynx wenig Genaues erkennen. Einzig kann man mit einiger Bestimmtheit feststellen, dass Patient bei der mühsam in Szene gesetzten Phonation die narbig verdickten Taschenbänder gewaltsam einander zu nähern versucht (Pressstimme).

Die Hauptklagen des Patienten beziehen sich abgesehen von seiner hochgradigen Stimmstörung (die Larynxstenose macht keine erheblichen dyspnoischen Beschwerden) auf seine suspendierte Nasenatmung. Deshalb lag auch der Gedanke sehr nahe, vor allen Dingen die freie Nasenatmung herzustellen, überdies konnte man von diesem therapeutischen Eingriff nur Gutes für die völlige Abheilung des am Gaumen noch immer nicht zur Ruhe gekommenen Lupusprozesses erwarten.

Operation 10. März 1905 (Dr. Schoenemann mit freundlicher Assistenz von Herrn Dr. Steinmann). Nach gründlicher Lokalanästhesierung und -Anämisierung mit Eukain 10 pCt. und Kokain-Adrenalin-Injektionen wurde zunächst die kleine Perforationsöffnung erweitert, und sodann mit Messer und stark abgebogener

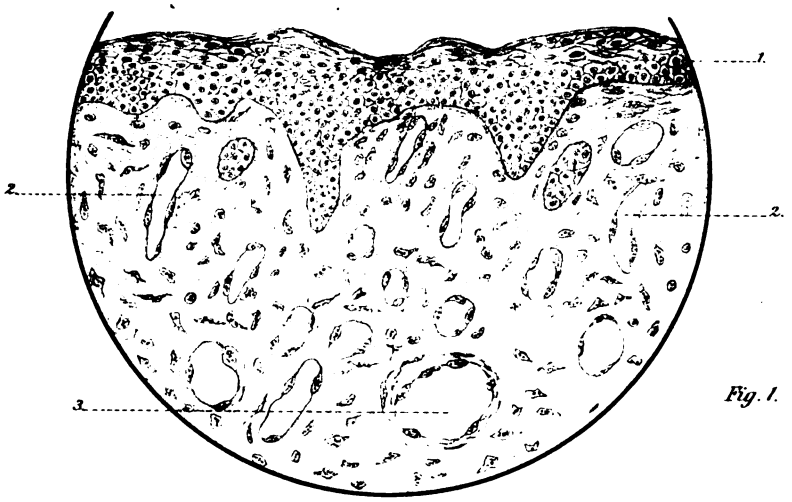

Fig. 1.



Fig. 2.

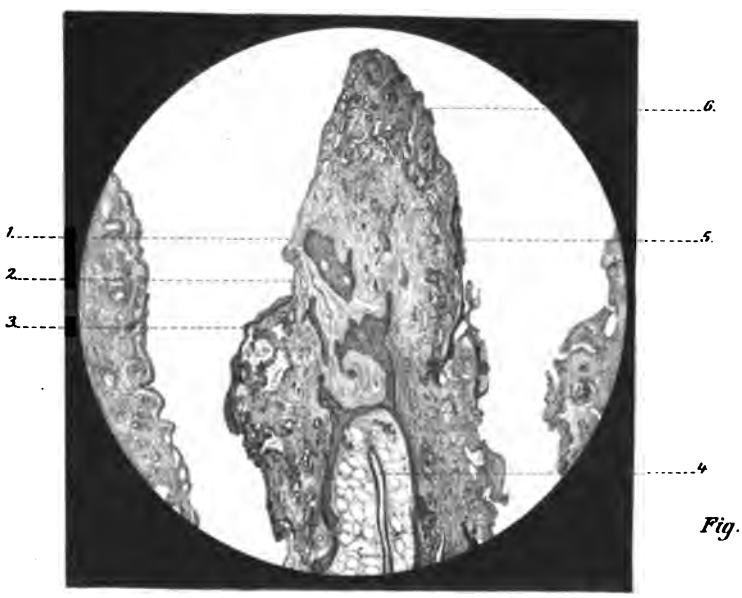

Fig. 3.

E. Luue, Lith. Inst. Berlin.

Cooper'scher Schere das narbige Diaphragma von seiner Insertion mit der hinteren Pharynxwand abgetrennt. Das ca. $^1/_4$ cm dicke, derbe fibröse Gewebe leistete dieser Durchtrennung ausserordentlichen Widerstand. Der eingeführte Zeigefinger, welcher die so geschaffene Oeffnung gewaltsam erweiterte, gelangte aber schliesslich doch in den durchaus nicht verengten Choanal- und Retronasalraum.

Mit dem Konchotom wurden die Ränder der so entstandenen Kommunikationsöffnung so weit als möglich abgetragen, so dass schliesslich eine reichlich $^1/_2$ bis $^3/_4$ cm im Durchmesser haltende Eingangsöffnung in den Epipharynx resultierte. Vermittelst der Belocq'schen Röhre wurde endlich diese Oeffnung durch einen festen Xeroformtampon verschlossen. Schmerzen und Blutung bei und nach der Operation waren gering.

Die Nachbehandlung bestand in der öfteren (alle 2 Tage) Einführung eines Xeroformtampons vermittelst der Belocq'schen Röhre, wobei selbstredend der zur Nase heraushängende Faden sorgfältig mit Heftpflasterstreifen seitlich befestigt wurde. Die Ränder der Kommunikationsöffnung wurden ausgiebig kauterisiert und verschiedentlich mit Lapis und Galvanokaustik reduziert.

Nach 14 Tagen konnte der Tampon weggelassen werden. Die Wundränder sind anscheinend stabil geworden. Patient atmet durch die Nase und hat gelernt, das Regurgitieren der Speisen durch die Nase beim Schlucken auf ein durchaus nicht störendes Minimum zu beschränken. (Tagsüber trägt Pat. einen Obturator mit stiftförmigem Fortsatz nach dem Epipharynx hin.) Die Reste des Lupus am harten Gaumen sind deutlich im Zurückgehen begriffen. Auch subjektiv fühlt sich Patient durch die wiederhergestellte Nasenatmung ausserordentlich erleichtert.

Erklärung der Figuren auf Tafel VII.

Figur 1. (Zu Fall I.) Angioma simplex des weichen Gaumens. (An einigen Stellen [z. B. bei 3] in Angioma cavernosum übergehend.) Vergrösserung 1 : 150. 1. Epithel; 2. erweiterte Kapillargefässe.

Figur 2. (Zu Fall II.) Carcinom der mittleren Muschel. 3. Carcinomatöses aus epitheloiden Zellen bestehendes Zellnest; bei 1. die Bowmann-schen Drüsenläppchen durchwachsend; 2. Konglomerat von normalen Drüsen. Vergrösserung 1 : 350. Die Zeichnung ist eine Vergrösserung eines Abschnittes der Region 6 der folgenden Figur 3.

Figur 3. (Zu Fall II.) Schnitt durch die linke mittlere Muschel. Vergrösserung 1 : 5. 1. Ulkusfläche. Der Knochen liegt unmittelbar unter der ulzerierten Oberfläche. 2. Epithelrand (Uebergangsepithel). 3. Epithel (Uebergangsepithel). 4. Pneumatischer Hohlraum. 5. Blutkruste. 6. In die Tiefe wucherndes Platten- und Uebergangsepithel. Drüsenlager.

XLVI.

Endolaryngoskopie mittels zweier Kehlkopfspiegel.

Von

Dr. **Th. E. ter Kulle** (Enschede, Holland).

(Hierzu Tafel VIII.)

In diesem Archiv Bd. XVIII, Heft 2 beschreibt Professor Gerber einen Spiegel, mit dem man die Unterwand der Stimmbänder sehen kann. Er hat diesen Spiegel am 22. Januar 1906 im Verein für wissenschaftliche Heilkunde zu Königsberg demonstriert. Ich habe nun schon am 28. April 1905 auf dem „zehnten Kongress niederländischer Naturforscher und Aerzte" eine ganze Reihe von dergleichen Spiegeln demonstriert, sowohl für die Seitenwände (linke und rechte) wie für die Hinterwand des Larynx. Den Spiegel für die Hinterwand betrachtete ich als den wichtigsten für die Praxis. 1., weil er am meisten gebraucht werden dürfte (Frühdiagnose von tuberkulösen Hinterwandveränderungen) und 2., weil seine Anwendung leichter ist und mehr herausbringt als die des Seitenwandspiegels. (Meine Spiegel sind von Pfau in Berlin angefertigt). Dass der Hinterwandspiegel leichter anzuwenden ist und mehr zu Tage fördert als die Seitenwandspiegel, liegt besonders in drei, von Gerber nicht erwähnten Umständen: 1. dass an Lebenden die Seitenwandspiegel, um wirklich mit Sicherheit etwas zu zeigen, was mit dem gewöhnlichen Kehlspiegel nicht herauszubringen ist, sehr starke Beleuchtung notwendig haben, weil so viel Licht verloren geht, auch durch die zweifache Reflektierung; 2. dass die Seitenwandspiegel gewöhnlich erheblich tiefergelegene Teile erreichen müssen als der Hinterwandspiegel, und also tiefer eingeführt werden müssen; 3. dass bei dem Gebrauch des Seitenwandspiegels die Epiglottis fast immer im Wege sitzt, während sie beim Gebrauch des Hinterwandspiegels leicht nach vorn fixiert wird durch den unteren Teil des sekundären Spiegels selbst, besonders wenn man diesem noch eine besonders dazu dienende Ausbiegung gibt. Dass diese Fixierung der Epiglottis bei der Anwendung des Seitenwandspiegels viel schwieriger ist, kommt daher, dass öfter beim Manövrieren mit dem letzteren der vertikale Teil des Stiels nur die lateralen Teile der Epiglottis nach vorn drückt, wobei dieselbe sich etwas dreht und ihre andere Hälfte das kleine Gesichtsfeld verdeckt. Zufälligerweise hat Professor Gerber gerade den Seitenwandspiegel abgebildet, und ich (in einer holländischen Publikation)[1]) den Hinterwandspiegel. Der grosse Vorzug, welchen meine Spiegel vor Gerber's Spiegeln haben, liegt

1) Endolaryngoskopie door middel van twee keelspiegels; Nederl. Tydschrift voor Geneeskunde 1905. Zweite Hälfte No. 2.

darin, dass meine Spiegel in einen Griff geschraubt werden, welcher eine ganz feste Handhabe und sichere Steuerung möglich macht. Dies ist n. l. absolut notwendig und erhöht die Gebrauchsfähigkeit auf das Mehrfache. Die linke Hand hält den gewöhnlichen Kehlspiegel, und die rechte, an dem festen, für Daumen, zweiten und dritten Finger bestimmten Handgriff, den endolaryngealen Spiegel. Fig. 1 zeigt den Hinterwandspiegel mit Handgriff, Fig. 2 den vertikalen Spiegelteil von vorn gesehen, Fig. 3 die Konstruktion des Hinterwandbildes. Der Stiel muss eine

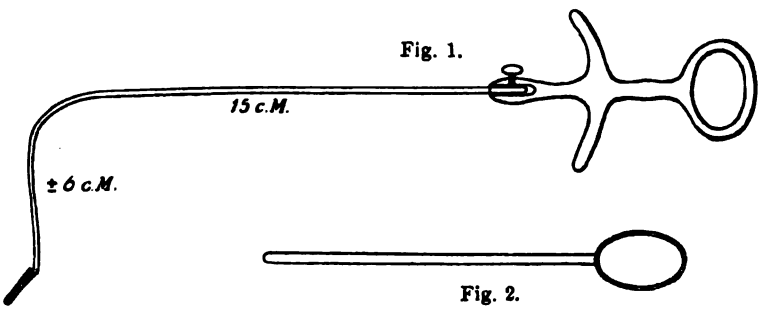

Fig. 1.

Fig. 2.

gewisse Biegsamkeit besitzen, oder man muss viel verschiedene Exemplare besitzen. Denn der vertikale, in Fig. 1 als ± 6 cm lang bezeichnete Stielteil muss für Frauen und Männer, und für Individuen verschiedenen Alters, ziemlich verschiedene Längen haben. Ist dieser Teil zu kurz, so reicht er n. l. nicht bis zur Larynxhinterwand, ist er zu lang, dann sitzt er oben dem gewöhnlichen (primären) Kehlspiegel im Wege. Mit meinem dreifingerigen Griff ist es nicht schwer, den Hinterwandspiegel

Figur 3.

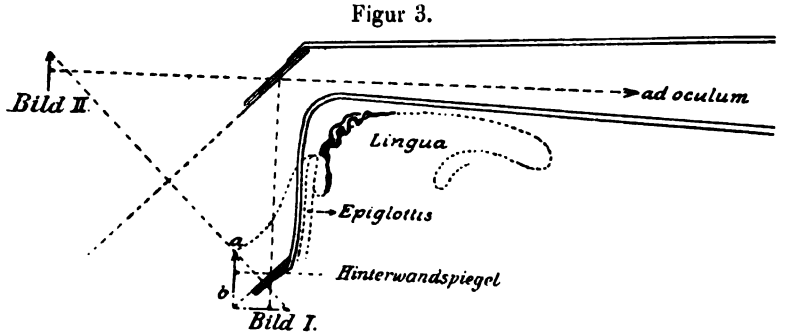

rasch und sicher um seinen vertikalen Stielteil zu drehen und sich auf diese Weise, durch Zusammenstellung der Teilbilder, wie bei der Rhinoscopia posterior, das Gesamtbild aufzubauen.

Ein eigentümlicher Vorteil des Hinterwandspiegels ist, dass man die Hinterwand so sieht, als ob man ohne einen Spiegel sie von vorne beschaute: das Bild ist in keiner Richtung umgekehrt. Dies geht auch aus der Konstruktion des Bildes hervor (Fig. 3). Der Pfeil a b stellt einen Gegenstand auf der Hinterwand des Larynx dar.

Das normale Bild, mittelst des Hinterwandspiegels gesehen, stellt Fig. 4 auf Taf. VIII vor.

Fig. 5 und Fig. 6 zeigen das Bild eines ganz kleinen, oberflächlichen Ab-

szesses in der Ecke zwischen Hinterwand und Seitenwand des Larynx. Es ist dies eine Stelle, welche mittelst des gewöhnlichen Kehlspiegels meistens gar nicht zu sehen ist. Mit diesem sah ich (Fig. 5) nur ein kleines, herausstechendes, gelbes Gebilde, das den Eindruck eines verhornten Epithelzapfens machte. Mit dem Hinterwandspiegel (Fig. 6) stellte sich heraus, dass es ein gelbes Bläschen, von rotem Hof umgeben, war. Bei Intonation (Fig. 5) kam der flüssige Inhalt unter Spannung und trieb das Bläschen vor. Bei Respiration war mit dem gewöhnlichen Kehlspiegel gar nichts von dem Gebilde sichtbar und blieb die Stelle dem Auge gänzlich entzogen.

Einen neuen Anhaltspunkt bei der Beurteilung des Larynxzustandes gibt uns der Hinterwandspiegel nun noch in der oberen Grenzlinie der Larynxhinterwand, deren mittleren Teil die Incisura Santorini bildet. Der Hinterwandspiegel zeigt uns diese Grenzlinie in ihrer natürlichen Gestalt. Dies wird deutlich, wenn man die Figuren 4, 7 und 8 vergleicht. In Fig. 7 (Perichondritis arytaenoidea tuberculosa) ist die Incisura Santorini durch die Schwellung der Arygegenden kolossal zugespitzt und vertieft. In Fig. 8 dagegen ist sie abnorm abgeflacht und von der Incisura nur eine seichte Ausbiegung nach unten übrig. In diesem Falle bestand, bei übrigens normalem Larynx, ein retro-oesophagealer Abszess, welcher den Larynx nach vorn drückte und die Grenzlinie der Hinterwand abflachte. Der Abszess war unbekannten Ursprungs und heilte nach Inzision der hinteren Oesophaguswand (resp. Hypopharynxwand) gleich oberhalb der Incisura Santorini, mittelst des gedeckten Larynxmessers.

Fig. 4.

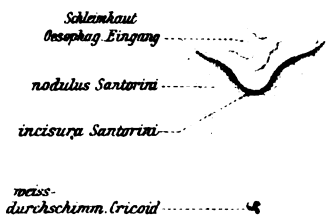

Normales Bild, mit Hinterwandspiegel gesehen.

Fig. 7.

Perichondritis arytaenoidea tuberculosa.

Incisura Santorini zugespitzt und vertieft.

Fig. 5.

mit gewöhnl. Kehlspiegel.

Fig. 6.

mit Hinterwandspiegel.

Kleiner oberflächlicher Abscessus.

Fig. 8.

Abscessus retro oesophagealis.
Incisura Santorini zu flach.
(Mit Hinterwandspiegel gesehen.)

E. Laue, Lith. Inst. Berlin.

XLVII.

(Aus dem Ambulatorium des Doz. Hajek in Wien.)

Therapeutische Mitteilungen.

Von

Dr. **J. Welemínsky.**

Die folgenden Darstellungen beanspruchen keineswegs, über Indikationen und Erfolge der besprochenen therapeutischen Massnahmen ein abschliessendes Urteil zu fällen. Dieselben mögen lediglich zur Nachprüfung anregen. Aus diesem Grunde wurde von der Wiedergabe der bezüglichen Krankengeschichten sowie von genaueren statistischen Daten abgesehen.

I. Tamponade der Nase mittelst Paraffingaze.[1])

Diese hat den Vorzug, dass die Gaze nicht mit der Wundfläche und den selbst bei vorsichtigem Tamponieren zuweilen entstehenden Schleimhauterosionen verklebt. Dadurch ist es möglich, den Tampon ohne mühselige Spülungen und ohne dass eine erneute Blutung eintritt, wieder zu entfernen. Besonders wertvoll wird dies bei der Nachbehandlung von Synechien und bei der hinteren Tamponade; ich konnte den Choanaltampon in allen Fällen, wenn er nicht nach Lösung der vorderen Befestigung durch einige Schluckbewegungen spontan entfernt wurde, mittelst der Jurasz'schen Zange oder ähnlichen Instrumenten herausziehen, ohne dass die geringste Nachblutung eingetreten wäre.

Da Paraffin kein Nährboden für pathogene Bakterien ist, lässt sich die Gaze leicht steril aufbewahren und bleibt auch, da sie kein Sekret aufnimmt, in der

1) Die Herstellung der Paraffingaze erfolgt auf folgende Art: Die locker zusammengelegte gesäumte Gaze wird in einem Tiegel nebst einem Gemisch von etwa einem Drittteil hartem Paraffin (Schmelzpunkt 58°) und zwei Drittteilen weisser Vaseline erhitzt. Wenn steriles Material verwendet wird, genügt eine kurzdauernde Erhitzung. Hierauf wird die Gaze mittelst Pinzette an einem Ende gefasst, eventuell noch einmal im Paraffin untergetaucht und an eine Rolle angelegt, mit welcher sie beim Erkalten verklebt. Man wickelt nun nach und nach den Gazestreifen auf, indem immer ein Teil aus dem im Wasserbade belassenen Tiegel emporgehoben und nach dem Erkalten aufgerollt wird. Die verwendeten Instrumente müssen natürlich sterilisiert sein.

Die Firma Sans und Peschka, Wien IX, Garnisonsgasse 22, hat die fabrikmässige Darstellung der Paraffingaze genau nach meinen Angaben übernommen.

Nasenhöhle steril. Ich konnte nur einmal beim Herausziehen des Tampons an demselben einen üblen Geruch wahrnehmen und dieser war so eigentümlich, dass es sich in diesem Falle wohl um die zufällige Anwesenheit von fettzersetzenden Bakterien gehandelt haben dürfte.

Durch die Paraffingaze wird ferner kein wesentlicher mechanischer oder chemischer Reiz auf die Schleimhaut ausgeübt; dadurch fallen die sonst bei Tamponade oft auftretenden Kopfschmerzen sowie die nachfolgende mehrtägige Schwellung der Schleimhaut weg.

Eine weitere Verwendung findet die Paraffingaze zur

II. Drainage von Peritonsillarabszessen.

Man führt, ohne dass die Inzisionsstelle erweitert zu werden braucht, in dieselbe mittelst Pinzette einen kleinen Streifen Paraffingaze ein, bringt durch Oeffnen der Pinzettenbranchen den Inzisionsspalt zum Klaffen und schiebt mit einer Sonde den Streifen soweit hinein, dass etwa $^1/_2$ cm desselben frei herausragt. Es wird hierdurch eine Verklebung der Inzisionsränder verhindert und ein kontinuierlicher Eiterabfluss ermöglicht.[1]) In sämtlichen derartig behandelten Fällen erwies sich der Abszess am folgenden Tage als geheilt. Die Gaze behält ihre Lage unveränderlich bei, was wohl darauf zurückzuführen ist, dass bei Bewegungen des Gaumensegels gleichzeitig eine Verengerung der Inzisionsöffnung stattfindet.

III. Paraffininjektion bei Ozaena.

Bei der von Brindel u. A. angegebenen Verwendung der Gersuny'schen Injektionen zur Verengerung atrophischer Nasen zeigen sich einige Uebelstände. Zunächst ist das Einstechen bei vorgeschritteneren Fällen mit stark verdünnter Schleimhaut ungemein schwierig; ferner sind manchmal eine grössere Anzahl von Injektionen nötig[2]), um eine genügende Verengerung der Nase zu erzielen und schliesslich ist selbst bei Verwendung von festem Vaseline-Paraffingemisch die Gefahr einer Verschleppung kleinerer Partikelchen nicht ausgeschlossen.

Ich befolge daher seit einiger Zeit folgende Methode: Nach einmaliger Injektion von Schleich'scher Lösung wird am Septum ein höchstens 1 cm langer Schnitt bis auf den Knorpel geführt, von welchem aus anfangs mit dem gewöhnlichen, später mit dem Hajek'schen Raspatorium die Schleimhaut nebst Perichondrium resp. Periost soweit als möglich von der Unterlage abgehoben wird. Der Vorgang ist mehr oder weniger analog dem von Menzel zur Korrektur der Septumdeviationen beschriebenen[3]), nur wird der Schnitt viel kleiner und zweckmässigerweise etwas weiter rückwärts angelegt. Die Abhebung der Schleimhaut soll sehr vorsichtig unter Kontrolle des Auges und zwar womöglich bis auf den Nasenboden geschehen, da die Ausfüllung des unteren Nasenganges überaus wichtig ist. Wenn dies letztere nicht gelingt, muss durch Injektionen in die untere Muschel der Erfolg vervollständigt werden.

Die Operation ist dadurch wesentlich erleichtert, dass bei Ozaena das Periost

---

1) Bezüglich einer analogen Verwendung in der allgemeinen Chirurgie verfüge ich derzeit noch nicht über genügende Erfahrungen.

2) Injektionen in die untere Muschel allein genügten uns nur in ganz vereinzelten Fällen; gewöhnlich wurde gleichzeitig oder kurz darauf auch in das Septum injiziert.

3) Dieses Archiv. 15. Bd. H. 1.

sehr wenig am Knochen adhäriert und die kleineren Unebenheiten des Septums, bei vorgeschritteneren Fällen auch die grösseren, an der Atrophie teilnehmen. In den auf die beschriebene Art gebildeten Sack wird das, für diesen Zweck ziemlich weite und lange Ansatzrohr der mit festem Vaseline-Paraffingemisch gefüllten Spritze soweit als möglich vorgeschoben und hierauf der vorderste Teil der Nase bis zur Inzisionsstelle tamponiert. Dieser Tampon dient nach Herausnahme des Ansatzrohres als Verschluss der Injektionsöffnung und verhindert die Auspressung des Paraffins durch dieselbe, wodurch sicher auch die Verklebung der Wundränder erschwert würde; aus diesem Grunde wird er bis zum nächsten Tage belassen. Bei der Einspritzung geht man am besten so vor, dass man langsam schraubt und das Rohr jedesmal um ein kleines Stückchen zurückzieht, sobald der Patient angibt, Schmerz zu empfinden, was darauf deutet, dass an einer Stelle bereits eine Spannung der Schleimhaut eingetreten ist.

Mittelst dieser Methode konnte ich auch maximal vorgeschrittene Fälle beiderseits mit bestem Erfolge behandeln. In einem Falle, wo es zu einer Perforation der Schleimhaut kam, vergrösserte ich den ursprünglichen Schnitt und schob durch denselben eine aus sterilem Paraffin geschnittene Platte unter die Schleimhaut. Nach erfolgter Heilung der Perforation konnte durch eine submuköse Injektion eine so grosse Menge von Paraffin hinzugefügt werden, dass der Erfolg ein vollständiger war.

IV. Drainage der Kieferhöhle[1]).

Diese wird bewerkstelligt durch ein kleines Silberröhrchen, welches mittelst eines, dem Krause'schen Troikart nachgebildeten Instrumentes in die laterale

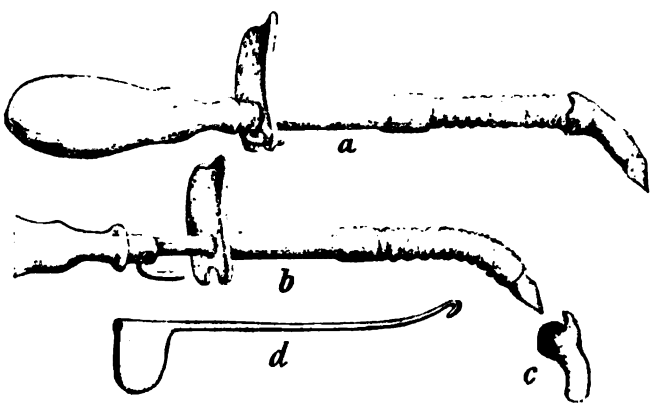

a) Troikart zur Drainage der Kieferhöhle (für die linke Kieferhöhle armiert); b) Derselbe nach Abstossung des Silberröhrchens (c); d) Haken zur Entfernung des Röhrchens.

1) Auf dem vorjährigen Congrès de la société française de Laryngologie etc. demonstrierte Herr Dr. Mignon ein im Prinzipe ähnliches Instrument. Nach dem mir zur Verfügung stehenden Referat scheint mir nur eine Aehnlichkeit vorzuliegen. umsomehr, als Herr Dr. Mignon seine Methode „zur Erleichterung fortgesetzter Spülungen der Kieferhöhle" empfiehlt.

Demselben Zwecke dient auch die von Dr. Heermann in Essen vor kurzem (Münch. med. Wochenschr. vom 12. Juni 1906) publizierte Methode.

Wand des unteren Nasenganges eingefügt wird. Am oberen Rande der nasalen Oeffnung trägt dasselbe ein kleines Dach, um den Verschluss des Lumens durch Schwellungen der konkaven Fläche der unteren Muschel zu verhindern, am unteren Rande ist ein kleines Loch eingebohrt, um das Herausziehen des Röhrchens mittelst eines kleinen Häkchens zu ermöglichen. Die Applikation des Röhrchens erfolgt in gleicher Weise, wie bei der Mikulicz-Krause'schen Operation. Eine Spülung mittelst dünner, entsprechend gebogener Kanülen lässt sich durch das Silberröhrchen hindurch sehr leicht vornehmen, ist aber wohl in den meisten Fällen unnötig.

Die Methode eignet sich zunächst wohl nur für Fälle von akuten Eiterungen, welche den konservativsten Methoden, dem Aspirin und einmaliger Ausspülung trotzen. Bei chronischen Empyemen wendete ich dieselbe nur an, wenn der Patient eine grössere Operation verweigerte.

In einem Falle von chronischem Empyem, wo ich ein solches Röhrchen vor $1^1/_2$ Jahren einfügte, wird dasselbe noch heute vollkommen beschwerdelos ertragen; die Sekretion sistiert in diesem Falle allerdings nur zeitweise; bei Exazerbationen des Empyems erfolgt der Abfluss des Sekretes aber immer ausschliesslich durch das Röhrchen in den unteren Nasengang.

V. Submuköse Kaustik der unteren Muschel.[1])

Nach Kokainisierung und Injektion von Schleich'scher Lösung in den vorderen Teil der unteren Muschel wird mit einem schmalen Skalpell die Schleimhaut etwa bis zur Mitte der Muschel unterminiert. Hierauf geht man nach Herausnahme des Skalpells, welche zweckmässigerweise ein Assistent vornimmt, möglichst rasch mit einem schmalen Brenner bis an das Ende des submukösen Ganges vor und zieht nun unter zeitweiser Schliessung des Kontaktes den Brenner langsam heraus.

Bei dieser Methode tritt beinahe gar keine Reaktion auf, eine Nachbehandlung ist völlig überflüssig und das gewünschte Resultat — die narbige Adhäsion der Schleimhaut am Knochen — wird vollkommen erreicht.

VI. Skarifikation der mittleren Muschel.

In Fällen, wo ein zwischen Septumkonvexität und lateraler Nasenwand eingeklemmtes vorderes Ende der mittleren Muschel einem gesteigerten Blutzufluss nicht durch entsprechende Anschwellung folgen kann, kommt es zu zeitweisem Auftreten von Kopfschmerzen, Druckgefühl in der Gegend der Nasenwurzel, zirkumskripten Hyperämien ebendaselbst, Gefühl von Trockenheit oder Verlegung der Nase und anderen Beschwerden. Die Diagnose wird durch die Kokainprobe gestützt.

---

1) Von privater Seite erfuhr ich nachträglich, dass Grünwald eine andere Art von submuköser Kaustik anwendet, indem er mit einem Spitzbrenner in das vordere Ende der unteren Muschel eingeht und mit zeitweisen Stromunterbrechungen die Schleimhaut unterminiert. Ich habe eine diesbezügliche Angabe in der Literatur nicht finden können und musste überdies bei der Nachprüfung besagter Methode als grossen Uebelstand empfinden, dass es an der Eingangsstelle zu einer sehr intensiven Verbrennung kommt und dass eine Perforation der Schleimhaut sich recht häufig nicht vermeiden lässt.

In solchen Fällen nun konnte ich durch eine einfache Skarifikation die erwähnten Beschwerden dauernd oder für längere Zeit beseitigen — eine Operation, die so geringfügig ist, dass sie vom Patienten kaum als solche empfunden wird.

Es muss betont werden, was auch für alle anderen Skarifikationen Geltung hat, dass ein möglichst scharfes Instrument benutzt werden muss, weil sonst die durch das Trauma verursachte Reaktion den Erfolg illusorisch macht oder doch wenigstens verspätet eintreten lässt.

Bei der Stichlungsmethode muss die Spitze auch am Rücken geschliffen sein; wird dagegen ein Schnitt geführt, so muss das Skalpell rund abgeschliffen sein, da eine Spitze nicht nur schneidet, sondern auch reisst.

Meinem hochverehrten Chef, Herrn Dozenten M. Hajek, gestatte ich mir an dieser Stelle für seine freundliche Förderung den verbindlichsten Dank zu sagen.

XLVIII.

Hochgradige Stenose in der Nase beim Uebergang zwischen Vestibulum und der eigentlichen Nasenkavität.

Von

Dr. **Frans Törne,** Privatdozenten an der Universität Lund.

Frau L., 43 Jahre alt. In bezug auf Heredität ist nichts von besonderem Interesse zu erwähnen. Die in den Kinderjahren sonst gesunde Patientin wurde als Kind fortwährend von Ausschlägen und Krustenbildungen in den Nasenöffnungen, besonders der linken, wo ab und zu kleine Wunden ebenfalls auftraten, befallen. Sie hat, soweit sie sich dessen erinnern kann, nie durch die Nase allein atmen können und hat infolgedessen den Mund stets offen halten müssen. Von ihren Verwandten hat sie erfahren, dass dieses ebenfalls in ihrer zartesten Kindheit der Fall gewesen ist. Die Patientin hat nicht mit Personen, die von Lupus oder Tuberkulose befallen waren, zusammen gewohnt. Sie hat 6 gesunde Kinder.

Die Beschwerden in der linken Nasenöffnung wurden im Laufe der Jahre immer lästiger, weshalb die Patientin vor 4 Jahren ärztliche Hilfe suchte. Die Diagnose wurde damals auf Lupus in der betreffenden Nasenhälfte gestellt; nach gründlichem Abschaben verbesserte sich der Zustand etwas, und anderthalb Jahre später wurde die Behandlung derselben Nasenseite wiederholt. In der letzten Zeit sind wieder Ausschläge und Wunden an der linken Nasenöffnung zum Vorschein gekommen. Die Patientin hat mich dann aufgesucht, um Heilung des Leidens zu gewinnen und womöglich durch zweckmässige Behandlung in den Stand gesetzt zu werden, durch die Nase atmen zu können.

Status praesens am 31. Mai 1904. Die Patientin ist von zartem Bau und sieht überhaupt etwas schwächlich aus. Ihre Nase ist von geradem Typus und bietet in bezug auf die äussere Form nichts Bemerkenswertes dar. Die Nasenöffnungen besitzen ungefähr normale Weite, die linke ist etwas enger als die rechte. Beim Eingang der linken Nasenöffnung ist der Rand etwas eingebogen und mit Krusten belegt. Im Vestibulum derselben Seite sind an einigen Stellen kleine Krusten zu bemerken; ähnliche sind gleichfalls am Uebergang zwischen Vestibulum und der eigentlichen Nasenkavität vorhanden. Die Uebergangsstelle erscheint auffallend verengert. Jenseits der Verengung, die nur eine ganz kurze Strecke betrifft, ist die Nasenhöhle normal sowohl in bezug auf Rauminhalt wie auf das Aussehen der Schleimhaut. Nach Erweichung und Entfernung der Krusten sind hier und da an den Stellen, wo sie gelegen hatten, unauffällige Exkoriationen des

Vestibulums zu bemerken; ausserdem werden sowohl in diesem, wie bei der Uebergangsstelle in die eigentliche Nasenhöhle zahlreiche Streifen aus durchschimmerndem Narbengewebe wahrgenommen; oberflächlich oder tiefer gelegene Knoten sind jedoch nirgends bemerkbar.

Die rechte Nasenöffnung besitzt völlig normale Ränder; im Innern des Vestibulums zeigt die Haut normales Aussehen, nur ist zu bemerken, dass sie sich in etwas feuchterem Zustande, als gewöhnlich der Fall, zu befinden scheint. Wo sonst die Plica vestibuli angetroffen wird, ist die Passage bedeutend verengert. Die Verengung tritt plötzlich ein; bei Untersuchung mit einer stumpfen Hakensonde ergibt sich, dass die betreffende Stenose durch ein ausgespanntes Diaphragma gebildet wird, das sich in einer Ebene zwischen den Frontal- und Horizontalebenen befindet, und von seiner vorderen Anheftungsstelle schief nach unten und hinten zu abfällt. Die Oeffnung im Diaphragma ist spaltenförmig, mit der Längsrichtung nach vorn und nach hinten; die Spaltenlänge beträgt etwa 4 mm, ihre Breite 2 mm. Die Dicke des in dieser Weise quergestellten Diaphragmas, die sich mit Hilfe einer rechteckig gebogenen Sonde einigermassen ermitteln lässt, beträgt durchschnittlich 2—3 mm. Die stenosierende Partie ist durchweg von Weichteilen aufgebaut; bei Berührung mit der Sonde ist das ganze weich und nachgiebig anzufühlen und schon der Luftstrom bei gewöhnlicher Atmung ruft kleine Bewegungen desselben hervor. Soweit man durch die enge Oeffnung die eigentliche Nasenkavität beobachten konnte, erschien diese völlig normal.

Bei postrhinoskopischer Untersuchung liess sich nichts Abnormes wahrnehmen.

Mit der Stent'schen Komposition wurden Abdrücke des rechten Vestibulums sowie der spaltenförmigen Stenose genommen (vergl. Fig. 1 und 2; es könnte an diesen erscheinen, als ob die Dimensionen der engsten Partie etwas grösser als oben beschrieben seien; es hängt dieses jedoch davon ab, dass die Druckmasse beim Einpressen durch die Spalte die weiche Haut momentan etwas auseinandergezwängt hat.)

Vor der Operation.

Figur 1.

Die vordere obere Oberfläche des Abdruckes.

Figur 2.

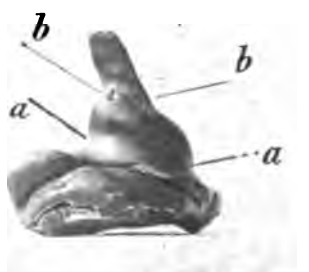

Die Aussenfläche des Abdruckes.

aa vom Rand der Nasenöffnung, bb vom Rand der Stenose gebildete Furchen.

Nach der Operation.

Figur 3.

Vordere obere Oberfläche des Abdruckes.

Figur 4.

Aussenfläche des Abdruckes.

aa Furchen nach dem Rand der Nasenöffnung; bb Ort der entfernten Stenose. (Natürliche Grösse.)

Der Patientin wurde angeraten, sich einigen kleinen operativen Eingriffen zu unterwerfen — und zwar sofort einer Exzision der stenosierenden Partie auf der rechten Seite, um später nach einer durch zweckmässige Behandlung möglichst durchgeführten Heilung der vorhandenen ekzematösen Reizung einen ähnlichen Eingriff auf der linken Seite vornehmen zu lassen.

Nach Injektion von 2 cg Kokain wurde mittelst einer Klauenpinzette der Innenrand der die Verengung bildenden Partie angefasst und mit boutonniertem Messer ein Schnitt von der spaltenförmigen Oeffnung bis dicht an das Septum geführt; von dieser Stelle aus wurde der Schnitt der ganzen Anheftungslinie des Diaphragmas entlang dicht an der Nasenwand weitergeführt, wodurch folglich die stenosierende Partie in ihrer ganzen Ausdehnung entfernt wurde; ihre periphere Dicke überstieg nirgends 2—3 mm. Die ziemlich erhebliche Blutung wurde durch Tamponade gestillt.

1. Juni. Der Tampon wurde entfernt und Amidsalbe zur Bestreichung der rechten Nasenöffnung verordnet.

21. Juni. Die Wunde in der Nase geheilt. Nunmehr ist geräumige Kommunikation zwischen Vestibulum und der eigentlichen Nasenkavität. Abdrücke des Vestibulums und der Uebergangsstelle zwischen diesem und der eigentlichen Nasenhöhle wurden hergestellt (vergl. Fig. 3 und 4).

Die Patientin hat nunmehr das Gefühl, durch die Nase unbehindert atmen zu können; von ekzematöser Reizung und Krustenbildung ist jetzt keine Spur mehr in der linken Nasenhälfte zu entdecken. Sie will daher warten und zusehen, ob sie in der Zukunft das Bedürfnis erfahren werde, auch linkerseits eine vergrösserte Nasenpassage zu erlangen. — Die Patientin hat indessen späterhin nichts von sich vernehmen lassen.

Verengungen in der Nase gehören bekanntlich keineswegs zu den Seltenheiten. Bei ihnen ist aber, wenn von den durch Tumoren oder Anschwellungen verursachten Veränderungen abgesehen wird, meistens von narbigen oder knochigen

Stenosen die Rede. Im hier geschilderten Falle — wobei ich nur auf die Verhältnisse der rechten Nasenhöhle Rücksicht nehme, da die linke vorher einer eingehenden Schabungsoperation gegen Lupus unterworfen worden war — ist aber die Stenose ganz anderer Art. Dass sie nicht von Tumoren oder Anschwellungen bedingt sein kann, geht zur Genüge aus dem Aussehen derselben hervor; dass sie nicht knöcherig war, liess sich leicht fühlen, und dass sie nicht das Produkt einer Narbe sein kann, schliesse ich aus folgenden Erwägungen. Irgend ein operativer Eingriff oder Applikation ätzender Heilmittel war in dieser Nasenhälfte niemals vorgenommen worden, schwerere Wunden sind hier nie aufgetreten, und die Schwierigkeit sowohl durch diese wie durch die andere Nasenhälfte zu atmen hat bei ihr schon von zartester Kindheit an bestanden. Letzterhand ist jedoch hauptsächlich die objektive Untersuchung dafür ausschlaggebend, dass man von einem Zustandekommen der Stenose durch Narbenbildung völlig absehen darf. Die Hautbedeckung ist eben und glatt, und gleicht auch in bezug auf die Farbe völlig derjenigen, die normal auf diesen Stellen vorhanden ist; ferner sind zu erwähnen die Form der stenosierenden Partie, die durchaus nicht den Eindruck einer Narbenbildung macht, und zuletzt ihre Schlaffheit und Weichheit, die entschieden gegen die Annahme eines Narbenproduktes sprechen. Hätte ein solches vorgelegen, wäre das Diaphragma sicher straff und gespannt erschienen, da sie rings herum an lauter festen Gebilden angewachsen ist.

Die betreffende Stenose ist folglich wohl kaum anders als ein kongenitaler Bildungsfehler aufzufassen, und da nur wenige ähnliche Fälle veröffentlicht worden sind, so habe ich diesen mitteilen wollen. Im Archiv für Laryng., Bd. 15, S. 161, hat A. Baurowicz („Angeborener doppelseitiger Verschluss der vorderen Nasenöffnungen") neun Fälle, einschliesslich des seinigen, zusammengestellt, und sein Aufsatz gibt ausserdem eine kurze und übersichtliche Darstellung der Entstehung derartiger Bildungsabweichungen.

Irgend ein Schwanken betreffs der Behandlung des Falles konnte nicht entstehen; es war ziemlich einleuchtend, dass eine operative Entfernung der stenosierenden Partie einen schnellen und sicheren Erfolg haben sollte; nach Ausführung der Operation und erfolgter Heilung der Wunde war ja dem Luftstrom unbehinderter Durchgang gegeben.

In bezug auf die Verhältnisse der anderen Seite lässt der gegenwärtige Zustand der Nasenhöhle wohl kaum eine sichere Vorstellung über die etwa vorher bestandenen Veränderungen zu. Es ist meiner Ansicht nach nicht unwahrscheinlich, dass auch hier eine Verengung ähnlicher Art und vielleicht noch höheren Grades als diejenige der rechten Seite vorgelegen hat. Diese hätte dann zur Sekretanhäufung und Anschwellung der Wandungen des Vestibulums, welche Veränderungen nach der Aussage der Patientin als Lupus diagnostiziert worden sind, geführt. Durch das radikale Ausschälen wäre dann hier die eventuell vorher bestandene Stenose im Voraus grösstenteils entfernt worden.

XLIX.

Ein echtes Papillom des Nasenrachenraums.

Von

Dr. **Chr. Schmidt** (Chur).

(Hierzu Tafel IX.)

Unter den Geschwulstbildungen im Nasenrachenraum gelten echte Papillome als grösste Seltenheit.

In der Literatur sind meines Wissens nur ganz wenige Fälle bekannt. Ausführlicher beschrieben ist zudem nur 1 Fall von Sendziak in der Monatsschrift für Ohrenheilkunde, Band 28. Der betreffende Tumor in der Grösse von 6 cm im Längendurchschnitt, 5 cm im Querschnitt und $2^1/_2$ cm Dicke hatte seinen Ursprung am hinteren Ende der linken unteren Muschel und dessen Umgebung (Vomer) und füllte den ganzen Nasenrachenraum vollständig aus. Der mit der Glühschlinge extrahierte Tumor zeigte unregelmässige Form und war ziemlich blass, weich und von unebener Oberfläche, aus grösseren und kleineren Läppchen zusammengesetzt. In der Mitte des Tumors sah man zwei Knötchen, welche sich durch ihr Aussehen von dem Rest des Tumors unterschieden und sich mikroskopisch als weiche Fibrome auswiesen. Der lappige Teil offenbart sich unter dem Mikroskop als echtes Papillom. Nach Sendziak findet sich auch im Lehrbuch von Jurasz ein ganz ähnlicher Fall beschrieben.

Ein Fall von W. Hill „Symmetrische maulbeerförmige Tumoren vom hinteren Septumrand ausgehend", erwähnt im Zentralblatt für Laryngologie, Bd. XI, 1895, S. 868, gehört eigentlich schon nicht mehr recht hierher.

Ferner ein weiterer Fall von Gourand in Gaz. médic. de Nantes 1897, 9. Juni, als petit papillome du pharynx nasal beschrieben, steht ausserhalb meiner Beurteilung, weil ich das betreffende Blatt nicht erhalten konnte.

Von weiteren Fällen habe ich bei Durchsicht der Literatur nichts finden können. Umsomehr erscheint es mir gerechtfertigt, einen neuen Fall aus meiner Praxis etwas näher zu beschreiben und zu veröffentlichen.

W. T., 47 Jahre alt, Landwirt, litt seit einiger Zeit an behinderter Nasenatmung und Halskatarrh, der sich hier und da bis zur eigentlichen Angina steigerte, weshalb er die „vergrösserten Mandeln" (seine Worte) von mir entfernen lassen wollte. Ich nahm folgenden Untersuchungsbefund auf: Grosser und sehr kräftig gebauter Mann von mittelmässigem Ernährungszustand. Der Kranke atmet mit

offenem Munde. Bei der Rhinoscopia anterior sieht man in der Tiefe der Choanen eine rote Masse ungefähr so wie sich etwa grosse adenoide Vegetationen präsentieren. Im übrigen ist in der Nase nichts Besonderes.

Bei der Rhinoscopia posterior sieht man hinter dem Velum eine tiefrote weiche Tumormasse, die den Nasenrachenraum fast vollständig ausfüllt. Der Tumor hat grosse Aehnlichkeit mit adenoiden Vegetationen und fühlt sich ebenfalls wie diese sehr weich an. Der Ausgangspunkt der Geschwulst scheint im Fornix zu liegen.

Die Entfernung des Tumors bewerkstelligte ich analog adenoiden Vegetationen mit der grössten Nummer des Beckmann'schen Ringmessers. In zwei Schnitten war der Tumor vollständig und glatt entfernt. Die Blutung, anfangs ziemlich stark, hörte nach kurzer Zeit spontan auf. Unmittelbar nach der Extraktion war die Nasenatmung vollkommen frei und fühlte der Patient grosse Erleichterung. Die postrhinoskopische Untersuchung nach Sistierung der Blutung bestätigt den oben als wahrscheinlich angegebenen Ursprungsort des Tumors, und zwar nimmt die breite Basis des Tumors fast den ganzen Fornix in Beschlag. Der circa wallnussgrosse weiche Tumor zeigt oberflächlich kleinlappige Form. Auf der Schnittfläche zeigen die peripheren Partien ein gleichmässiges kompaktes Aussehen, während dem die zentralen Partien am ehesten mit dem Blütenboden eines Chrysanthemums verglichen werden können.

Zur mikroskopischen Untersuchung habe ich den Tumor in Formalin, Alkohol fixiert und gehärtet. Von dem nach van Gieson gefärbten Schnittpräparat habe ich eine Partie in schwacher und in starker Vergrösserung abgebildet und füge sie meiner Arbeit bei.

Figur 1 ist der Grenze zwischen Rand und zentraler Partie entnommen. Wir sehen zunächst eine derbfaserige Bindegewebsschicht a mit einzelnen kleineren Gefässen 1, 2, 3. Von dieser ausgehend sehen wir ein netzartiges Geflecht von Bindegewebsfasern b, deren Maschen ausgefüllt sind von kleinen Zellen (Leukozyten). Die gelblichen Flecken bestehen aus roten Blutkörperchen, durch Pikrinsäure gelb gefärbt, die wohl erst bei der operativen Entfernung in das Gewebsstroma eingedrungen sind. Das bindegewebige Maschenwerk verdichtet sich gegen die papillomatös zerklüftete Oberfläche zu dichteren Strängen c, denen ein mehrschichtiges Zylinderepithel e aufgelagert ist.

Gegen das Zentrum des Tumors (im Bilde nach oben zu) gewinnt der papillomatöse Bau immer mehr die Oberhand. Die einzelnen Papillen, teilweise im Längs-, teilweise im Querschnitt getroffen, zeigen im wesentlichen denselben Bau, wie er bei b und c beschrieben worden ist, nur dass im allgemeinen das bindegewebige Maschenwerk noch intensiver zur Geltung kommt.

Figur 2 stellt eine einzelne Papille auf dem Querschnitt dar. Es wiederholt sich hier der oben beschriebene Bau, bestehend aus einem derbfaserigen Maschenwerk mit Verdichtung gegen den Epithelüberzug hin, einem zellreichen Mascheninhalt und einem mehrschichtigen Zylinderepithel. Zudem aber sehen wir bei der starken Vergrösserung noch zahlreiche kleine Blutgefässe, im Bilde kenntlich durch den mit Pikrinsäure gelb gefärbten Inhalt und anderenteils bei e als auf dem Längsschnitt sichtbare Endothelschicht zur Darstellung gelangt.

Das mehrschichtige Zylinderepithel zeigt bei d Degenerationserscheinungen, die sich als Aufquellung dokumentieren.

Der Tumor erweist sich sonach in der Peripherie als derbes Fibrom und im

zentralen Teil als echtes Papillom. In manchen Teilen hat er grosse Aehnlichkeit mit dem von Sendziak beschriebenen Tumor; er unterscheidet sich jedoch in erster Linie durch den Sitz, indem jener vom hinteren Ende der linken unteren Muschel und der benachbarten Vomerpartie ausging, währenddem hier der Ausgangspunkt im Fornix liegt. Wie weit im mikroskopischen Bau Uebereinstimmung herrscht, kann nicht genau entschieden werden, da Sendziak es unterlassen hat, das mikroskopische Bild zu beschreiben oder seiner Abhandlung beizufügen; immerhin macht es mir den Eindruck, dass auch hier ziemliche Analogie herrscht.

Die Entfernung mit dem Beckmann'schen Ringmesser scheint eine gründliche gewesen zu sein, denn heute, nach Verlauf eines ganzen Jahres, ist noch kein Rezidiv aufgetreten.

Fig. 1.

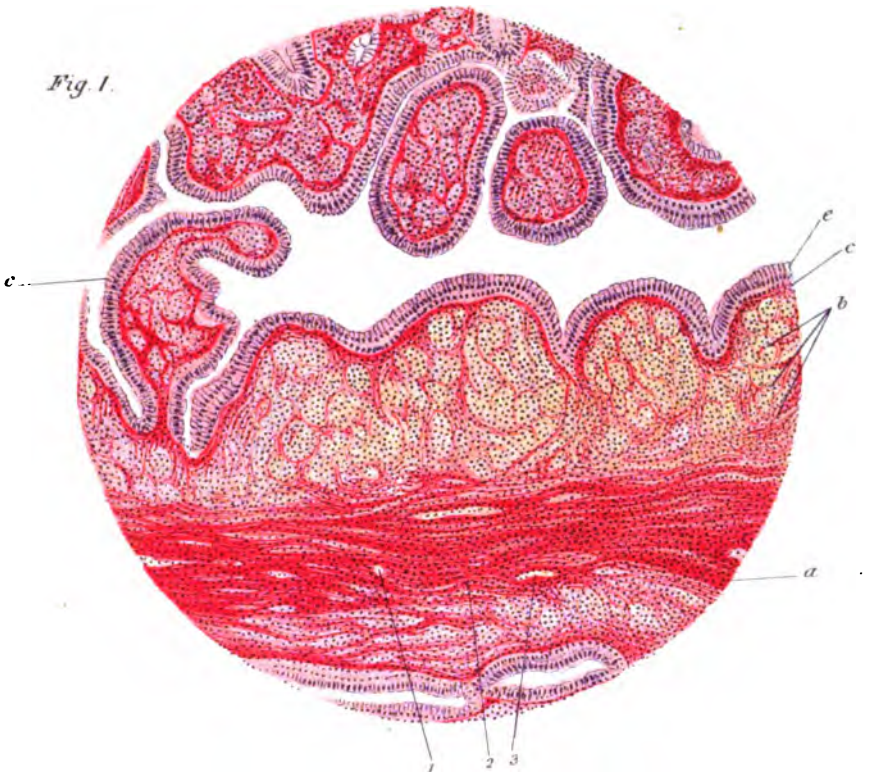

Fig. 2.

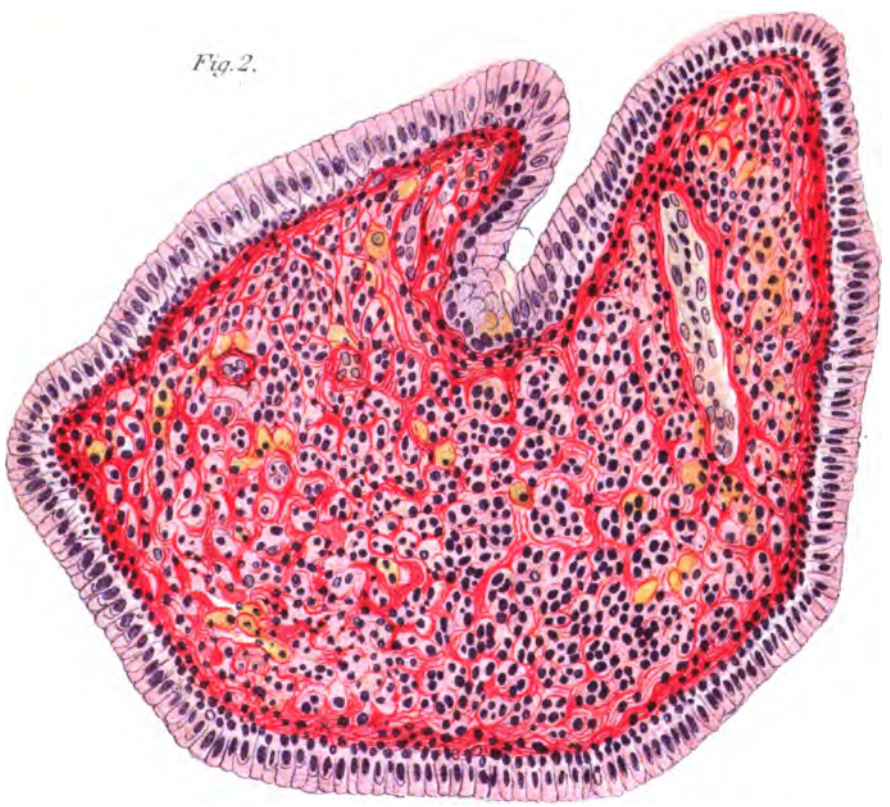

L. Thomas, Lith. Inst. Berlin S.53

L.

Von einem neuen Apparat zur äusseren vibrierenden Massierung der Kehle.

Von

Dr. **Elemer v. Tövölgyi** (Budapest).

Während die Initiatoren der vibrierenden Massage förmliche Lobeshymnen über die an der Schleimhaut bewerkstelligten Vibrationen sangen, vergassen sie beinahe die Wirkung, welche dieses Verfahren auf den Kehlkopf ausübt. Ich meine nämlich die von aussen in Anwendung gebrachte, vibrierende Massage, nachdem von der Massierung des Innern der Kehle, der falschen und wirklichen Stimmbänder und der dort befindlichen, eventuellen Geschwüre schon genug die Rede war. Man hat der äusseren Vibrierungsmassage so geringe Aufmerksamkeit zugewendet, dass selbst die weitestgehenden Facharbeiten kaum mit einigen Zeilen dieses Verfahren erwähnen, obwohl es sich nicht leugnen lässt, dass bei den mannigfaltigen Schwächezuständen der Kehlmuskeln die äussere Vibrierungsmassage das Heilverfahren recht wirksam fördert. Dass diese Heilmethode, ungeachtet ihrer Wirksamkeit, es bisher zu keiner übermässigen Popularität gebracht hat, daran tragen vielleicht zumindest teilweise die gegenwärtig zur Vollziehung dieser Operation dienenden Instrumente die Schuld.

Die von M. Schmidt und Spiess zu diesem Zwecke konstruierten Instrumente kommen bloss mit dem vordersten Teile der Kehle in Berührung, so dass sie nicht so sehr Massierungsapparate sind, als vielmehr zur Uebertragung der Vibration auf die Kehle dienen. Aber auch dies bringen sie nicht vollkommen zustande. Der Schmidt'sche Apparat besteht nämlich aus nichts Anderem, als aus einer gebogenen Kautschukplatte, die sich einigermassen der äusseren Konfiguration der Kehle anpasst. Wenn sich die Schildknorpel zufällig in einem nicht übermässig scharfen Winkel vereinigen, so legt sich der Apparat noch genügend an die Kehle, im entgegengesetzten Falle jedoch kann derselbe nur an dem seitwärtigen Teile der Kehle angebracht werden; aber auch dort nur so, dass die beiden gebogenen Ränder der Platte die Kehle so, wie das zu massierende Gebiet berühren. Nehmen wir jedoch an, dass die günstige Gestaltung der Kehle eventuell auch die vollständige Anpassung des Apparates gestattet, auch in diesem Falle erreicht er nur den vordersten Teil der Kehle, weshalb die Vibrationen auch an dieser Stelle am stärksten sein, dagegen am seitwärtigen und hauptsächlich am rückwärtigen Teile schon schwächer sein werden. Die seit- und rück-

Figur 1.



Figur 2.



wärtigen Kehlmuskeln empfangen daher nichts von der Massage und bleiben zum Teile vom Vibrationsgebiete ausgeschaltet.

Die von mir konstruierten Apparate, welche ich schon gelegentlich meines zuletzt im Vereine der Aerzte gehaltenen Vortrages produziert habe, wären dazu berufen, den erwähnten Nachteilen nach Möglichkeit abzuhelfen.

Figur 3.

Beim Konstruieren meiner Apparate leitete mich der Gedanke, dass bei der mit unserer Hand vollzogenen Kehlmassage hauptsächlich zwei Finger, namentlich der Daumen und der Zeigefinger an die beiden Seiten der Kehle geraten, damit

wir mit diesen vibrierende, glättende oder pressende Bewegungen machen. Die von mir zusammengesetzten Instrumente haben ebenfalls zwei Arme, deren knopfartige und mit Hirschleder überzogenen, äussersten Bestandteile an die Stellen der Kehle kommen, während das Ende der aus der Mitte des Bogens beider Arme hervorragenden Stange dem pistolenförmigen, zur Vibration des Elektromotors dienenden Griffe angepasst werden kann. Die beiden Arme sind aus elastischen Metallplatten hergestellt, um dadurch mit dem, die beiden Arme verbindenden Drehapparate, entsprechend den verschiedenartig dicken Kehlen, enger oder weiter angebracht werden zu können.

Gegenwärtig habe ich zwei solche Apparate fertig. Der eine bewegt sich nach vor- und nach rückwärts, der andere dient zur seitwärtigen Vibrierung der Kehle. Meine beiden anderen Instrumente sind zwar, in Anbetracht der in unserem Vaterlande leider auf sehr schwachen Füssen stehenden Instrumententechnik noch nicht fertig, aber ich kann hier schon andeuten, dass einer derselben auf die Kehle Rotationsbewegungen, der andere aber dadurch, dass die beiden Arme beim Funktionieren des Elektromotors bald sich einander nähern, bald von einander sich entfernen, pressende Bewegungen ausüben wird, sie daher eigentlich genommen schon nicht in die Gruppe der Vibrationsapparate gehören.

Mit meinen beiden vorerst erwähnten Instrumenten arbeite ich schon beinahe seit einem Jahre; dadurch, dass das Instrument die ganze Kehle umfasst und sie nicht -- wie der Schmidt'sche Apparat — drückt, dass es ferner gerade auf dem Terrain jener Muskeln angebracht werden kann, die am häufigsten an Schwächezuständen leiden, anderseits die Vibrationen gleichmässig auf die ganze Kehle überträgt, ist seine Wirkung um vieles besser und vollkommener, als die der übrigen, zu diesem Zwecke dienenden Instrumente. und deshalb können die letzteren nur bei den Erkrankungen der „M. anterior“ in Betracht kommen.

Mein Apparat kann ebenso mit dem elektrischen Strom verbunden werden, wie der Schmidt'sche, bei welch' letzterem zu diesem Zwecke eine andere, mit einer Kautschukplatte überzogene und durch diese in kleine Knöpfe auslaufende Metallplatte dient.

LI.

Schichtweise Nasentamponade.

Bemerkung zu dem Aufsatz O. Freer's: „Die submucöse Fensterresektion der Nasenscheidewand, nach eigener Methode ausgeführt“ in dem vorigen Heft dieses Archivs.

Von

Dr. **Ruprecht** (Bremen).

O. Freer's Aufsatz veranlasst mich zu einer kurzen Bemerkung. S. 177 beschreibt Freer die von ihm geübte Tamponade. Es ist das erste Mal, das mir das Prinzip der Uebereinanderschichtung der Tampons in der Literatur begegnet. Freer führt doppelt gelegte $^1/_2$ cm breite Streifen eines filzartigen, sterilisierten Lints mit der naturgemäss etwas dickeren Umlegestelle voran in die Nase ein und drückt sie auf den Nasenboden nieder, durch sorgfältige Schichtung der Streifen übereinander die Nase ausfüllend. In No. 4 des Jahrganges 1905 der Monatsschrift für Ohrenheilkunde berichtet Rindfleisch über 627 von mir ausgeführte Konchotomien und beschreibt dabei die von mir geübte „schichtweise Tamponade“ auf S. 163 wie folgt:

„Die Bellocque'sche Tamponade wurde in den letzten $1^1/_2$ Jahren überhaupt nicht mehr angewandt. Ruprecht ersetzte sie durch die schichtweise Tamponade vom mittleren Nasengang aus: „Es werden im Mittel gut bleistiftdicke, ca. 8 cm lange, etwas gedrehte — die Drehung erhöht die elastische Expansionskraft der Watte — Wieken von Pengbarwarwatte gemacht, welche am hinteren Ende gut doppelt so dick sind wie am vorderen. Von diesen Wieken stellt man sich gleich 5—8 her und legt sie zur Hand. Jede Wieke wird dann vermittelst der Tamponpinzette mit dem etwas zusammengepressten dicken Ende voran durch den mittleren Nasengang bis zur Choane geführt und dann mit einer Sonde in ganzer Länge fest auf den Nasenboden gedrückt. Indem so ein Tampon über den anderen geschichtet wird bis zum völligen Verschluss der Choane, wird ein sicherer, sehr wenig belästigender Verschluss der Nase erzielt, der bei richtiger Ausführung die Bellocque'sche Tamponade ganz entbehrlich macht.“ In einer Fussnote fügte ich der Korrektur noch bei:

„Die sichere Wirkung dieser Tamponade zu erproben, bot der schwerste Fall einer nasalen Blutung, den ich gesehen habe, Gelegenheit. Es handelte sich um eine Blutung nach Ausräumung der hinteren Siebbeinzellen eine halbe Stunde nach der Operation. Der Blutverlust betrug innerhalb 25 Minuten bis zu meinem Eintreffen und Ausführung der Tamponade $1^1/_2$ Liter und führte zum Kollaps. Nach

der Tamponade bald völliger Stillstand der Blutung. Die Entfernung der einzelnen Tampons wurde 48 Stunden später nach und nach unter jedesmaliger Suprarenindurchtränkung vorgenommen und gelang ohne Schwierigkeit. Es ist ein grosser Vorzug der Pengharwarwatte, dass sie nicht annähernd so anklebt wie Gaze oder gewöhnliche Watte. Dr. Ruprecht."

Wenn schon ich sterile, langfaserige Pengharwarwatte als ein vortreffliches Material ansehe, da sie energisch blutstillend wirkt, sehr elastisch ist, sich erst nach Stunden vollsaugt und nicht anklebt, so scheint mir bei der schichtweisen Tamponade der Nase das Wesen der Sache doch nicht im Material und der dadurch bedingten technischen Verschiedenheit der Ausführung zu beruhen, sondern darin, dass die einzelnen Tampons nach der Choane hin am dicksten sind und sorgfältig übereinander auf dem Nasenboden aufgeschichtet werden. Diese Art der Tamponade, welche ich in allen Fällen anwende — bei leichten Blutungen oder prophylaktisch nur in Form mässig fester Ausfällung der Nase bis etwas über die blutende Stelle — hat mich instand gesetzt, auch bei schwersten Blutungen seit 3 Jahren die Bellocque'sche Tamponade als unnötig anzusehen. Bei den grossen Unannehmlichkeiten, welche die Bellocque'sche Tamponade dem Patienten bereitet, erscheint mir ein Ersatzverfahren, welches dank den Nebennierenpräparaten stets leicht anwendbar ist und bei allen zwischen Choane und Naseneingang liegenden Blutungen völlige Sicherheit bietet, nicht unwichtig.

Ich hoffe aufrichtig, dass Herr Kollege Freer, dessen Arbeit so viel des Interessanten bietet, es mir nicht als Unfreundlichkeit auslegen wird, dass ich bei dieser Gelegenheit an mein Verfahren der schichtweisen Nasentamponade erinnere. Es ist mir erfreulich, dass Freer von sich aus zu einem, dem meinigen ähnlichen Verfahren gelangt ist und das zugrunde liegende Prinzip systematischer Uebereinanderschichtung gleichfalls als zweckmässig befunden hat.

Freer's Lintstreifen sind zweifellos bequemer auf Vorrat herzustellen als ein Vorrat von Penghawarwatte-Wieken. Die Frage, ob die Streifen auch bei wirklich schweren Blutungen sichere Hilfe bringen, ohne den Vorteil der bequemeren Herstellung durch Nachteile auszugleichen, ist in dem Rahmen von Freer's Arbeit nicht erörtert. Gerade bei submukösen Septumresektionen ist ja die Blutungsgefahr nicht so erheblich. Die Tamponade verfolgt dabei ebenso sehr den Zweck einer praktischen Fixierung der verletzten Teile.

Gerade in Hinsicht auf die Fälle schwerer Blutungen würde es sehr zu begrüssen sein, wenn eine Firma sterile, fertige Penghawartampons, wie oben beschrieben, in praktischer Verpackung in den Handel bringen würde. Sicher würden sie sich bald allgemeiner Benutzung erfreuen. Gerade bei schweren Blutungen wird man oft nicht die Zeit haben, sich vor Anfertigung der Tampons die Hände so gründlich zu desinfizieren, dass die frisch angefertigten und nicht nochmals sterilisierten Tampons als einwandfrei bezeichnet werden könnten. Betrachtet man allerdings die Bellocque'sche Tamponade vom Standpunkt der Asepsis, so ist ein Tampon, welcher eine — vielleicht mit kariösen Zähnen ausgestattete — Mundhöhle passiert hat, am allermeisten zu beanstanden.

Druck von L. Schumacher in Berlin N. 24.

4 C 1407

4113
591+

U HOLZER

3 2044 103 034 807